






Digitized by Google


CORNELL UNIVERSITY LIBRARY
3 1924 069 178 113

Bd. I. 1904 Heft 3

ZENTRALBLATT

FÜR

NORMALE UND PATHOLOGISCHE ANATOMIE

MIT

EINSCHLUSS DER MIKROTECHNIK

herausgegeben von

Prof. Dr. RUD. KRAUSE und Dr. MAX MOSSE

BERLIN BERLIN

Jährlich erscheinen 12 Hefte, die zusammen einen Band bilden.
Der Preis für den Jahrgang beträgt Mark 24.—, für ein einzelnes Heft Mark 2.50
Verlag von URBAN & SCHWARZENBERG in Berlin und Wien

Zuschriften redaktionellen Inhalts sind sämtlich zu richten an: Prof. Dr. **Rud. Krause** in Halensee-Berlin, Georg Wilhelmstr. 24a (für normale Anatomie) und Dr. **Max Mosse** in Berlin, Alexander-Ufer 3 (für patholog. Anatomie und Mikrotechnik).

Abonnements nehmen alle größeren Buchhandlungen des In- und Auslandes entgegen.

Wegen **Inserate** und **Beilagen** wende man sich an den **Verlag** in Berlin, Friedrichstr. 105b

INHALT

ZENTRALBLATT

FÜR

NORMALE UND PATHOLOGISCHE ANATOMIE

MIT

EINSCHLUSS DER MIKROTECHNIK

unter ständiger Mitwirkung von

herausgegeben von

Prof. Dr. RUD. KRAUSE und **Dr. MAX MOSSE**

BERLIN — BERLIN

Erster Band

URBAN & SCHWARZENBERG

BERLIN
N., Friedrichstraße 105b.

WIEN
I., Maximilianstraße 4.

1904.

P.



Gedruckt bei Julius Sittenfeld in Berlin W.

INHALTS-VERZEICHNIS.

(Die Zahlen bedeuten die Seiten.)

Originalartikel.

Versammlungsberichte.

Referate über normal-anatomische Arbeiten.

I. Allgemeines

(Lehrbücher — Geschichte — Nomenklatur — Zoologisches — Regeneration.)

II. Zelle und Epithel.

III. Bindegewebe und Knorpel.

IV. Knochen, Bänder, Gelenke, Extremitäten.

V. Muskulatur.

VI. Blut — Lymphe — Herz — Blutgefäße — Lymphgefäße — Lymphdrüsen — Milz — Thymus.

VII. Schilddrüse — Nebenniere. — Steißdrüse.

VIII. Verdauungsorgane.

IX. Atmungsorgane.

X. Harn- und Geschlechtsorgane (inkl. Spermiogenese und Oogenese).

XI. Nervensystem.

XII. Sinnesorgane.

XIII. Integument.

XIV. Entwicklungsgeschichte.

XV. Anthropologie.

XVI. Palaeontologie.

Referate über pathologische Anatomie.

I. Allgemeine Pathologie.

II. Muskeln.

III. Knochen und Bänder.

IV. Blut und Lymphe, Gefäßsystem, blutbildende Organe.

V. Atmungsorgane.

VI. Verdauungsorgane.

VII. Harn- und Geschlechtsorgane.

VIII. Nervensystem.

IX. Sinnesorgane.

X. Integument.

Autoren-Register
zur normalen u. pathologischen Anatomie u. Technik.

ZENTRALBLATT
FÜR
NORMALE UND PATHOLOGISCHE ANATOMIE
MIT
EINSCHLUSS DER MIKROTECHNIK

JAHRGANG I **HEFT 1** **1904**

I. Normale Anatomie.

1) Stöhr, Ph. Entwicklungsgeschichte des menschlichen Wollhaares. Mit 3 Textfiguren und 48 Tafelfiguren. (Anat. Hefte. 71. Heft 23. Bd. Heft 1. 1903.)

In seinen Untersuchungen veranlaßt durch die Frage nach der Herkunft der Musculi arrectores pilorm, gibt St. eine Entwickelungsgeschichte des menschlichen Wollhaares von seiner ersten Anlage bis zur Vollendung der fertigen Form.

Als Material dienten teils in Alkohol, teils in Müllerscher, teils in Zenkerscher Flüssigkeit in toto fixierte menschliche Embryonen im Alter von 4—$7^1/_2$ Monaten, hauptsächlich aus dem 5. Monat. Die Embryonen waren zum Teil so schnell nach dem Abortus fixiert, daß die Elemente sehr gut erhalten waren; nur von Mitosen war selbst an den bestkonservierten Objekten nichts mehr zu sehen. Die Schnittdicke der Serienschnitte betrug meist 7,5 μ. Vor der Einbettung wurde mit Boraxkarmin gefärbt. Die aufgeklebten Schnitte wurden nochmals gefärbt, entweder mit Hämatoxylin und Eosin, oder mit Hämatoxylin-Pikrinsäure oder mit M. Heidenhains Eisenhämatoxylin.

St. unterscheidet in der Entwickelungsgeschichte des Haares die vier Stadien des „Haarkeimes", des „Haarzapfens", des „Bulbuszapfens" und des „Scheidenhaares".

Die erste Anlage des Haarkeimes ist eine rein epitheliale, von einer Haarpapille oder auch nur von einer ersten Andeutung einer solchen ist keine Spur zu sehen.

Im Stadium des Haarzapfens ist der bindegewebige Haarbalg sehr deutlich geworden. An dem leicht eingedellten Grunde des Haarzapfens tritt eine eng zusammengedrängte Gruppe runder Kerne auf, die erste Anlage der Haarpapille. Der ganze bindegewebige Haarbalg nimmt von oben nach unten an Stärke zu und ist an beiden Seiten des Zapfens nicht gleich stark entwickelt. Auf der Seite, welche mit der Hautoberfläche einen stumpfen Winkel bildet, ist die Menge der Zellen stets eine größere; diese meist diffuse, später etwas besser umschriebene Anhäufung von jungen Bindegewebszellen enthält das Material, aus dem sich die glatten Muskelfasern des Arrector differenzieren; ihre völlige Unabhängigkeit von den Epithelzellen des Haarkeimes resp. Zapfens ist durchaus klar, eine feine Grenzmembran erlaubt stets eine scharfe, deutliche Trennung der epithelialen Elemente der Epidermis von jenen des Coriums. Die Grenzmembran läßt sich bis an das blinde Ende des Haarzapfens verfolgen.

Im Stadium des Bulbuszapfens wird die Papille vom dabei hohl werdenden Bulbus umwachsen. Damit verknüpft ist die Entstehung des Haarkegels, d. h. jenes Gebildes, welches die Grundlage, das Material für innere Wurzelscheide und und Haar enthält. An der Arrectorenseite bildet sich etwa zu gleicher Zeit die Anlage der Haarbalgdrüsen und der von Unna entdeckte „Wulst". Um die Zeit des ersten Auftretens des Haarkegels beginnt auch die Differenzierung der äußeren Glashaut, welche Stöhr aus dem zellenreichen Bindegewebe herleitet, welches die untere Hälfte des Haarzapfens einhüllt; allmählich erscheinen der Länge des Zapfens parallel verlaufende Fasern, Bindegewebefasern, die sich immer dichter an einander schließend zu einer homogenen Haut umgestalten. Die innere Glashaut dagegen ist nach Stöhr epithelialer Abkunft.

Der „Wulst" ist zu allen Zeiten scharf vom Bindegewebe getrennt. In betreff der eigentlichen Funktion des Wulstes steht Stöhr auf demselben Boden wie

Unna, indem er annimmt, daß sie erst später beim Haarwechsel eintritt: der Wulst nimmt dann das untere Ende des heraufreichenden Kolbenhaares auf und wird damit zum Haarhut. *Ballowitz*, *Greifswald.*

2) Rohde, E. Untersuchungen über den Bau der Zelle. II. Ueber eigenartige aus der Zelle wandernde „Sphären“ und „Centrosomen“, ihre Entstehung und ihren Zerfall. (Zeitschr. f. wissenschaftl. Zoologie Bd. 75, Heft II, 1903.)

R. untersuchte Ganglienzellen der Spinal- und Sympathicusganglien des Frosches und der Spinalganglien des Hundes und des Frosches. Die Ganglien wurden größtenteils mit Sublimat gehärtet und teils mit Hämatoxylin oder Boraxkarmin gefärbt, teils mit der Heidenhainschen Eisenhämatoxylin-Beizmethode behandelt, teils einer Doppelfärbung mit Jodgrün-Fuchsin unterworfen, wobei sowohl durch Glyzerin als auch durch absoluten Alkohol differenziert wurde. Alkoholhärtung zerstört die feineren Strukturverhältnisse der Sphären. Betont wird die Notwendigkeit, die Schnitte in Glyzerin zu untersuchen, da in Kanadabalsampräparaten der eigentliche Bau der Sphären meist nur sehr undeutlich hervortritt. Es sei darauf hingewiesen, daß sowohl in dieser, wie auch einer früheren zitierten Rohdeschen Arbeit (Rohde, Untersuchungen über den Bau der Zelle. I. Kern und Kernkörper, Methodisches, Zeitschr. f. wissenschaftl. Zoologie Bd. 73, S. 498 bis 500) die Angabe vermisst wird, daß die mit Sublimat behandelten Objekte zur Entfernung des Sublimates aus dem Gewebe mit Jod hinreichend behandelt sind.

R. beschreibt in den Froschganglienzellen große, „sternchen“-artige, mit Zentralkörnern versehene „Sphären“, welche keine bestimmte Lage in der Zelle haben, sondern allenthalben in derselben und zwar sowohl im Zellkörper, wie im Zellkern auftreten können. Ferner sollen sie numerisch die denkbar größte Verschiedenheit zeigen, insofern als sie in den Zellen bald ganz fehlen, bald nur in der Einzahl, bald aber in mehreren, bisweilen sogar in sehr bedeutender Menge vorkommen. Weiterhin sollen die „Sphären“ in dem Kerne der Zelle aus kleinsten Keimen heranwachsen, sie sollen sich oft teilen, ohne daß die zugehörige Zelle sich mitteilte. Weiterhin sollen die in dem Keim ausgebildeten „Sphären“ in den Zellleib über- und oft aus der Zelle ganz heraustreten und außerhalb der letzteren als selbständige Gebilde weiter existieren, um schließlich im Zellleib oder außerhalb desselben in kleinste Körper zu zerfallen, welche möglicherweise in den Kern zurückwandern und hier den Ausgangspunkt einer neuen Sphärengeneration bilden sollen usw. usw. (? ? — —; die meisten vermeintlichen „Sphären“ auf Tafel XVII sehen aus wie kristallartige Niederschläge. Anm. d. Ref.) *Ballowitz*, *Greifswald.*

3) Rengel, C. Ueber den Zusammenhang von Mitteldarm und Enddarm bei den Larven der aculeaten Hymenopteren. (Zeitschr. f. wissenschaftl. Zoologie. Bd. 75, Heft 2, 1903.)

R. stellte sich die Frage, wodurch es möglich ist, daß bei den Hymenopteren die vollständige Beseitigung aller bis dahin im Mitteldarm aufgespeicherten Speisereste, welche bei den Hymenopteren, ebenso wie bei den Musciden, Coleopteren und Lepidopteren, bei Beginn der Metamorphose erfolgt, aus dem gesamten Darmtraktus durch den After erfolgen kann, da ja das Lumen des Mitteldarmes bei den Larven der aculeaten Hymenopteren in keiner Verbindung mit dem Lumen des Enddarmes steht. Untersucht wurden Larven von Vespa, Apis und Lasius.

Die Untersuchung ergab, daß der Mitteldarm von Anfang an in organischem Zusammenhang mit dem Enddarm steht. Muscularis, Membrana propria und Epithel gehen von dem einen Darmabschnitt ohne Unterbrechung auf den andern über. Die Ausstoßung von aufgespeicherten Inhaltsmassen des Mitteldarmes wird nicht erst durch eine Neubildung ermöglicht, sondern erfolgt lediglich durch Dehnung des verengten Darmabschnittes. *Ballowitz*, *Greifswald.*

4) Quanjer, A. A. Zur Morphologie der Insula Reilii und ihre Beziehungen zu den Opercula beim Menschen. (Petrus Camper 2. Bd. 1. Heft. 1903.)

Verf. untersuchte die Morphologie der Reilschen Insel, besonders die individuellen und bilateralen Variationen und die gegenseitigen Beziehungen zwischen Insel und Opercula an 51 menschlichen Hemisphären, teils in Alkohol, teils in Formol gehärtet.

Die Formgestaltung, die verschiedenen Reliefverhältnisse, die allgemeine Gestalt der Insel finden ihren Grund in einer Anpassung an die Raumverhältnisse, gegeben in der Bedeckung von der Seite der Opercula.

Was die spezielle Ausbildung der Inselläppchen anbetrifft, so weist das vordere Inselläppchen in der Mehrzahl der Fälle rechts und links einen gleichen Entwickelungsgrad auf. In jenen Fällen aber, wo eine bilaterale Asymmetrie in der Ausbildung des Lobulus anterior vorhanden ist, ist fast immer die linke Insula die mehr komplizierte.

Beim hinteren Inselläppchen ist die Frequenz der Abweichungen von dem normalen Bild eine auffallend geringe. Die zur Beobachtung gelangenden Variationen finden ihren Grund in einer mehr oder weniger vollständigen Ausbildung des Sulcus postcentralis.

Im ganzen ist bei der Ausbildung der Formverhältnisse der Insula und der Opercula das mechanische Moment, die Anpassung an die beschränkten Raumverhältnisse das maßgebende. *Boeke*, *Helder*.

5) **van der Hoeven, P. C. F. La Placentation humaine.** (Petrus Camper 2. Bd. 1. Heft. 1903.)

Im Anschluß an seine früher erschienenen Arbeiten (1899, 1901) verbreitet Verfasser sich über die histologische Entwickelung der menschlichen Placenta. Material und Behandlungsmethode werden nicht angegeben. Nur findet sich die Angabe, daß das kleinste untersuchte Ei schon einen Durchmesser von 2,5 cm hatte und daß auch Placentae aus dem 9. Monat (von sectiones caesareae herstammend) zur Untersuchung gelangten.

Besonders das Schicksal der Langhansschen Zellen (nach Verf. fötalen Ursprunges von den Zellen der Somatopleura, der Masse des Trophoblastes im Chorion aufliegend, herstammend) und des Nitabuchschen Fibrinstreifens werden eingehend besprochen.

Die ganze Entwickelung der Placenta läßt sich nach Verf. am besten so auffassen, daß das Ei für die Mutter einen malignen Tumor vorstellt, welcher seine Geschwulst-Zellen in die mütterlichen Gewebe hineinsendet. *Boeke*, *Helder*.

6) **Boeke, J. On the development of the myocard in teleosts.** (Proc. Royal Akademy of Sc. Amsterdam. Meeting Sept. 26. 1903.)

An dünnen (4—5 μ) mit Eisenhämatoxylin und Eosin gefärbten Quer- und Längsschnitten durch die Herzanlage von Teleostierembryonen (Muränoiden, Salmoniden) untersucht Verf. die Entwickelung der Myofibrillen im Myokard. Anfangs sind die Zellen des Myokards durch deutliche Zellgrenzen vollkommen getrennt. Sobald aber im basalen Teil (nach dem Endokard gekehrt) der Myokardzellen die Fibrillen sich differenzieren, verschwinden hier die Zellgrenzen, und die Myofibrillen sind durch mehrere Zellen hindurch ununterbrochen zu verfolgen. In späteren Stadien verschwinden die Zellgrenzen gänzlich, und stellt das Myokard ein Syncytium vor, wie es für Säugetiere von Godlewski, für niedere Tiere von Hoyer und Marceau, für das erwachsene Herz von Heidenhain geschildert wurde. *Boeke*, *Helder*.

7) **Volz, W. Proneusticosaurus, eine neue Sauropterygier-Gattung aus dem untersten Muschelkalk Oberschlesiens.** (Paläontographica Bd. XLIX. Schweizerbart. Stuttgart. 1902.)

Die neue Gattung Proneusticosaurus ist auf einige Funde in dem untersten Muschelkalk Oberschlesiens, den sogen. Chorzower Schichten in der Nähe von Gogolin und Sacrau begründet.

Nach der vom Verf. gegebenen, detaillierten Gattungsdiagnose ist die neue Gattung ein Nothosauride von ansehnlicher Größe. Die Wirbel sind tönnchenförmig mit massigen oberen Bögen. Die Brustwirbel haben ganz kurze Querfortsätze, an welchen auf 8förmiger Gelenkfläche die Rippen ansetzen. Die am Gelenkkopf seitlich eingeschnürten Rippen sind stark gekrümmt, in ihrem proximalen Teile breit und flach oder stark verdickt. Das lange gerade Endstück hat ovalen Querschnitt. Bei den letzten Rückenrippen tritt eine Verkürzung des Endstückes ein, so daß die letzten beiden oder Schlußrippen kurz und gerader sind. Die Zahl der Brustwirbel ist ± 21. Bei den 2 Lendenwirbeln tritt die Rippenansatzfläche mit dem Wirbelkörper in Berührung, bei den Sakralwirbeln

greift sie stark auf ihn über und beschränkt sich bei den Schwanzwirbeln wieder auf den oberen Bogen.

Die Lendenrippen sind vorn und hinten schräg auseinander gebogen, die vordere ist fast lanzenspitzenförmig, die hintere verlängert beilförmig. Das Sacrum besteht aus 6 Wirbeln, welche mit eigenartigen Rippen das Becken tragen. Der aus Pubis, Ischium und Ilium bestehende Beckengürtel zeigt mannigfache primitive Merkmale: Die überwiegende Ausbildung der medianen Partie bei Pubis und Ischium etc. Das Ilium ist ein kurzer breiter Knochen, dorsal verlängert mit kaudalwärts gerichtetem Fortsatz zur Verbindung mit den Sakralwirbeln, es inseriert auf der Dorsalseite des Pubis auf einer halbmondförmigen Leiste, so daß also die Pubes einen 180^0 nahe kommenden Winkel zusammen bilden. Die Ischia stoßen in etwa 90^0 zusammen. An der Bildung der Gelenkpfanne für das Femur nehmen alle drei Beckenknochen wesentlichen Anteil.

Die Bauchseite wird durch einen Bauchrippenapparat bedeckt. Auf jede echte Rippe kommen 2 Bauchrippen, welche sich je aus einem winkligen Mittelstück, 2 doppelspitzigen Verbindungsstücken und 2 einfach zugespitzten Endstücken zusammensetzen. Die Lendenwirbel tragen keine Bauchrippen.

Die Extremitäten sind fünfzehig. Unterarm und Unterschenkel relativ lang. Der Carpus besteht aus Radiale (r + i + c), Ulnare, Pisiforme, sowie Carpale 1, 2, 3, 4 + 5; der Tarsus aus Tibiale (t + c), Fibulare (f + i), sowie (?) Tarsale 1, 2, 3, 4 + 5. Die Phalangenzahl der Hand ist 3, 3, 4, 4, 3; jene des Fußes 3, 3, 4, 4, 4.

Auf Grund dieser osteologischen Merkmale zeigt der Verf. an biologischen Folgerungen, daß Proneusticosaurus eine plumpe, schwerfällige, panzerlose Echse war von grobem Knochenbau, deren ursprünglich geringe Beweglichkeit verbessert wurde durch erhöhte Beweglichkeit in der Lendengegend. Neben der Bewegung im Wasser dürfte eine solche, wenn auch etwas plumpe auf dem Lande möglich gewesen sein.

Die vorzüglich ausgeführten Tafeln, sowie die zahlreichen Textbilder geben von der Form ein sehr klares Bild. *Broili*, *München*.

8) Beer, E. Ueber das Vorkommen von zweigeteilten Malpighischen Körperchen in der menschlichen Niere. (Zeitschr. f. Heilk., Bd. 24, Heft 4, 1903.)

Beer findet, daß in der menschlichen Niere des öfteren Zerteilungen der ganzen Malpighischen Körperchen vorkommen. Diese zweigeteilten Malpighischen Körperchen sind nur in Schnittserien aufzufinden. Hierbei können die beiden Teile nur klein und so das Körperchen im ganzen nur wenig größer als ein normales sein, oder es können beide Teile für sich je die Größe eines normalen Malpighischen Körperchens besitzen. *Fischel*, *Prag*.

9) Loeb, Jacques. Ueber die Befruchtung von Seeigeleiern durch Seesternsamen. (II. Mitteilung. Pflügers Arch., Bd. 99, Heft 7 u. 8, 1903.)

L. brachte in künstlichem Seewasser, „van't Hoff'scher Lösung", die Eier des Seeigels (Strongylocentrotus purpuratus) mit dem Samen des Seesterns (Asterias ochracea) zusammen. Durch Zusatz äußerst geringer Mengen von Na HO gelang es, Befruchtung und Entwickelung der Seeigeleier zu erzielen. Dagegen erwies sich die gleiche Lösung für Befruchtung der Seeigeleier durch Samen ihrer eigenen Art ungeeignet. Daß die Seeigeleier tatsächlich durch den Seesternsamen befruchtet worden waren und sich nicht parthenogenetisch entwickelt hatten, wurde durch zahlreiche Kontrollversuche ausgeschlossen.

Die erhaltenen Bastarde bildeten, wie die reinen Seeigellarven ein Skelett; doch trat die Skelettbildung erst später ein, als bei normalen Larven. Ueberhaupt entwickelten sich die Bastarde viel langsamer als die normalen Seeigellarven und ihre Lebensfähigkeit war eine viel geringere. *Garten*, *Leipzig*.

10) Poll u. Sommer. Ueber phaeochrome Zellen im Zentralnervensystem des Blutegels. (Verhandl. der Berl. Phys. Gesellschaft, Arch. f. Anat. u. Phys., Phys. Abt., 1903, Heft 5—6.)

In einem Gemisch von Müllerscher Flüssigkeit und Formol (im Verhältnis 100 : 6) werden in jedem Ganglion des Bauchmarkes des Blutegels eine geringe Anzahl von Zellen intensiv hellbraungelb gefärbt. Da die Färbung als eine spez. Wirkung der chromsalzhaltigen Müllerschen Flüssigkeit aufzufassen ist, so sind

die genannten Zellen zu den phaeochromen (chromaffinen, chromophilen) Zellen zu rechnen, wenn sie auch im einzelnen von den bisher bei Wirbeltieren beschriebenen chromaffinen Zellen sowohl im Farbenton als auch in den Reaktionsbedingungen manche Abweichungen zeigen. *Garten, Leipzig.*

11) **Spemann, Hans. Entwickelungsphysiologische Studien am Triton-Ei.** III. (Arch. f. Entwickelungsmech., Bd. 16, Heft 4.)

Im vorliegenden dritten Teil seiner bereits einige Jahre zurückgehenden einschlägigen Studien bringt Verf. Versuche über „die Erzeugung von Duplicitas anterior verschiedenen Grades durch mediane Einschnürung im Zweizellen- und im Blastulastadium“ und „Ueber die Wirkung medianer Einschnürung in späteren Entwickelungsstadien“. Die angewandte Methodik, Schnürung der sich entwickelnden Eier mittels Haarschlinge ist dieselbe, wie in den ersten beiden Teilen. In der ersten von den Doppelbildungen handelnden Hälfte des vorliegenden Teils (Kap. 6 der „Studien“ insgesamt) diskutiert Verf. u. a. die Art der Wirkung der Schnürschlinge. Er kommt zu der Ueberzeugung, „daß durch die Schnürung die Orientierung der Zellen beeinflußt wird“, wodurch wahrscheinlich die beobachteten Veränderungen hervorgerufen werden. Weder der Einfluß direkter oder indirekter Atmungsbehinderung durch die Ligatur, noch etwa direkter mechanischer Druck oder Spannungsänderungen im Ei seien für dieselben verantwortlich zu machen. Die erzeugten Doppelbildungen waren sehr verschiedenartig und verschieden hochgradig. Wegen der reichen z. T. durch Abbildungen veranschaulichten und ausgiebig theoretisch verwerteten Details muß auf die Originalarbeit verwiesen werden. Das auffallende Ergebnis, „daß durch mediane Einschnürung fast immer vordere Verdoppelungen entstehen“, hängt nach Verf. mit der „Spaltung“ der Vormundentwickelung durch die mediane, die Anlage des Entoderms zum seitlichen Ausweichen zwingende Ligatur zusammen: „Wenn nämlich eine gewisse Menge des mesodermalen und entodermalen Materials in den beiden Hälften der Blastulahöhle untergebracht ist, dann ist für den Rest in der Medianebene Platz geschafft; er wird nicht mehr gespalten. Dieser Augenblick tritt naturgemäß um so später ein, je mehr die Medianebene durch die Schnürung eingeengt ist. Daher hängt der Grad der vorderen Verdoppelung vom Grad der Schnürung ab.“ — Die „späten medianen Schnürversuche“ erfahren durch die im Gastrulastadium des Keims eintretende Streckung starke technische Behinderung. Auch hier entstand Duplicitas anterior in mehreren Fällen, in einem gleichzeitig mit Verdoppelung des Hinterendes. Die Versuche zerfallen in mediane Schnürungen 1. im Beginn, 2. am Schluß der Gastrulation, 3. in solche bezw. Nachschnürungen im Neurulastadium. Bezgl. der Einzelheiten muß auch hier auf das Original verwiesen werden.

Gebhardt, Halle.

12) **Hess, Walter. Eine mechanisch bedingte Gesetzmässigkeit im Bau des Blutgefässsystems.** (Arch. f. Entwickelungsmech., Bd. 16, Heft 4.)

Verf. stellt sich im Anschluß an die bekannte Arbeit von Roux „Ueber die Verzweiggn. d. Blutgef. d. Menschen, Ges. Abhdlgn., Bd. 1, S. 97, die Aufgabe, zu untersuchen, welcher „Verlaufswinkel“ für abgehende Gefäße und Teilungen am „günstigsten“ ist, d. h. bei welchem Werte desselben der geringste Energieverlust (mit Bezug auf den verfügbaren Herzantrieb) in Stamm und Ast durch die Teilung stattfindet, bezw. in den beiden Zweigen nach mehr gleichartiger Teilung. Allgemein kommt er dabei zu dem Gesetz, daß das resultierende Teilstück einen um so größeren Winkel zum Stamm bilden muß, einen je geringeren Durchmesser es im Verhältnis zu ihm hat. Mit Hilfe einer mathematischen Ueberlegung präzisiert er dies Gesetz wie folgt: Der günstigste Verlaufswinkel eines Astes ist derjenige Winkel, dessen Kosinus gleich ist dem Verhältnis des Energieverlustes, den das Blut im Stammgefäß erleidet, zu dem Energieverlust, den es in einem gleich langen Aststück erfährt. *Gebhardt, Halle.*

13) **Neumann, E. Ueber die vermeintliche Abhängigkeit der Entstehung der Muskeln von den sensibeln Nerven.** (Arch. f. Entwickelungsmech., Bd. 16, Heft 4.)

Verf. wendet sich gegen eine von Herbst in „Formative Reize in der tierischen Ontogenese“ vertretene Ansicht. Die Erörterung des vorliegenden Tatsachen- und Versuchsmaterials scheint ihm für die allgemeine Bedeutung der sen-

sibeln Fasern für die regenerative Neubildung und die Ernährungsverhältnisse der Muskeln keine zwingenden Gründe zu ergeben. *Gebhardt, Halle.*

14) **Clopatt, A. Utvecklingen of bäckenets och extremiteternas ben hos människofostret, studerad medels Röntgenstrålar.** (Die Entwickelung der Becken- und Extremitätenknochen beim menschlichen Foetus, mit Röntgenstrahlen untersucht.) (Finska Läkaresällskapets Handlingar. Bd. XLV, No. 9, 1903. Deutsch. Ref. Bd. XLV, No. 11, 1903.)

Verf. hat Embryonen vom 4. Monat an bis zum Ende der Schwangerschaft photographiert. Diese waren entweder in Alkohol oder Formalin aufbewahrt und entstammten der Sammlung der hiesigen geburtshilflichen Klinik. Das Instrumentarium bestand aus einem Induktorium von 55 cm maximaler Funkenlänge mit Wehnelts elektrolytischem Stromunterbrecher in der primären Strombahn und weicher Röhre, etwa 50 cm von der Platte entfernt. Die Expositionsdauer wechselte von einigen bis zu 20 Sek. für die größten Embryonen.

Die Sakralwirbel besitzen ebenso wie die übrigen Wirbel 3 Knochenkerne, einen für den Körper und je einen beiderseits für den Bogen. Anfang des 4. Monats treten die Kerne der ersten 2 Wirbel und des ersten Bogens auf. Im 5. Monat erst die Knochenkerne des 3. Wirbels und des 2. Bogens, später diejenigen des 4. und 5. Wirbels und des 3. Bogens. Am Ende des 7. Monats sind die Knochenkerne der Körper und Bogen aller 5 Wirbel sichtbar. Von den übrigen Beckenknochen tritt das Os ileum schon im 4. Monat, der absteigende Ast des Os ischii anfang des 5. Monats hervor. Das Os pubis dagegen erst beim reifen Kinde.

Nach kurzen Angaben über die Verknöcherung der Schulterknochen gibt Verf. folgende Reihenfolge für die Ossifikation der langen Röhrenknochen: Humerus, Femur, Radius und Ulna, Tibia, Fibula. Im Carpus fand sich nirgends ein Knochenkern, dagegen treten die Metakarpalknochen und die Phalangen der Finger schon Anfang des 5. Monats deutlich hervor.

Im Tarsus erscheint der Knochenkern des Calcaneus im 7., der des Talus im 10. Monat. Die Verknöcherung der Metatarsalknochen stimmt zeitlich mit den Metakarpalknochen überein, diejenige der Zehen ist dagegen individuellen Variationen unterworfen. *Kolster, Helsingfors.*

15) **Meves, F. Zur Struktur der roten Blutkörperchen bei Amphibien und Säugetieren.** (Mitt. des Vereins Schleswig-Holsteinischer Aerzte, 1903.)

An den roten Blutkörperchen der Salamanderlarve fand Meves in den mit Flemmingscher oder Hermannscher Flüssigkeit fixierten und mit der Flemmingschen Dreifachfärbung gefärbten Präparaten einen Randreifen von deutlich fibrillärer Struktur. Der Randreifen setzt sich aus einer großen Anzahl parallel verlaufender feinster Fäden zusammen oder sonst aus einem einzigen feinen Faden, der im Rande der roten Blutzelle zu einer dicken Docke aufgewickelt ist. Er verlagert sich nach Beginn der Mitose ins Innere der Zelle und bekommt eine stärkere Auflockerung. Später ist er verschwunden und wird wahrscheinlich zum Aufbau der achromatischen Figur gebraucht.

Bei Säugetieren konnte Meves den Randreifen der roten Blutkörperchen nicht nachweisen, sondern eine Blutkörperchenmembran, welche mit der von anderen Autoren beschriebenen Blutkörperchenmembran identisch ist. Sie liegt der Außenwand der roten Blutkörperchen von innen an und wird von einer großen Anzahl von Löchern oder Poren durchsetzt. *von Korff, Kiel.*

16) **Rauther, Max. Ueber den Genitalapparat einiger Nager und Insektivoren, insbesondere die accessorischen Genitaldrüsen derselben.** (Jenaische Ztschr. f. Naturw., 38. Bd. N. F. 31. Bd., II. Heft, 1903.)

Der Verf. hat auf einem engumgrenzten Gebiet der beschreibenden Zoologie eine dankenswerte Klärung verworrener Verhältnisse herbeigeführt. Die in den kleinen Bezirk unterhalb der Harnblase in den männlichen Sinus urogenitalis einmündenden Drüsen sind nicht nur durch ihre Form, Ausdehnung, Lage und histologische Beschaffenheit sehr variabel, sondern bieten demzufolge auch durch ihre Nomenklatur bei den Nagern und Insektivoren große Schwierigkeiten. Hierin zunächst Klarheit geschaffen zu haben, ist ein Verdienst der Rautherschen Arbeit. Er teilt sämtliche accessorischen Drüsen bei den von ihm untersuchten

Tieren (Maus, Kaninchen, Meerschweinchen, Igel, Maulwurf) ein wie folgt: I. Drüsen, die vom Samenleiter ihren Ursprung nehmen: a) Ampullendrüsen (die von der Ampulla des Vas deferens ausgehen); b) Samenleiterblase (Ausstülpung des Vas deferens). II. Drüsen, die vom Urogenitalkanal ihren Ausgang nehmen: a) Prostata, b) Urethraldrüsen; 1. Zerstreute, 2. Cowpersche Drüse. III. Drüsen der äußeren Geschlechtswerkzeuge: a) Acinöse (aus Talgdrüsen entstandene); 1. Praeputialdrüsen, 2. Gl. inguinalis sebacea; b) Tubulöse (modifizierte Schweißdrüsen), (Gl. sebacea tubulosa).

Besondere Berücksichtigung hat die Samenleiterblase (Ib) gefunden. Sie wird dadurch charakterisiert, daß sie stets aus dem Wolffschen Gange ihren Ursprung nimmt und stets mit dem Vas deferens zusammen ausmündet. Die daraus entstehenden paarigen Ductus ejaculatorii können in mannigfacher Weise miteinander verschmolzen sein. Der feinere Bau der Samenleiterblasen weist darauf hin, daß es sich nicht einfach um ein Receptaculum seminis handele, sondern daß in ihnen ein offenbar mannigfachen Zwecken dienendes Sekret ausgeschieden werde. Wohl zu unterscheiden von diesen Drüsen, die hinsichtlich ihrer Ausmündung bei den untersuchten Tieren variieren, sind knäuelförmig gewundene Drüsenschläuche, die von früheren Autoren jenen oft zugezählt wurden, indes eine Gruppe für sich bilden. Zwischen den Samenleiterblasen und den knäuelförmig gewundenen Drüsenschläuchen stellt Rauther einen wohl brauchbaren und theoretisch wichtigen Unterschied fest. Während jene sich aus dem Wolffschen Gang entwickeln, entstehen alle übrigen im letzten Ende aus einfachen Urethraldrüsen. Auch bei den ausgebildeten Formen läßt sich eine genetische Reihe zusammenstellen.

Einfache, der indifferenten Ausgangsform nahestehende Drüsen, spärlich in in der Urethralschleimhaut verteilt, besitzt Lepus. Bei Cavia sind große und schöne Tubuli ausgebildet; bei Mus und beim Igel liegen sie in großer Masse um den Canalis urogenitalis herum und bilden zusammengesetzte, mit zahlreichen Ausführungsgängen versehene Drüsen. Beim Kaninchen führen sie außerdem in den Gll. paraprostaticae zu einer isolierten Drüsenbildung neben der Prostata. Die Cowperschen Drüsen sind besonders differenzierte Urethraldrüsen. Sie kommen paarig vor und sind gegenüber den Urethraldrüsen durch ihre Lage außerhalb der Harnröhrenmuskulatur charakterisiert. Ein mehrfaches Auftreten dieser Drüse, wie es sich z. B. bei Lepus findet, bildet den Uebergang zu den Formen, bei anderen Säugern, wo die Drüse überhaupt noch nicht so individualisiert ist und mehrfach vorkommt (Beuteltiere).

Die Prostata wird als weiterdifferenzierte Urethraldrüse aufgefaßt, wofür einige Beobachtungen der Literatur sprechen, die Verf. anführt. In der Form der Prostata und in der Anzahl der sie bildenden Drüsenindividuen kommen bei Nagern und Insektivoren große Unterschiede vor. Gemeinsam ist allen, daß die Prostata ein System mehr oder weniger langer, meist gewundener, bisweilen verästelter Blindschläuche darstellt, die gewöhnlich nur locker durch Bindegewebe miteinander verbunden sind. Hinsichtlich der Funktion nimmt Verf. an, daß ihr Sekret auf die Spermatozoen einen bewegungsfördernden, vielleicht auch ernährenden Einfluß habe (vgl. hierzu in Hertwigs Handbuch der Entwicklungslehre die Mitteilungen von Waldeyer über das Prostatasekret, 1901, S 97).

Wichtig ist der Teil der Untersuchungen von Rauther, der sich mit den Beziehungen des sogenannten Uterus masculinus und der Vagina masculina zu dem übrigen Sinus urogenitalis beschäftigt. Gestützt auf neuere entwickelungsgeschichtliche Erfahrungen und seine eigenen sorgfältigen Beobachtungen über die Ausdehnung dieser Rudimente bei Nagern und Insektivoren gelangt er zu dem Schluß, daß viele früher als Uterus masculinus beschriebene Bildungen lediglich Produkte der Wolffschen Gänge oder auch nur Aussackungen des Sinus urogenitalis seien. Die bei den untersuchten Formen vorkommenden Rudimente sind von verschiedener Mächtigkeit und besitzen je nach Lage und Zustand der Samenleiterblasen eine verschiedene Lage.

Ueber die weiteren, oben angeführten Drüsen der äußeren Geschlechtswerkzeuge finden sich im Text und in den Abbildungen viele histologisch wichtige Angaben. Es sei kurz darauf verwiesen. *Lubosch, Jena.*

17) Monti, R. et Monti, A. Les glandes gastriques des marmottes durant la léthargie hivernale et l'activité estivale. (Arch. ital. Biol. T. 39, 1903.)

Verf. unterscheiden im Magen des Murmeltieres nur zwei Regionen: eine sehr ausgedehnte Fundusdrüsenregion und eine kleinere Pylorusdrüsenregion. Erstere Zone zerfällt wieder in zwei Unterabteilungen: eine Zone neben der Cardia mit sehr hohen Hauptzellen und wenigen Belegzellen und eine zweite mit sehr langen und engen Drüsen, die zahlreiche delomorphe Zellen und tiefer gelegene Hauptzellen aufweist. In der Fundusregion finden sich auch verzweigte Drüsen mit Anastomosen. In den Magengruben kommen Schleimdrüsen vor. Nach dem Winterschlaf treten im Drüsenhals zahlreiche Karyokinesen auf, die während desselben fehlen. Bei dem aus dem Winterschlaf erwachten Tier sind die delomorphen Zellen wandständig, im Winterschlaf aber zwischen den Hauptzellen gelegen. Daraus ergibt sich nach M.s Ansicht, daß die verschiedene Lagerung der delomorphen Zellen nicht mit Entwicklungsvorgängen, sondern mit funktionellen Zuständen in Zusammenhalt gebracht werden muß.

Untersuchung der Magendrüsen während völliger Inanition ergab, daß die Sekretionswege der delomorphen Zellen zwar verkleinert, aber nicht durchaus verschwunden waren, es sind also persistierende, präformierte Bahnen.

Deutliche Differenzen zeigen die delomorphen Zellen in der Aktivität und Ruhe. Die mit Congo (nach Sublimatfixierung) und Rubin (nach Osmiumsäurefixierung) färbbaren Granulationen des Protoplasmas sind im Funktionszustand zu kompakten Massen angeordnet, die von einander durch deutliche Interstitien getrennt sind. Diese Interstitien sind die intrazellulären Sekretionswege oder die „Cytosolenules" nach M. Während des Winterschlafes erscheinen diese Zellen kleiner, sie liegen dann im selben Niveau wie die Hauptzellen, ihr Protoplasma ist kompakter, im Zellkörper finden sich oft keine Gänge, aber sehr häufig sieht man vom Drüsengang Aussackungen ausgehen, von denen sich eine im Körper der delomorphen Zelle verliert.

Auch die Hauptzellen zeigen bedeutende Veränderungen, die sich auf Kern und Protoplasma erstrecken. Verf. glauben sich nach ihren Beobachtungen zu dem Schlusse berechtigt, daß die delomorphen Zellen Salzsäure in sehr verdünnter Lösung liefern; die Hauptzellen pepsinogene Granula, die sich in der Ruhe langsam ansammeln und bei Beginn der Verdauung ausgestoßen werden.

Neumayer, München.

18) Stephan, P. Recherches sur quelques points de la spermiogénèse des Sélaciens. (Archives d'Anatomie microscopique. Tome VI, fasc 1.)

Stephan untersuchte die Spermiogenese von Scyllium canicula und catulus sowie von Chimaera monstrosa; er fixierte die Hodenstücke in den Flüssigkeiten von Bocius, Lenhossék, Hermann und Flemming, im letzten Fall z. T. mit Postchromierung nach Bendas Mitochondrienmethode. Die Färbung geschah fast ausschließlich mit Eisenhämatoxylin, einige Male mit Saffraninnachfärbung. Daneben wurde Eisenalizarin und Toluidinblau nach Benda und Dreifachfärbung nach Flemming angewandt. — Die Beschreibung geht von einem frühen Stadium aus, in welchem die Zentrosomen noch im Idiozom liegen; sie rücken später an die Peripherie der Zelle und unterliegen den Umbildungen, welche schon Suzuki (Anat. Anz. Bd. 15) beschrieben hat. Während das Idiozom sich auflöst, bildet sich in seinem Innern eine helle Kugel, welche an den Kern rückt, an Färbfähigkeit allmälich gewinnt und das Akrosom, den Spitzenknopf formiert. Der Kern wird homogen und nimmt anfangs in einer Delle das Akrosom auf. Ein heller Hof umgibt ihn. Zwischen letzterem und dem Spitzenkörper entsteht eine mit Eisenhämatoxylin stark färbbare Kuppel, welche den zum Kopf des Spermium ausgezogenen Kern immer weiter umzieht und eine Hülle desselben bildet. Ob ein spindelförmiges Stäbchen im Protoplasma der Spermatide, das sich in späteren Stadien der Spermiogenese dem Kopf oder Mittelstück anlegt, das Material für den von Retzius am Kopf des Selachierspermatozoon beobachteten Spiralfaden abgibt, konnte nicht verfolgt werden. Vielleicht bildet es auch den Spiralfaden des Mittelstücks. Die drei Arten zeigen einige Unterschiede; so konnte Stephan bei Sc. catulus das Idiozom nicht darstellen. Der zweite Teil der Arbeit berück-

sichtigt die einschlägige Literatur und betont, daß man für einen Wasseraustritt aus dem Kern während seiner Konzentration keine Beweise habe; der helle Hof um das Chromatin gehöre wie das Akrosom dem Protoplasma an.

Peter, Breslau.

19) Peter, Karl. Bemerkungen zur Entwicklung der Eidechse. (Anat. Anz. Bd. 24. 1903.)

Peter stellte an einem Gelege von acht Eidechseneiern aus dem Stadium der ersten Urmundanlage fest, daß bei gleich alten und gleich weit entwickelten Keimen die Primitivplatte bald innerhalb des Embryonalschildes, bald außerhalb, sein Hinterende nur an einer Stelle berührend, gelegen ist oder endlich eine Mittelstellung einnimmt. Der Nachweis dieses Variierens der Lage der Platte zum Schild spricht gegen die Hypothese Wills vom nachträglichen Einwandern der Platte in den Schild im Laufe der Entwicklung. — Die Platte faßt Peter im Gegensatz zu Will, im Anschluß an Krautstrunck und Schauinsland als wesentlich ektodermale Wucherung auf, doch beteiligt sich auch das Entoderm an ihrer Bildung. — In einem zweiten Abschnitte betont Peter gegenüber Maurer nochmals, daß den Eidechsen fünf Schlundtaschen zukommen und daß er im supraperikardialen Körper ein Homologon einer Schlundtasche erblicke.

Poll, Berlin.

20) von Ebner, V. Ueber die Kittsubstanz der Schmelzprismen. (Deutsche Monatsschr. f. Zahnheilk. XXI. Jahrg., 10. Heft.)

v. Ebner nimmt in dieser Arbeit Stellung zu den in den letzten Jahren veröffentlichten Publikationen Walkhoffs, welche die Frage des Vorhandenseins von Kittsubstanz der Schmelzprismen betreffen. Er hält eine Kittsubstanz, die sich durch die Silbermethode Smrekers nachweisen läßt, für vorhanden, sie ist schwächer lichtbrechend als die Prismen, nicht doppelbrechend und für Flüssigkeiten imbibierbar, sie enthält an trocknen Zähnen oft Luft, und ist deshalb keineswegs verkalkt. Die Angaben Walkhoffs über das Vorhandensein von Kortical- und Zentralsubstanz im normal ausgebildeten Schmelzprisma hält er für eine irrtümliche Deutung optischer Erscheinungen. Ein Entwicklungsstadium, in welchem das Schmelzprisma ein verkalktes Hohlprisma darstellen würde, ist nicht nachgewiesen; die primäre Kittsubstanz ist anfänglich reichlich und in Säuren schwer löslich und zeigt nach Lösung der Kalksalze der Prismen einen Zusammenhang mit dem organischen unlöslichen Teile der Prismen. Erst allmählich mit der völligen Ausbildung der Prismen werden diese in Säure vollständig und leicht löslich, und die nun vorhandene sekundäre Kittsubstanz verliert mehr und mehr ihre Widerstandsfähigkeit gegen Säuren. *Richter, Berlin.*

21) Richter, A. V. Ueber die Verkalkung des Dentins. (Oesterr.-Ungar. Vierteljahrsschr. f. Zahnheilk. XIX. Jahrg., 4. Heft.)

Verf. beschreibt eine im Dentin entkalkter menschlicher Zähne auftretende eigenartige netzartige Struktur (Interglobularnetz), die nach Fixation der Zähne in 10 % Formalin und Färbung mit Boehmers Alaunhämatoxylin auftritt. Er führt sie auf die bei der in Kugelform eintretenden Verkalkung der Grundsubstanz des Dentins zwischen den Kugeln liegende, sich different verhaltende Zwischensubstanz zurück. *Richter, Berlin.*

22) Tonkoff, W., Prof. Ueber die Venen des Pankreas. (Vorläuf. Mitteil., Russkij Wratsch 1903, No. 20.)

Die zahlreichen feinen Aeste im Pankreaskopfe münden in Anastomosen zwischen 3 Vv. pancreatico-duodenales und zwar eine V. pancreatico-duodenal. anter, eine V. p. d. sup. post. und eine V. p. d. infer., von denen die erstere in das Ende der V. gastro-colica, die zweite in die V. portae einmündet; die untere Vene mündet in die V. mesenterica super. und entsteht gewöhnlich aus zwei Aesten Ramus ant. et Ramus post. venae panc.-duod. inf., welche mit den beiden oberen Venen vorn und hinten zwischen dem Pankreaskopf und dem Duodenum anastomosiren. Die Venen des Pankreaskopfes münden außerdem selbständig in die Vv. gastro-colica, mesenterica sup. und portae. Aus dem Körper des Pankreas treten 10—15 kleine Venen in die V. coronaria ventriculi, V. mesenterica inf. und V. lienalis. Aus der Cauda pancreatis verlaufen die Venen in die V. lienalis und

V. gastro-epiploica sinistra, äußerst selten auch in die Vv. gastricae breves. Von links nach rechts verläuft längs dem Corpus pancreatis die V. pancreatica magna, die sich gewöhnlich in das Ende der V. mesenterica inf., seltener in die V. lienalis oder V. mesenterica sup. ergießt. Große Venen verlaufen aus dem Pankreas desgleichen in die V. portae, V. lienalis, bisweilen in die V. coronaria ventriculi oder V. gastro-epiploica sin; im Pankreas selber bilden die Venen zahlreiche, beträchtliche breite Anastomosen. Autor hat seine Beobachtungen nur an Leichen Erwachsener, nach Injektion in die Arterien oder das Pfortadersystem angestellt.

Schmidt, St. Petersburg.

23) Batneff, N. A. E., Prof. Ein Fall von Hermaphroditismus spurius femininus externus im Zusammenhang mit der Lehre vom Hermophroditismus überhaupt. (Russkij Wratsch 1903, No. 29.)

In dem beschriebenen Fall beschränkte sich die Aehnlichkeit mit männlichen Geschlechtsorganen nicht nur auf die äußeren Teile (ein 1,4 cm langer Penis, der jedoch eine Hypospadie aufwies, und Skrotum mit einer deutlichen Raphe, die sich in eine Raphe des Dammes fortsetzte), sondern erstreckte sich auch in die Tiefe, indem eine beträchtliche, an der Basis 6 mm im Durchmesser betragende Prostata vorhanden war, welche den zweiten 2 cm langen Abschnitt der Urethra im oberen Teil umfaßte; der 8 mm lange primäre Teil der Urethra mündet in den trichterförmigen verschmälerten, unteren Abschnitt der Vagina; letztere hat keine abgesonderte Ausmündung, da jegliche Spuren eines Hymens fehlen; der obere Teil der Vagina hat einen Durchmesser von 1 cm und ist mit zahlreichen Rugae vaginales versehen. Die ganze Vagina ist 1,3 cm lang. Der 3,8 cm lange Uterus zerfällt durch eine seichte Einschnürung in einen kleineren oberen Abschnitt mit dicken (4—5 mm) Wandungen und einen unteren längeren Cervixteil (Dicke der Wandungen 2 mm) mit gut ausgeprägter Plica palmata auf der vorderen Fläche. Die Tubae Fallopii, die Eierstöcke sowie die Bänder sind normal gelagert und weisen überhaupt nichts von der Norm abweichendes auf. An die Beschreibung knüpft Autor theoretische Betrachtungen über die Entstehungweise des Hermaphroditismus. *Schmidt. St. Petersburg.*

24) Bond, R. St. G. S. A case of malformation. (Brit. Med. Journ. Dec. 12th. 1903.)

Bifurcation of the proximal phalanx of the right thumb with two separate terminal phalanges. *Swale Vincent, Edinburgh.*

25) Smith, Elliot G. Further Notes on the Lemurs with especial reference to the brain. (Journ. of the Linnaean Soc. Vol. XXIX. 1903.)

The paper treats of the brain of Globilemur, Propithecus, and Lemur macaco. The Author supports the views of Earle in opposition to those of Hubrecht, and believes that although Tarsius is more nearly related to the Apes than other Lemurs, yet this by no means implies its separation from the Lemurs. All the Apes and Lemurs are linked by a much closer bond of affinity the one to the other than are any of them to the other mammals. Tarsius is unquestionably the most primitive living Primate. *Swale Vincent, Edinburgh.*

26) Holmes, G. M. The comparative Anatomy of the Nervus Acusticus. (Trans. Roy. Irish. Acad. vol. XXXII. 1903.)

The Author after pointing out that the cochlea is a late developement in the animal scale, gives a detailed account of the comparative anatomy of the auditory nerve in Amphibia (Rana and Salamandra), Reptilia (the Alligator) Aves (Columba) & Marsupialia (Macropus). The general results are that the grey matter in which the vestibular nerve fibres end is subdivided into various nuclei, with characteristic structure and connections which are nearly constant throughout vertebrates. The nuclei are always in close relation to the cerebellum, the spinal cord, & probably to the motor cranial nuclei, while in some cases a large commissure connects those of opposite sides. *Swale Vincent, Edinburgh.*

27) Wallace. W. Observations on Ovarian Ova and Follicles in certain Teleostean and Elasmobranch Fishes. (Quart. Journ. of Micr. Sci., Vol. 47. Part. 2. New Series. July 1903.)

The ovaries of several species of Teleosts and Elasmobranchs were studied with particular reference to: (1) Post-embryonic origin of ova and follicular

epithelium, (2) Yolk nuclei and their significance (3) Histology of egg-absorption. (5) Structural changes in ruptured follicles. The paper commences with two sections upon the ovary of Zoarces and on the reproduction of this fish.

Beyond the fact of the enlargement of the follicular epithelial cells, the ruptured follicle of the Teleostei bears little resemblance to the complicated corpus luteum in mammals. An approuch to the mammalian condition is, however, not wanting in the case of the Elasmobranches. The structural changes are much less profound and complicated in the fish than in the mammal.

Swale Vincent, Edinburgh.

28) **Brown, A. W. Some Observations on the young Scales of the Cod Haddock and Whiting before Shedding.** (Proc. Roc. Soc. Edin. Session 1902—03. Vol. XXIV. No. V. Issued separately Aug. 3 1903.)

In stained specimens the young scale can be recognised as a deeply staining "nucleus" lying beneath the old scale, just under its centre. Such an appearance was found in cod, haddock and whiting of all ages from one to three or four years and, in all, the young scale is clearly recognisable, underlying the old. It is probable (1) that gadvid fishes shed their scales immediately after spawning (2) that after the age limit of spawning is reached no further shedding of scales takes place (3) that the concentric rings of the scales do not represent animal increments, but must have other causes. *Swale Vincent, Edinburgh.*

29) **Maziarski, St. Sur les rapports de muscles et de la cuticule chez les Crustacés.** (Bull. de l'Acad. des sciences de Cracovie. Classe de sciences mathemat. et natur. Cracovie, Juillet 1903. T. XIV.)

Verf. befaßt sich mit der Frage der Insertion der quergestreiften subkutanen Muskeln an die Cuticula selbst. Wenn auch diese Frage bereits wiederholt untersucht wurde, sind dennoch die Ansichten verschiedener Autoren (Nicolas, Frenzel, Ide, Leydig, List, Dubosq) sehr divergierend und strittig. Während die einen behaupten, daß die Primitivfibrillen in die Epithelzellen eindringen und sich unmittelbar an die Cuticula anheften, behaupten andere, daß sie bloß zu den Zellen des Epithels gelangen oder zwischen die Zellen eindringen, um sich an die Cuticula anzuheften.

Die Untersuchungen des Verf. beziehen sich auf die Krustentiere (Phronima, Copepoden, Mysis), bei welchen in der Rückengegend viele, an die Cuticula sich anheftende Muskelfasern sich vorfinden. Bei diesen Gattungen zeigen die Muskeln einen sehr typischen Bau und eine charakteristische Lagerung der iso- und anisotropen Substanz sowie der Zwischenscheiben (Z). Die vom Verf. durchgeführten genauen Untersuchungen über das Verhältnis der Muskelfasern zum Epithel haben nachstehendes ergeben: Das die Cuticula bildende Epithel besteht aus sehr undeutlich begrenzten Zellen (man könnte eher vom Syncytium sprechen) und bloß die größere Menge der Kerne weist auf die Zusammensetzung aus einer größeren Anzahl von Zellen hin. Das Protoplasma dieser Zellen ist mehr oder weniger faserig, namentlich hat der Verf. an manchen Körpergegenden mittels der Heidenhainschen Methode charakteristisch sich färbende, einheitliche Fibrillen nachgewiesen, welche in der Zellenachse verlaufen und manchmal zu kegelförmigen, den Zellenkern umgebenden Gebilden gruppiert sind. Die Cuticula selbst weist manchmal mehrere, sich verschieden färbende Schichten auf.

Zu diesen Zellen gelangen Bündel von Muskelfasern; jede Faser besitzt eine deutliche Membran, Sarkolemma, und innerhalb desselben das Sarkoplasma von netzförmigem Bau. In den Maschen dieses Netzes sind Muskelfibrillen differenziert. Das Sarkolemma verklebt mit der Basis der Epithelzellen, die Verbindungsstellen erscheinen als verdickte Punkte mit einer lammellösen Lagerung der Sarkoplasmafibrillen. Die Grenzlinie zwischen der Epithelzelle und der Muskelfaser ist immer deutlich und besteht an der Stelle, an welcher die Muskelfibrillen zu der Zelle gelangen, aus einer Reihe länglicher Verdickungen, mittels welcher die Muskelfibrillen sich mit den differenzierten Fibrillen im Protoplasma der Epithelzellen verbinden.

Die genaue Untersuchung eben dieser Stelle hat den Verf. überzeugt, daß in diesen Verdickungen die Verklebung der Muskelfibrille vor sich geht, welche immer in der Grenzlinie Z eintritt. Die Muskelteilchen (Muskelemente) endigen somit

hier und man kann die im Protoplasma der Epithelzellen differenzierten Fibrillen nicht als Fortsetzung der Muskelfibrillen, sondern als morphologisch ganz abgesonderte Gebilde betrachten, welche die Bestimmung haben, die Anheftung der Muskelfibrillen an die Cuticula zu erleichtern.

Diese Fibrillen mit einem charakteristischen morphologischen Gepräge, welche innerhalb des faserigen Protoplasmas differenziert sind und mit demselben in enger Beziehung stehen, betrachtet der Verf. als spezielle Gebilde und nennt sie Tonomitome, um deren spezielle Funktion als Elemente zu bezeichnen, welche die Bestimmung haben, etwaigen schädlichen Einflüssen, welche in einer gewissen Richtung auf die Zelle einwirken, entgegen zu wirken.

Diese Fibrillen sind nach der Ansicht des Verf. sehr widerstandsfähig und wirken der Kontraktion der Muskelfibrillen, welche sich an die Zellen und mittels derselben an die Cuticula anheften, entgegen; solche Kontraktionen könnten nämlich die Losreißung der Epithelzelle von der Cuticula bewirken. Die Differenzierung dieser Tonomitome hält der Verf. für eine spezielle Tätigkeit der Epithelzelle, an welche die Muskelfibrillen sich anheften; in den Epithelzellen anderer Körpergegenden finden wir diese Gebilde nicht.

Auf Grund dieser Untersuchungen gelangt Verf. zu der Ueberzeugung, daß kein Grund zur Annahme vorliegt, daß die Muskelfibrillen in die Epithelzellen eindringen, umsomehr, als diese Fibrillen niemals die charakteristische Streifung zeigen, demnach das eigentümliche morphologische Gepräge der Muskelfibrillen nicht beibehalten. Die Insertion der Muskelfibrillen an die Cuticula geschieht mittels spezieller in den Epithelzellen der Cuticula differenzierter Fibrillen durch Verklebung derselben an der Grenze beider Elemente.

Szymonowicz, Lemberg.

30) **Pólya, J., u. Navratill, D. Untersuchungen betreffend die Lymphgefässe des Wurmfortsatzes und des Magens.** (I. Mitteilung, Magyar Orvosi Archivum.)

Pólya u. Navratill, welche Autoren in der gleichen Fachschrift des vorigen Jahres die Lymphgefäße der Wange und des Gesichtes und der Lippe schilderten, referieren hier über den Verlauf der Lymphgefäße, des Wurmfortsatzes bei 13 Individuen (11 Männer, 2 Frauen). Die Untersuchungen wurden nach dem Verfahren von Gerota ausgeführt. Die Masse wurde in die Submukosa und Muskularis (durch die Serosa) injiziert. Wohin immer injiziert wurde, stets bildete sich an der Serosa ein feines Retikulum. Mit Ausnahme eines von der Wurzel der Appendix ausgehenden Lymphgefäßes, zeigen sämtliche Lymphgefäße einen gleichen Verlauf. Sie gesellen sich zur Arteria appendicularis und verlaufen in der Richtung der an der Basis der Mesoappendix liegenden Lymphdrüsengruppe. Die Lymphgefäße der Coekumspitze sowie diejenigen der letzten Ileumschlinge ergießen sich in die ileo-coekalen Lymphdrüsen. Hinsichtlich der klinischen Bedeutung ihrer Untersuchungen gelangen Verf. zu dem Resultate, daß die Lymphströmung der Appendix ausschließlich in der Richtung der mesenterialen Lymphdrüsen erfolge, wodurch einige seltenere Komplikationen der Appendicitis erklärt werden: vom Standpunkte der Appendicitis kommt den normalen Lymphgefäßen sonst keine größere Bedeutung zu. *Te lyesnic'y, Budapest.*

31) **Baum & Thienel. Ueber Besonderheiten im Bau der Blutgefässe.** (Arch. mikr. Anat., 1903, Bd. 63.)

Von der Erwägung ausgehend, daß je nach der Art des Tieres und nach dem Verlauf der Gefäße (auf- und abwärtssteigend) sich Unterschiede zeigen müßten, wurden die A. und V. axillaris nebst ihren größeren Verzweigungen bei Pferd, Esel, Rind, Kalb, Schaf, Schwein und Hund in Zwischenräumen von 1 bis 3 cm auf Schnitten untersucht.

Fixation in Zenkerscher Flüssigkeit, Einbettung in Paraffin. Meist Querschnitte, manchmal auch Längs- und hier und da Schrägschnitte. Kernfärbung mit Delafieldschem Hämatoxylin, ev. Nachfärbung mit Eosin; ferner Weigertsche Elastinfärbung und Hansensche Bindegewebsfärbung mit Säurefuchsin-Pikrinsäure, sowie Kombination dieser Methoden.

Es finden sich sehr wesentliche Unterschiede im Bau der Gefäße, von denen nur einige erwähnt werden können. In der Intima finden sich bei Rind, Pferd.

und Esel in der A. axillaris reichlich längsverlaufende elastische Fasern, die distal allmählich abnehmen. Wenige oder gar keine derart sind bei Hund und Schwein vorhanden. Umgekehrt ist die Entwicklung der Tunica elastica interna. In der Media sind beim Rind gegenüber dem Pferd Bindegewebe und elastische Fasern vermindert, Muskulatur dagegen vermehrt. Je mehr aber elastische Fasern in der Media abnehmen, um so reichlicher treten sie in der Adventitia auf. In der A. subscapularis finden sich besonders beim Pferd viele schräg verlaufende Muskelzüge in der Media, die das Gefäß spiralig umlaufen.

Die Wand der Arterien ist ungleich dick, je nachdem sie zwischen Muskeln und Knochen oder im Bindegewebe verlaufen. In letzterem Fall kann die Media zwei- bis dreimal so dick werden wie in dem ersteren, in dem sie sich dafür durch einen besonderen Reichtum an elastischen Elementen auszeichnet.

Bei den Venen ist zu bemerken, daß ihre elastischen Elemente stets längsverlaufen und außerdem durch das ganze Venensystem an Zahl annähernd gleich bleiben. Die Media ist an abwärts verlaufenden Venen sehr dünn, stärker an den von der Gliedmaßenspitze aufsteigenden Venen. Ihre Muskulatur ist außerdem, je weiter distal, um so mehr ausgebildet.

Auch im Klappenapparat der distalen Venen sind Muskelzellen enthalten, während sie in den proximalen Abschnitten und in den Klappen der absteigenden Venen fehlen. *Thomé, Straßburg.*

32) **Retterer, E. Sur la cicatrisation des plaies de la cornée.** (Journ. de l'anat. et de la physiol. 1903, Jg. 39.)

Vorliegende Untersuchung ist eine Fortsetzung der früheren Arbeiten des Verf. über die Beziehungen des Epithels zum Bindegewebe bzw. zu den Leukocyten. Gewählt wurde gerade die Kornea wegen ihres Mangels an Blutgefäßen. Wegen der Kleinheit der Kornea wurden Meerschweinchen als Untersuchungsobjekt genommen. Nach Kokainisierung des Auges wurde, meist beiderseits, mit dem Gräfeschen Messer ein möglichst schräger Einstich in die Kornea gemacht. Nach verschiedener Zeit wurden dann die Korneae herausgenommen und in der Brancaschen Mischung fixiert. Nach Einbettung in Paraffin wurden die betreffenden Stellen in Serien von 7μ zerlegt. Gefärbt wurde in Böhmerschem Hämotoxylin, Nachfärbung zunächst mit Eosin-Aurantia-Orange, differenziert in Alkohol mit Spuren von Oxalsäure, schließlich noch Färbung mit Säurefuchsin, Einschluß in Kanadabalsam.

Entgegen der bisherigen Ansicht, daß die Vernarbung der Hornhautdefekte durch Proliferation des Grundgewebes entsteht, findet Retterer, daß die von dem Eingriff betroffenen Hornhautlamellen zu Grunde gehen und resorbiert werden. Dadurch kommt es vorübergehend zu einer Ansammlung von feinen Kernen in der Nähe der Wunde. Lymphocyten können es nicht sein, da keinerlei Spuren von Wanderung von Lymphocyten sich an entfernteren Stellen finden. Mitosen und sonstige Regenerationserscheinungen seitens der Zellen der Substantia propria treten nicht auf.

Dagegen wächst vom äußeren Rand der Wunde ein Epithelpfropf in das Innere der Wunde ein, der auch die Oeffnung nach außen abschließt. Teilweise wird dies durch eine Hypertrophie der Epithelzellen bewirkt, hauptsächlich aber durch reichliche mitotische Vermehrung derselben. Gleichzeitig tritt, vor allem am Rand und an der Spitze des Epithelpfropfes eine Veränderung der Zellen ein, indem ein dichteres Protoplasma (protoplasma chromophile) sich um den Kern sammelt und Fortsätze durch den übrigen, helleren Teil der Zelle (Hyaloplasma) hindurch zu den benachbarten Zellen sendet. So gewinnt der größte Teil dieser Epithelmasse das Aussehen von jungem retikuliertem Gewebe. Zellstreifen wandern dann auch nach den Seiten aus und nehmen die Stelle der anfänglich zugrunde gegangenen Hornhautkörperchen ein, so daß also die Regeneration, die Narbenbildung nicht vom Bindegewebe, sondern vom Epithel aus bewirkt wird. In den oberen Lagen des Epithels kommt es noch zu einer anderen Veränderung, indem bei einigen Zellen das ganze Protoplasma in Hyaloplasma umgewandelt wird, so daß der übrig bleibende Kern je nach seiner Form einen eingewanderten Lympho- oder Leukocyten vortäuschen kann.

Im Anschluß daran gibt Retterer dann noch eine historisch-kritische Uebersicht über die Struktur und Entwickelung des Epithels. *Thomé, Straßburg.*

33) Gross, J. Ueber die Sehnervenkreuzung bei den Reptilien. (Zoolog. Jahrb., Abtlg. f. Anat. u. Ontogenie der Tiere, Bd. XVII, 1903).

Untersucht wurden: Anguis fragilis L., Lacerta viridis Gessa, Lacerta agilis Wolff, Tropidonotus natrix Boie, Zamenis viridoflavus Wagl, Platydactylus mauretanicus L., Chamaeleo vulgaris Land, Emys europaea Gray, Testudo graeca L., Alligator lucius Cuv.

Methoden: 1. Histologisch. Härtung in Formalin 1 : 10, Paraffineinbettung, Horizontal- und Frontalschnittserien. Färbung: Eisenhämatoxylinmethode nach Heidenhain, Mallorys Hämatoxylin und Säurefuchsin mit Methylenblau noch Sahli, nur die erste Methode mit gutem Resultat.

2. Experimentell mit dem Marchischen Degenerationsverfahren. Bei Anguis, Lacerta viridis Tropidonotus, Emys europaea, Testudo graeca, Platydactylus fanden sich 10 Wochen nach der Enukleation keine Degenerationserscheinungen. Resultat der Experimente war also negativ.

Resultate: Totale Kreuzung findet sicher statt bei Anguis, Tropidonotus, Zamenis, bei den Lacerten, Platydactylus, wahrscheinlich bei Emys, Testudo und Chamäleon. Nur ein Exemplar konnte von Alligator untersucht werden.

Die feineren Verhältnisse bei der Kreuzung sind innerhalb der Reptilien nicht einheitlich, sondern sehr differierend (einzelnes S. 775 u. f.).

Die Abhandlung enthält ferner phylogenetische Schlüsse.

Den Grund für die große Verschiedenheit in der Art der Kreuzung sieht Verf. vermutungsweise in dem Ursprung der Fasern aus verschiedenen Centren.

Wetzel, Breslau.

34) Braus, H. Versuch einer experimentellen Morphologie. (Naturhistor. mediz. Verein Heidelberg. Mediz. Sektion. Sitzung v. 17. Oktober 1903.)

In der Sitzung des naturhistorisch-medizinischen Vereins in Heidelberg machte H. Braus Mitteilungen über seine seit Jahren von ihm ausgeführten experimentellen Untersuchungen zur Lösung morphologischer Fragen.

Es ist zur Genüge bekannt, daß es in frühen Stadien der Entwickelung vielfach unmöglich ist, die zukünftige Bedeutung embryonaler Zellen an charakteristischen Merkmalen zu erkennen. Oft entfernen sich derartige Zellen weit vom Ort ihrer ersten Entwickelung. So kommt es, daß bei Anwendung der gebräuchlichen Untersuchungsmethoden bei manchen im Embryo hervortretenden Organanlagen die Bestimmung der Herkunft ihrer Elemente nicht möglich ist.

Andererseits ist es sehr wohl möglich, embryonale Zellen verschiedener Tierarten von einander zu unterscheiden. Gelingt es also, Teilstücke zweier Embryonen nach der Bornschen Transplantationsmethode derart miteinander zur Verwachsung zu bringen, daß im Bereich der einen Komponente bestimmte Organe nur aus dem Baumaterial der anderen gebildet werden, so besteht die Möglichkeit, durch planmäßige Variierung der Ausführung des Experimentes den Herd für bestimmte Organanlagen mit Sicherheit festzustellen.

Auf Grund derartiger Ueberlegungen ist nun Braus einer Reihe von Fragen experimentell nähergetreten. Er berichtet u. a. über Versuche, die Herkunft des laryngo-trachealen Skelets zu ergründen. Es ist die Frage zu entscheiden, ob dasselbe an dem Ort entsteht, in dem es manifest wird, oder ob das skeletoblastische Material aus anderen Teilen des embryonalen Körpers, etwa aus dem Kiemengebiet, erst dem Luftweg zugeführt wird. Ist letzteres der Fall, so könnte man z. B. erwarten, am Luftweg eines Bombinator das Skelet einer Bufo entstehen zu sehen, wenn es möglich ist, einer unmittelbar vor dem Larynx dekapitierten Unkenlarve den an gleicher Stelle abgetrennten Kopf einer Kaulquappe von Bufo anzuheilen.

Eine andere Untersuchungsreihe betrifft die Frage nach der Osteogenese, die Frage, ob nicht die Quelle alles Knochengewebes in der Haut zu suchen ist. Die Möglichkeit, diese Frage mittels des Experimentes zu klären, beruht darauf, daß das Knochengewebe verschiedener Knochenfische verschiedenen Bau besitzt und eine Transplantierung von Hautstücken bei jungen Fischen sich als ausführbar erwiesen hat. Das Experiment könnte darüber Aufschluß bringen, ob nach Transplantierung fremder Haut fremdartiges Knochengewebe etwa am Kopfskelet des operierten Tieres auch fern von der Operationsstelle zur Entwickelung kommt, und könnte damit die Haut als Ursprungsstelle erweisen.

In einer ausgedehnten Reihe von Experimenten beschäftigt sich Braus mit Fragen der Genese der Extremitäten. Nach indifferenter Anlage vorderer Extremitäten von Anurenlarven wurde neben die Hinterextremität eines anderen Individuums gleicher oder verschiedener Spezies implantiert, wuchsen hier an und entwickelten sich in der für die Vordergliedmaßen charakteristischen Weise, mit typischer Zahl der Finger, typischem Aufbau des Skelets, von welchen nun auch die Anlage eines Schultergürtels neben dem normalen Beckengürtel einwuchs. Gefäße und Nerven der eingepflanzten Extremität gewannen Verbindung mit den gleichartigen Organen ihrer neuen Nachbarschaft.

Noch stehen die ausführlichen Mitteilungen über die Resultate dieser Versuchsreihen aus. Offenbar handelt es sich aber um eine sehr aussichtsreiche Anwendung des Experiments im Dienste entwickelungsgeschichtlicher Fragen. Die Aufstellung dieser Fragen zeigt aber, daß durch ihre Lösung viel weiter greifende morphologische Probleme gefördert werden sollen. Die richtige Erkenntnis der ontogenetischen Vorgänge, welche durch das Experiment erstrebt wird, soll Licht bringen in das vielfach noch so dunkle Gebiet der phylogenetischen Entstehung der Köpfe, der Extremitäten etc. und gewiß nur ein kleiner Teil der Möglichkeiten, die der experimentellen morphologischen Methode offen stehen, hier zur Sprache gebracht worden.

In dem gleichen Vortrag weist H. Braus auch auf die Bedeutung genauer Analysierung von Mißbildungen für das Verständnis der Morphogenese hin und auf die Möglichkeit gegenseitiger Ergänzung der durch das Experiment und durch die Prüfung von Mißbildungen gewonnenen Ergebnisse. Er selbst beschäftigt sich mit der Untersuchung der fünfzehigen Varietät des Haushuhns.

Göppert, Heidelberg.

II. Pathologische Anatomie.

35) **Wolf, L. P. Experimentelle Studien über Luftembolie.** (Virch. Arch. Bd. 174. 1. Dez. 1903.)

Auf Grund sehr sorgfältig ausgeführter Experimente am Hunde kommt Verf. zu dem Resultat, daß es sich bei Luftembolie nicht um Herztod handelt. Die Todesursache ist vielmehr eine Verlegung der Lungencapillaren durch Luft. Ein Literaturverzeichnis von 115 Nummern ist der Arbeit beigegeben.

Beitzke, Berlin.

36) **Arnheim, H. Ueber die pathologische Anatomie des Keuchhustens und das Vorkommen der Keuchhustenbazillen in den Organen.** (Virch. Arch. Bd. 174. 1. Dez. 1903.)

Bei der Sektion von acht an Keuchhusten verstorbenen Kindern fand Verf. Katarrh der Atmungswege, besonders der Trachea, sowie bronchopneumonische Herde. In allen Fällen konnten die Czaplewski'schen Polbakterien nachgewiesen werden, sehr oft in Haufen, sowohl im eitrigen Sekret der Luftwege als auch in der Schleimhaut selbst; waren die Lungen beteiligt, so fanden sie sich in mäßiger Anzahl auch in den bronchopneumonischen Herden. Stets wurden aber gleichzeitig noch andere Bakterien angetroffen, so Pneumokokken, Streptokokken und der Friedländer'sche Bazillus. Verf. ist der Ansicht, daß die charakteristischen Hustenanfälle durch den Sitz der Bakterienkolonieen an den typischen Hustenstellen zustande kommen. *Beitzke, Berlin.*

37) **Milner, R. Ueber Pigmentbildung und Organisation, speziell in einem extraduralen Haematom.** (Virch. Arch., Bd. 174, 1. Dez. 1903.)

Verf. bringt die Ergebnisse seiner Arbeit, in welcher die bisherige Literatur eine eingehende kritische Würdigung erfährt, in folgende Schlußsätze;

„1. Die Ursache aller chemischen Umsetzungen der Farbstoffe ist das umliegende Gewebe; sein Einfluß wirkt im Thrombus mittelbar und langsam, unmittelbar und schneller in den Zellen selbst.

2. Das Haemoglobin wird entweder noch in den roten Blutkörperchen umgesetzt oder nachdem es gelöst aus ihnen ausgetreten ist.

3. Die erste wesentliche, mikroskopisch deutlich erkennbare chemische Um-

wandlung ist die Spaltung des Haemoglobins in Haematoidin und ein keine Fe-Reaktion gebendes Haemosiderin, ein Hsd I.

4. Beide kommen in Lösung vor, aus der sie sich teilweise abscheiden, Htd in deutlicher Kristallform, Hsd in scharfkantigen Körnern.

5. Die Abscheidung kommt zustande:

a) von beiden im Protoplasma absterbender Lenkocyten,

b) vom Htd außerdem am Fibrin,

c) vom Hsd vornehmlich in den Schatten der zerfallenden roten Blutkörperchen.

6. Der Rest der beiden Lösungen durchtränkt hauptsächlich die Fibrinbalken. In ihnen wird ein Teil des Hsd I schon im Thrombus in Hsd II (mit positiver Fe-Reaktion) verwandelt und dieses teilweise körnig ausgeschieden.

7. Die eingewanderten Lenkocyten haben wenig Einfluß auf die Pigmentbildung. Die epitheloiden Zellen dagegen verwandeln rascher alles Pigment, einerlei ob sie es gelöst oder ungelöst (z. B. auch Erythrocyten) aufnehmen: Hgb wird zu Htd und Hsd I, letzteres zu Hsd II; die Lösungen nehmen in den Zellen feste Form an (auch das Htd).

8. Auch in den fixen Zellen der Dura spielen sich an den aufgenommenen Pigmentlösungen dieselben chemischen und physikalischen Vorgänge ab.

9. Htd verschwindet rasch wieder aus den Zellen, teilweise jedenfalls durch Lösung und Aufnahme ins Blut (ob auch durch Zerstörung, weiß ich nicht). Hsd II ist dauerhafter." *Beitzke, Berlin.*

38) **Fischer, B. Ueber Gallengangscarcinome sowie über Adenome und primäre Krebse der Leberzellen.** (Virch. Arch., Bd. 174, 1. Dez. 1903.)

Verf. beschreibt drei primäre Krebse der Leber, welche sich bei genauer mikroskopischer Untersuchung als Gallengangscarcinome herausstellten. Verf. glaubt, daß die meisten in der Literatur beschriebenen primären Krebse der Leberzellen mit weit größerer Berechtigung von den Gallengängen abzuleiten sind. Er weist dies eingehend nach an drei Fällen Siegenbeeks van Heukelom. In diesen Fällen fanden sich in den größten (also den ältesten) Geschwulstknoten, und hier meist im Zentrum, schlauchförmige Bildungen. Da Siegenbeek die Tumoren für primäre Krebse der Leberzellen hält, so muß er die Annahme machen, daß zunächst die Leberzellen in Wucherung geraten, Geschwulstknoten mit trabekulärem Bau, einseitigen Zellsträngen und Nestern und erst später drüsenähnliche Schläuche bilden. Dagegen lehrt aber die Erfahrung, daß das Krebsgewebe, welches anfangs stets in hohem Maße die Struktur des Mutterbodens aufweist, beim weiteren Fortschreiten immer einfacher, atypischer, nicht aber komplizierter wird. — Verf. schlägt vor, die echten Adenome der Leberzellen als „trabekuläre Adenome" von den „tubelären Adenomen" der Gallengänge zu unterscheiden. *Beitzke, Berlin.*

39) **Franke. Carcinoma cylindrocellulare gelatinosum oesophagi, ein Beitrag zur Lehre der Keimversprengung.** (Virch. Arch., Bd. 174, 1. Dez. 1903.)

Verf. beschreibt einen gänseeigroßen, die ganze Circumferenz der unteren Speiseröhre einnehmenden Tumor mit alveolärem Bau, dessen zylindrische Zellen größtenteils schleimig degeneriert waren. Der Tumor hatte alle nur möglichen Wege der Metastasierung beschritten: per contiguitatem ins Pericard, auf dem Lymphwege in eine Drüse an der Cardia und ins Peritoneum, durch Implantation in den Douglas'schen Raum, auf der Blutbahn ins Gehirn. Da Verf. nur im oberen Teil der Speiseröhre zwei Schleimdrüsen vorfand, im unteren Teil, in der Nähe des Tumors, dagegen keine, so nimmt er an, daß derselbe nicht aus Schleimdrüsen, sondern aus versprengten Zylinderzellen der Magenschleimhaut hervorgegangen ist.

Beitzke, Berlin.

40) **Kantor, H. Zwei Fälle von Lebermissbildung.** (Virch. Arch., Bd. 174, 1. Dez. 1903.)

I. Der linke Lappen fehlt, das lig. falciforme ist bedeutend verbreitert, der rechte Lappen hypertrophisch, teilweise auch (infolge Druckes einer geblähten Darmschlinge) atrophisch. Pfortader und Leberarterie scheinen sich in einen rechten und einen linken Ast zu teilen, doch gehören auch die anscheinend linken Aeste dem rechten Leberlappen an.

II. Der linke Lappen ist in eine spitz auslaufende Bindegewebsfalte umgewandelt, die in ihrem breiteren Anteil noch Parenchymreste aufweist. Der rechte Lappen ist hypertrophisch, der Lobus Spigelii atrophisch.

In beiden Fällen hält Verf. das Fehlen des linken Lappens für eine angeborene Mißbildung. *Beitzke, Berlin.*

41) **Hirsch, E. Ueber ein Magendivertikel.** (Virch. Arch., Bd. 174, 1. Dez. 1903.)

Das Divertikel sitzt 4 cm von der Cardia entfernt im Fundus. Seine Tiefe beträgt $4^{1}/_{2}$ cm, sein größter Durchmesser 4 cm, die Eingangsöffnung ist 3 cm breit. In der Wand des Divertikels fehlt die Muscularis. Mucosa und Submucosa sind stark verdünnt. Es handelt sich offenbar um ein Pulsionsdivertikel. *Beitzke, Berlin.*

42) **Adler, L. Ueber helle Zellen in der menschlichen Leber.** (Zieglers Beitr. zur path. Anat., Bd. 35, Heft 1, 1904.)

In der menschlichen Leber findet sich beim Foetus und im kindlichen Alter neben den gewöhnlichen polygonalen Leberzellen physiologischerweise eine zweite Art von Leberzellen, die sich insbesondere bei Fixation in Osmiumgemischen — Verf. verwandte namentlich die Altmannsche Fixierflüssigkeit, Einbettung in Paraffin oder Celloidin und Färbung in Haemalaun-Eosin — durch hellprotoplasmatische Beschaffenheit und runde Gestalt auszeichnet. Durch ihren geringen Gehalt an Fett und Pigment sowie durch ihre Beziehung zu den Mitosen stellen sich die hellen Elemente als junge Form der Leberzellen dar. — In der Leber der Erwachsenen bestehen normalerweise nur zuweilen Helligkeitsunterschiede im Protoplasma der Leberzelle und nur solche geringen Grades. Dagegen werden hier die nämlichen ausgeprägten hellen Zellformen wie in der foetalen und kindlichen Leber in Fällen gefunden, wo nach Zerstörung eines Teiles des Leberparenchyms (Cirrhose, Stauungsatrophie, primäres Carcinom, Geschwulstmetastasen in der Leber, Leberzellnekrosen bei Eklamptischen usw.) regenerative Zellproliferationen einsetzen. Auch hier entsprechen die hellen Zellen jugendlichen Elementen. — Die Anwesenheit der hellen Zellen in pathologischen Lebern Erwachsener gestattet somit den Schluß auf eine bestehende Leberzellenproliferation auch da, wo sich die degenerativen Veränderungen durch ihre Geringfügigkeit der makroskopischen Wahrnehmung entziehen und andererseits auch das Mikroskop Leberzellteilungen nicht aufzufinden vermag. *L. Pick, Berlin.*

43) **Bittorf, M. Beiträge zur pathologischen Anatomie der Gehirn- und Rückenmarkgeschwülste.** (Zieglers Beitr. zur path. Anat., Bd. 35, Heft 1, 1904.)

Bei 55jähr. Mann typische Hydromyelie im Halsmark mit gliomatöser Wand. Im obersten Brustmark zellreiches Gliom mit wechselnd zahlreichen Epithelschläuchen, deren Zusammenhang mit dem Zentralkanal an bestimmten Stellen mit Sicherheit zu erweisen ist. Dicht unterhalb des Tumors im rechten Hinterhorn ein echtes Neurom, im linken primäre zentrale Gliose und Syringomyelie. Am Zentralkanal, im mittleren und unteren Brustmark rosenkranzartig verändertes Lumen und Wandgliose, weiter abwärts noch Neigung zur Seitensprossenbildung (Formalin-Fixierung, Paraffin- und Celloidin-Einbettung, meist Serienschnitte, Haemalaun, Haematoxylin-Eosin, van Gieson-, Karmin-, Nißl-Färbung, Weigert-, Pal-, Kultschitzky-, Marchi-Färbung und Weigerts Neuroglia-Färbung).

Unter Berücksichtigung der analogen und ähnlichen Geschwulstkasuistik aus der Literatur und der histologischen Entwickelung des Zentralnervensystems im Sinne von His und Koelliker findet Verf., daß alle diese Fälle von Neubildung echt-epithelialer Schläuche und echter Gliomzellen ihren Ausgang vom Ependym- resp. Zentralkanalepithel der Seitenplatten nachweisen lassen, überhaupt alle vom Ependymepithel ausgehenden Neubildungen stets epithelial-gliomatösen Bau besitzen müssen.

Alle rein epitheliale Tumoren des Zentralnervensystems (Papillome und die spärlicher berichteten Carcinome) dagegen müssen vom Deck- oder Bodenplatten-Epithel, d. h. dem nicht weiter differenzierten primären Neuroepithel des dorsalen und ventralen Abschnittes des Zentralnervensystem-Querschnittes herstammen. Zu diesem gehört in erster Linie das Epithel der Seitenventrikelplexus.

Geschwülste vom Bau des Gehirns (Neurogliome aus Epithel, Neuroglia und

Nervenzellen) gehen mit Wahrscheinlichkeit aus Zellen der Gesamtanlage speziell der Seitenplatten hervor (Auftreten in Teratomen!), während reine Gliome sich nur aus Spongioblasten resp. aus differenzierten Gliazellen entwickeln können.

In ätiologischer Beziehung hält Verf. für seinen Fall eine angeborene Anomalie, besonders des äußeren Keimblattes, für vorliegend, zumal bei dem Geschwulstträger auch sonstige Degenerationszeichen (Ohrmißbildung, symmetrische spontane Keloide usw.) vorhanden waren und auch von anderen Seiten Hinweise auf die häufigere Kombination von Rückenmarksmissbildung und Degenerationszeichen bei demselben Individuum geliefert wird. *L. Pick, Berlin.*

44) **de Josselin de Jong, R. Ein Fall von Carcinoma papillare des Nierenbeckens.** (Zieglers Beitr. für path. Anat., Bd. 35, Heft 1, 1904.)

Exstirpation der Niere mitsamt dem vergrößerten Nierenbecken bei einer 44jährigen Schwangeren: Papilläre Geschwulst im Nierenbecken, besonders im unteren Teile, dort bis dicht unter die Kapsel in das Nierengewebe gewuchert. Leichte Hydronephrose; Mikroskopisch: auf fein verzweigtem papillären Bindegewebsstroma polymorphe üppig wuchernde Zellmassen, ein Bau, vergleichbar der papillären Masse des Kystocarcinoma papillare ovarii. Hier bildet das Nierenbeckenepithel nachweislich den Ausgang. Gegenüber der landläufigen Einteilung der papillären Geschwülste des Nierenbeckens in „1. rein gutartige Papillome, 2. papilläre Epitheliome und 3. diffuse nicht papilläre Epitheliome" ist Verf. geneigt, die erste zu gunsten der zweiten Gruppe ganz aufzugeben, d. h. kurzerhand alle papillären Geschwülste des Nierenbeckens als Carcinome aufzufaßen. Er versucht, diese Anschauung durch die vorliegende — nicht sehr reichliche — Kasuistik zu stützen. *L. Pick, Berlin.*

45) **Ruschhaupt, E. Ein Beitrag zur Kasuistik der intracraniellen Dermoide.** (Centralbl. f. allg. Pathol. u. path. Anat., No. 23, 18. Dez. 1903.)

Bei einem 24jährigen, an Lungenphthise verstorbenen Manne, der im Leben nie Symptome eines Hirnleidens gehabt hat, findet sich ein Fibrom der Galea in der Hinterhauptgegend, von dem ein Fortsatz durch einen glattwandigen Kanal der Hinterhauptsschuppe zu einer Duraverdickung zieht. Letztere steht durch einen fettgewebigen Fortsatz, der auch epitheliale Elemente einschließt, mit einer haselnußgroßen Cyste zwischen Declive und Lobus lunatus posterior sinister in Verbindung. Die Cyste enthält Haare und weissliche Detritusmassen. Eingehende mikroskopische Untersuchung (Formol-Müller, Celloidin, Haemalaun-Eosin, Karmin, van Gieson-, Weigert-, Elastin- und Markscheidenfärbung) der Cyste und ihrer Umgebung. Erstere ist von mehrschichtigen Lagen niedriger Epithelzellen ausgekleidet und zeigt an einer Stelle typische Talgdrüsen. — Danach hat sich die Cyste aus einem sehr frühzeitig versprengten Hautkeim entwickelt, wobei der die Galeaanlage und den verlagerten Keim verbindende Gewebsstrang in der Hinterhauptsschuppe den perforierenden Kanal als Hemmungsbildung veranlaßte. — Betreffs der meningealen Cholesteatome stellt sich Verf. auf den bekannten Standpunkt von Boström, wonach diese echte durch ektodermale Abschnürung entstandene Epidermoide und Dermoide darstellen. *L. Pick, Berlin.*

46) **Sorochowitz. Ueber die Glykogenreaktion der Leukocyten.** (Zeitschr. f. klin. Med. 51. Bd., 3. u. 4. Heft.)

Nicht nur nach Injektion von Bakterien und ihren Toxinen erhält man positive Jodreaktion im Blute, sondern auch nach Injektion von andern Stoffen, wie Argentum nitricum, Oleum Terebinthinae, sowie Mohn- und Phosphoröl, ferner auch nach intravenöser Injektion einer Peptonlösung. *M.*

47) **Arnsperger, H. Die Aetiologie und Pathogenese der Aortenaneurysmen.** (D. Archiv f. klin. Med. Bd. 78. 7. Dez. 1903.)

Verf. unterwirft 37 klinisch beobachtete Fälle von Aneurysma diffusum und Aneurysma sacciforme einer Prüfung bezüglich ihrer Aetiologie. Unter den verschiedenen in der Literatur angegebenen Ursachen (Congenital-Verbildung, Trauma, Infektion, Intoxikation) steht nach seinem Material die Syphilis an erster Stelle, da 65,7 % seiner Fälle luetische Antecedentien besaßen.

Auch der pathologisch-anatomische Befund ist nach des Verfassers Meinung durchaus geeignet, diese Annahme zu stützen. Produktive circumscripte Mesarteriitis mit Obliteration der Vasa vasorum und bisweilen eintretender Medianekrose

sind freilich nicht absolut für Syphilis pathognomonisch, stimmen jedoch mit der syphilitischen Arterienerkrankung überein und sind von der Arteriosklerose verschieden.

Zur genaueren Feststellung der Aetiologie untersuchte Verf. zahlreiche Aorten systematisch (Formolalkohol, Celloidineinbettung, besonders Elasticafärbung); sie entstammten Kranken, welche zum Teil an akuten Infektionskrankheiten, zum Teil an chronischen Krankheiten, vor allem gerade nicht an Herzleiden, gestorben waren. Die Veränderungen der Aorta bei akuten Infektionskrankheiten waren äußerst geringfügig (periaortit. Infiltr.) und können zur Erklärung der Entstehung von Aneurysmen nicht verwertet werden.

Die durch Traumen bewirkten sogennnten primären Rupturen der Elastica konnte Verf. nicht bestätigen.

Die Arbeit enthält am Schluß eine sehr ausführliche Literaturübersicht.

Oestreich, Berlin.

48) Lapin, M. O. Ueber Bronchiektasieen bei Kindern. (Arch. f. Kinderheilk. 37. Bd., 5. u. 6. H.)

Mitteilung von 12 Fällen und Epikrise derselben auf Grund der bisher vorliegenden Literatur. Entstehungsbedingung des nicht seltenen Krankheitsprozesses ist eine Lungensklerose, die einer gleichzeitigen Erkrankung der Lungen und Bronchien folgt. Das pathologisch-anatomische Bild der kindlichen Bronchiektasie ist von dem der erwachsenen nicht verschieden. *L. Langstein, Berlin.*

49) Kühn, A. Ueber den Ausgang der kindlichen croupösen Pneumonie in Lungensequestrierung. (Arch. f. Kinderheilk. 37. Bd., 3. u. 4. H.)

Ausgedehnte Sequestrierung von hepatisiertem Lungengewebe als Ausgang einer croupösen Pneumonie bei einem $5^1/_2$ Jahre alten rhachitischen Kinde ohne im übrigen verzögerte Rückbildung der pneumonischen Infiltrationen. Aus der mitgeteilten Statistik anderer Autoren ergibt sich, daß dieser Ausgang der kindlichen Pneumonie äußerst selten ist. *L. Langstein, Berlin.*

50) Jensen. Ueber die Entwicklung der durch subkutane Einimpfung von Saccharomyces neoformans (Sanfelice) hervorgerufenen Knötchen. (Ztschr. f. Hyg. 45. Bd., 11. Dez. 1903.)

Jensen hat auf Veranlassung von C. J. Salomonsen die histologischen Veränderungen an der Impfstelle nach der Einimpfung von Saccharomyces neoformans Sanf. unter die Bauchhaut von Meerschweinchen studiert. Er fand hierbei, daß im Verlaufe verhältnismäßig weniger Stunden eine starke Auswanderung der mehrkernigen weißen Blutkörperchen, welche sich um die in einem Haufen liegenden Hefezellen herumsammelten und die Pilze in sich aufnahmen, eintrat. Sobald die Hauptmenge der Hefen in den Zellen aufgenommen war, stand die Auswanderung still. Schon 8 Stunden nach der Einspritzung hatte sie ganz aufgehört. Die Versuche wurden insgesamt an 13 Meerschweinchen ausgeführt, und die Veränderungen der Impfstelle von $3^1/_2$ Stunden nach der Einspritzung bis zum 35. Tage studiert. Angewandt wurden viele verschiedene Färbungsmethoden. Am besten trat die Lage der Hefezellen durch folgende Färbung mit Lithionkarmin und Methylviolett-Pikrinsäure (nach Claudius) hervor: Lithionkarmin 2 Min., Salzsäurealkohol 10 bis 20 Min., 1 % wässerige Lösung von Methylviolett (6 B) 2 Min., wässerige Lösung von Pikrinsäure 1 Min. Schnelle Abspülung mit absolutem Alkohol, Nelkenöl, bis gelbrote Färbung eintrat, Xylol, Damarharz. Außerdem kamen von Färbungsmethoden zur Anwendung: Weigerts Fibrinfärbung und Weigerts Färbung für elastische Fasern, mit Hämatoxylin-van Gieson kombiniert. Auch wurde Hämatoxylin mit van Gieson oder Eosin gefärbt. Weiter Thionin und versuchsweise Ehrlichs Triacidlösung und Ehrlich-Biondi-Heidenhains Färbungsflüssigkeit.

Es ergab sich nun unter Anwendung dieser Färbemethoden, daß am 3. Tage Lebenserscheinungen seitens der Hefen auftraten. Sie wurden größer, viele bekamen eine Kapsel und aus „Kulturhefezellen“ wurden sie „Gewebszellen“. Man sah auch Knospungen und kleine Haufen von Gewebshefen. Während die eingeimpften „Kulturhefen“ eine heftige akute Entzündung hervorriefen mit starker Auswanderung von Leukocyten, fand man während des späteren lebhaften Wachstums der „Gewebshefen“ keine anatomische Veränderungen dieser Art.

Man bekam im ganzen den Eindruck, daß die Gewebshefen für sich mehr mechanisch auf das umgebende Gewebe wirkten: sobald nämlich die Hauptmenge der eingeimpften Hefezellen von Phagocyten aufgenommen waren, sistierte die Auswanderung. Schon am 5. Tage fanden sich Hefezellen in den Lymphknoten der Impfstelle am nächsten; später vergrößerte sich die Menge bedeutend, und sie wurden von der einen Lymphdrüse bis zur nächsten in der Reihe verpflanzt.

A. Schütze, Berlin.

51) Kraus, E. Angiom der Placenta. (Zeitschr. f. Geburtsh. u. Gynäk. Bd. 50, H. 1.)

Verf. hatte Gelegenheit, 6 Fälle von Placentartumoren zu beobachten. Alle Fälle, von verschiedenster Größe und äußerer Form, erwiesen sich als Hämangiome. Es ist aber die Wandelbarkeit in den histologischen Bildern direkt als ein Charakteristikum dieser Tumoren hinzustellen. Das Geschwulstparenchym wird dargestellt von Kapillaren, die, verschieden weit, in ihren Wandungen zumeist auffallend große Endothelkerne besitzen. Die Verschiedenheit im Aussehen beruht im wesentlichen auf der verschiedenen Gefäßfüllung. Ein Fall mit völlig collabierten Gefäßen machte den Eindruck eines Sarkoms. Die Gefäßneubildung geht von den Zotten aus, da sich in allen Fällen die Tumoranteile unverkennbar als veränderte Zotten erwiesen. Die Entwicklung der Geschwulst kann in jedem Stadium der Placentation erfolgen. *L. Zuntz, Berlin.*

52) Holzapfel, K. Zur Pathologie der Eihäute. (Beitr. z. Geburtsh. u. Gynäk., Bd. 8, Heft 1).

Verf. beschreibt zuerst einen Fall von Zwillingen in einem Amnion. Die Placenta ist einfach, ebenso das Chorion. Das Amnion ist zwar zerfetzt, aber gut erhalten. Die Entfernung der Nabelschnuransätze von einander beträgt 2 cm. Die Amnionscheidewand fehlt. In der Mitte ist sie angedeutet durch eine feine, weiße, wellige Linie, die, zwischen den Nabelschnuransätzen in der Mitte der Placentarstelle verlaufend, nach den Rändern zu in einem bis einen halben Centimeter hohen Scheidewandrestes sich erhebt, der noch handbreit über den Placentarrand hinausgeht. Die mikroskopische Untersuchung des amnialen Scheidewandrestes zeigt, daß das Amnionepithel nach der Kante der Scheidewand zu sich allmählich immer mehr abflacht und schließlich verschwindet. Das Bindegewebe in der Scheidewand ist stärker wellig als anderwärts. Es findet sich keine Leucocytheninfiltration darin. Verf. glaubt, daß das Amnion doppelt angelegt ist, und daß das Fehlen der Scheidewand auf spätere Vorgänge zurückgeführt werden muß, die vielleicht in einer Zerreibung der Eihäute von Seiten der Frucht in Verbindung mit einem gelegentlichen Trauma zu suchen sind.

Des Weiteren berichtet Verf. über einen Fall von exochorialer Fruchtentwicklung. Die Placenta zeigte ringsum einen 1,1 bis 3,1 cm breiten Margo aus Eihäuten, der vom Placentaransatz 2,7 bis 4,5 cm entfernt ist. Amnion und Chorion sind fest mit einander verwachsen. Mikroskopisch ergibt sich eine innige Verschmelzung des amnialen und chorialen Bindegewebes und der Tunica media, soweit sie vorhanden ist. Das Amnionepithel ist sehr flach.

Sodann beschreibt Verf. einen Fall von verhorntem Epithel im Amnion. An der Placentarstelle finden sich in der Gegend des Dotterganges und besonders am Nabelschnuransatz zahlreiche hirsekorngroße bis linsengroße weiße Flecke. Sie bestehen mikroskopisch aus mehreren Zelllagen. Dem Bindegewebe sitzen Schichten zon großen Zellen mit unregelmäßig gestalteten Kernen auf. Das Protoplasma derselben ist öfters gequollen. Ueber diesen Zellen liegt eine Körnerschicht mit sehr deutlichen Keratohyalinkörnern; auf diese folgen verhornte, flache Zellagen und stellenweis hierüber nochmals eine Körnerschicht. Das angrenzende Amnionepithel ist in lebhafter Wucherung. Verf. glaubt, daß es sich hier möglicherweise um eine Transplantation von Epidermiszellen von seiten der Frucht handelt, indem diese lange Zeit dem Amnion an der betreffenden Stelle fest angelegen hat. *E. Runge, Berlin.*

53) Poeverlein, F. Ein Fall von Tuberkulose der Vulva. (Beitr. z. Geburtsh. u. Gynäk., Bd. 8, Heft 1).

Verf. schildert neben dem klinischen Verlauf des Falles das durch Operation gewonnene Präparat, welches aus der rechten großen und kleinen Labie besteht,

die beide stark verdickt sind. Die Oberfläche derselben ist gerunzelt und besteht aus lauter kleinen Höckern von Erbsengröße. Ein oberflächlicher Substanzverlust ist nirgends an dem Präparat vorhanden. Mikroskopisch zeigen Oberflächenepithel, Papillen, Haar- und Balgdrüsen keine Besonderheiten. In dem unter dem Epithel gelegenen Bindegewebe finden sich Herde von starker, kleinzelliger Infiltration, die häufig typische Langhanssche Riesenzellen enthalten. Einige davon zeigen das typische Bild eines Tuberkels. Die Färbung auf Tuberkelbazillen nach Unna verlief negativ. (Das Präparat hatte 7 Jahre in Alkohol gelegen). Ob die Tuberkulose der Vulva hier primär war, ließ sich nicht sicher entscheiden. An den Lungen und den sonstigen Genitalien fand sich nichts Suspektes. *E. Runge, Berlin.*

54) Widmer, Ch. Ueber Scheidendrüsen und Scheidencysten. (Beitr. z. Geburtsh. u. Gynäk. Band 8. Heft 1.)

Verf. untersuchte ein makroskopisch nicht verändertes Stück Scheidenschleimhaut, welches bei einer Totalexstirpation des Uterus wegen Prolaps gewonnen war, auf eventuelles Vorhandensein von Scheidendrüsen oder Cysten. Fast in jedem Gesichtsfelde fanden sich bei der mikroskopischen Untersuchung Stellen, wo das lockere, zarte Bindegewebe einem dichteren, derberen, kernreichen, oft in deutlichen Zügen angeordnetem Platz gemacht hatte. Diese dichteren Bindegewebstellen schlossen epitheliale, drüsenartige Bildungen ein, welche sich bald als kreisrunde, ovale oder birnförmig ausgezogene Cystchen darstellten, bald als lange, tubulöse, oft korkzieherartig gewundene Schläuche mit kolbigen Ausbuchtungen. Der Sitz aller dieser Gebilde war die Mucosa; und zwar saßen die Cystchen hauptsächlich nach der Oberfläche zu, die schlauchartigen Gebilde mehr in der Tiefe. Alle diese Hohlräume waren von einer einfachen Lage meist zylindrischen, hin und wieder auch kubischen Epithels ausgekleidet; nirgends sah man Plattenepithel.

Von den Cystchen begaben sich bald geschlängelte, bald korkzieherförmige, stielartige Fortsätze gegen das Scheidenepithel zu, die von einem kubischen Epithel ausgekleidet waren, und hin und wieder ampullenartige Erweiterungen, spez. dicht unter dem Plattenepithel aufwiesen, nirgends aber Gabelungen zeigten. Ein schmaler Zug weniger Zellen, der kein Lumen mehr aufwies, führte dann als mehr oder weniger deutliche Fortsetzung des Drüsengebildes an eine Stelle der freien Oberfläche, wo das Plattenepithel des letzteren sich trichterartig einbuchtete.

Verf. spricht diese epithelialen Schläuche als echte Schleimdrüsen an. Ein in Funktion stehender Ausführungsgang war zwar nicht mehr nachzuweisen, war sicher aber wohl angelegt worden und hatte bestanden. Der Anstoß zur Cystenbildung ist nach Ansicht des Verf. vom Bindegewebe ausgegangen, wie die Anhäufungen kernreicheren Bindegewebes, spez. an den Stellen beweisen, wo sich an den Drüsen und Cysten Verengerungen finden. Verf. schließt somit, daß aus Scheidendrüsen Scheidencysten entstehen; erstere aber mit den Ueberresten der Gartnerschen Gänge nichts zu tun haben, sondern selbständige, echte Drüsen mit Drüsenkörper und Ausführungsgang darstellen. Die Cysten sind Retentionscysten, wobei das Bindegewebe durch Einengung der Ausführungsgänge das Primäre zu ihrer Entstehung abgegeben haben kann. *E. Runge, Berlin.*

55) Polano. Ueber Kropfbildung im Eierstock, ein Beitrag zur Lehre der embryoiden Geschwülste. (Phys. med. Ges. zu Würzburg. Sitzung 3.12.1903.)

Vortragender bespricht den mikroskopischen Befund einer Eierstocksgeschwulst einer 56jährigen Frau. Es fanden sich mikroskopisch verschiedenst gestaltete Hohlräume, drüsig angeordnet, mit colloidem Inhalt. Vergleiche mit Präparaten von der Schilddrüse ergaben Identität der Bilder. An einigen Partien der Geschwulst strumöse Entartung und Uebergang der strumösen Entartung in Carcinom. Vortragender ist geneigt, die Tumorentwicklung als teratoide Neubildung aufzufassen; er spricht die Ansicht aus, daß in seinem Fall eine Geschwulstentwicklung aus versprengter Blastomere mit einer beträchtlichen Wahrscheinlichkeit anzunehmen sei, in der Schildrüsengewebe zur alleinigen Ausbildung gekommen sei, welches strumös entartete und in Carcinom überging.

Schwincke, Würzburg.

56) Zarniko, K. Ueber intraepitheliale Drüsen der Nasenschleimhaut. (Ztschr. f. Ohrenheilk. Bd. 45. Heft 3.)

In Uebereinstimmung mit Beobachtungen von Boenninghaus hat Z. im Epithel hyperplastischer Nasenschleimheit und Tumoren dieser knospenförmige Gebilde gesehen, welche er für Schleimdrüsen hält, die völlig innerhalb der Epithels gelegen sind, im Gegensatz zu der Anschauung von Cordes, der annimmt, daß diese Knospen den normalen Schleimdrüsen angehören und durch schleimige Metamorphose der den Ausführungsgang im Epithel begrenzenden Zellen entstehen; das histologische Bild täusche durch den oft schrägen Verlauf des Ausführungsganges unter dem Epithel den Eindruck rein epithelialer Bildungen vor. Dem gegenüber stützt Z. seine Anschauungen darauf, daß er in einem Nasenrachenpolypen keine intraepithelialen Drüsen, wohl aber zahlreiche Knospen gefunden habe. Die Cordesschen Bilder erklärt Z. durch das Hinabwachsen intraepithelialer Schleimdrüsen durch die Basalmembran in die Tiefe. Während diese Drüsen beim Menschen nur unter pathologischen Verhältnissen (Fibrom, Rhinitis atrophicans Hypertrophieen, Nasenrachenpolyp) beobachtet worden sind, haben Zoologen intraepitheliale Drüsen in der Rachenhöhle erwachsener Larven von Pelobates fuscus, im Oesophagus der Wasserhühner, im Gaumen der algerischen Landschildkröte etc. gesehn. *Haike, Berlin.*

57) Küster, G. Ueber die verschiedene biologische Wertigkeit der hinteren Wurzel und der sensiblen peripheren Nerven. (Neurol. Centrlbl. XXII. 1903. No. 23.)

Nach Durchschneidung eines sensiblen Nerven unterliegen alle Zellen der zugehörigen Spinalganglien gewissen Veränderungen, welche im wesentlichen schon von Lugaro u. A. festgestellt wurden. Der Höhepunkt der Zellveränderungen liegt zwischen dem 3. und 14 Tage post operat. Allmählich werden alle Zellen atrophisch, trotzdem ihre innere Struktur (nach Nissl-Held) sich der Norm wieder nähert. Nach Durchschneidung der hinteren Wurzel treten atrophische, degenerative Zustände sehr viel später als nach Nervendurchschneidung ein, führen aber zum dauernden Untergang vieler Nervenzellen.

M. Lewandowsky, Berlin.

58) Hoffmann, A. Hemihypertrophia facialis progressiva. (Deutsche Ztschr. f. Nervenheilk., Band XXIV., Heft 5/6.)

Durch Abbildungen illustrierter Fall der in der Ueberschrift bezeichneten Veränderung bei einem 14jährigen Mädchen, seit 12 Jahren bestehend, ohne alle Gefäßveränderungen, streng halbseitig und auffallenderweise auf das Gebiet des zweiten Trigeminusastes beschränkt. Dabei halbseitige Hypertrophie der Gesichtshaare. Die Veränderung scheint sich in der Hauptsache auf das Unterhautzellgewebe zu lokalisieren. *M. Lewandowsky, Berlin.*

59) Arndt M., u. Sklarek F. Ueber Balkenmangel im menschlischen Gehirn. (Arch. f. Psych. u. Nervenk. XXXVII. Band.)

Verf. beschreiben einen neuen auf Serienschnitten nach der Markscheidenmethode untersuchten Fall von fast völligem Balkenmangel. Nur in der Gegend des Balkenknies verband ein schmales Faserbündelchen von 2 mm Breite und Dicke beide Hemisphären. Dieses Rudiment der Balkenquerfaserung geht jederseits in die ventrale Kante eines Bündels über, das jederzeits dorsomedial vom Seitenventrikel das Gehirn in sagittaler Richtung vom Stirn- zum Hinterhauptlappen durchzieht und das Tapetum des Hinter- und Unterhorns — des Seitenventrikels bildet. Dieses Bündel ist identisch mit auch von anderen Verfassern in ähnlichen Fällen schon beschriebenen, von Probst sogenannten Balkenlängsbündel. Aus ihm treten während seines ganzen Verlaufs Fasern zu den verschiedenen Hirnwindungen. Die Fornixschenkel und -säulen vereinigen sich in der Mittellinie nicht zum Fornixkörper. Die Commissura fornicis, das Psalterium fehlt. Ein Septum pellucidum ist nicht vorhanden. Der Gyrus fornicatus zeigt Abweichungen von der Norm. Die eigentliche vordere Commissur fehlt. In der Deutung des Befundes schließen sich Verf. der für der Kaufmannschen Fall zuerst von H. Sachs gegebenen Erklärung an, daß es sich nur scheinbar um einen Balkenmangel handle, daß vielmehr die Balkenfasern anstatt auf die Gegenseite zu kreuzen, in derselben Hemisphäre verbleibend in sagittaler Richtung ziehen. Da-

durch entsteht in dem sogenannten balkenlosen Gehirn ein fronto-occipitales Bündel, welches in dem normalen Gehirn kein Analogon hat. Verf. wenden sich insbesondere gegen die Auffassung von Anton-Zingerle, welche das „Balkenlängsbündel“ mit dem subependymären Grau (fasc. nucl. caud. Sachs) in Beziehung bringen wollen. *M. Lewandowsky, Berlin.*

60) **Kölpin, O. Ueber den klinischen und anatomischen Befund in einem Falle von tuberkulöser Erkrankung des rechten Atlanto-Occipitalgelenks (zugleich ein Beitrag zur Kenntnis des Ursprungs des spinalen Accessorius).** (Arch. f. Psych. u. Nervenkr. XXXVII. Band).

Es war in diesem Falle möglich, nach der Nisslschen Methode die Ursprungszellen des degenerieten N. accessorius im Halsmark festzustellen. Als Ursprung des Accessorius kommen in Betracht die obersten 3—4 Halssegmente. Eine Ausdehnung des Kerns nach oben hin über die Höhe der Pyramidenkreuzung hinaus ist nicht anzunehmen. Den Kern bildet eine gut differenzierte Zellgruppe, die in den obersten Ebenen in der Mitte des Vorderhorns liegt, dann bald lateral und etwas dorsal an die Peripherie des Vorderkorns zu liegen kommt. In den unteren Partien nimmt sie die basalen Partien des lateralen Vorsprungs des Vorderhornes (Processus posterior lateralis von Ziehen) ein, eventuell, wenn dieser Prozeß nur schlecht ausgebildet war, den ganzen Vorsprung.

Verf. behandelt noch die Beziehungen des Corpora amylacea zu den Achsencylindern, ohne zu einem bestimmten Ergebnis zu kommen.

M. Lewandowsky, Berlin.

61) **Bartels, M. Ueber das Verhalten der Achsenzylinder bei der multiplen Sclerose.** (Deutsche Ztschr. f. Nervenkr. XXIV. Band, 5/6. Heft).

Verf. untersuchte die Achsenzylinder in Herden von multipler Sclerose nach Fajersztajn und Kaplan. Die Kaplansche Methode versagte, während die Fajersztajnsche Erhalten einer großen Anzahl von Achsenzylinder auch in alten Herden nachwies, einen größeren, als man bisher annahm, wenn auch immerhin eine Verminderung gegen die Norm festzustellen war. Mit Präparaten des Verfassers konnte Bethe nach seiner Methode in den Fibrillen der sclerotischen Herde noch „Fibrillensäure“ nachweisen, was Verf. mit Bethe als ein Zeichen der Funktionsfähigkeit ansieht. *M. Lewandowsky. Berlin.*

62) **Borst, M. Neue Experimente zur Frage nach der Regenerationsfähigkeit des Gehirns.** (Physikalisch-mediz. Gesellschaft z. Würzburg. Sitzung 5. XI. 1903).

Vortragender berichtet über Versuche an jungen Kaninchen, denen kleine, feinporöse Celloidinstückchen ins Hirn eingeführt wurden (Fremdkörper 1—2 mm dick, 4—5 mm lang; Porenweite 0,01—0,04 mm im Durchmesser). Der Einheilungsprozeß wurde vom 4. Tag an bis nach 7 Wochen verfolgt. Die Versuche werden auf größere Zeiträume hinaus fortgesetzt. Die zuerst zu betrachtenden degenerativen Prozesse im Nervengewebe (Erweichung, Blutung etc.) werden besprochen; die stellenweise angehäuften einkernigen Wanderzellen (Polyblasten) wurden auf adventitielle Wucherungsvorgänge bezogen. An vielen Stellen fällt die sehr geringe Reaktion des Hirngewebes auf. Von der Pia und von den Gefäßen des Gehirns geht eine je nach Umständen verschieden starke Bindegewebsneubildung aus. Der Fremdkörper wird von einem, meist nur ganz schmalen Bindegewebsstreifen eingehüllt. In die Poren, in welche anfangs Blut, Serum und mehr oder weniger geschädigte Hirnmasse eingepreßt wird, wächst später vielfach Bindegewebe mit Gefäßen ein. Das in die Poren eingepreßte Hirngewebe geht zu Grunde; von den proximalen Teilen der Poren, vom Bereich der Porenmündungen, geht eine Neubildung in diejenigen Poren hinein, in welchen mesodermales Gewebe nicht oder nur wenig zur Entwickelung gekommen ist. Die Neubildung geht von der Glia und den Stumpfen der Nervenfasern aus; nach Verlauf von 6 Wochen können die Poren von neugebildeter Glia völlig durchwachsen sein; zahlreiche Spinnenzellen treten auf, deren Fortsätze in den distalen Porenabschnitten sich parallel richten, so daß schließlich die ganze Pore von dichter, parallelfaseriger Glia erfüllt ist. Die Neubildung der markhaltigen Nervenfasern erfolgt in diese neugebildete Glia hinein; die neugebildeten Fasern sind kleinkalibrig, oft geschlängelt; sie verlaufen in den Poren in paralleler



Richtung und lösen sich ganz distal in ein unregelmäßiges Gewirr feinster Fäserchen auf, an denen sie und die gabeligen Teilungen zu beobachten sind. Die neugebildeten Fasern sieht man nicht selten mit außerhalb der Poren liegenden Ganglienzellen im Zusammenhang. Auch an anderen Stellen als in den Porenlichtungen sieht man Gliawucherungen, so z. B. in der Hirnrinde in der Nachbarschaft der Pianarbe, im Bereich kleiner Erweichungen etc., letztere können mit rein gliöser Narbe heilen. Eine Vermehrung von typischen Ganglienzellen auf mitotischem Wege wurde nicht beobachtet. *(Autoreferat).*

63) **Weidenfeld, St. Zur Histologie des Pemphigus vegetans.** (Arch. f. Derm. n. Syphil. Bd. 67. H. 3).

Das I. Stadium charakterisiert sich durch die Bildung eines Schichtbläschens: das II. zeigt eine intrabulläre Vegetation, bestehend aus übereinander abgehobenen Schichten von Epidermislamellen; das III. zeigt die vollendete Vegetation, die vornehmlich aus gewucherten Epithelien besteht; das IV. entsteht nur nach längerem Bestande der ersten Stadien und weist eine Proliferation des Bindegewebes auf. Als Ursache aller dieser Stadien muß die jeweilige Veränderung des Blutgefäßsystems angesehen werden. Diese Veränderungen ihrerseits werden wahrscheinlich durch eine im Blut zirkulierende Noxe hervorgerufen. Aeußere Schädigungen — wie Schweiß, mechanische Reizung u. a. — sind nicht die Ursache der Vegetationen. *A. Blaschko, Berlin.*

64) **Poor, F. Beitrag zur Histologie der Verruca senilis.** (Dermatol. Zeitschrift. Okt. 1903).

Das Strat. corneum ist mäßig verdickt, besonders um die Oeffnungen der Haarfollikel, wo bedeutende Hornanhäufungen sichtbar sind; in den tieferen Teilen ist Parakeratose vorhanden.

Das Rete Malpighii weist nur eine minimale Hyperplasie auf; seine Zellen werden vielfach durch eigentümliche runde und ovale Lücken auseinander gedrängt; diese Lücken sind verschiedener Herkunft und sicher keine spontan entstandenen Cysten, wie manche Verf. annehmen.

Der Corium ist verschmälert, die collagenen Bündel sind größtenteils geschwunden, die elastischen Fasern dicht aneinander geschmiegt, das Elastin an zahlreichen Stellen zu Elaxin degeneriert.

Verf. mißt die Hauptrolle bei dem Zustandekommen der Verruca senilis nicht der Epidermis, sondern den bindegewebigen Wanderungen in der Cutis bei. Während aber Neumann den Schrumpfungsprozeß in der Cutis für das wesentlichste hielt, suchte Poor weitergehend und praecipierend die Quelle des Leidens in der Degeneration bezw. Atrophie der Muskel und Bindegewebselemente und in der infolgedessen eingetretenen Herabsetzung ihrer Leistungsfähigkeit.

A. Blaschko, Berlin.

65) **Nicolau, S. Sur le cylindrome de la peau.** (Arch. de Médec. expérim. Tome XV. Nov. 1903).

Die Geschwulst entstammte einem 42jährigen Gärtner aus der Nackenhaut, wo sie sich seit drei Jahren bis zur Größe eines Fünffrankstücks entwickelt hat. Sie ist von rosig gefärbter, verdünnter Haut bedeckt, aber nicht ulcerirt. Bei der mikroskopischen Untersuchung zeigt sie teils solide, teils drüsenartige Zellschläuche, die scharf gegen das Stroma abgegrenzt sind. An verschiedenen Stellen ist ein Zusammenhang der Zellschläuche mit der Epidermis erkennbar. Die Zellschläuche enthalten vielfach Hohlräume, die durch Verquellung von Zellen entstanden sind; an andern Stellen zeigen sie im Zentrum abgeplattete Zellen in geringer Schichtung, die an Perlkugelbildung erinnert. Vereinzelt finden sich größere aus unregelmäßigen Zellen gebildetete Alveolen.

Das Stroma ist an der Peripherie der Geschwulst bindegewebig. Zwischen den Zellschläuchen ist es dagegen in größeren Abschnitten entartet und in eine glasig durchsichtige Substanz umgewandelt, deren Natur Verf. mit verschiedensten Methoden zu ergründen versuchte. Er hat mit Eosin, Orange, Säurefuchsin, Triacid, Unnas Mucinreaktion, Unnas Hyalinreaktion, Pelagettis Hyalinreaktion (Magenta-Wasserblautannin), van Giesons Farbgemisch gearbeitet und gefunden, daß die Reaktion des entarteten Stromas in vielen Beziehungen mit dem Hyalin, in einigen mit dem Mucin übereinstimmt, daß also eine sichere Klassifikation nicht

zu geben ist. Als Härtung war in parallelen Beobachtungszeiten Alkohol, Sublimateisessig, Müller-Formol, Flemmingsche Lösung benutzt worden. Verf. erklärt die Geschwulst für ein vom Oberflächenepithel ausgehendes Epitheliom, und stellt sich in der Zylindromfrage damit prinzipiell auf den Standpunkt Malassez' gegenüber der neuerdings, namentlich von deutschen Verf. (Marchand, Volckmann) vertretenen Auffassung der Geschwulst als endothelialer Herkunft. Für den vorliegenden Fall erschienen seine Darlegungen beweiskräftig.

C. Benda, Berlin.

66) Ribadeau-Dumas. Les organes hématopoiétiques dans l'intoxication saturnine expérimentale. (Arch. génér. d. médecine, 13 Oct. 1903, t. II).

Relation de 3 expériences faites chez des cobayes intoxiqués par des injections sous-cutanées d'acétate de plomb.

Chez un vieux cobaye sacrifié au bout de 5 semaines, la rate présente les caractères de la rate sénile, avec atrophie générale des ses éléments, dévelopement des través conjonctives, petitesse des corpuscules de Malpighi, atrophie des cordons de Billroth. En outre on y constate, dans les sinus et dans le tissu intermédiaire, des traînées de pigment ferrugineux (réaction du ferrocyannure de potassium et du sulfhydrate d'ammoniaque). Sur les coupes à un fort grossissement on trouve des hématies nucléées à la périphérie des corpuscules de Malpighi, dans les cordons lacunaires et les sinus. Des macrophages se voient en abondance dans les cordons de Billroth et dans les sinus; ils sont remplis de dépôts ferriques. La présence d'une assez grande quantité de globules rouges nucléés est ici le seul indice de la réaction myéloïde de la rate, qui est peu intense à cause de l'âge de cobaye.

Chez un jeune cobaye sacrifié au bout de six semaines, la réaction myéloïde est complète. Les corpuscules de Malpighi présentent en leur centre de petites cellules, pressées autour de l'artère. Les macrophages et les grands mononuléaires basophiles sont abondants; les macrophages contiennent des blocs, de substance ferrugineuse, des débris cellulaires et des tingible Körper. A côte d'eux sont de nombreuses cellules à noyau clair contenant des grains de chromatine très colorés, et à protoplasma basophile. La pulpe splénique renforme également des mégacaryocytes et des hématies nucléées.

Enfin chez un autre jeune cobaye, la rate est très grosse et sa texture rappelle beaucoup la moelle osseuse. Les corpuscules de Malpighi paraissent diminués de nombre et d'étendue; leur zone externe se confond avec les cordons de Billroth hypertrophiés (coloration par l'éosine-orange-bleu de toluidine). Les lymphocytes se groupent au centre du corpuscule; partout ailleurs, il n'y a plus que des myélocytes basophiles ou à granulations β on ε. Il y a aussi des îlots de mégacaryocytes et de nombreuses hématies nucléées.

En résumé, le plomb produit une transformation myéloïde de la rate, d'autant plus marquée que l'individu est plus jeune. *Achard, Paris.*

67) Barjon et Mazuel. Lymphocytose et pseudo-lymphocytose. (Arch. génér. de médecine, 6 Oct. 1903, t. II).

Certains auteurs ont soutenu que les lymphocytes des épanchements séreux ne sont que des pseudo-lymphocytes résultant des formes de dégénérescence des polynucléaires ou des cellules endothéliales. B. et M. admettent qu'il existe bien des pseudo-lymphocytes provenant des polynucléaires, mais ils sont rares; jamais ils n'ont observé de pseudo-lymphocytes provenant de cellules endothéliales. Les lymphocytes des épanchements séreux sont ceux de sang. Leur polymorphisme est dû à l'altération de ces éléments qui ont séjourné plus ou moins longtemps dans un liquide pathologique. Il ne dû aussi aux manoeuvres de la technique, et en particulier à celles de l'étalement et de la dessiccation sur lames. C'est pourquoi il est très fréquent sur les préparations sèches. Au contraire B. et M., qui ont étudié un grand nombre de cas d'épanchements séreux, ne l'ont constaté qu'exceptionnellement dans les préparations faites après fixation des cellules vivantes dans le liquide même qui les contient.

Pour obtenir ces préparations, ils ont ajouté au liquide des fixateurs, comme le formol et l'acide osmique. Les préparations peuvent être montées dans le liquide même, ou dans la glycérine. Mais elles sont difficiles à monter; aussi convient-il

de recourir au procédé de Régaud et Barjon qui a été publié depuis (Soc. d. biologie, 14 Nov. 1903, p. 1311). Il consiste à centrifuger le liquide, à laver le dépôt, puis à la déshydrater par l'alcool absolu et l'éther, puis à le collodionner au moyen d'un peu de solution à 10 p. 100 de collodion officinal dans un mélange à parties égales d'alcool et d'éther, en centrifugeant entre chaque opération. On puise les éléments avec une pipette, on étale une goutte sur une lame, on passe à l'alcool à 80°, puis à 70° et dans l'éau: Mais les préparations ainsi obtenues sont moins bonnes pour l'étude des granulations que les préparations seches; elles ne permettent pas de colorer les granulations neutrophiles. Aussi faut-il toujours faire les deux sortes de préparations. *Achard, Paris.*

68) **Lannois, M., et Porot, A. Erythromélalgie suivie de gangrène des extrémités avec autopsie.** (Revue de médecine, Oct. 1903).

Observation d'érythromélalgie suivie d'asphyxie locale de Raynaud et de gangrène symétrique des pieds. A l'autopsie, on trouva des lésions multiples: artério-slérose, ramollissements cérébraux, sclérose descendante du faisceau pyramidal, atrophie de certaines cellules des cornes antérieures. Examen par le méthode de Nissl et par fixation par le liquide de Müller.

L. et P. attribuent le symptôme érythromelalgie à l'atrophie du tractus intermedio-lateralis et des cellules basales de la corne posterieure. *Achard, Paris.*

69) **Cade, A., et André. Sarcome du rein simulant une splénomégalie.** (Bull. de le Soc. médicale des hôpitaux de Lyon, 20 Oct. 1903.)

Observation d'un jeune homme de 19 ans, présentant une grosse tumeur prise pour une splénomégalie tuberculeuse. L'examen du sang pendant la vie avait révélé une leucocytose modérée (25,000 globules blancs par mm. c.) sans formes anormales. A l'autopsie, on trouva une volumineuse tumeur du rein gauche avec des noyaux secondaires extrêmement nombreux dans le foie et les poumons.

L'examen histologique de la tumeur primitive et des noyaux secondaires montre qu'il s'agit de sarcome à cellules polymorphes épithélioïdes, tassées les unes contre les autres sans stroma appréciable. *Achard, Paris.*

70) **Marie, P., et Guillain, G. Le faisceau pyramidal homolatéral. Le côté sain des hémiplégiques (Etude anatomo-clinique).** (Revue de méd., Oct. 1903).

La question de l'existence de dégénération secondaire dans les deux faisceaux pyramidaux à la suite d'une lésion unilatérale du cerveau est encore très discutée.

D'après un grand nombre d'observations cliniques, M. et G. estiment que chez l'adulte les troubles du côté sain manquent le plus souvent dans les hémiplégies; quand on les constate, il s'agit d'hémiplégie double, mais incomplète pour le côté dit sain, et les lésions consistent en des foyers de désintégration lacunaire dans les centres nerveux, lésions qui siègent habituellement dans les deux hémisphères.

De leurs examens anatomiques, M. et G. concluent que les coupes de la moelle épinière, colorées par la méthode de Weigert ou de Pal, ne montrent pas de sclérose homolatérale, à moins qu' il n'existe des lésions doubles du cerveau ou du mésocéphale. Avec la méthode de Marchi, ils ont trouvé, en cas de lésions récentes, des fibres pyramidales homolatérales dégénérées, avec des corps granuleux. Ces fibres sont peu nombreuses et disséminées dans une grande étendue du faisceau latéral. Elles sont presque aussi nombreuses au dessous du renflement cervical qu'au dessus, de sorte qu'elles paraissent être uniquement destinées aux membres inférieurs. M. et G. rejettent l'opinion d'après laquelle le passage des fibres d'un côté à l'autre aurait bien par le corps calleux ou par les commissures médullaires.

Enfin ils pensent que la dégénération des fibres pyramidales homolatérales, qui est constante, n'explique pas les troubles du côté sain, qui sont inconstants. Lors qu'il existe une grosse dégénération homolatérale avec la méthode de Marchi, et une sclérose très apparente avec la méthode de Weigert, on peut être certain de trouver des lésions bilatérales dans le cerveau ou la protubérance. *Achard, Paris.*

71) **Marchoux, Salimbeni et Simond. La fièvre jaune.** (Annal. Inst. Pasteur, 25. Nov. 1903.)

Als konstanten Sektionsbefund findet man beim gelben Fieber gelbe Verfärbung der Leber und Icterus der Haut. Schon makroskopisch kann man die fettige Degeneration und die Anaemie der Leber feststellen. Mikroskopisch sieht

man, daß die Leberzellen durch die Fettanhäufung so vergrößert sind, daß die Blutkapillaren dadurch verengt werden. Alle epithelialen Organe sind fettig entartet, besonders die Drüsen. *Martin Jacoby, Heidelberg.*

72) Ramsay Hunt, J. Multiple Sclerosis with Dementia. (American Journ. of Medical Sciences, Dez. 1903.)

Verf. beschreibt 8 Fälle eigener Beobachtung, den ersten ausführlich, die folgenden kürzer.

Fall 1: Die Schädeldecke ist stark verdickt (1, 3—1, 8 cm), die Pia Mater opaleszierend und verdickt. Atrophie mit stark ausgesprochener Schrumpfung der Windungen beider Frontal- und Parietal-Lappen. Dilatation der Ventrikel mit granulärer Ependymitis. Verstreute Plaques von Sklerose beiderseits im Centrum semiovale des Großhirns, im Kleinhirn, in der Pons, der Medulla oblongata und spinalis, in dieser ist besonders die Cervical- und Dorsal-Partie angegriffen.

Histologie: I. Cortex: Die Zellelemente sind stark zusammengedrängt, die Neurogliazellen vergrößert, die Ganglienzellen sind zum größten Teil sklerosiert und atrophisch. Die Arteriolen stellenweise verdickt, die Capillaren zahlreicher als normal. Die perivasculären und pericellulären Räume sind stellenweise äußerst stark vergrößert und enthalten Pigment, Fettkörnchen und Detritus.

Weigerts Methode demonstriert starken Verlust an radiären und Associationsfasern. Die Tangentialfasern sind geschwunden. In der Area Rolandi sind die Zellveränderungen weniger stark ausgesprochen, das Medullarnetzwerk ist besser erhalten, Tangentialfasern sind anwesend.

II. Medulla spinalis: Die sklerotischen Herde bestehen aus einem dichten Netzwerk von Neurogliazellen und -Fasern, zum Teil in regelmäßigen Reihen und Wirbeln angeordnet. An allen diesen Stellen sind die Medullarnervfasern ganz geschwunden. Von der Peripherie dieser Herde ragen Vorstöße und Halbinseln in die normale Medullasubstanz hinein. Die Gefäße sind verdickt, die Ganglienzellen beider Wurzeln normal.

Weigert-Pals Methode zeigt die Herde scharf umrandet, wie mit dem Messer ausgeschnitten.

Marchis Methode zeigt Abwesenheit von Myelin; hier und da geben die Fasern die charakteristische Reaktion, an anderen Stellen fällt diese jedoch nur partial aus, indem ein Halbmond oder konzentrische Ringe einen sonst normalen Axenzylinder einschließen.

III. Nervus Opticus: Zahlreiche sklerotische Herde; Verdickung der Scheide. Rundzellen-Infiltration oder irgend welche Anzeichen einer Entzündung sind nicht zu entdecken. (Neuritis optica mit nachfolgender Atrophie war intra vitam beobachtet worden.)

Dagegen fand Verf. zahlreiche Amyloidkörperchen. Die Befunde der 7 weiteren Fälle sind kurz die folgenden: Atrophie der Hirnwindungen 6 mal, davon 4 Fälle besonders ausgesprochen im Frontal-, 2 im Parietallappen. Dilatation der Ventrikel 3 mal. Sklerose der Ventrikelwand 1 mal. Sklerose-Herde in Medulla spinalis 6 mal, im Großhirn 3 mal, im Medulla oblongata 2 mal. Verdickung der Pia 3 mal. Verdickung der Gefäßwandungen 2 mal, Vermehrung derselben 1 mal. Ependyma granulosa, System-Degeneration der Pyramidenbahn, Partialsklerose des Kleinhirns, Vermehrung des Bindegewebes in Hirn und Medulla und Verdickung der Schädeldecke je 1 mal. *Finigan, London.*

73) Post, A. Multiple Angiomata. (The Journal of cutaneous diseases. Vol. XXI. No. 254. November 1903.)

In einem Fall von multiplen blauroten Tumoren, die sich am Arme eines 16 Jahre alten Mädchens seit dem 1. Lebensjahre langsam entwickelt hatten und nach ausgiebiger Eccision und Cauterisation an denselben Stellen recidiviert waren, fanden Mallory und Gilchrist eine reine Erweiterung der Lymph- und namentlich der Blutgefäße, cavernomartig, mit dünnen, Kapillaren ähnlichen Wänden, stärker als normal in das Lumen hineinragendem Endothel. Das Bindegewebe in der Gefäßwand war spärlich, stellenweise ödematös, mit zahlreichen Mastzellen; oft reichten die Gefäße bis dicht an die Epidermis heran. In vielen befanden sich Thromben mit spärlichen Leukocyten. *F. Pinkus, Berlin.*

74) Banti, G. Leucemia e Sarcomatosi. (Rivista crit. di Clinica medica. 1903, No. 50. Dicembre.)

Verf. faßt die lymphatische Leukämie als lymphadenoide systematische Sarkomatosis der Lymph- und Hämatopoiesisorgane auf, und zwar auf Grund folgender Tatsachen: 1. Die häufige Atypie des leukämischen lymphadenoiden Gewebes, das in den Drüsen und in der Milz an Stelle des normalen netzförmigen Gewebes dieser Organe tritt. 2. Das leukämische lymphadenoide Gewebe überschreitet die Grenzgebiete der Lymphdrüsen und dringt auch in die benachbarten Gewebe ein. 3. Man beobachtet konstant eine Invasion der Gefäßwände, besonders der Venen, Oeffnung im Innern der Blutgefäße der leukämischen lymphadenoiden Herde, hämatogene Metastase leukämischen lymphadenoiden Gewebes. 4. In den Knochen kann man infolge von Neubildung von lymphadenoidem Gewebe eine Atrophie des Knochengewebes haben. Dieses neugebildete Gewebe kann dann, nachdem es den Knochen atrophisch gemacht, in das Periost und die Knochennebengewebe eindringen. 5. In einigen vom leukämischen Prozesse betroffenen Organen braucht das Intercellulargewebe auch nicht den Charakter des netzförmigen zu haben.

Doch nicht nur auf diese infolge von einem systematischen und methodischen Studium zahlreicher Fälle von lymphatischer Leukämie beobachteten Tatsachen stützt sich die Schlußfolgerung des Verf., sondern auf analoge Tatsachen, die bei den eigentlichen Sarkomfällen und den Chloromfällen vorgefunden wurden. Bezüglich der myelogenen Leukämie drückt sich der Verf. noch sehr vorsichtig und reserviert aus, wenngleich er anerkennt, daß dieselben Tatsachen, die für die neoplastische Natur der lymphatischen Leukämie sprechen, auch zu Gunsten der neoplastischen Natur der myelogenen Leukämie reden. *Parodi, Turin.*

75) Konstantinowitsch. Zur Frage von der fettigen Degeneration. (J. D. Kiew, 1903.)

Der Verf. hat sich zur Aufgabe gestellt, die Verteilung des Fettes im Tierkörper zu studieren und hat in dieser Hinsicht etwa 40 verschiedene Tierspecies (meistens in geringer Zahl von Exemplaren) untersucht. Außer diesen unter physiologischen Bedingungen stehenden Tieren hat er noch an einer gewissen Zahl von Tieren Versuche angestellt, welche im mehr oder weniger langdauerndem Hungern bestanden. Dabei konnte er feststellen, daß die Zellen der meisten Organe größere oder kleinere Mengen Fett auch unter normalen Bedingungen enthalten, was zur Annahme einer fettigen Degeneration auch dort führen könnte (?), wo in der Tat nur eine physiologische Fettablagerung besteht. Bei hungernden Tieren wird der Fettgehalt in allen Organen außer dem Hoden und der Nebenniere herabgesetzt. Die Methodik bestand in e nem nachträglichen Osmieren der in Chromsäure-Formalin fixierten Präparate. Feinere cytologische Untersuchungen und vor allem irgend welche Angaben über den Zustand des Harnes sind nicht angeführt. *W. Lindemann, Kiew.*

76) Halász, A. Beiträge zur Kenntnis der histologischen Veränderungen des Pankreas bei Pankreas-Diabetes. (Orvosi Hetilap 1903.)

Halász untersuchte den Pankreas bei 15 Diabetikern, von denen 10 Anzeichen von Coma erkennen ließen. Die ausgesprochensten Veränderungen finden sich an den Langerhans'schen Inseln, die bald nur einfache Atrophie erkennen lassen, bald sklerotisch erscheinen oder colloide resp. hyaline Degeneration zeigt. Die Gestalt der oft auch an Zahl abgenommenen Inseln ist oft oval und besteht zuweilen bloß aus einer Reihe von Zellen. Die Zellen sind oft plasmaarm, die Kerne dunkel gefärbt. Stellenweise werden solche atrophische Inseln von einer Bindegewebskapsel umgeben, deren Stränge selbst in die Inseln eindringen. Doch auch geschwollene, schwach gefärbte Zellen sind stellenweise vorhanden. Zeigen die Inseln ausgesprochene hyaline Degeneration, so waren innerhalb der hyalinen Massen bloß stellenweise vereinzelte Bindegewebszellen anzutreffen. Später schrumpfen die Inseln mehr und mehr und an deren Stelle sind schließlich bloß Herde anzutreffen, die aus zellarmen Bindegeweben bestehen und Colloidschollen einschließen. Besonders bei älteren Individuen zeigen die Gefäßwände die ersten Zeichen von Degeneration, indem sich die Gefäßwand in eine homogene hyaline Masse umwandelt. Einmal wurde blos kleinzellige Infiltration der Inseln beobachtet. Die Gefäßalterationen faßt Verf. als primäre, den Untergang der Langerhans'schen Inseln als secundäre Veränderungen auf. *Krompecher, Budapest.*

77) **Szleifstein, J. Beitrag zur Histogenese der Riesenzellen.** (Gazeta lekarska. 1903. No. 32).

In exstirpirten Partikeln einer Larynxtuberkulose fand Autor ein besonders geeignetes Material zum Studium der obigen Frage. Indem er alle Stufen von Uebergangsbildern von Capillar (?) - Gefäßen bis zu fertigen Riesenzelien beobachtete, glaubt er daraus folgende Schlüsse ziehen zu können: Unter dem Einflusse von Tuberkelbazillentoxinen verfallen die Endothelzellen einer Art regressiver Veränderung, wobei ihre Kerne — als mehr resistente Gebilde — länger erhalten bleiben, während das Protoplasma sich in eine gekörnte Masse umbildet. Weiterhin unterliegen auch die roten sowie die weißen Blutkörperchen im Innern des Gefäßes einer Degeneration resp. einem Zerfalle, und die daraus resultierenden Produkte verfließen mit der obigen gekörnten Masse. Die verhältnismäßig hellen Lücken, die man öfters in der Riesenzelle bemerkt, und welche manche als einfache Kunst (Ausfall-)produkte erklärten, sieht der Verf. als noch nicht degenerierte Zellkörper an.

Demgemäß hält Verf. die Riesenzellen für keine richtige Zellen, sondern für ein Konglomerat, für welches besser die Bezeichnung „Riesengebilde" passen möchte. *Kučera, Lemberg.*

78) **Herman, M. W. Netz oder Magensarcom?** (Przegląd lekarski, 1903, No. 39, 40).

Bei einem 43 jährigen Manne, bei dem die Diagnose zwischen Tuberkulose und Neoplasma des Bauchfells schwankte, fand man bei der Laparotomie eine $3^1/_2$ kg schwere, das Netz fast vollkommen (mit Ausnahme des unteren Randes) substituierende Geschwulst. Dieselbe war im Umfange von 3 bis 4 cm in der Pylorusgegend mit der großen Curvatur des Magens verwachsen, sonst lag sie vollkommen frei da. Nach vollendeter Exstirpation Heilung.

Die mikroskopische Untersuchung ergab ein Spindelzellensarcom, und nur in dem Magenstiele befanden sich neugebildete, glatte Muskelfasern.

Infolge des letzteren Umstandes sowie auch wegen der kompletten Abwesenheit von jeglichen anderen Concretionen glaubt der Verf., daß die Geschwulst vom Magen stamme, obgleich er seinen Zweifel betreffs eventueller Netzabstammung desselben nicht unterdrücken kann.

Im allgemeinen glaubt Verf., daß man die Entscheidung der auch in anderen Fällen bekannten Alternative zwischen Magen- und Netzsarcom eher vom Seziertische (zufällige Befunde von früheren Stadien) als von der Chirurgie erwarten kann. *Kučera, Lemberg,*

79) **Harbitz, F. Primäre multiple Geschwülste im Knochensystem; Myelo-Sarkome.** (Norsk Magazin for Lägevidenskaben 1903).

Verf. beschreibt zwei Fälle von multiplen primären Geschwülsten in den Knochen, besonders in den Rippen, in Sternum, in der Clavicula, in den Wirbelkörpern und im Cranium auftretend und zwar gleichzeitig an den verschiedenen Stellen. Metastasen wurden in den thoracalen und abdominalen Lymphdrüsen sowie in den pleuralen Lymphgefäßen wahrgenommen. Mikroskopisch bestanden die Geschwulstknoten aus knochenmarkzellenähnlichen Zellen. Verf. meint, daß man die Krankheit nicht als eine einfache Hyperplasie oder etwa als eine pseudoleukämische Variante betrachten kann. Er diagnosticiert die Geschwulst als Myelo-Sarkoma und wendet sich übrigens gegen die jetzt nicht ungewöhnliche Auffassung der „Myelome" als eine besondere Geschwulstgruppe. — Die Geschwulstbildung war gleich wie in einigen anderen Fällen mit Osteophytenbildung verbunden.

Carl Sundberg, Stockholm.

80) **Heinricius, G. Uterus duplex bicornis.** (Finska Läkaresällskapets Handlingar., Bd. XLX, No. 11, 1903).

I. In der Vagina ein rudimentäres Septum, welches von der hinteren Wand ein paar Centimeter unterhalb des Fornix nach der vorderen Wand unterhalb der Mündung der Harnröhre verläuft, Uterus in 2 Teile geteilt, 2 Portiones vaginales, mehrfache Entbindungen ohne Störungen, letzte Gravidität im rechten Uterus.

II. Uterus geteilt, der rechte von gewöhnlicher Größe, der linke Teil kleiner. 2 Portiones vaginales. Im oberen Teil der Vagina ein 4 cm langes Septum. O-para. *Rudolf Kolster, Helsingfors.*

81) Pende, N. Le alterazioni delle capsule surrenali in seguito alla resezione delle splancnico, ed all' estirpazione del plesso celiaco. (Archives Latines de Médecine et de Biologie. Tome I. 20. Nov. 1903).

Die Veränderungen in den Nebennieren nach Resektion des Splanchnicus, sowie nach völliger oder partieller Exstirpation des Plexus coeliacus sind zeitlich verschieden. In der ersten Zeit nach der Operation, d. h. im Zeitraum von einer bis zwei Wochen, tritt Hyperämie auf, ferner Oedeme, Blutungen, teilweise Zerstörung des Parenchyms usw. Ungefähr nach drei Monaten nach der Operation tritt Atrophie der Marksubstanz auf — zuweilen in sehr ausgesprochener Weise. Die Zellen des Marks haben ihre zylindrische oder zylindrisch-konische Form verloren; ihr Protoplasma ist homogen geworden; die intensive Färbung dieser Zellen gelingt nicht. Häufig zeigt das Protoplasma Vacuolenbildung; der Kern scheint manchmal verschwunden zu sein. Diese Beobachtung lehrt, daß im Splanchnicus und im Plexus coeliacus trophische Fasern nur für die Marksubstanz der Nebenniere vorhanden sind. Man muß demnach den Schluß ziehen, daß im Splanchnicus und im Plexus coeliacus ebenso wie Vasodilatoren und Vasokonstriktoren auch sekretorische Nervenfasern verlaufen. Es ist wahrscheinlich, daß nicht nur anatomische, sondern auch funktionelle Störungen dieser sekretorischen Nervenfasern Erscheinungen von Symptomen vom Morbus Addisonii hervorrufen können. Man muß fernerhin infolge der Gegenwart der drei Arten von Nervenfasern eine Art Selbstregulation der Nebennieren annehmen; der Reiz, der die Vasodilatatoren trifft, ist zugleich ein Reiz für die sekretorischen Fasern des Nerven. *M.*

82) Verotti, G. L'histopathogénie du psoriasis. (Ann. de dermat. et de syphiligr., IV, 8/9).

An der zur vollen Entwicklung gelangten Psoriasis - Efflorescenz kann man 3 Zonen unterscheiden, welche den 3 Perioden entsprechen, die der anatomische Prozeß durchmacht. Die peripsoriatische Schicht ist die Aeußerung des initialen, die eigentlich psoriatische die des Höhen- und die zentrale die des Involutions-Stadiums. Im Anfang wird das histologische Bild im wesentlichen durch Zirkulationsstörungen bestimmt, die sich in Form von Gefäßerweiterungen im Corium dokumentieren; das Rete zeigt eine mäßige Proliferation, das Strat. corn. ist normal. Allmählich nehmen die Zirkulationsstörungen an In- und Extensität zu, speziell in der subpapillären Schicht tritt eine beträchtliche perivasculäre Zell-Infiltration auf und auf der Akme des Prozesses weist außerdem die Epidermis eine ausgesprochene Parakeratose auf nebst einer reichlichen Infiltration mit Leukocyten-Resten. Schließlich kommt es wieder zur allmählichen Rückbildung all dieser Vorgänge, bis am Ende nur noch eine Hyperplasie des Stratum mucosum mit entsprechender Vergrößerung der Papillen und eine Parakeratose restieren, in deren Bereich hier und da Leukocytenfragmente sichtbar sind. Die Ursache der anatomischen Veränderungen bei der Psoriasis ist nach Ansicht des Verf. eine Toxaemie. *A. Blaschko, Berlin.*

83) Fraenkel, A. Spezielle Pathologie und Therapie der Lungenkrankheiten. (Berlin und Wien, Urban & Schwarzenberg, 1904).

Wenn es noch eines Beweises bedurft hätte, daß klinische Medizin nur erfolgreich auf dem Boden der pathologischen Anatomie getrieben werden kann und daß die Fortschritte der einen Disziplin zu den Grundlagen gehören, auf denen sich der weitere Aufbau der anderen vollzieht, so würde dieser Beweis vollgültig durch das vorliegende Buch erbracht sein, das in gleicher Weise über die anatomischen Veränderungen bei den Lungenkrankheiten Aufschluß gibt, wie darüber, wie sie klinisch in Erscheinung treten und zu behandeln sind. In 24 Kapiteln werden die Erkrankungen der Luftröhre, der Bronchien und der Lunge abgehandelt; es werden besprochen die Verengerungen der Luftröhre, die Bronchostenose, das Asthma bronchiale, die Bronchitis fibrinosa und pseudomembranacea mucinosa, der Katarrh der Trachea und der Bronchien, die Bronchiektasie und putride Bronchitis, die Atelektase und das Emphysem, die verschiedenen Arten der Lungenentzündungen und die Lungencirrhose, die Pneumonokoniosen, der Lungenabceß und der Lungenbrand, Lungenhyperämie, Lungenödem, Lungeninfarkte, ganz besonders ausführlich die Lungentuberkulose, ferner die Syphilis, die



Actinomykose, die tierischen Parasiten und die Geschwülste der Lunge. Anhangsweise werden die Streptothrix- und die Schimmelpilzerkrankungen der Lunge erwähnt.

Allenthalben die strenge Durchführung der im Vorwort ausgesprochenen Absicht, der Darstellung der pathologischen Anatomie besondere Sorgfalt zu widmen — unter steter Berücksichtigung des Zusammenhanges mit der Klinik. *M.*

Technik.

84) **Pappenheim, A. Ueber Beizenfärbung.** (Monatsh. f. prakt. Dermatologie, 37. Band, 15. Nov. 1903.)

Verf. entwickelt noch einmal die Farbstoffchemie, soweit sie für die Histologie in Betracht kommt. Bezüglich der Auffassung des Verf. vom Färbeprozeß mag folgendes Zitat dienen: „Wir fassen den Färbungsprozeß, sowohl den substantiven wie den adjektiven nach Art einer chemischen lockeren (Doppelsalz) Bindung bezw. physikalischen (starren) Lösung auf.“ Bezüglich der Beizenfärbung unterscheidet er 1. die simultane Lockfärbung, 2. die successive Färbung, und zwar a) die klassische adjektive Beizenfärbung mit vorangehender Beizung, b) die Färbung mit nachträglicher Beizung. Diese Fälle werden durch sehr zahlreiche Beispiele bekannter histologischer Färbemethoden erläutert. *L. Michaelis, Berlin.*

85) **Lubarsch, O. Ueber meine Schnellhärtungs- und Schnelleinbettungsmethode.** (Deutsche med. Wochenschr., 26. Nov. 1903,)

1. Frische Gewebsstücke von höchstens $1/2$ cm Durchmesser kommen in einem Reagenzglase mit 10%iger Formalinlösung, die ein- bis zweimal gewechselt werden muß, für 10 bis 15 Minuten in den Paraffinofen von 50 bis 53°. 2. Uebertragen in einmal zu wechselnden 90 bis 95%igen Alkohol auf 5 bis 10 Minuten. 3. Uebertragen in zweimal zu wechselnden Alkohol absolutus für 10 Minuten. 4. Belassen in ganz klarem Anilin bis die Stücke — in 10 bis 30 Minuten — ganz durchsichtig sind. 5. Entfernen des Anilins durch Xylol; Wechseln des letzteren, bis es nicht mehr gelb wird (zwei- bis dreimal). Meist in 10 bis 20 Minuten vollendet. 6. Einbetten in Paraffin 10 Minuten bis eine Stunde. Auch bei 2 bis 6 bleiben die Präparate im Paraffinofen von 50 bis 53°. Diese Methode läßt in Bezug auf Färbbarkeit und Haltbarkeit der Präparate gegenüber den nach den gewöhnlichen Methoden hergestellten Präparaten keinen Unterschied erkennen, wie Verf. auf Grund 14jähriger Erfahrung hervorhebt. *M.*

86) **Brodmann, K. Zwei neue Apparate zur Paraffinserientechnik.** (Journ. f. Psych. u. Neurol., 1903, Heft 5.)

Verf. beschreibt zuerst ein Macrotom zur Herstellung dünner planparalleler Scheiben, bestehend aus einem straff gespannten, bandförmigen Messer, das mittels eines Hebels auf- und abwärts bewegt wird, und einem Objekttisch, auf dem das zu schneidende Objekt fixiert wird.

Ein neues Mikrotom ist bestimmt zur Herstellung lückenloser Paraffinserien durch besonders große Objekte, insbesondere eine ganze Hirnhemisphaere. Die durch diesen Zweck geforderte erhöhte Stabilität ist erreicht durch eine doppelte Zylinderführung, anstatt der üblichen einfachen Schlittenführung, wodurch auch die doppelte Fixierung des Messers ermöglicht wird. Ferner wird der Antrieb des Messers von einer Kurbelwelle, die durch ein Schwungrad bewegt wird, besorgt, wodurch eventuell eine große Ruhe und Gleichmäßigkeit der Messerführung gesichert wird. Es ist dem Verf. gelungen, Schnitte von 80×70 mm Fläche und 5 bis 10 μ Dicke in lückenloser Serie mit diesem Instrument herzustellen. Beide Instrumente sind von A. Becker, Göttingen, konstruiert. *M. Lewandowsky, Berlin.*

87) **K. Brodmann. Bemerkungen zur Untersuchung des Nervensystems im polarisierten Licht.** (Journ. f. Psych. u. Neurol. 1903, Heft 5.)

Da Formolfixierung die Doppelbrechung der markhaltigen Nervenfasern nicht verhindert, regt Verf. an, die optische Methode in größerem Umfange auch an pathologischem Material in Anwendung zu bringen, wie dies zuerst von Schiff geschehen ist. *M. Lewandowsky, Berlin.*

88) **Ramón y Cajal. Sobre un sencillo proceder de impregnacion de las fibrillas interiores del protoplasma nervioso.** (Archiv. latines de Médecine et de Biologie. Tome I. 20. Okt. 1903.)

1. $1/2$ cm große Stücke kommen für wenigstens vier Tage bis zu anderthalb Monaten in eine zu wechselnde 3 % Silbernitratlösung. Im Wärmeschrank (bei 30—35°) braucht man kürzere Zeit. 2. Die Stücke kommen für 12—24 Stunden in eine Lösung von Pyrogallussäure 1,0 in 15 ccm Formol und 100 ccm Aqua dest. Statt der Pyrogallussäure kann man Hydrochinon, Amidol etc. nehmen. 3. Abspülen in Wasser einige Sekunden lang. Alkohol. Celloidin oder Paraffin. Die 5—15 μ dicke Schnitte kommen in Balsam oder Damarharz.

Die Imprägnation gelingt nicht in allen Teilen der einzelnen Stücke gleichmäßig. Die oberflächlichen Lagen zeigen schwarze Färbung der Nervenzellen; zur Entfärbung kommen die Schnitte für einige Minuten in eine Lösung von Ferricyankalium 0,5, Alkohol 50, Wasser 100. Dann in eine Lösung von Natriumhyposulfit 5, Alkohol 25, Wasser 100. Abspülen in Wasser etc. — Während ferner die tieferen Lagen eine zu helle Färbung aufweisen, nehmen die Nervenfibrillen in den mittleren Lagen einen schwarzen Farbenton (von Schokolade oder Kaffee) an auf hellem Untergrunde. *M.*

89) Ramón y Cajal. Método para colorear la mielina en las preparaciones del método de Marchi. (Trabajos del laboratorio de investigaciones biologicas de la universidad de Madrid. Bd. 2. 1903.)

Die genügend dünnen Schnitte kommen auf 24 Stunden in folgende Lösung: Hydrochinon 4, Wasser 100, Eisessig 5.

Schnelles Auswaschen in destilliertem Wasser (einige Sekunden) dann Einlegen in: Argent. nitric. 1 (oder weniger), Wasser 100, Ammoniak einige Tropfen.

Sobald sich Trübungen zeigen, muß die Flüssigkeit gewechselt werden, wenn man Niederschläge vermeiden will. Nach 10 Min. werden die Schnitte (ohne Auswaschen) auf 2—5 Minuten in die erste Lösung zurück gebracht, dann nach kurzem Abspülen wieder in Lösung II. Nach 5—10 Min. abermaliges Auswaschen und 2—5 Min. Differenzieren in Lösung III: Ferricyankalium 1, Wasser 200, Kal. carbonic. 0,5 (kann bei dünnen Schnitten wegbleiben). Darauf Fixieren in 12%iger Natriumhyposulfitlösung (2—5 Min.)

Man kann Differenzieren und Fixieren auch gleichzeitig vornehmen mittels folgender Lösung: Ferricyankalium 1, Kal. carbonic. 0,5, Natriumhyposulfit 10, Wasser 100.

Doch ist die Lösung nicht haltbar und muß stets frisch bereitet werden, auch ist das getrennte Verfahren schonender. Endlich Auswaschen in destilliertem Wasser; Alkohol, Bergamottöl, Balsam. (Man gebrauche keine Metallnadeln, sonst Niederschläge!) Die Markscheiden sind schwarz bis dunkelbraun gefärbt, das übrige Gewebe hellgelb. Nach Verf. ist die Methode so schön verläßlich, daß er sie der Weigertschen in jedem Falle vorzieht. *Beitzke, Berlin.*

90) Brosch, A. Ein neues Leichen-Konservierungsverfahren. (Zeitschr. f. Heilk., Bd. 24, Heft 4, 1903.)

Brosch berichtet über die Resultate eines von ihm zur Leichenkonservierung ersonnenen Verfahrens (sogen. „fäulnisfeste Imprägnierung"), das sowohl durch die Wege wie durch die Instrumente der Konservierung etwas durchaus Neues darstellt. Brosch injiziert nämlich mit Hilfe sehr langer Kanülen direkt (ohne Vermittelung der Gefäße) in die Körperhöhlen, beziehungsweise in die Extremitäten. Die Konservierung des Kopfes erfolgt derart, daß man eine Kanüle in die Nase einführt, sie parallel zum Nasenrücken aufwärtsschiebt, das Siebbein durchstößt und bis zur inneren Fläche der Scheitelbeine vordringt, um hierauf die Injektion vorzunehmen. — Bei der Konservierung der übrigen Körperteile werden die Kanülen in die Harnröhre (bei Frauen in die Harnblase) eingeführt, deren Wand vor der Symphyse durchstoßen wird, worauf man die Kanüle in die Bauch- und Brusthöhle sowie in die Extremitäten vortreibt, und nun injiziert. — Als Konservierungsflüssigkeit dient ein Gemisch von Formol, Chlornatrium und Karbolsäure. — Die Methode ist dadurch ausgezeichnet, daß von der stattgefundenen Konservierung äußerlich nichts wahrnehmbar ist, und daß die Erhaltung der Körperform eine derart gute ist, daß man noch nach fünf Monaten gute Porträtaufnahmen machen kann. *Fischel, Prag.*

Für die Redaktion verantwortlich: Prof. Rudolf Krause und Dr. Max Mosse in Berlin.
Verlag von Urban & Schwarzenberg in Wien und Berlin. — Druck von Julius Sittenfeld in Berlin.

// ZENTRALBLATT
FÜR
NORMALE UND PATHOLOGISCHE ANATOMIE
MIT
EINSCHLUSS DER MIKROTECHNIK

JAHRGANG I HEFT 2 1904

I. Normale Anatomie.

91) Tandler, J. Beiträge zur Anatomie der Geckopfote. (Zeit. wiss. Zool. Bd. 75. 2. 1903.)

Bekanntlich besitzen die Geckoarten die Fähigkeit, nicht nur an vertikalen, sondern auch an überhängenden Wänden, an Zimmerdecken usw., mit dem Rücken nach abwärts gekehrt, herumzukriechen und sogar recht schnell herumzulaufen; sie können sich in dieser Position auch stundenlang haftend erhalten. Der Haftapparat der Geckos ist daher auch des öfteren untersucht worden, um diese merkwürdige Fähigkeit zu erklären. Tandler berücksichtigte Ptyodactylus lobatus und Platydactylus annularis. Eine Reihe von Zehen dieser Tiere wurde in 5 %igem Salpetersäure-Alaun (Schaffer) entkalkt, teils in Celloidin, teils in Paraffin eingebettet und geschnitten. Die Schnitte wurden entweder mit Hämalaun-Eosin, nach van Gieson oder mit Orcein gefärbt. Von einer Serie wurde eine Linear-Rekonstruktion angefertigt.

Tandler beschreibt in den Zehen von Ptyodactylus lobatus eigentümlich große venöse Kammern, zwei seitliche große und eine mittlere kleine. Der periphere Teil jeder Seitenkammer zeigt eine Reihe von Ausbuchtungen, welche im großen ganzen derart angeordnet sind, daß je einem volaren Haftblättchen eine solche Ausbuchtung entspricht. Die peripheren Partien der Seitenkammern, vor allem die sackartig ausgebuchteten Stellen, liegen der volaren Cutis fast direkt auf. Gespeist werden die venösen Kammern durch Endäste der beiden Arteriae digitales volares, welche letztere kurz bevor sie diese Endäste abgeben, durch eine breite Queranastomose, mit einander anastomosieren. Während die mittlere Kammer ihr Blut in die beiden seitlichen ergießt, besitzt jede Seitenkammer ein eigenes Abflußgefäß, dessen Anfangsstück von eigentümlich modifizierten, zirkulär angeordneten, glatten Muskelfasern in dicker Lage umgeben wird, so daß nur ein enges Lumen übrig bleibt. Aussehen und Schichtung dieses venösen Abflußrohres erinnert an die von Grosser beschriebenen mikroskopischen Verhältnisse an den Wänden der arteriovenösen Anastomosen beim Menschen.

Zum Boden der Seitenkammer zieht ein kleiner, vom proximalen Ende des Nagelbettes entspringender, nach unten fächerförmig aufgebündelter glatter Muskel. Ferner teilt sich ein Teil der Endsehne des Musculus flexor digitorum profundus fächerförmig und schickt die einzelnen Bündel dieses Sehnenfächers in die Haftleisten hinein ziemlich weit nach vorn, wo sie insgesamt in der Haut endigen. Schließlich ist zur Seite der Endphalange noch eine aus „vesikulösem Stützgewebe“ (Schaffer) bestehende Stützplatte vorhanden.

Die physiologische Verwendung dieses komplizierten Apparates denkt sich Tandler folgendermaßen. Der herzförmig verbreiterte Haftlappen des Geckofußes wird fast in seinem ganzen Umfange von den Blutkammern eingenommen. Diese geben mit Blut gefüllt, eine bedeutende Plastizität, d. h., das Tier ist dadurch imstande, die Unterfläche des Haftlappens den betreffenden Unterlagen fest und innig anzuschmiegen. Diese genaue Adaption und die Cuticularhaare zusammen dürften wohl genügen, um das Gewicht des Tieres zu tragen. Hierbei käme sowohl die Wirkung des luftleeren Raumes als auch die Adhäsion in Betracht. Bei dem schnellen Laufen der Tiere dürften die Blutkammern ununterbrochen gleichmäßig gefüllt sein, da kaum anzunehmen ist, daß sich dieses System so rasch entleeren und wieder füllen sollte.

Wenn der Gecko aber durch längere Zeit an ein und derselben Stelle haftet, tritt wohl eine Saugwirkung in Aktion. Das Tier legt alle Haftballen seiner Extremitäten dicht an die Unterlage an, und nun erst kontrahiert sich der beschriebene glatte Muskel in der Richtung gegen seinen Ansatz. Dadurch werden die Seitenkammern nach allen Dimensionen kleiner, und es entsteht zwischen der Unterfläche der Haftlappen und der Unterlage ein luftleerer Raum. Das Tier saugt sich gleichsam auf der Unterlage fest. Hierbei ist die abführende Vene offen. Sowie diese geschlossen wird und der Saugmuskel nachläßt, füllt sich die Seitenkammer und die Saugwirkung hört auf.

Auch an den Zehen von Platydactylus annularis konnte Tandler Einrichtungen am Gefäßsystem nachweisen, welche bis zu einem gewissen Grade an die bei Ptyodactylus beschriebenen erinnern und ebenfalls ohne Zweifel für die Haftfunktion von Bedeutung sind.

Die Zehen von Platydactylus annularis sind auf der Dorsal- und Volarseite durch ihren Reichtum an Sesamknochen ausgezeichnet. *Ballowitz, Greifswald.*

92) **Renaut, J. La substance fondamentale du tissu conjonctif lâche.** (C. R. Soc. Biol. Paris, 19 déc. 1903.)

Le meilleur procédé pour étudier cette substance fondamentale consiste à introduire une lame porte-objet dans le tissu conjonctif de l'aîne d'un lapin, d'étaler ce tissu, en le maintenant humide avec de l'eau salée à 8 pour 1000. Après avoir détaché un fragment, on le fixe avec le liquide de Lenhossèk, puis on le traite successivement par l'alcool à 60° iodé, par l'eau alunée et par le bleu de methyle. La préparation est alors placée dans le liquide d'Apathy et quand ce liquide est desseché on monte au baume. Les faisceaux et les fibrilles conjonctives sont colorées en bleu, les fibres élastiques en noir; tous les éléments de la trame conjonctive sont najês dans une substance bleu pâle et légèrement granulée. Il n'y a pas de lames comme le disait Ranvier; les éléments sont reliés en masse et non en lamelles (Laguesse) par une substance fondamentale fluide, dentile et continue que le plasma transsudé gonfle variablement comme l'eau la gaume adragante. L'auteur donne, en terminant, son approbation aux idées de Retterer, d'après lequel, entre les éléments du tissu cellulaire existe une substance hyaline et delicate dérivée de l'hyaloplasma. *Soulié, Toulouse.*

93) **Bianchi, S. Sullo sviluppo dell'osso parietale umano.** (Arch. Ital. di Anatomia e di Embriologia, Vol. II, Tr. 1°, 1903.)

Verf. berichtet über Beobachtungen an dreißig Schädeln von menschlichen Föten von 3—4½ Mon.

An achtzehn Schädeln wiesen die Parietales zwei bestimmt verschiedene Ossifikationszentren auf, und an den übrigen war das ebenfalls einzige Zentrum, langgestreckt genug, um vermuten zu lassen, daß es das Resultat der Verschmelzung zweier primitiver Zentren sei. *Banchi, Florenz.*

94) **Lubsen, J. Zur Morphologie des Ilium bei Säugern.** (Petrus Camper II, 3. 1903.)

An einer großen Reihe von Säugetierskeletten diskutiert Verfasser die Frage nach der primitiven Form des Ilium. Als primitivste Form des Ilium wird die Plattenform betrachtet, nicht eine solche, wie im menschlichen Hüftbein vorliegt, sondern eine sagittale Platte, an der eine mediale und eine laterale Fläche unterschieden werden können. Jene Form wird noch am nächsten vom Kaninchen erreicht.

Planum iliacum sowie Planum glutaeale finden sich an der primitiven Außenseite des Darmbeins, als ursprünglich kranialer Rand der Anlage des Knochens sei die die Margo pubica zu setzen, als kaudaler Rand die Margo ischiadica. Bei einigen Formen ließen sich noch im erwachsenen Zustande Zeichen auffinden, daß die ursprüngliche Lagerung des Musculus iliacus nicht innerhalb sondern außerhalb der Bauchmuskeln war. *Boeke, Helder.*

95) **Damany, P. Le. Contre l'homologie de l'olécrane et de la rotule.** (Travaux scientifiques de l'Université de Rennes. T. II, fasc. III.)

Après avoir rappelé, pour les combattre, les anciennes théories de Vicq d'Azyr et de Ch. Martius établissant l'homologie de l'olécrane et de la rotule, P. Le Damany compare ces deux parties du squelette chez les mammifères, et

insiste sur la présence de plusieurs rotules chez quelques types inférieurs. De ces considérations d'anatomie comparée, il conclut que la rotule est un os sésamoïde en tous points semblable aux autres os de même nature, tandis que l'olécrane est une apophyse d'insertion musculaire. La cause de la différence si nette de ces deux formations osseuses résulte du grand développement antéro-postérieur de l'épiphyse inférieure du fémur qui, en augmentant la solidité du membre postérieur, ne peut guère permettre la formation d'un olécrane; cette apophyse osseuse est plutôt le corollaire de l'aplatissement antéro-postérieur de l'extremité inférieure de l'humérus, disposition très favorable à la rapidité des mouvements. Au point de vue très général de l'évolution des membres, on peut dire, en effet, que „le membre antérieur est la conséquence d'une plus grande activité, et le membre d'une plus grande force". *Soulié, Toulouse.*

96) Damany, P. Le. Variations en profondeur du cotyle humain aux divers âges. (Ibid. p. 362.)

On admet, depuis les recherches de v. Ammon, de Schuster, etc., que la profondeur de la cavité cotyloïde augmente progressivement avec l'âge; pour Le Damany, il n'y a pas une progression absolument régulière, puisque, pendant la vie intra-utérine, la profondeur du cotyle mesure les $\frac{5}{10}$ du diamètre transversal de cette cavité, tandis qu'à la naissance elle n'en est plus que les $\frac{4}{10}$. Chez l'adulte, par suite, d'une augmentation assez régulière ce rapport s'élève à $\frac{6}{10}$. L'auteur établit une relation inverse la profondeur de la cavité cotyloïde et le degré de torsion du fémur puisque: 1° à des cotyles très plats correspondent des fémurs très tordus, et que: 2° à une augmentation de profondeur du cotyle répond une diminution dans la torsion fémorale ou inversement. Le Damany considère le peu de profondeur du cotyle, à la naissance, comme un caractère transitoir acquis, qui est l'indice de la mauvaise adaptation du foetus dans l'utérus; mais, dès que la misse peut être mise en extension, position favorable, la profondeur du cotyle augmente, c'est ce qui se produit après la naissance.

Soulié, Toulouse.

97) Damany, P. Le. Un défaut de la hauche humaine. (Ibid. p. 394.)

L'angle que fait, chez l'adulte, l'axe de la tête et du col fémorale avec l'axe horizontal de la cavité cotyloïde est de 120° en avant et de 60° en arrière; il est nuisible à l'extension forcée du fémur nécessitée par la station verticale et a comme conséquence la courbure lombaire. D'autre part, ce mouvement d'extension est d'autant moins étendre que l'obliquité en avant du cotyle (20° chez l'homme) est plus grande et que la torsion du fémur est plus forte. Toutes ces conditions rendent l'articulation de la hauche défechieux au point de vue des mouvements. *Soulié, Toulouse.*

98) Damany, P. Le. Influence de la tête fémorale sur le creusement et la conservation de la cavité cotyloïde. (Ibid. p. 401.)

L'expérimentation et les observations pathologiques montrent que, si un os est comprimé, il se resorbe au niveau de la surface de compression et s'hypertrophie tout autour. Dans ces conditions, Le Damany considère la conservation morphologique des surfaces articulaires comme le résultat de la premier reciproque de ces surfaces. Ces conditions mécaniques ont aussi une influence de premier ordre sur la morphogénie des surfaces articulaires et, en particulier, sur la profondeur des cavités; toute influence qui diminuera la pression réciproque de ces surfaces aura un retentissement facheux sur la solidité de la jointure. Si donc la tête fémorale vient à sortir de la cavité cotyloïde, comme c'est le cas dans la luxation congénitale de la hauche, le cotyle s'atrophiera et la tête fémorale s'aplatira dans la néarthrose, en même temps qu'elle présentera des déformations hypertrophiques. *Soulié, Toulouse.*

99) Gérard, G. Le muscle anconé de l'homme. (Bibliographie anatomique, T. XII, fasc. VI, p. 217. 12 déc. 1903.)

G. Gérard, pour montrer que les descriptions anatomiques des muscles manquent de précision, prend pour objet de sa démonstration le muscle anconé de l'homme. Après avoir rappelé la description qui en est donnée par les classiques depuis le XVIIe siècle jusqu'à nos jours, il groupe d'une façon synthètique ces descriptions, en fait la critique, et expose ses observations d'après vingt dissec-

tions personnelles et de nombreuses vérifications sur des préparations d'élèves. Ses recherches l'ont conduit à la description suivante: Le muscle anconé ou epicondylo-cubital, placé à la partie supérieure de la région externe du conde, s'étend en éventail de la partie postéro-inférieure et de la pointe de l'épicondyle à la surface triangulaire qui occupe le tiers ou le quart supérieur de la face postérieure du cubitus. Il possède en avant des connexions avec la capsule articulaire et le court supinateur; en arrière, il s'insère en partie sur l'aponèvrose antibrachiale qui lui adhère intimement pendant la flexion; par son bord supérieur il est en contact intime avec le vaste interne du triceps par son bord inférieur il répend au cubital postérieur. C'est un muscle constant, invariable, innervé par le nerf du vaste interne et de l'anconé qui a pour action d'étendre l'avant-bras sur le bras et de protéger l'articulation du conde en dehors et en arrière. *Soulié, Toulouse.*

100) De Buck et L. De Moor. Morphologie de la régression musculaire (Nevraxe. Vol. V. Fasc. 3.)

Les auteurs examinent le larynx de lapins et de cobayes après section du merf récurrent, et les muscles du membre postérieur 10 jours à trois mois après la rupture de la moelle dorsale. La fixation a lieu à la formaline à 10 %, au Marchi, ou au Flemming, la coloration au van Gieson ou au Heidenhain, l'inclusion a lieu à la paraffine.

Les auteurs observent une prolifération nucléaire, de l'histolyse et un retour à un sarcoplasme non différencié. Les cellules reviennent à l'état de cellules embryonnaires devenant autophagocytes. Il n-y a pas de phagocytes venant de l'extérieur. Ces cellules redevenues embryonnaires peuvent dans certaines conditions se redifférencier. *Philippson, Brüssel.*

101) Vanzetti e Sotti. Sulla presenza di cellule gigantesche nelle ghiandale emolinfatiche. (Giornale della Reale Acc. di Medicina di Torino. Anno 66, Fasc. 7—8. Torino 1903.)

Verff. hatten Gelegenheit, die hämolymphatischen Drüsen des Kalbes zu studieren und begegneten dort beständig einem Riesenzellenelement, auf das schon Drummond und Wartlein flüchtig hingewiesen hatten. Aus fünfzig verschiedenen Drüsen von Bos taurus von verschiedenem Alter, schließen die Verff.: Daß die betreffenden Riesenzellen den Megakariocyten, wie sie sich im Knochenmark befinden, entsprechen, und, wie jene, einen in Gemmation begriffenen Zentralkern und besondere Modalitäten im Protoplasma aufweisen, die schon von Heidenhain, Foà u. a. beobachtet wurden. Daß sie bei Bos taurus ein konstantes, durch das ganze Leben des Tieres verbleibendes Element vorstellen, jedoch im jüngeren Alter zahlreicher sind. Daß sie nicht etwa aus andern Geweben herübergekommene Elemente vorstellen, sondern sich in der hämolymphatischen Drüse selbst bilden. Daß die jüngsten Megakariocyten sich gewöhnlich in Nachbarschaft der Folliculi finden, aus welchen sie dann in die Blutsinus übergehen können, wobei sie sich vorzugsweise an die Wand letzterer anlehnen. Daß sie am häufigsten isoliert im Parenchym zerstreut sind, sich aber auch in Haufen von sechs oder sieben finden können. Daß diese Elemente dieselbe charakteristische phagocytäre Funktion ausüben wie im Knochenmark. *Banchi, Florenz.*

102) Petersen, H. Anatomische Studie über die Glandulae parathyreoideae des Menschen. (Virch. Arch. Bd. 174. 1. Dez. 1903.)

Verf. untersuchte 100 Glandulae parathyeroideae des Eppendorfer Sektionsmaterials. Nach einigen Bemerkungen über die makroskopische Beschaffenheit und den Sitz der Drüsen, die sich gelegentlich mitten im Schilddrüsengewebe vorfinden können, berichtet Verf. über seine mit allen modernen Hilfsmitteln vorgenommenen histologischen Untersuchungen. Danach besteht die Drüse aus 2 Typen epithelähnlicher Zellen. Der eine „ist ausgezeichnet durch Differenzierung einer mit Eosin stark färbbaren, in den Interzellulargängen abgelagerten, homogenen Zwischensubstanz auf Kosten des dann durchsichtig werdenden Zellleibes." Die Zellleiber des zweiten Typus sind dagegen mit Eosin gut färbbar und wesentlich kleiner als die des ersten. Bei entsprechender Färbung weisen sie sehr viel Granuloplasma auf, die des ersten Typus nur wenig. Fast alle Zellen

enthalten reichlich Fett- und Glykogentropfen. Verf. vermutet, daß diese beiden Zellformen zwei verschiedene Phasen eines Sekretionsvorganges repräsentieren. Typus II sind die ruhenden Zellen, Typus I die sezernierenden, die eosinophile Interzellularsubstanz das Sekret. Da kein Ausführungsgang vorhanden ist, nimmt Verf. Fortschaffung des Sekrets durch die Blutbahn an. Vom 20. Lebensjahre an fand sich häufig noch eine dritte Zellgruppe, die entweder diffus oder herdweise das Körperchen durchsetzt. Ihr Zellleib ist bedeutend voluminöser, schwach färbbar und enthält fast kein Granuloplasma, Fett und Glykogen. Diese Quellung der Zellen kann einen ausgesprochen degenerativen Charakter annehmen; sie fand sich unter den 100 Fällen 25 Mal vor. 15 Mal wurde Kolloidbildung beobachtet, und zwar war sie in vielen Fällen durch eine follikuläre Anordnung der Zellen eingeleitet. Oft ließ sich ein Zusammenhang des Kolloids mit dem interzellulären Sekret nachweisen, das wahrscheinlich mit dem Kolloid identisch ist. In 6 Fällen fanden sich Cysten, die Verf. teils als Retentions-, teils als Erweichungscysten anspricht. 21 Mal war das ganze Organ von Fettgewebe durchwachsen unter starker Atrophie der Parenchymzellen.

Beitzke, *Berlin.*

103) Funajoli, G. Varietà anatomica rara del poligono arterioso del Willis. (Giornale Medico del Regio Esercito Anno 51, 3—9, Roma 1903.)

Verf. berichtet über eine sehr seltene von ihm beobachtete Anomalie, wovon er in der Literatur keinen anderen ähnlichen Fall vorgefunden, als den von Farjavay.

In diesem Falle teilte sich der Stamm der Art. basilaris cranial in zwei jedoch nicht symmetrische Aeste. Der linke Ast verlief seitlich und bildete die Arteria cerebellaris posterior; der rechte setzte den Verlauf des basilaren Stammes fort, und vertiefte sich dann, ganz dünn, in die cerebellare Masse im hinteren perforierten Raume. — Die Arteria cerebellaris posterior entspringt in diesem Falle einzig aus der Fortsetzung der Arteria comunicans posterior.

Banchi, *Florenz.*

104) Corti, A. Ricerche su l'anatomia del stomaco dei Vespertilionidi. (Arch. ital. di Anat. e di Embr. Vol. II, T. 2°, 1903.)

Es wurde der Magen einiger Chiropteren durch die üblichen technischen Methoden, nicht nur vom histologischen, sondern auch vom cytologischen Gesichtspunkte untersucht. In den Belegzellen waren die von Golgi und E. Müller beschriebenen Sekretkapillaren sehr augenscheinlich (in den funktionierenden Zellen). Während des Winterschlafes waren in den Hauptzellen, ebenso wie in den Belegzellen die Zellengranula sehr zahlreich. Die übrigen Beobachtungen des Verf. bieten gar nichts neues dar. *Levi*, *Florenz.*

105) Tartakowsky, S. Die Resorptionswege des Eisens beim Kaninchen. (Pflügers Archiv. Bd. 100, H. 11 u. 12, 1903.)

Verf. beschreibt zunächst eine neue Methode zum mikroskopischen Nachweis des locker gebundenen Eisens: Das als Schwefeleisen durch Schwefelammonium bei der Fixierung (Hallsche Flüssigkeit) ausgefällte Eisen wird vor Weiterbehandlung des Organteiles mit Hilfe von Ferrocyankalium und Salzsäure in das widerstandsfähigere Berliner Blau übergeführt, dann kann das Präparat ohne Eisenverlust in Paraffin eingebettet werden, usf.

Die am Kaninchen angestellten Resorptionsversuche (0,05—0,1 g metallisches Eisen pro die) ergeben, daß zwischen der Eisenfärbung im Darmtraktus des „Normaltieres" und des „Eisentieres" nur ein quantitativer, kein qualitativer Unterschied besteht. Das resorbierte, zunächst in lockerer Bindung befindliche Eisen häuft sich in Leber, Milz und Knochenmark an (diffuse Blaufärbung der Zellen — bei höherem Eisengehalt Ausfällung feiner Körnchen inter- und intracellulär). Bei der Resorption ist namentlich der Dickdarm, Blinddarm und Wurmfortsatz beteiligt. Die hier auftretende starke Eisenreaktion (diffuse Blaufärbung des Epithels, der Leukocythen und feine körnige blaue Massen in und zwischen den Zellen) kann nicht darauf beruhen, daß hier viel Eisen in das Darmlumen hinein ausgeschieden wird: Eisenfütterungsversuche an einem Hund mit Thiryscher Fistel ergaben, daß der Darm das Eisen in fester organischer Bindung ausscheidet. Umgekehrt entstehen bei der Verdauung aus dem fest organisch

gebundenen Nahrungseisen (Ausbleiben der Berliner Blaureaktion) Stoffe mit einfacherer Bindung des Eisens, die als solche in den Organen abgelagert und bei Bedarf in die komplizierteren organischen Verbindungen verwandelt werden.

Garten, Leipzig.

106) **Weber, J. L'origine des ébauches pulmonaires chez quelques vertébrés supérieurs.** (Bibliographie anatomique. T. XII, Fasc. VI, 12. Déc. 1903.)

Après avoir rappelé dans un aperçu bibliographique très complet, le mode de développement de l'appareil pulmonaire dans les cinq classes de Vertébrés, J. Weber fait remarquer que la plupart des auteurs se sont surtout attachés à l'étude de la constitution de l'arbre bronchique. Ses recherches ont porté sur l'origine des ébauches pulmonaires chez deux types d'oiseaux, le canard et le poulet dont les embryons ont été obtenus par incubation artificielle et sur un type de mammifère: le minioptère. Le matériel d'étude, fixé par le sublimé acétique, les liquides de Bouin et de Zenker, a été coloré en masse, inclus à la paraffine et, après avoir été débité en coupes, reconstruit par la mèthode de Born. L'auteur a ainsi examiné des embryons de canard de 51, 56, 65, 66, 81 et 96 heures, des embryons de poulet de 42, 48, 51, 52 et 66 heures et des embryons de minioptère de 4, 14, 18, 22 protovertèbres et de 3,6 mill. dont il donne 14 reconstructions. L'appareil pulmonaire nait en arrière de l'intestin post-branchial par une ébauche, bilatérale, sous la forme d'une saillie analogue à la crête branchiale et d'une manière remblable aux poches branchiales ectodermiques. Des deux ébauches pulmonaires, la gauche est la plus prècose, et ce-ci est qu'ultérieurement qu'apparait l'ébauche de le trachée, du moins chez le canard, tandis-que, chez le poulet les ébauches trachéales et pulmonaires sont contemporaires. Il n'y-a pas, chez les oiseaux, de gouttière pulmonaire. Aussitôt après leur apparition, les ébauches pulmonaires se mettent en rapport avec la cavité pleuro-péritonéale. Le mode de développement chez le minioptère rappelle celui qui a été décrit chez les autres mammifères. Au point de vue de la signification morphologique de l'ébauche pulmonaire, l'auteur se range à la théorie de Kastschenko et conclut que cette ébauche n'est que la partie la plus postérieure des tubes respiratoires qui fournissent plus en avant les fentes branchiales. *Soulié, Toulouse.*

107) **D'Hardiviller. Considérations générales sur la ramification et la structure des branches des poumons de l'homme.** (Lille, déc. 1903.)

Leçons professées à l'Ecole de médecine d'Amiens, renfermant 17 figures personnelles, et qui résument les résultats des recherches entreprises par l'auteur en collaboration avec le Pr Laguesse. *Soulie, Toulouse.*

108) **Suchard, E. Structure du pumon du Triton et de la Salamandre maculée.** (Arch. d'Anat. micr. T. VI. fasc. II u. III.)

Verf. beschreibt erst die Lungen von Triton cristatus, palmatus und punctatus, welche nur unwichtige Verschiedenheiten aufweisen. Histologisch lassen sich alle Baumittel der Lungen höherer Vertebraten wiederfinden: Das pleurale Endothel, Gefäße, elastische Netze, Muskelfasern und Bindegewebe; der Verlauf der Gefäße wird angegeben, welche ins Lumen hineinragen, so daß die Lunge als eine zusammengesetzte zu betrachten ist. Der Bronchus ist hyparteriell. Die Lunge von Salamandra maculata unterscheidet sich von denen der Tritonen durch stärkere Septierung. Zwei starke Längssepten tragen die großen Gefäße, andere verlaufen quer oder längs. Die pleurale Fläche ist höckerig. *Peter, Breslau.*

109) **Wallisch, M. Zur Bedeutung der Hassalschen Körperchen.** (Arch. mikr. Anat. Bd. 63. 1903.)

Verf. hat bei menschlichen Embryonen und Säuglingen das Gesamtvolum der Hassalschen Körperchen in der Thymus auf Grund von Messungen an Schnitten berechnet. Er findet, daß es beim Neugeborenen das 25—30fache, beim 6 Monate alten Kind das 180fache des Volums der ganzen Thymus eines dreimonatigen Embryo beträgt. Da bei letzterem die Thymus nicht mehr rein epithelial ist, sondern schon zum größten Teil aus adenoidem Gewebe besteht, Verf. es außerdem für unwahrscheinlich hält, daß die Epithelzellen der Thymus noch einer bemerkenswerten Vermehrung fähig seien, so glaubt er der Stiedaschen Ansicht nicht beistimmen zu können, daß es sich bei den Hassalschen Körperchen um die letzten Reste der ursprünglichen Epithelanlage handle. *Thomé, Straßburg.*

110) Retterer, E. Sur le développement et les homologies des organes génito-urinaires externes du Cobaye femelle. (C. R. Soc. Biol., 12. Déc. 1903.)

Le matériel utilisé par E. Retterer consistait en une série d'embryons compris entre 1 et 8 ctm, et dont les différences de longueur variaient entre 2 et 5 mill. Ces embryons ont été débités en coupes sériées après inclusion à la paraffin et coloration par les méthodes usuelles. Les conclusions de l'auteur sont:

a) Développement morphologique. — Les canaux de Müller aboutissent au sinus uro-génital en un point situé au dessus du détroit supérieur du bassin. A partir de l'abouchement des canaux de Müller, le vagin résulte du dédoublement du sinus uro-génital par une cloison (urétro-vaginale) provenant de la sondure des parois latérales du sinus, cloison qui s'étend jusqu'au devant du pubis et divise le sinus en urètre et vagin. Le processus est identique à celui décrit par l'auteur pour le cloisonnement du cloaque.

b) Homologies. — Du col de la vessie au point d'abouchement des canaux de Wolff ou de Müller, le segment de l'urètre est parfaitement homologue chez le mâle et chez la femelle; au dela l'homologie cesse d'être complète. Chez le mâle, le sinus uro-genital se convertit en urètre prostatique (au dessus du canal éjaculateur), puis en urètre membraneux, bulbeux et pénien. Chez la femelle, par suite du dédoublement depuis l'orifice des canaux de Müller, la moitié ventrale seule du sinus est urètrule, et comprend une portion membraneux et bulbeux (foetus de 5 à 5,5 ctm), tandis-que le segment externe constitue un véritable vestibule du vagin; c'est le stade définitif chez la femme et chez la plupart des mammifères. Chez le cobaye femelle, le dédoublement se poursuit (foetus de 6 à 7 ctm), et donne un urètre clitoridien et glandaire et un conduit dorsal (entrée du vagin. *Soulié, Toulouse.*

111) Retterer, E. Des glandes annexées à l'appareil ano-génito-urinaire du cobaye femelle, et de leur développement. (C. R. Soc. Biol. Paris, 19. Déc. 1903.)

On peut ranger en trois groupes les glandes annexées à l'appareil génital du cobaye femelle: 1⁰ Les glandes vulvo-vaginales comprises dans la paroi du vagin qui apparaissent longtemps avant le cloisonnement du sinus uro-génital sur les embryons de 2 ctm; 2⁰ Les glandes urètrales dont la médiane ou sousclitoridienne est la plus importante; les premiers rudiments de ces glandes se montrent sur les embryons de 3 à 3,5 ctm. Comme les précédentes, elles dérivent du segment externe du sinus uro-génital sous la forme de dépressions de la muqueuse. 3⁰ Les glandes anales, signalées par Daubenton en 1760 et que Lataste appelle poche cloacale, sont représentées par deux grosses glandes sébacées qui s'abouchent dans une dépression commune située entre le vagin et l'anus. A cause de sa situation Retterer désigne cette dépression sous le nom de poche périnéale. Les premiers bourgeons de ces glandes anales s'observent sur les foetus de 7 ctm. Enfin on trouve encore chez le cobaye femelle des glandes préputiales du clitoris, analogue aux glandes préputiales du mâle, mais moins développées.

Soulié, Toulouse.

112) Policard, A. Etude sur l'élimination par le rein normal des matières colorantes étrangères à l'organisme. (Thèse de doctorat en médecine Lyon déc. 1903. — Travail du laboratoire histologie du professeur Renaut.)

Nous retiendrons de ce travail très documenté, les principales conclusions dont quelques-unes se rapportent à des recherches faites par l'auteur en collaboration avec Reymond.

Lorsqu'on injecte à un animal une matière colorante non toxique (indigosulfate de soude, carmin, bleu de méthylène ou de toluïdine, rouge neutre, etc.) cette matière se retrouve dans les canalicules urinaires au niveau du tiers interne des cellules au tube contourné ou dans la lumière des portions du tube urinifère sous-jacentes au tube contourné, mais, dans aucun cas, sauf dans des conditions pathologiques, on n'en trouve de trace dans la cavité de la capsule de Bowmann. Si l'on fait agir „in vitro“ ces matières colorantes sur des fragments de rein, la localisation a lieu sur les cellules du tube contourné, de la branche ascendente de Henle et du tube intermédiaire de Schweigger-Seidel, à l'exclusion de tout autre partie. Les matières colorantes sont accumulées dans les formations intracyto-

plasmiques (grains de ségrégation en particulièr), puis excrétées à travers la bordure ou cuticule striée par osmose et non par effraction. L'accumulation et excrètion sont des phénomènes successifs et chaque élément du tube contourné fonctionne individuellement; aussi peut on assister à tous les stades de l'élimination. Les matières excrétées sont emportées par le courant issu du glomérule.

Le bleu de méthylène, employé couramment pour établir la perméabilité rénale, s'élimine à peu prés exclusivement par les tubes contournés, mais comme cette élimination dépend d'un assez grand nombre de facteurs, les indications qui' elle peut donner en clinique, manquent de précision.

Soulié, Toulouse.

113) Herzog, F. Beiträge zur Entwicklung und Histologie der männlichen Harnröhre. (Der ung. kgl. Akademie am 22. Juni 1903 unterbreitet.)

Verf. untersuchte 15 Embryonen von 20—190 mm Rumpflänge, weiterhin die Harnröhre eines zweijährigen Knaben an Serienschnitten und die Harnröhre Erwachsener. Die Drüsen und die Muskulatur der kindlichen Harnröhre wurden graphisch rekonstruiert; die Embryonen wurden zum Teil nach dem Plattenmodellierungsverfahren verarbeitet. Nach den Untersuchungen Herzogs entwickelt sich der Geschlechtshöcker in der gleichen Weise, wie dies Reichel bei Tieren konstatierte, d. h. unparig und schließt das noch ungespaltene Urethralseptum ein. Bloß nach erfolgter Spaltung setzt sich die Genitalspalte auf die untere Seite des Geschlechtshöckers fort. Bei 20 mm langen Embryonen erscheint das Urethralseptum noch nicht gespalten; der Sinus urogenitalis erscheint noch geschlossen. Bei Embryonen von 45 mm Länge reicht die Spalte noch bis zur Glans, bei solchen von 60—70 mm Länge mündet die Harnröhre in der Mitte des Gliedes und die Spalte reicht schon bis zur Glans. An der Glans spaltet sich das Urethralseptum bloß langsam und in geringem Verlauf und schließt sich unmittelbar nach der Spaltung wieder. Bei Embryonen von 105 mm Länge mündet die Harnröhre an der unteren Seite der Glans und bei 120 mm langen Embryonen ist sie fast an ihrer endgültigen Stelle anzutreffen. Die Entwicklung des Praeputiums beginnt seitens des Epithels. Die Muskulatur ist bei 65 mm langen Embryonen in der Pars prostatica und membranacea, bei solchen von 75 mm Länge auch im Bulbus entwickelt. Von den Drüsen der Harnröhre erscheinen zuerst die Gl. bulbourethralis und die Prostata, zuletzt die der Pars membranacea. Das Epithel der männlichen Harnröhre wird als ein mit zahlreichen Ersatzzellen versehenes einschichtiges Zylinderepithel aufgefaßt. Intramuköse Drüsen finden sich namentlich in der Pars membranacea und bestehen meistens aus einem birnförmigen Acinus. Die Drüsen der Submukosa verzweigen sich unterhalb der Schleimhaut und sind hauptsächlich in der Pars cavernosa, vor der Einmündung der Cowperschen Drüsen anzutreffen. *Tellycsnierky, Budapest.*

114) Renant, J. Pouvoir sécrétoire et signification des tubes contournés du rein et valeur thérapeutique de leurs produits solubles dans l'eau. (Bulletin Acad. Méd. Paris, no 42, 22 déc. 1903.)

Nous retiendrons de ce mémoire la partie qui offre un intérêt histophysiologique. Renant considère la substance corticale du rein comme essentiellement formée par une infinité de glandes en tubes representées chacune par un tube contourné dont l'epithélium joint de l'activité sécretoire sauf dans l'ance descendante de Henle. Les rayons médullaires et les tubes de Bellini qui font suite à ceux-ci sont de simples canaux excréteurs. Quant au glomérule il diffuse électivement le plasma urinaire émis comme au courant où se dissolvent les produits de sécretion des cellules à cuticule striée (bordure en brosse.) Dans la cellule des tubes contournés, on peut distinguer une portion infra-nucléaire avec vacuoles de ségrégation qui contiennent les unes des cristalloïdes les autres des lipoïdes, dont l'excrètion se fuit par osmose et non par l'éffraction de la bordure en brosse. Les vacuoles sont donc le lieu où s'opère la transmutation définitive des substances et éléments extraits du sang artériel; il s'y forme un préproduit soluble et dialysable. Le reste du mémoire est consacré à l'étude de la valeur thérapeutique des extraits de substance corticale du rein.

Soulié, Toulouse.

115) Richon, L. et P. Jeandelize. Influence de la castration et de l'ovariotomie totales sur le développement des organes génitaux externes chez le jeune lapin. — Rôle des cellules interstitielles du testicule. Hypothése sur la pathogénie de l'infantilisme. (Deux notes Reunion biol. Nancy, 14 déc. 1903.)

A la suite des recherches expérimentales sur le lapin, les auteurs ont observé que la castration et l'ovariotomie mettent obstacle au développement des organes génitaux externes qui restent à l'état infantile. Les résultats différents obtenus, chez le mâle, par la castration qui supprime tout l'organe génital et produit l'infantilisme, ou par la ligature du défèrent qui permet de conserver la glande interstitielle ont amené ces auteurs à adopter et à confirmer les idées de Bouin et Ancel sur le rôle de la glande interstitielle. *Soulié, Toulouse.*

116) Bouin, P. et P. Ancel. Histogénèse de la glande interstitielle du testicule chez le porc. (Réunion Biol. de Nancy 14 déc. 1903, annexée aux C. R. Soc. Biol. Paris.)

Les recherches de Bouin et Ancel, sur des embryons de porc de 20, 30 et 140 mm.; leur ont montré que la glande interstitielle a une origine mésodermique, et que ses éléments se multiplient par division directe. L'appariton des cellules interstitielles est précoco et l'on peut constater qu'elles élaborent des produits de sécretion sur les embryons de 30 mm. alors que la glande génitale n'arrive au stade de la préspermatogénèse qu'entre six semaine et deux mois après la naissance. *Soulié, Toulose.*

117) Regaud, C. et Tournade. Note histologique sur les phénomènes regressifs déterminés dans le testicule par l'oblitèration du canal déférent. (C. p. Soc. Biol. Paris. 19 déc. 1903.)

Chez le rat, après la ligature du canal déférent, toutes les cellules séminales disparaissent en deux ou trois semaines, et il ne reste que le syncytium contenant quelques spermatogonies. Durant la première semaine, les cellules séminales sont atteintes de malformations congénitales (c'est-à-dire contemporaines de leur naissance), ce sont les teratocytes. Les cellules séminales dégénérées ne sont pas phagocytées par les leucocytes, mais par le syncytium dans lequel elles plongent. La secretion seminale du syncytium en graisse et liquides est conservèe, elle est donc relativement indépendante de la spermatogênèse. *Soulié, Toulouse.*

118) Simon, M. Cristalloïdes dans l'œuf de „Lepus cuniculus". (Bibliographie anatomique, T. XII, fasc. VI, p. 23, 12 dec. 1903.)

Le matériel sur lequel M. Simon a fait ses observations consistent en ovaires de lapine agée de 5 à 8 mois fixés par le mélange formol picro-acétique de Branca, par le sublimé ou par le liquide de Flemming „Les préparations ètaient colorées par l'hematoxyline au fer de Heidenhain ou par la méthode régressive de Flemming. En général, les enclaves sont inconstantes et elles sont d'autant plus volumineuses que l'oeuf est plus avancé en développement. Sur les oeufs peu avancés, les cristalloïdes (1 μ) sont basophiles et siègent auprès du moyen, dans les follicules de grande taille elles mesurent de 19 à 18 μ et se disposent vers la périphérie. Le developpement des cristalloïdes est parallèle à celui des boules vitellines et doit constituer comme elles des matériaux de reserve. *Soulié, Touluse.*

119) Keiffer, Dr. Recherches d'anatomie et de physiologie obstétricale. La fonction motrice de l'utérus. (Bull. Acad. Méd. Belg. 26. septembre 1903.)

L'auteur pratique des injections aortiques de gélatine carminée à des femelles de cobaye. L'utérus et le vagin sont fixés au formol. Une partie des piéces coupées au rasoir sont éclairciées montées et photographiées, l'autre est inclue à la paraffine coupée en série et colorée au Van Gieson, à l'hématoxyline ou au violet de méthyle.

L'auteur étudie fort complétement et illustre de photomicrographies les modifications histologiques et anatomiques accompagnant la gestation.

Philippson, Brüssel.

120) Gawriloff. Ueber die Ausscheidung der Gelatine durch die Nieren. (J. D. Kiew, 1903.)

Die Arbeit des Verf. zerfällt in zwei Abschnitte, einen chemischen und einen morphologischen. Im letzteren hat der Verf. sich die Aufgabe gestellt, die Mor-

phologie der Ausscheidung von intravenös eingeführter Gelatine zu studieren. Er hat sich dabei der etwas modifizierten Van Giesonschen Färbung bedient, durch welche die feinsten Teilchen der Gelatine sich schwarzblau färben und konnte auf diese Weise feststellen, daß die gesunden Nieren die Gelatine auf dieselbe Weise ausscheiden, wie es für Indigokarmin bekannt ist, das heißt mittels der secretorischen Tätigkeit der Epithelien der gewundenen Kanälchen. Die Glomeruli nehmen nur ausnahmsweise an der Ausscheidung Anteil, wenn sie auf irgend eine Weise lädiert sind. Die Nieren von Tieren, welche mit Chromsäure vergiftet waren, oder einer vorübergehenden Zuklemmung der Nierenarterien unterworfen waren, scheiden keine Gelatine aus, weil die secernierenden Epithelien dabei abgetötet werden. Eine Fettembolie der Glomeruli sowie auch die hohe Durchschneidung des Rückenmarkes und die Unterbindung der Nierenarterien in der Froschniere stören die Ausscheidung nicht. *Lindemann, Kiew.*

121) **Montuoro, T. Sulle cellule midollari dell' ovaio di coniglio.** (Arch. ital. di Anat. di Embriol. Vol. II, T. 1. 1903.)

Die Zellen der Marksubstanz des Kanincheneierstockes stellten das Ziel der Untersuchung dar; die besten Resultate wurden durch Flemmings Fixierung erreicht. Die fraglichen Elemente, die beim Kaninchen und beim Hasen äußerst zahlreich sind, doch auch bei anderen Tieren (inkl. beim Weibe) beschrieben wurden, und deren physiologische und morphologische Bedeutung vollkommen unbekannt ist, sind immer sehr fettreich; vom Verf. wurden in denselben durch Galeottische Methode eine metaplasmatische Substanz nachgewiesen, die von den Sekretionsgranula der Drüsenzellen ziemlich stark abweicht; ihr Fett löst sich sehr rasch im Kanadabalsam, in dem das Fett der Luteinzellen länger widersteht.

Interessant ist die vom Verf. bewiesene Tatsache, daß diese Elemente sich in einer sehr späten Periode der Entwicklung differenzieren; bei 2—3 monatlichen Kaninchen sind dieselben äußerst spärlich und von geringem Durchmesser. *Levi, Florenz.*

122) **Levi, G. Dello sviluppo del pronephros nella Salamandrina perspicillata.** (Arch. ital. di Anat. ed Embr. Vol. II, F. 1, 1903.)

Es wurde besonders durch die Bornsche Plattenmodellierungs-Methode die Entwickelung der Vorniere bei einer einheimischen Urodelen-Art, Salamandrina perspic., untersucht. Das Studium der früheren Stadien der Entwicklung bringt eine Bestätigung der Resultate Fields und Molliers; die Vorniere nimmt aus zwei segmentalen Verdickungen der Somatopleura, an der Grenze zwischen dem segmentierten und unsegmentierten Abschnitten derselben, ihren Ursprung; später bildet sich in jenen Verdickungen eine in die Coelom-Höhle sich öffnende Spalte, die die Anlage der beiden Nephrostome darstellt. Später differenzieren sich aus einer Zellenmasse, welche die beiden Nephrostomen untereinander verbindet, ein Canalis reuniens (collecting trunk nach Field) und der ventrale Abschnitt der Vorniere (Common trunk nach Field): der erste hat einen geradlinigen Verlauf, der zweite beschreibt von seinem ersten Erscheinen ab zwei Bogen (einen ventralen und einen kranialen). Die Größenzunahme der nephrostomalen Röhrchen und des „Collecting trunk“ bleibt lange hinter der Zunahme des „Common trunk“ (ventraler Abschnitt der Vorniere nach Fürbringer); während einer ersten Phase der Entwicklung nimmt der letzte eine große Ausdehnung in dorso-ventraler Richtung; in einer zweiten Phase dagegen wird derselbe in einen engeren Raume zurückgeschoben, und beschreibt mehrfache und komplizierte Windungen. Der Vornierengang differenziert sich wahrscheinlich in seiner ganzen Ausdehnung von der Somatopleura. Es sind folgende histologische Differenzierungen in den verschiedenen Abschnitten des Vornierensystems zu beobachten: Die Bildung langer Geißeln in den Zellen der nephrostomalen Röhrchen und kurzer Cilien in den Zellen des Collecting trunk und des proximalen Abschnittes des Common trunk. Sehr charakteristisch ist ferner eine Stäbchenstruktur der Zellen des distalen Abschnittes des ventralen Rohres und des Vornierenganges. *Levi, Florenz.*

123) **Pepere, A. Sulla penetrazione delle capsule surrenali accessorie nei parenchimi degli organi addominali.** (Monit. zool. ital. Anno XIV, No. 11, 1903.)

Es ist das Verdienst Marchands das häufige Vorkommen kleiner Fragmente

der Nebennieren in den Organen des Abdomens bewiesen zu haben, eine Beobachtung, die von mehreren bestätigt wurde. — Darüber führte Verf. einige Untersuchungen aus. Die Auswanderung zersprengter Nebennieren-Keimchen erfolgt immer längs der Wand der Blutgefäße, und oft dringen dieselben in die Tiefe der Organe ein. Sie werden immer durch eigene Gefäße ernährt und so ist ihr Leben relativ unabhängig von dem des Organes, in welchem sie eingenistet sind. Die Hauptnebenniere kann wegen gestörter Entwickelung vollkommen in der Niere eingebettet werden. *Levi*, *Florenz.*

124) **Diamare, V. Metaplasma ed immagini di secrezione nelle capsule soprarenali.** (Arch. zoolog. Vol. I, F. 2°, 1903.)

Die Rinden- und die Mark-Substanz der Nebenniere werden vom cytologischen Gesichtspunkte untersucht; besonders die Frage der Natur des Fettes, des Pigmentes und der übrigen metaplasmatischen Substanzen der Rindensubstanz wurde berücksichtigt. Die verschiedensten Fixierungsmethoden wurden angewandt; Zenkers, Hermanns und Altmanns Flüssigkeit und ebenso eine Mischung von Alkohol-Bichromat und Formol. Die Resultate, welche Verf. beim Studium des Fettes der Rindensubstanz der Nebenniere erzielte, sind nicht mit denen früherer Forscher im Einklang, aber sind nicht derartig, genaue Folgerungen daraus zu schließen. Sicher ist es, daß das Fett bei jungen Tieren spärlich ist, bei älteren reichlich; seine Menge variiert bei verschiedenen Individuen (auch derselben Spezies), aber solche Variationen sind gar nicht mit pathologischen Zuständen in Beziehung zu bringen. Die Pigmentgranula der Zona glomerulosa der Rindensubstanz färben sich intensiv mit Eisenhämatoxilin (Verf. nennt sie deswegen siderophil); eine Verwandtschaft zwischen Pigment und Fett ist sicher auszuschließen. Verf. meint, daß die Pigmentierung der Nebenniere mit der anderer Organe (z. B. Nervensystem) identisch ist; mit fortschreitendem Alter wird sie erheblicher. Als echte Sekretgranula sind die Zelleinschlüsse der Nebenniere, nach der Meinung des Verf., nicht aufzufassen; ohne einen eigenen Gesichtspunkt entschieden auszusprechen, faßt er die Meinung Pilliets, daß die Nebennierenzellen hämolytisch wirken, als ziemlich richtig auf.

Das zweite Kapitel der Arbeit wird der Marksubstanz gewidmet. Die Chromaffinität der Markzellen hat nicht in dem Vorhandensein besonderer Granula, sondern bloß in einer diffusen und homogenen Färbung des Protoplasmas ihren Grund; die chromaffine Substanz ist in den Fixierungsflüssigkeiten leicht löslich. Bei den Reptilien befinden sich neben der chromaffinen Substanz besondere Granula, die Verf. chromatophil nennt. Einige Erörterungen finden wir noch in dieser Arbeit, über die von Hultgren und Andersen in den Venen des Markes beschriebene Substanz; und über die mikrohemische Reaktion der chromaffinen Zellen; die von anderen beobachtete Tatsache, daß die chromaffine Substanz nicht durch alle chromierte Fixierungsflüssigkeit zum Vorschein tritt, wird bestätigt. Ueber die Beziehungen der Markzellen zum Sympathicus spricht Verf. die Meinung aus, daß die beiden Bildungen genetisch innig verbunden sind und er faßt das Mark als eine epitheliale Bildung auf. *Levi*, *Florenz.*

125) **Struthers, T. W. The Anatomy of the Long Thoracic Nerve, with special reference to Paralysis of the Serratus Magnus.** (Rev. of Neurology & Psychiatry. Vol. 1, No. 11, Nov. 1903.)

The Long Thoracic Nerve arises by three roots. The two upper pass through the scalenus medius and unite with each other in the muscle or on its surface. The trunk of union supplies the upper and partly the lower portion of the serratus. This trunk and its branches to the upper serratus are exposed on the scalenus medius for a short distance in the neck. The lowest root does not pass through the scale muscle, and is not exposed in the neck. It supplies in part the lower portion of the serratus. The 6th root frequently, and the 5th root occasionally, pass in front of the scalenus medius. *Swale Vincent*, *Edinburgh.*

126) **Herring, P. T. The Spinal Origin of the Cervical Sympathetic Nerve.** (Journ. of Physiol. Vol. XXIX, 1903.)

Gaskell first pointed out that the lateral horns of grey matter in the thoracic region of the spinal cord contain cells which probably gave rise to the motor nerves of the vascular and glandular systems. Mott and Sherrington supported

this view. Other observers have obtained results partly confirmatory, partly contradictory. Recently Anderson, after dividing the cervical sympathetic in kittens, found a lack of developement of the lateral horn of grey matter in the upper thoracic region of the cord on the same side as the lesion. The results embodied in Heering's communication are confirmatory of Anderson's. The cervical sympathetic of one side was divided in adult cats and in one kitten. After a period from two to four weeks the animals were killed and the cords examined by Nissl's method. Chromatolysis was found in the cells of the lateral horn of the same side as the lesion, beginning above at the level of emergence of the 8th cervical nerve, most marked in the 1st, 2nd, and 3rd thoracic segments, the affected cells diminishing in number down to the 6th thoracic segment. Changes were not found in any other part of the spinal cord. The cells are small, multipolar, and often compressed from side to side so as to appear spindle-shaped; they spread outwards for a considerable distance into the white matter of the lateral columns.

In the kitten the cells in the lateral horn of the injured side were far fewer and smaller than the cells in the corresponding situation on the healthy side, especially in the 1st, 2nd, & 3rd thoracic segments. *Swale Vincent, Edinburgh.*

127) **Nageotte, J. Note sur les fibres endogènes grosses et fines des cordons postérieurs, et sur la nature endogène de la zone de Lissauer.** (C. R. Soc. Biol. Paris, 19. déc. 1903.)

Cette étude a été faite à l'aide de la méthode de Weigert-Pal sur une moelle humaine ayant subi, au niveau de la 5e lombaire, une compression par cancer métastatique des capsules surrénales (Homme de 49 ans). L'auteur conclut: Les fibres endogènes des cordons postérieurs se divisent en fibres grosses et fines. Les fibres grosses, dans le renflement lombaire, occupent, le faisceau cornu-commissural (zone de Westphal) et le triangle sacré médian (triangle de Gambault et Philippe); le centre ovale de Flechsig est formé par des fibres radiculaires. Parmi les fibres fines, les unes sont horizontales et sortent ou rentrent dans la substance grise pour toute l'étendue du bord interne de la corne postérieure, les autres sont verticales et répondent à l'inflexion des précédentes. Le réseau des fibres fines de la corne postérieure est de nature endogène. La zone de Lissauer est constituée par des fibres endogènes fines et verticales et non par des fibres radiculaires. Il n'y avait pas de modification dans la colonne de Clarke, ce qui montre qu'elle ne reçoit pas de fibres venant de racines inférieures à la 3e lombairè. *Soulié, Toulouse.*

128) **Gentès, L. Note sur la structure du lobe nerveux de l'hypophyse.** (Réunion biologique de Bordeaux, 1. déc. Annexes C. R. S. Biol. Paris.)

Les observations de L. Gentès ont été faites à l'aide de la méthode de Golgi sur le chien, le chat, le lapin, le rat, le cobaye, le mouton, le hérisson et l'homme (nouveau-né et adulte.) Chez tous ces mammifères la structure du lobe nerveux est identique; cet organe parait contenu des cellules épendymaires et névrogliques ainsi qu'un nombre prodigieuse de fibres nerveuses (probablement centripètes et centrifuges.) Les fibres centripètes montent vers la tige du corps pituitaire et appartiennent à des neurones intracérébraux. On ne trouve nulle part dans le lobe nerveux des cellules nerveuses indiscutables. Gentès s'accorde avec Ramón y Cajal pour admettre que le hypophyse, organe regressé, a conservé des caractères primitifs de structure. *Soulié, Toulouse.*

129) **Launois, P. E. Sur l'existence de restes embryonnaires dans la portion glandulaire de l'hypophyse humaine.** (C. R. Soc. Biol. Paris, 12. déc. 1903.)

On observe fréquemment sur les coupes de l'operation glandulairé de l'hypophyse des vésicules ciliées et des globes épidermiques. Les vesiules sont en général au nombre de deux et les globes épidermiques sont rares. Comme au cours du développement la portion glandulaire se constitue aux dépens de la poche de Rathke dont la paroi antèrieure seule bourgeonne il faut considérer la cavité de cette poche comme formant les vèsicules et les globes épidermiques. En effet l'épithélium qui tapisse la poche située à la limité du pharynx nasal et buccal contient un épithélium mixte dont les parties ciliѐes donnent les vèsicules, et dont les portions pavimenteuses stratifiées sont l'origine des globes épidermiques. *Soulié, Toulouse.*

130) Ljubuschin, A. Einige experimentelle Befunde zur Frage über die endogenen Fasern in den Vorder-Seitensträngen des Rückenmarks. (Dissertation, Moskau 1903.)

Die an Hunden und Kaninchen angestellten Versuche bestanden vorwiegend in einer partiellen Zerstörung der grauen Substanz des Rückenmarks (durch Ausreißen des N. ischiadicus, durch Injektion einer geringen Menge ($^1/_4$—$^1/_8$ ccm) physiologischer Kochsalzlösung in die Substanz des Rückenmarks), sowie einer halbseitigen Durchschneidung des Rückenmarks. Eine zeitweilige Kompression der Bauchaorta führte nur bei Kaninchen zu einer Zerstörung der grauen Substanz im Lumbosakralteil des Rückenmarks, während bei Hunden sogar eine zweistündige Kompression keine Zerstörung der grauen Substanz setzte. Das gesamte Material wurde nach der Methode von Marchi bearbeitet, in Celloidin eingebettet und in Serienschnitte von 25—30 μ Dicke zerlegt. Auf Grund der erhaltenen Befunde gelangt Verf. zu folgenden Schlüssen: 1. Nach einer partiellen Zerstörung der grauen Substanz wird in den Vorder-Seitensträngen des Rückenmarks von Hunden und Kaninchen eine auf- und absteigende Degeneration der endogenen Fasern beobachtet, welche bereits am achten Tage nach der Operation vollkommen ausgeprägt ist. 2. Die endogenen Fasern der Vorder-Seitenstränge bilden teilweise direkte, teilweise gekreuzte Systeme; zu den ersteren gehören a) das direkte Kleinhirnbündel, b) die ungekreuzten Fasern des Gowersschen Bündels, c) das Seitenstranggrundbündel, d) eine Gruppe von Fasern im Gebiet des Pyramidenbündels sowie im Gebiet des Löwenthalschen Bündels, e) auf- und absteigende Fasern im peripheren Teil der Vorder-Seitenstränge. Den gekreuzten Systemen gehören an a) der gekreuzte Anteil des Gowersschen Bündels, b) eine Gruppe von Fasern, die, längs der vorderen Spalte gelegen, in auf- und absteigender Richtung degenerieren, c) ein unbedeutender Faseranteil des Seitenstranggrundbündels. 3. Die zu einem System zusammentretenden Fasern sind von verschiedener Länge. 4. Die Fasern des direkten Kleinhirnbündels treten zuerst im unteren Lumbalteil des Rückenmarks auf. 5. Im Gebiet des direkten Kleinhirnbündels sind außerdem noch Fasern gelagert, die von Zellen der grauen Substanz ihren Anfang nehmen und in entgegengesetzten Richtungen degenerieren. 6. Die in einigen Fällen beschriebene absteigende Randdegeneration im Gebiet des Kleinhirnbündels wird aller Wahrscheinlichkeit nach durch endogene Fasern bedingt, die diesem Bündel nicht angehören, sondern nur in dessen Gebiet gelagert sind. Ein Teil der Fasern im Gebiet des Kleinhirnbündels gehört außerdem dem Löwenthalschen Bündel. 7. Die Fasern des Kleinhirnbündels endigen im Oberwurm des Kleinhirns, hauptsächlich der entsprechenden Seite, niemals jedoch im Nucleus dentatus oder Nucleus fastigii. 8. Das Gowerssche Bündel tritt zuerst im Lumbosakralteil des Rückenmarks auf. 9. Die Fasern des Gowersschen Bündels verlaufen teilweise direkt, teilweise gekreuzt. 10. Der gekreuzte Anteil des Gowersschen Bündels nimmt seinen Anfang von Zellen des Hinterhorns der entgegengesetzten Seite, der ungekreuzte von Zellen des Zwischenteils der grauen Substanz des Rückenmarks. 11. Die Fasern des Gowersschen Bündels endigen in der Rinde des Oberwurms meistens derselben Seite. Verf. hat niemals beobachtet, daß die Fasern dieses Bündels in einem anderen Teil des Zentralnervensystems endigen. 12. Die Fasern des direkten Kleinhirnbündels und des Gowersschen Bündels stellen keine direkte Fortsetzung der hinteren, sensiblen Wurzeln dar. 13. Das aus Zellen des Hinterhorns und des Zwischenteils der grauen Substanz entstehende, in der vorderen, weißen Kommissur sich verengende, zu beiden Seiten der vorderen Längsspalte gelagerte Bündel endogener Fasern stellt das von Marie „le faisceau sulcomarginal“ benannte Fasersystem dar; die Fasern desselben sind verschieden lang und degenerieren sowohl in aufsteigender als auch in absteigender Richtung. 14. Die in den Grundbündeln der Vorder-Seitenstränge gelagerten Nervenfasern nehmen ihren Anfang von Zellen des Vorder- und Hinterhorns, ein Teil derselben auch von Zellen des Zwischenteils der grauen Substanz; diese Fasern bestehen aus kurzen, vorwiegend ungekreuzten Kommissurenfasern, die in auf- und absteigender Richtung degenerieren. 15. Im Gebiet des Pyramidenseitenstrangbündels und des Löwenthalschen Bündels sind außer Fasern extraspinaler Herkunft auch einige myelogene Fasern vorhanden. *Schmidt, St. Petersburg.*

131) **Van Gehuchten. Recherches sur l'origine réelle et le trajet intra-cérébral des nerfs moteurs par la méthode de la dégénérescence Wallérienne indirecte.** (Névraxe. Vol. V fac. 3. 1903.)

L'auteur arrache brusquement le nerf, il obtient ainsi la dégénérescence du bout central du nerf, consécutive aux modifications de la cellule motrice produites par la lésion. C'est ce qu'il nomme la dégénérescence Wallérienne indirecte. Il étudie le lapin et pratique toujours l'arrachement du nerf sur deux animaux. L'un est sacrifié au bout de 8 à 10 jours et traité à la méthode de Nissl. L'autre conservé 30 à 40 jours est traité au Marchi. Les résultats obtenus sont importants. Nerf oculo moteur commun. Une partie des fibres vient du noyau principal des auteurs homo-latéral, le reste du noyau controlatéral. Aucune fibres ne vient des tubercules quadri-jumeaux supérieurs, du noyau du nerf IV ou VI. Nerf pathetique (abducens). Il est formé en majeure partie de fibres croisées, il renferme un petit nombre de fibres directes. Toutes ces fibres viennent des noyaux classiques. Nerf oculomoteur externe. Toutes les fibres sont directes et viennent de deux masses grises distinctes, un noyau dorsal et un noyau ventral. Nerf facial. Fibres directes venant toutes du noyau classique. Nerf pneumogastrique. Les fibres sensitives sont toutes directes et contenues dans le faisceau solitaire. Les motrices également directes proviennent exclusivement de deux masses grises, l'une ventrale le noyau ambigu, l'autre dorsale. Il n'est en connection avec aucune autre masse grise. Nerf accessoire. C'est un nerf médullaire à fibres exclusivement directes. Nerf hypoglosse fibres toutes directes et provenant exclusivement du noyau de Stilling. Nerf spinaux. Les fibres motrices sont exclusivement directes.

Philippson, Brüssel.

132) **Sand, René. Les fibres pyramidales cortico-bulbaires et cortico-protuberancielles.** (Thèse présentée à la Faculté de Médecine de l'Université libre de Bruxelles. 1903. Ratinckx frères Anvers).

L'auteur étudie le cerveau de 5 hémiplégiques. Il emploie la méthode de Marchi. L'auteur conclut: 1. à l'origine cérébrale du faisceau triangulaire de Helweg, mais il ne le retrouve pas constamment. 2. il n'a pas trouvé de fibres cortico-quadrigéminales. 3. le faisceau pyramidal occupe le tiers moyen du pédoncule. 4. il n'y a pas deux systèmes de fibres cortico-bulbaires et cortico-protubérantielles. Il n'y en a qu'un seul, celui de la voie pyramidale. Le système cortical du ruban de Reil est une erreur d'interprétation. L'auteur donne le trajet complet des fibres cortico-bulbaires et cortico-protubérantielles. Il constate une décussation cérébrale des fibres pyramidales. Il démontre dans le pédoncule cérébelleux supérieur l'existence de fibres venant soit de l'écorce soit du noyau caudé soit du noyau lenticulaire. *Philippson, Brüssel.*

133) **Joris, H. Nouvelles Recherches sur les rapports anatomiques des Neurones.** (1903. Mem. de l'Acad. de Med. de Belgique.)

L'auteur étudie un grand nombre de préparations de l'homme adulte et embryonnaire, du singe, du lapin, et d'Hirudo medicinalis. Il emploie les méthodes de Bethe, Apathy, Dogiel, Nissl, Golgi etc.

Il conclut à la continuité des fibrelles nerveuses, éléments anatomiques indépendants. . . Les réseaux fibrillaires relient les neurones par continuité.

Philippson, Brüssel.

134) **Dorello, P. Osservazioni macroscopiche e microscopiche sulle sviluppo del corpo calloso e dell' arco marginale nel Sus scrofa.** (Ricerche Laborat. Anat. normale Univ. Roma. Vol. 9, Fasc. 3. Roma 1903.)

Vorliegende Untersuchungen betreffen die Entwickelung des Balkens und der Randwindung und wurden ausschließlich bei Schweinsembryonen ausgeführt.

Das Vorhandensein der Bogenfurche als primitive Bildung wird vom Verf. bestätigt (neulich wurde dieselbe von Hochstetter, Goldstein und Retzius als ein Kunstprodukt aufgefaßt); eine Unterscheidung in einen vorderen Anteil der Furche und in einen hinteren (eigentliche Ammonsfurche) wird gar nicht durch Strukturverschiedenheiten gerechtfertigt. — Die Furche zwischen Fimbria und Fascia dentata reduziert sich während der Entwickelung in ihrem vorderen Abschnitte; dieselbe begrenzt samt der Bogenfurche die äußere Randwindung, deren Struktur

ursprünglich eine einheitliche ist, später sich in Ammonshornformation und Lancisische Streifen differenziert. — Die innere Randwindung, welche vom Sulcus fimbrio-dentatus und Choroidealfurche begrenzt wird, bildet sich ventralwärts in die Fimbria und vordere Fornixsäule, dorsalwärts in die vordere Commissur und in den Balken um. — Die sich kreuzenden Balkenfasern gehen durch die verdickte Lamina terminalis und werden auch später von einer Schicht grauer Substanz, das eigentliche Indusium, bedeckt. — Der Zuwachs des Balkens kommt bloß in seinem vorderen Abschnitte durch Apposition neuerer Schichten zustande, im übrigen bloß durch Intussception. — Das Indusium des Balkens bietet ursprünglich dieselbe Struktur der medialen Hämispherenwand dar; später verschwinden in demselben die Zellen und werden von zwei Bündeln longitudinaler Fasern ersetzt; später noch verschiebt sich das laterale Bündel (Stria lateralis Lancisi) medialwärts und bedeckt das mediale Bündel (Stria medialis Lancisi). — Das Septum pellucidum bildet sich, wie bekannt, durch Verwachsung der medialen Hämispherenwände. *Levi, Florenz.*

135) Merzbacher. Untersuchungen an winterschlafenden Fledermäusen. (II. Mitteilung. Die Nervendegeneration während des Winterschlafes. Die Beziehungen zwischen Temperatur und Winterschlaf. Pflügers Archiv. Bd. 100, H. 11 u. 12, 1903.)

Wird an einer im Winterschlaf begriffenen Fledermaus der Nervus ischiadicus durchschnitten, so ist der Degenerationsverlauf ein außerordentlich langsamer. Bleibt das Tier aber im Warmen wach, so verläuft die Degeneration sehr schnell, was aus dem raschen Schwinden der Erregbarkeit des Nerven bei elektrischer Reizung und aus dem Markzerfall nach Osmiumfixierung des Nerven hervorgeht. Dieser Unterschied des Degenerationsverlaufes ist, wie besonders auf diesen Punkt gerichtete Versuche (Transplantationen von Nerven in „Warm"- und „Kalttiere") ergaben, in der Temperaturverschiedenheit zu suchen. Aehnlich konnte auch bei Fröschen, wenn dieselben 4 Tage nach Nervendurchschneidung in einer Temperatur von 26—28° C gehalten wurden, ein weitgehender Zerfall der Markscheiden nachgewiesen werden, wie er selbst im Sommer sonst erst nach 30—40 Tagen auftritt.

Die Degeneration im Zentralnervensystem nach Verletzungen läßt sich an winterschlafenden Fledermäusen mit der Marchi-Methode nicht nachweisen. Weiteres siehe im Original. *Garten, Leipzig.*

136) Hübschmann, P. Untersuchungen über die Medulla oblongata von Dasypus villosus. (Bd. 75, Heft 2, 1903. Ztschr. f. wiss. Zool.)

Das Material stammte von einem Exemplar von Dasypus villosus. Die Schnittstärke der Serie betrug 25 μ; gefärbt wurde nach Weigert.

Das Studium der Serie führte zu den folgenden Feststellungen:

1. Solange eine hintere graue Kommissur besteht, lassen sich in derselben quere Kommissurenbündel von einander trennen. 2. Die Pyramidenkreuzung ist schwach entwickelt. Die Pyramidenbahn ist sehr schwach und verursacht nicht die geringste Vorwölbung. 3. Der Hypoglossuskern ist gut entwickelt, er ist kaudalwärts schon lange vor Eröffnung des Zentralkanals vorhanden und entwickelt sich bis hoch in die Medulla oblongata hinein. In seinem ganzen Verlaufe entspringen gleichmäßig aus demselben die Fasern des Nerven. Letzterer durchsetzt während des Bestehens der unteren Olivenkerne deren laterale Portion. Zwischen den Hypoglossuskernen ist eine kurze Strecke im dorsalsten Teil der Raphe ein kleiner Kern vorhanden. 4. Accessoriuskern und -Nerv sind sehr schwach. 5. Der Nucleus lateralis ist gut entwickelt; aus demselben treten deutlich Fasern zu den Fibrae arcuatae externae dorsales. 6. Die Hinterstrangkerne zeigen keine Besonderheiten; in den oberen Partien läßt sich ein Monakowscher Kern nachweisen. 7. Die unteren Olivenkerne treten etwas weiter cerebralwärts als der Hypoglossus auf. Ihre Lage ist zwischen Hypoglossus und Raphe. Man kann einen Hauptkern und einen dorsalen Nebenkern unterscheiden, die sich miteinander vereinigen. Eine Spaltung in zwei Blätter ist nicht vorhanden. Fasern treten von allen Seiten reichlich in den Kern ein. 8. Nervus vagus und glossopharyngeus. Der Kern tritt etwas weiter cerebralwärts als der des Hypoglossus auf und zeichnet sich durch seine große Helligkeit aus: bald danach

beginnt auch der Fasciculus solitarius und der Nucleus ambiguus. 9. Der Nervus acusticus mit den zugehörigen Gebilden ist sehr gut entwickelt. 10. Etwas cerebralwärts von den letzten Glossopharyngeus-Vagusfasern tritt aus der Gegend der Reste des Kerns dieser Nerven die Portio intermedia Wrisbergii selbständig etwas ventral vom Nervus acusticus aus. 11. Der Nervus facialis und abducens verhalten sich im allgemeinen genau ebenso wie beim Menschen und den meisten Säugetieren. Der Facialiskern zeigt drei Zellgruppen, eine dorsale und zwei ventrale. 12. In der ganzen Länge der Medulla oblongata liegt der sensible Trigeminuskern und die ihn begleitende spinale Wurzel an typischer Stelle. 13. Ungefähr vom Auftreten der unteren Olivenkerne an bis in die Brücke hinein liegen in den ventralen und mittleren Partien der Raphe graue Massen. 14. Ein Nucleus arcuatus ist nicht vorhanden. *Ballowitz*, *Greifswald*.

137) de Vries, W. M. Ueber eine Mißbildung des menschlichen Auges. (Petrus Camper. II. 3. 1903.)

Verf. beschreibt die Anomalien eines bei einem 10monatlichen Kinde enukleierten rechten Auges, das, obwohl von normaler Form und Größe, sich in seiner inneren Ausbildung dem Mikrophthalmus näherte. Das Auge wurde ganz frisch in Formalin eingelegt, in allmählich stärkerem Alkohol nachgehärtet, durch Abtrennung eines lateralen Segmentes geöffnet, und nachher in Celloidin eingebettet und in 40 μ dicke Schnitte zerlegt.

Das Auge zeigte eine Coloboma iridis, verschiedene Stränge von der Linsenhinterfläche zur Ciliargegend ziehend, zum Teil aus einer Duplikatur des inneren Blattes des Augenbechers bestehend, und eine kugelförmige Masse, welche von der Hinterfläche der Linse bis zum Opticuseintritt zog. Frühzeitige Verwachsung zwischen Augenblase und Tunica vasculosa lentis bilden hauptsächlich die vermutliche Ursache der Mißbildung. *Boeke*, *Helder*.

138) Koch, R. Epithelstudien am dritten Augenlide einiger Säugetiere. (Arch. mikr. Anat. Bd. 63. 1903.)

Es wurde das sog. dritte Augenlid verschiedener Spezies (Kaninchen, Ratte, Schaf, Katze, Igel) untersucht, teils an Schnitten nach Fixation in Alkohol, Sublimat und Zenkerscher Flüssigkeit, teils an Zupfpräparaten, die in Drittelalkohol mazeriert waren. Gefärbt wurde mit den verschiedensten Methoden. Man findet bei Schnitten je nach der Region entweder geschichtetes Pflasterepithel, geschichtetes Flimmerepithel oder das sog. Uebergangsepithel. Die Dicke des Epithels wechselt. Neben dicken Stellen kommen solche vor, die nur 2 Zellagen stark sind. Fast überall finden sich Becherzellen, vielfach auch eine ausgesprochene Pigmentierung. Die Becherzellen, die häufig große Granula enthalten, liegen nicht selten auch in tieferen Schichten, doch sind dann feine Gänge zwischen den oberflächlicheren Zellen vorhanden. Die Zellformen sind speziell im gemischten Epithel äußerst verschieden, wie sich an Zupfpräparaten leicht sehen läßt. *Thomé*, *Straßburg*.

139) Versluys jr., J. Entwicklung der Columella auris bei den Lacertiliern. (Ein Beitrag zur Kenntnis der schalleitenden Apparate und des Zungenbeinbogens bei den Sauropsiden. Zoolg. Jahrb. Abtg. f. Anatomie u. Ontog. XIX. 1903.)

Das Material bestand aus „Embryonen verschiedenen Alters von Lacerta (15 Serien), von Platydactylus mauritanicus (10 Serien) und von Gecko verticillatus (8 Serien). Dazu kamen einige Serien von Hemidactylus frenatus (4) und von Calotes jubatus (2). (S. 108.) Als Methode wurde die Untersuchung von Schnittserien, verbunden mit graphischer Rekonstruktion, verwendet. Den Abschnitten über die einzelnen besprochenen Skeletteile und Organe sind jedesmal kurze Zusammenfassungen angefügt. Eine kurze übersichtliche Schilderung der Entwicklung der Columella auris gibt S. 152—156. An einzelnen kontroversen Punkten seien folgende hervorgehoben: 1. Verf. wendet sich gegen die Angabe von C. K. Hoffmann, daß die Columella auris aus einem labyrinthären und einem hyoïdalen Abschnitt entstehe, er findet bei Embryonen von Lacerta, deren Columella auris noch nicht verknorpelt ist, keine Spur einer Trennung in Otostapes und Hyostapes. 2. Bei Lacerta, Gecko, Hemidactylus und Platydactylus findet stets die Verbindung des Hyoïdbogens mit der Extracolumella,

und zwar mit dem Hyostapes statt. 3. Der Processus dorsalis nimmt keinen oder nur einen geringen Anteil an der Bildung des Processus paroticus. Der letztere bildet sich im Gegensatz zu Gaupp als ein Fortsatz des Schädels. Ein Teil des Processus dorsalis entwickelt sich zum intercalare. Seine Ansicht über die Umbildung des Zungenbeinbogens bei den Amnioten faßt der Verf. in folgenden zwei Sätzen zusammen. 1. „Aus den Verhältnissen des Zungenbeinbogens bei Lacertiliern, Crocodilinen und Säugetieren, welche einander sehr ähnlich sind, läßt sich ein lacertilierähnlicher Zustand des Zungenbeinbogens als Ausgangspunkt für alle Amnioten rekonstruieren. 2. Rückbildung des Zungenbeinbogens bei Vögeln, Verlust des Trommelfells bei Sphenodon hatte zur Folge, daß der Zungenbogen sekundär seine während der Ontogenese bestehende Verbindung mit der Extracolumella nicht mehr aufgab. Dasselbe hat vielleicht auch bei Amphisbäniden stattgefunden." (S. 181.) *Wetzel, Breslau.*

140) **Drüner. Ueber die Anatomie und Entwickelungsgeschichte des Mittelohres beim Menschen und bei der Maus.** (Anatom. Anz. Bd. 24, Nr. 10 u. 11.)

Im Gegensatz zu der üblichen Auffassung hält Drüner das Hammer-Amboßgelenk der Mammalia nicht für das Homologon des Quadrato-Artikulargelenks der übrigen Vertebraten. Diese Vergleichung scheitert an der unüberbrückbaren Lücke in der Reihe vom alten Kiefergelenk, der Quadrato-Artikularverbindung, bei den niederen Wirbeltieren, zu dem unvermittelt neu auftretenden Kiefergelenk zwischen Squamosum und Dentale bei den Säugern; scheitert zweitens an dem Mangel an Uebereinstimmung in der Topographie des Quadrato-Artikular- und des Hammer-Amboßgelenks, wie er in der Ontogenie klar zu Tage tritt. Die topographischen Beziehungen des werdenden Säugetier-Kiefergelenks, besonders zur ersten Schlundspalte und zum Trigeminus, führen zur Vergleichung mit dem Quadrato-Artikulargelenke der niederen Tiere. Das Hammer-Amboßgelenk und das Amboß-Steigbügelgelenk und Neuerwerbungen im Säugetierstamme sind mit keiner Einrichtung der niederen Wirbeltiere vergleichbar. Durch die Umwandlung der Kopfdarmhöhle in einen schmalen, dorsoventral abgeplatteten Spalt werden die umliegenden Teile eingeknickt, so das Skeletblastem vor der ersten Schlundspalte. Diese Caenogenie wird zur Metagenie durch die Uebertragung auf die entwickelte Form und durch die weitere Ausgestaltung dieser Knickung zum Gelenk im Dienste des Hörapparates. *Poll, Berlin.*

141) **Mandoul, H. Recherches sur les colorations tégumentaires.** (Annales des Sciences nat. nº 4 à 6, p. 229 et Thèses Science. Paris déc. 1903.)

Le mérite de ce travail consiste dans l'application aux colorations des êtres vivants de recherches de physique biologique faites par l'auteur en collaboration avec le Pr Camichel. Les colorations des êtres vivants résultent des modifications que subissent les vibrations lumineuses en traversant les tissus; elles résultent d'une structure spéciale ou de la présence de pigments. Les couleurs de structure sont dues à des phénomènes de réflexion simple, à des phénomènes d'interférences par des lames minces, ou a des phénomènes de diffraction analogues à ceux qui se passent dans les milieux troubles. La réflexion simple donne la couleur blanche, les interférences des couleurs analogues à celles des anneaux de Newton, ces dernières exigent pour se produire une structure lamellaire, et sont favorisées par l'existence au dessous des lames d'une couche pigmentaire formant écran noir. La couleur bleu (aspect bleu des veines superficielles) est assimilable aux phénomènes de diffraction produit par les milieux troubles; la couleur jaune résulte de la présence de pigment jaune interposé sur le trajet des rayons de diffraction donnant la couleur bleu. Les couleurs pigmentaires sont produites soit par les pigments élaborés par l'organisme (pigments intrinsèques) qui sont habituels ou occasionnels, soit par des pigments extrinsèques par exemple des pigments apportés par une greffe. L'auteur est ensuite amené à s'occuper des changements de coloration, qui se produisent par voie reflexe suivant le mécanisme indiqué depuis longtemps par Paul Bert et par Pouchet; il établit toutefois que, chez les batraciens, la couleur bleu résulte dé l'étalement de chromoblastes noir. Il existe également des relations entre la coloration des animaux et les milieux dans lesquels ils vivent. La coloration dépend aussi de la nourriture,

elle est influencée par l'humidité, par la chaleur et par la lumière; c'est ainsi que les rayons calorifiques et lumineux excident les chromoblastes, et que cette action excitente croit avec la rapidité des mouvements vibratoires. En dernière analyse, on peut dire que les corps qui produisent des colorations sont des produits d'excrétion qui donnent naissance à des jeux de lumière et à des phénomènes d'absorption lumineuse. *Soulié, Toulouse.*

142) **Branca, A. Crêtes papillaires et bourgeons épidermiques.** (C. R. Soc. Biol. Paris, 5 déc. 1903.)

De ses recherches sur la main des Lémuriens, A. Branca conclut que toute modification dans l'aspect de la surface épidermique se traduit à la face profonde de l'èpiderme par un développement inverse des bourgeons primitifs (ce sont ceux dont procèdent les glandes sudoripares) et des bourgeons secondaires, mais elle n'altère jamais la disposition fondamentale de l'épiderme palmaire qui garde une fixité remarquable. „Quand cet épiderme palmaire s'épuissit les crêtes papillaires accusent leur présence par une saillie plus marquée, les bourgeons primitifs s'allongent et diminuent de diamètre, et de plus en changeant de forme et de taille, ils se rapprochent les uns des autres." *Soulié, Toulouse.*

143) **Gœhlinger. Les mamelles surnuméraires chez l'homme.** (Echo médical du Nord, 10 janvier 1904, p. 15.)

Sur 78 hommes examinés, l'auteur a constaté 11 cas de polythélie dont un bilatéral; les mamelles surnuméraires seraient deux fois plus fréquentes chez l'homme que chez la femme. Gœhlinger se range à la théorie de Guéniot et n'admet pas que les mamelles surnuméraires constituent une anomalie réversive vers la polymastie, mais, comme elles se présentent surtout chez les gens à système pileux très développé, il les considère comme dues à une activité hypergénétique de l'épiderme qui elle serait d'ordre réversif. *Soulié, Toulouse.*

144) **Fano, L. Sull' origine, lo sviluppo e la funzione delle ghiandole cutanee degli Anfibi.** (Arch. Anat. Embr. ital. Vob. II, fasc. 2. 1903.)

Es wurden die Hautdrüsen der Urodelen besonders in Hinsicht ihrer Entwickelung und Struktur untersucht. Beim Triton und Axolotl nehmen dieselben aus den tieferen Schichten der Epidermis ihren Ursprung. Beim Triton dringen die Drüsenanlagen nie sehr tief ins Derma ein; beim Axolotl dagegen, bei welchem ihre Differenzierung in einer späten Periode des larvalen Lebens stattfindet, büßen die Drüsenanlagen jede Verbindung mit der Epidermis ein, weil sie vom Derma bedeckt werden, bis zur Bildung des Ausführungsganges, der von der Epidermis gegen die Drüse wächst. Beim Triton ist eine einzige Art von Drüsen zu unterscheiden; die in der Literatur als schleimige oder helle genannten Drüsen sind bloß verjüngte granulöse Drüsen. Beim Amblystoma wird die Bildung des Ausführganges wegen der langen Dauer des larvalen Lebens erheblich verzögert, derselbe differenziert sich nach Vollendung der larvalen Metamorphose; trotzdem werden in den Drüsenzellen Sekretgranula aufgespeichert, welche durch die Räume zwischen den Epidermiszellen abgesondert werden. *Levi, Florenz.*

145) **Nusbaum, Josef. Ueber die geschlechtliche heterogame Fortpflanzung einer im Darmkanale von Henlea leptodera Vejd. schmarotzenden Gregarine. — Schaudinnella henleae mihi.** (Zeitschr. wiss. Zool. Bd. 75. 2. 1903.)

Die ganzen Würmchen, in deren Darmkanal die Gregarinen lebten, wurden in Sublimat, in heißem Sublimat oder in Flemmingscher Flüssigkeit fixiert, gradatim durch immer steigenden Alkohol und Xylol in Paraffin übergeführt und in Serienschnitte zerlegt. Die Flemmingsche Lösung lieferte keine guten Resultate. Zur Färbung wurden Hämatoxylin-Eosin, Eisenhämatoxylin und Safranin benutzt. Als ganzer Entwicklungsgang der Schaudinnella wurde festgestellt: 1. Sporozoiten, die an die Darmwand sich anheften und zu 2. Gregarinen auswachsen. 3. Die Gregarinen bilden Syzygien, und zwar ♂ mit ♀, ♂ mit ♂ und ♀ mit ♀, wobei sich entweder keine gemeinschaftliche Cyste bildet, oder es entsteht eine solche, indem sie gewöhnlich einer gallertartigen Veränderung unterliegt. 4. Die Syzygiten werden frei. Man unterscheidet im Darme ♂ und ♀ Individuen, die ganz frei sind. 5. Die ♂ Gregarinen produzieren zahlreiche kleine, sichelförmige Spermatozoen (Mikrogamenten). Die ♀ Gregarinen produzieren eine Anzahl größerer rundlicher Eier (Makrogameten). 6. Befruchtung. 7. Das befruchtete

Ei oder Amphiont bekommt zwei Hüllen. 8. Ein Teil der Amphionten geht mit dem Kote des Wirtes nach außen. Ein anderer Teil bleibt im Darme desselben Wirtes und dient zur „Autoinfektion". 9. Der Amphiont dringt zwischen die Epithelzellen der Darmwand vergrößert sich hier sehr stark und bildet zahlreiche kugelförmige, mit einer Hülle versehene Sporozoiten, die in die Darmhöhle übergehen, um wieder in geschlechtsreife Gregarinen auszuwachsen.

Ballowitz, *Greifswald.*

II. Pathologische Anatomie.

146) Traina, R. Ueber das Verhalten des Fettes und der Zellgranula bei chronischem Marasmus und acuten Hungerzuständen. (Zieglers Beitr. zur path. Anat., Bd. 35, Heft 1, 1904.)

Ausgedehnte Untersuchungen der Leichenorgane zehn marantischer Individuen und der Organe vollständigem oder unvollständigem Hungern ausgesetzter Kaninchen. Technik: 1. Fettfärbung mit Sudan III „oder noch besser" Scharlach R. Die Lösungen in alkoholischerNatronlauge oder in kochendem Alkohol geben Niederschläge; Verf. empfiehlt als beste Formel Scharlachpulver im Ueberschuß in 70prozentigem Alkohol zu lösen und Einstellen der Flasche auf 15 Tage oder länger in den Brutofen bei 40°. Nachfärbung mit irgend einem Haematoxylin. Einschluß in Glycerin oder vorteilhafter in Laevulosesyrup. 2. Ueberosmiumsäure in Form der Altmannschen und Flemmingschen Lösung, Paraffin einbettung.

Da die Ueberormiumsäure nur von Olein und Oleinsäure reduziert wird, während Scharlach R und Sudan III alle Fette färben, kombinierte Verf. beide Methoden: zuerst Osmiumfixierung, dann Schneiden mit dem Gefriermikrotom und danach Färbung mit Scharlach R; er hält dies Verfahren für das beste für die Untersuchung der Fette in Geweben. —

Die Thränendrüsenzellen des Menschen, die Hardersche Drüse des Kaninchens, namentlich in ihrer rötlichen Partie, die Meibomschen Drüsen, die Epithelien der Schilddrüse, der Speicheldrüsen, namentlich die serösen Epithelien, der Bauchspeicheldrüsen (auch der Langerhansschen Inseln), der Sammelröhren und Henlesche Schleifen der Kaninchenniere, der Nebennierenzellen, der Hodenepithelien des Eierstockes enthalten physiologisch größere oder kleinere Fetttröpfchen, die durch marantische und Hungerzustände nicht beeinflußt werden. Eine Zunahme mit dem Alter erfolgt im Hoden- und Speicheldrüsenepithel, eine Abnahme im Pankreas. Fettschwund bei Marasmus und beim Fasten erfolgt in den Leberzellen und im Knochenmark bei Kaninchen, obschon auch hier stets nicht resorbierte Reste übrig bleiben; ferner schnell und fast vollständig in der Unterhaut. (Das Fett der Talg- und Schweißdrüsenepithelien wird dabei nicht beeinflußt). —

Danach bildet das Fett in den Drüsenepithelien einen konstanten und integrierenden Bestandteil des Zellprotoplasmas und hat Aehnlichkeit mit den Lipochromen und physiologischen Pigmenten. Vielleicht spielen die Bioplasten (Zellgranula) eine Rolle bei der Fettbildung und dem Fettwechsel. Das Fett wird den Zellen in gespaltenem Zustand geliefert und im Innern der ersteren wiederaufgebaut. Auch wenn das Fett resorbiert wird, geht es größtenteils in gelöster Form in den Kreislauf über. *Pick*, *Berlin.*

147) Almkvist, J. Experimentelle Studien über die Lokalisation des Quecksilbers bei Quecksilbervergiftung. (Nord. Medic. Arkiv, 1903. Abt. II. Heft 2, No. 6.)

25 Kaninchen wurden mit Sublimat vergiftet und zwar die meisten subkutan, eins durch Fütterung, zwei durch die Magensonde. Verlauf während 9 bis 43 Tage. Töten der Tiere durch Verblutung.

Verf. hat folgende Methode, um das Quecksilber im Gewebe histochemisch nachzuweisen, als eine ziemlich gute gefunden. Die herausgeschnittenen Gewebsstückchen kommen sogleich in gesättigtes Schwefelhydrogenwasser, dem man unmittelbar vor der Anwendung so viel Salpetersäure zugesetzt hat, daß es ungefähr 4 % (HNO_3) enthält (85 ccm Schwefelhydrogenwasser und 15 ccm Salpeter-

säure von sp. Gew. 1,153). Hierin bleiben die Stückchen 8—10 bis 48 Stunden. Der kleine, weiße Niederschlag von Schwefel schadet nichts. Danach: Alkoholhärtung von 30—40 % bis zu absoluten Alkohol. Sodann: Paraffineinbettung mit Schwefelkohlenstoff als Lösungsmittel. Eine Modifikation der Methode: Pikrinsalpetersäure mit Schwefelhydrogengas gesättigt. Alkoholhärtung. Einbettung. Außerdem wurden vom Verf. besonders auch die Methoden von Carnoy und von Justus verwendet.

Zusammenfassung der Resultate:

1) Bei Quecksilbervergiftung von Kaninchen befindet sich das Quecksilber höchst wahrscheinlich zum größten Teile gelöst im Blute, in der Lymphe und dem Gewebsaft.

2) Daneben kommt das Quecksilber auch als unlösliches Schwefelquecksilber in der Darmwand vor. Dieses Schwefelquecksilber entsteht dadurch, daß die von dem Darmkanale resorbierten schwefelhaltigen Gase — besonders Schwefelwasserstoff — das Schwefelquecksilber in Gestalt feiner, gelber Körnchen aus der Quecksilberlösung des Blutes und der Lymphe in den Gefäßen niederschlagen. Diese Körnchen werden teils von den Leukocyten aufgenommen und mit diesen bei ihrer Emigration aus der Gefäßwand geführt und sodann zwischen den Epithelzellen des Darmes in das Darmlumen eliminiert. Teils werden auch die Schwefelquecksilberkörnchen von der Gefäßwand aufgenommen. Wird hierdurch die Gefäßwand mit Schwefelquecksilber reichlich imprägniert, so entstehen Zirkulationsstörungen, die zu Nekrosen und Ulcerationen in der Schleimhaut führen können. Daß neben der erwähnten Elimination des Quecksilbers durch auswandernde Leukocyten in Form von Schwefelquecksilberkörnchen auch eine Sekretion durch die Schleimzellen und übrigen Epithelzellen stattfindet, ist zwar möglich, scheint jedoch bei Kaninchen nicht besonders bedeutend zu sein.

3) Das Schwefelquecksilber kommt in dem Teile des Darms vor, wo Fäulnisprozesse mit Entwickelung von Schwefelwasserstoff vor sich gehen, also bei Kaninchen hauptsächlich in dem langen und breiten Blinddarm.

4) Die Menge und Ausbreitung des niedergeschlagenen Schwefelquecksilbers hängt nicht so sehr von der Stärke der Quecksilbervergiftung ab, als vielmehr von der Menge und Ausbreitung des im Darm vorhandenen Schwefelwasserstoffs, d. h. von der Stärke und Ausbreitung der Fäulnisprozesse im Darm.

5) Es gibt mehrere Gründe, die dafür sprechen, daß die merkuriale Stomatitis ein ganz analoger pathologischer Prozeß ist wie die merkuriale Colitis, sowohl was die Entstehung durch bei Fäulnisprozessen gebildeten Schwefelwasserstoff als auch was den Verlauf der Bildung von Nekrosen und Ulcerationen betrifft.

6) Das in gelöster Form im Körper vorhandene Quecksilber ist dem Verf. gelungen intrazellulär in den Nieren nachzuweisen. Es ist hier in den Zellen der gewundenen Kanälchen erster und zweiter Ordnung sowie in der breiten Abteilung der Henleschen Schleife zu finden.

7) Das Quecksilber in den Nieren wird höchst wahrscheinlich durch sekretorische Zellentätigkeit ausgeschieden.

8) Ob eine Sekretion von Quecksilber in den Speicheldrüsen vorkommt oder ob das Quecksilber auch in der Mundhöhle wie im Darm von Leukocyten herausbefördert wird, oder ob beide Eliminationsweisen stattfinden, ist fraglich.

9) Die Angabe Justus', daß man mit Schwefelwasserstoff das Quecksilber im tierischen Gewebe nicht nachweisen kann, ist unrichtig, und die von Justus gebrauchte histochemische Methode ist für wissenschaftliche Zwecke in keiner Hinsicht entsprechend. Die von Louis Eckmann angegebenen Methoden sind keine durchaus sicheren.

10) Die vom Verf. angegebene histochemische Methode bringt sowohl eine gute Fixierung des Gewebes als des Quecksilbers hervor und stellt das im Gewebe vorhandene Quecksilber in Form von feinen gelben Schwefelquecksilberkörnchen dar. *Sundberg, Stockholm.*

148) **Retterer, Ed. Genèse et évolution de quelques néoplasies expérimentales.** (Journ. de l'anat. et de la phys. normales et pathol., nov. déc. 1903.)

En produisant et en répétent tres fréquemment le décollement mécanique d' une membrane tégumentaire dépourvue de glandes, la muqueuse vulvo-vaginale



du cobaye, R. a obtenu des images microscopiques analogues à celles des papilloms, des épithéliomes lobulés et tubulés. En répétant les décollements à courts intervalles (40 en deux mois), il a observé des modifications qu'il décrit comme une transformation conjonctive de l'épithélium. En pratiquant les décollements à longs intervalles (12 en trois mois) et en introduisant dans la plaie un peu de paraffine, il a vu se former des amas épithéliaux perdus dans une trame conjonctive plexiforme et donnant l'image du carcinome. *Achard, Paris.*

149) **Pasimi. Sul processo di atrofia del tessuto adiposo sottocutaneo nel dimagramento.** (Lo Sperimentale fasc. V., 1903.)

Der Verf. beschäftigt sich mit der histomorphologischen Evolution, der die Zellen des subkutanen Fettgewebes in den verschiedenen Momenten des atrophischen Prozesses unterliegen. Zu diesem Zwecke nahm er von in verschiedenen Abmagerungsstadien befindlichen Kinderleichen aus verschiedenen Teilen der Hautoberfläche das Versuchsmaterial. Nach dem Verf. verschwindet das neutrale Fett plötzlich bei den im atrophischen Prozesse stehenden Zellen ohne eine vorhergehende Fragmentation, ohne daß man seine Passage durch die Zellenmembran beobachten könnte, und ohne daß das Fett im Blute wieder in Form von neutralem Fett zum Vorschein kommt.

Er schließt daraus, daß das Fett der Fettzellen in dem Augenblick eine Transformation erleidet, in dem es in die Blutbahn kommt, und daß diese Transformation auf den Moment beschränkt ist, in dem es die Fettzelle verläßt und durch die Zellmembran passiert. *Parodi, Turin.*

150) **Franchetti, A. Sulle cellule giganti da carpi estranei.** (Lo Sperimentale V., 1903.)

Verf. kommt auf Grund seiner Versuche zu nachstehenden Schlußfolgerungen: 1. Fremdkörper von einer gewissen Festigkeit (Schwamm, Paraffin) rufen, wenn sie in die Peritonealhöhle und in die Leber warmblütiger Tiere (Meerschweinchen, Kaninchen) eingeführt werden, die Bildung eines Riesenzellen enthaltenden Bindegewebes hervor. 2. Die Riesenzellen entstammen den eigenen Zellen des Bindegewebes und wahrscheinlich auch den Zellen des peritonealen Endothels, indem sie das Stadium von Granulationszellen durchmachen (Epithelioiden usw.). Die Zellen der Leber nehmen an ihrer Bildung nicht teil. 3. Die Riesenzellen bilden sich durch direkte nukleäre Teilung einer Granulationszelle und beeinflussen sich eventuell untereinander. 4. Die Lage der Riesenzellenkerne hat der Lage und dem Volumen des Fremdkörpers gegenüber nichts Charakteristisches. 5. Die Riesenzellen sind wahrscheinlich der Ausdruck eines progressiven Vorganges, der durch den von dem Fremdkörper auf die Gewebezellen ausgeübten Reiz ausgelöst wird. 6. Die Riesenzellen sind ziemlich lange frei von jeder entartenden Transformation und bilden kein Bindegewebe. *Parodi, Turin.*

151) **Pelnár, J. Achondroplasie bei einem 55jährigen Manne. Sektionsbefund.**

152) **Heveroch, A. Kasuistischer Beitrag zur Achondroplasie.**

153) **Pelnár, J. Ein neuer Fall von Achondroplasie im 56. Jahre.** (Časopis českých lékařů [Zeitschr. f. böhm. Aerzte] 1903, Nr. 24.)

Der erste Fall Pelnárs (Prag) charakterisierte sich durch seine geringe Körperlänge (138 cm), seinen verhältnismäßig umfangreichen (56,8 cm) Schädel, kurze Extremitäten mit typischer „main en trident“ resp. kurzen, wie abgeschnittenen Zehen, wobei die Epiphysen (Radiogramm) kurz und verbreitet erschienen. Es fehlten jegliche Merkmale von rhachitischen oder erworbenen Difformitäten. Intelligenz völlig intakt. — Daneben wurde mäßige Verdickung von Weichteilen (Ohrläppchen, Augenlider-, Lippen-, Kinnhaut) bemerkt. Die Nase im ganzen normal mit Ausnahme von leicht verdickten Nasenflügeln.

Durch Exitus, bedingt durch Perforation von Ulcus rotundum, wurde dem Verf. Gelegenheit zum Erheben des Sektionsbefundes (zum erstenmal in der Literatur) gegeben. Es zeigten sich alle Organs normal entwickelt mit Ausnahme von mäßiger Struma colloides.

Als anatomisches Substrat dieser Erscheinungen sind teilweise die chondrodystrophischen (E. Kaufmann) Veränderungen der Epiphysenknorpeln anzusehen, jedoch hält P. die klinische Achondroplasie nicht für identisch mit der Kauf-

mannschen Chondrodystrophie, sondern nimmt mit P. Marie an, es handele sich um allgemeine Dystrophie, deren Teilerscheinung die Chondrodystrophie darstellt.

Von demselben Standpunkte behandelt P. in seiner zweiten (kasuistischen) Mitteilung einen Fall, den er in Granada angetroffen hat (ein 56jähr. Mann, Körperl. 103 cm, Kopfumfang 57,5 cm).

Die Kasuistik Heverochs bezieht sich auf 3 Fälle: Ein 59jähr. Mann (aus Prag) von ungestörter Intelligenz, Körperlänge 114 cm, Kopfumfang 60,5 cm, Nasenwurzel eingezogen, auffallend kurze Extremitäten mit seinerseits kurzen rhizomelischen Teilen, main en trident, oblong-quadratische Füße. Die skiagraphische Untersuchung zeigt die charakteristische Epiphysenerweiterung. Es existiert jedoch Kombination mit Rhachitis (Kyphosis).

Als zweiten Fall erwähnt H. kurz einen 42jähr., 123 cm hohen Mann, Kopfumfang 59 cm.

Den dritten Achondroplastiker, einen 14jähr. Knaben von 85 cm Höhe, fand er in einem Panoptikum. Auch bei ihm zeigte das Skiagramm die typische Erweiterung der Epiphysenknorpeln. *Kučera, Lemberg.*

154) Banti, G. Die Leukämieen. (Centbl. f. patholog. Anatom. u. allg. Patholog. 1904, Bd. 15, Nr. 1.)

In der Pathogenese der Leukämie gelten zwei Hauptmeinungen, die der Ehrlichschen und die der E. Neumannschen Schule. Nach Ehrlich ist die lymphatische und die myeloide Form der Leukämie zu unterscheiden: bei ersterer Hyperplasie lymphatischen Gewebes in den Lymphdrüsen, in der Milz, in zweiter Linie auch im Knochenmark; die vermehrt gebildeten Lymphocyten werden passiv in die Zirkulation eingeschwemmt; bei letzterer Hyperplasie des Knochenmarks, eventuell auch myeloide Entartung der Milz, Lymphdrüsen usw.; die vermehrt gebildeten Markzellen (Myelocyten) gelangen durch aktive Einwanderung infolge chemotaktischer Wirkungen in die Zirkulation. Nach Neumann gehen alle Leukämieen vom Knochenmark aus. Bei der myeloiden Leukämie Hyperplasie des unveränderten Knochenmarks; bei der lymphatischen Leukämie Hyperplasie des lymphoid veränderten. Die formative Reizung kann auch Lymphdrüsen und Milz, eventuell auch diese Organe zuerst betreffen.

Beide Theorien, die Ehrlichsche und Neumannsche, vereinigen sich in dem Punkt, daß die Leukämien auf einer Hyperplasie des lympho- und hämopoëtischen Gewebes beruhen und daß die im Blute kreisenden Zellen Lymphocyten oder unreife Leukocyten (Ehrlichsche Myelocyten) sind.

Diesen Anschauungen stellt Banti in ausführlicher Begründung die seinige gegenüber, nach welcher sowohl die lymphatische wie die myeloide Leukämie als eine systematische lymphadenoide resp. myeloide Sarkomatose der lympho- und hämatopoëtischen Organe aufzufassen ist. Das lymphadenoide bezw. myeloide sarkomatoese Gewebe zerstört die Gefäßwandungen und durchbricht das Endothelium. Die pathologisch vermehrten im Blute zirkulierenden weißen Blutzellen sind also Sarkomzellen.

Die systematische leukämische Sarkomatose ist zur Gruppe der Infektionskrankheiten zu zählen, gleichviel ob der spezifische Krankheitserreger dem Tier- oder dem Pflanzenreich angehört. *Pick, Berlin.*

155) Cowan John M. The Fibroses of the heart. (Journ. of Pathol. and Bacter. Dec. 1903.)

Nach Besprechung der normalen Verteilung des Bindegewebes im Herzmuskel bemerkt Verf., daß bei der Sklerose des Herzmuskels die Herde stets ungleichmäßig verstreut zu finden sind. Sie sind rund, oval oder sternförmig und liegen mit ihrem Längsdurchschnitt stets der Richtung der Muskelnfasern parallel. Sie sind häufiger im linken Ventrikel und hier am häufigsten in den Mm. papillares, an zweiter Stelle folgt das untere Drittel der Ventrikelwand, an dritter das Septum. Auf der rechten Seite des Herzens sind ebenfalls die Mm. papillares und das untere Drittel der Ventrikelwand am häufigsten angegriffen. Die Herde sind nicht in das Gewebe des Endo- oder Pericardium hinein verfolgbar; doch wenn die Sklerose stark ausgesprochen, dann ist das angrenzende Endo- oder Pericardium ebenfalls stark verdickt. Verfasser unterscheidet 5 Formen. 1. Infarct-Sklerose. 2. Paraarterielle Sklerose, bedingt durch partielle Verstopfung (durch Emboli oder seltener

infolge von Thrombose der Endzweige der Koronararterien) und am deutlichsten ausgesprochen in den Papillarmuskeln. In diesen beiden Formen folgt die Bindegewebs-Entwicklung sekundär auf eine Degeneration der Muskelfasern, d. h. sie ist eine Dystrophie. In beiden finden wir das neue Gewebe in multiplen kleinen Inselchen, selten in Bandform angeordnet. — 3. Periarterielle Sklerose. In dieser Form ist das Bindegewebe um die Blutgefäße herum und meistens in Bandform angeordnet. Die Adventitia aller Gefäße ist stark verdickt. Die Primäraffektion ist hier eine Hypertrophie des Bindegewebes. Diese Form ist besonders häufig bei akuten Infektionskrankheiten. 4. Perityphlitissklerose. Diese Form ist selten, und die Herde von ganz geringer Ausdehnung. 5. Gemischte Formen.

Finigan, London.

156) **Menzel, K. M. Zur Diagnose der Lymphangiome des Larynx.** (Arch. f. Laryng. u. Rhinol. Bd. XV, H. 2, 1904.)

Der weiche, eindrückbare Tumor saß breitbasig, hablkuglig im oberen Anteil des Taschenbandes, mehr dessen vorderer Hälfte entsprechend und bestand histologisch „aus zahlreichen mit Endothel ausgekleideten größeren und kleineren Hohlräumen, welche durch verschieden dicke Bindegewebssepta von einander getrennt sind. Aehnliche Hohlräume, nicht mit Endothel versehen, finden sich auch in einzelnen Partien des vielfach geschichteten Plattenepithels“.

Eschweiler, Bonn.

157) **Choronshitzky. Eine eigenartige Degeneration eines Kehlkopfpapilloms.** (Ebenda.)

Verf. gibt eine außerordentlich detaillierte Beschreibung eines „schwammig“ degenerierten Papilloms und spricht die gesehenen Veränderungen als etwas eigenartiges an. *Eschweiler, Bonn.*

158) **Finder. Eine eigentümliche Form von adenoider Nasenrachenvegetation.** (Ebenda.)

Der untere Teil eines Rachenmandelzapfens, welcher beim Schlucken und Sprechen mechanischen Insulten ausgesetzt war, erwies sich von einer dickeren, teilweise verhornten Epithelschicht überkleidet und hatte mikroskopisch ein papilläres Aussehen. *Eschweiler, Bonn.*

159) **Tranner, Franz. Ueber Dermoide des Ovariums mit besonderer Berücksichtigung der Zähne in denselben.** (Deutsche Monatsschr. f. Zahnheilk. XXI. Jahrg., 11. Heft.)

Verf. beschreibt drei Ovarialdermoide, von denen eines einen 19 Zähne enthaltenden Oberkiefer mit teilweise in Resorption befindlicher Milchzahnreihe bei nicht angebildetem Zwischenkiefer und vollständiger Entwickelung der beiderseitigen bleibenden Zähne vom Caninus bis zum III. Molaren, ein anderes einen rechten oberen Zwischenkiefer, das dritte endlich eine flache Knochenplatte mit einem Bicuspidaten der zweiten Dentition enthalten. Er zieht zur Erklärung die Ansichten Bonnets heran, welcher die Gebilde aus einem durch Befruchtung einer Polzelle (Boveri) entstandenen abortiven Ei oder bei der Entwicklung einer abgelösten Blastomere aus einem Teilstück eines befruchteten und noch in Furchung befindlichen Keimes hervorgegangen sieht. Verf. glaubt, daß Ei und Sperma des Pubertätsalters für das Zustandekommen derartiger Mißbildungen besonders disponiert sind, da hier Befruchtungsvorgänge von nicht vollwertigen, wenn auch reifen Eiern vorliegen. Auch versucht er eine Altersbestimmung der Geschwülste nach der augenblicklichen Phase des Zahnwechsels. *Richter, Berlin.*

160) **Stehr. Beiträge zur Aetiologie der Deformation und Degeneration des menschlichen Gebisses und ihrer Beziehung zur Stillungsfrage.** (Wien. zahnärztl. Monatsschr., V. Jahrg., No. 11.)

Verf. führt die meisten Stellungsanomalien der Zähne auf einen zu schmalen Oberkiefer zurück, der seinerseits durch ein Verkümmern des Zwischenkiefers entsteht. Für das Zustandekommen dieser Deformation ist der Gesundheitszustand des Vaters maßgebend, eine gesunde Mutter gleicht die Beteiligung des kranken Vaters an der Entwicklung des Kindes nicht aus. Besonders trägt der übermäßige Alkoholgenuß des Vaters zum Schmälerwerden des Oberkieferbogens des Kindes bei, welcher Einfluß durch das Selbststillen der Kinder von seiten einer gesunden Mutter nicht aufgehoben wird und der bei Töchtern von Säufern

bis zum Verlust der Fähigkeit des Stillens führt. Kinder einer kranken Mutter und eines gesunden Vaters können sich gut entwickeln, ohne diese Deformation zu zeigen. *Richter, Berlin.*

161) **Marzocchi - E. Bizzozero. Sulle conseguenze della legatura del dotto di Stenone.** (Arch. per le Scienze mediche. Fasc. III, 1903.)

Auf Grund ihrer Untersuchungen kommen Verff. zu folgenden Schlüssen:

1. Die Unterbindung des Stensonschen Ganges führt beim Hunde niemals zur Bildung von Cysten.

2. Das Lumen der Drüsenbläschen und der Drüsengänge erfahren eine verschiedengradige, aber immer ziemlich mäßige Erweiterung, die betreffenden Epithelien werden kleiner und verlieren ihren Charakter als Funktionselemente.

3. Die Drüse erweist sich sofort nach der Operation von Leukocyten mit polymorphem Kerne durchsetzt, die nach und nach sich vermindern, ohne jedoch vollständig zu verschwinden, selbst nicht nach 65 Tagen.

4. Die Reaktionsprozesse des Bindegewebes stellen sich nur langsam ein und führen auch nach 65 Tagen noch zu keiner wirklichen Sklerose.

Parodi, Turin.

162) **V. Marzocchi. Sull' occlusione dei dotti escretori delle ghiandole salivari sierose con speciale riguardo alla questione delle cisti da ritenzione.** (Archivio per le scienze mediche. Fasc. III, 1903.)

Verf. unterband den Ductus excretorius (Drüsenausführungsgang) der Speicheldrüsen am Kaninchen und erkannte, daß eine solche Unterbindung keine Cysten, sondern Atrophie der Drüse selbst hervorruft und zwar mit einem Verlauf, der bezüglich Schnelligkeit von den diesbezüglichen beim Hunde gemachten Beobachtungen abweicht. Wurde bei den Kaninchen die Produktion von Speichelsekret vermittels einer Injektion von Pilocarpinchlorhydrat bei unterbundenem Speichelductus erhöht, so unterschieden sich die so behandelten Speicheldrüsen infolge der Unterbindung doch nur wenig von den einfach unterbundenen. Verf. untersuchte dann bei unterbundenem Ductus die Speicheldrüsen während der Einwirkung des Pilocarpins und stellte fest, daß sie einige Tage lang ihre Sekretionsfähigkeit behalten und auf Reize reagieren können. Die Sekretionsproducte stocken nicht innerhalb der Drüsengänge, sondern sickern durch die Gangwände und die Drüsenbläschenwände hindurch.

Wenn dann in den nachfolgenden Tagen infolge der Unterbindung das Drüsenparenchym nach dem Ergebnis der histologischen Untersuchung atrophisch ist, reagieren die Drüsen Reizen gegenüber nicht mehr. *Parodi, Turin.*

163) **Plitek, W. Ueber Kompressionsstenose des Oesophagus, verursacht durch ein Aneurysma der Aorta descendens.** (Arch. f. Verdauungskrankh., Bd. IX, H. 6.)

Kasuistische Mitteilung eines einschlägigen Falles bei einer 60jährigen Frau. Es bestand oberhalb des Zwerchfells eine mannsfaustgroße, unterhalb des Zwerchfells eine beinahe kindskopfgroße Ausbuchtung der Aorta. Die Wand derselben war oberhalb des Zwerchfellansatzes geborsten und um den Sack herum ein großer Bluterguß in der Bauch- und Brusthöhle vorhanden. Der Bluterguß in der Brusthöhle komprimierte den unteren Teil der Speiseröhre und erzeugte so Stenosenerscheinungen. *Strauß, Berlin.*

164) **Ménétrier, P., et Aubertin, Ch. La stéatose hépatique aiguë dans l'appendicite et l'ictère grave appendiculaire.** (Bull. et Mém. de la Soc. médic. des hôpitaux de Paris, 30 Oct. 1903.)

Deux observations d'appendicite avec abcès peri-appendiculaire et stéatose du foie. Dans le premier cas, la lésion hépatique était purement toxique; dans le second, elle était due à une infection hépatique qui avait produit le syndrome de l'ictère grave. Ces lésions de foie expliquent le mort rapide. La résorption des produits putrides formés dans le foyer appendiculaire joue un grand rôle dans leur pathogénie. *Achard, Paris.*

165) **Fischer, B. Vergleichende Untersuchung zur Pathologie der Leber.** (Virch. Arch. Bd. 175, Jan. 1904.)

Verf. studierte die Nekrose, die Bindegewebshyperplasie und das Verhalten des Fettes in der Leber nach Unterbindung der Arterie und des Ausführungs-

ganges der Leber sowie nach Vergiftung mit Phosphor. Die umfangreiche Arbeit gelangt zu folgenden Ergebnissen:

Nach der Unterbindung der Arteria hepatica ist die alleinige Ursache der Nekrose Thrombose von Pfortaderästen und, bei der sublobulären Form der Nekrose, Leukocytenvermehrung und leukocytäre Capillarthrombose. Allgemeine Hyperplasie des Bindegewebes tritt nicht auf; circumscripte Bindegewebshyperplasie stellt sich an großen Infarcten, als einem Ort collateraler Hyperämie, zweitens an Stelien leichter Gallenstauung ein, infolge von Drucksteigerung in den Capillaren der Arteria hepatica. Fett tritt vermehrt im nekrotischen Gebiet, aber nur in nächster Nähe der hyperämischen Randzone mit ihrem Transsudat auf; es nimmt dagegen ab im Lobulusinnern infolge der Abnahme des Blutes nach der Unterbindung; dieser ist auch die Verkleinerung der Leber zuzuschreiben.

Nach Unterbindung des Choledochus ist die alleinige Ursache der Nekrose Unterbindung der Blutzufuhr. Ohne vorangegangene Thrombose entstanden, beruhen die Nekrosen nicht, wie bei Arterienunterbindung, auf Ernährungsstörung der Gefäßwand, sondern auf den durch die Gallestauung entstandenen Widerständen für die Blutbewegung in Pfortaderästen und Capillaren. Allgemeine Bindegewebshyperplasie tritt auf, weil Drucksteigerung in den Capillaren der Leberarterie besteht infolge des angeführten Widerstandes. Das Fett verhält sich genau wie nach Arterienunterbindung infolge derselben Zirkulationsverhältnisse am Ort seines vermehrten Auftretens und seines Verschwindens.

Nach Phosphorintoxikation von kurzer Dauer mit großen Dosen ist die einzige Form der Nekrose sublobulär. Die Capillaren in der ganzen Leber und namentlich an den Nekrosestellen enthalten stark vermehrte Leukocyten. Dies und die allgemeine starke Füllung mit Blut zeigen, daß eine nicht nur vermehrte, sondern auch verlangsamte Strömung in den Capillaren die Folge der Vergiftung ist; ein besonders starker Grad der Verlangsamung ist die Ursache der mit Quellung verbundenen Nekrose. Alle diese Veränderungen können nur durch chemische Reizung des Splanchnicus erklärt werden. Das in der ganzen Leber vermehrte Fett entsteht an dem bei der allgemeinen Hyperämie ebenfalls allgemein vermehrten Transsudat durch Synthese. — Nach kleineren Dosen in längerer Zeit beobachtet man Hyperplasie der Leberzellen und des Bindegewebes. Sie entsteht, ebenfalls durch Gefäßnervenreiz, durch eine gleichmäßige Hyperämie geringeren Grades mit Beschleunigung. Auf diesen Charakter der Leberzirkulation ist es zurückzuführen, daß das Fett der Leber verloren geht.

Beitzke, Berlin.

166) v. Lorentz, G. Beitrag zur pathologischen Anatomie der „chronischen Metritis“. (Arch. f. Gynäk. Bd. 70, H. 2.)

Verf. untersuchte neun Uteri, die wegen „unstillbarer Blutungen“ mit der Diagnose „chronische Metritis“ oder „Endometritis“ exstirpiert worden waren. Die Färbung der Schnitte geschah mit der Hansenschen Bindegewebsfärbung. Charakteristisch für alle diese Uteri war eine Vergrößerung und Verbreiterung derselben in toto und eine Verdickung der Wandung. Mikroskopisch fand sich als Ursache der Massenzunahme des Parenchyms eine bedeutende Vermehrung des Bindegewebes. Die Muskelfelder waren kleiner als normal, ihre Zeichnung öfter verwischt. Die Bindegewebswucherung war ungleichmäßig verteilt, so daß an einzelnen Stellen die Muskulatur nur spurenweise vertreten war. Verf. tritt dagegen auf, daß das Krankheitsbild der „chronischen Metritis“ als unwichtig aus der Gynäkologie gestrichen und durch die „chronische Endometritis“ ersetzt wird. Die Schleimhaut der untersuchten Uteri wies keine wesentliche Veränderung auf, weshalb Verf. in seinen Fällen die beträchtliche Verdickung des Uterus nicht als Folge einer Schleimhautentzündung angesehen wissen will. Somit waren Erkrankungen derselben nicht die Hauptursache der Blutungen, ebenso auch nicht Veränderungen der Blutgefäße des Uterus, denn an diesen war nichts Spezifisches nachweisbar. Daher sind wohl Veränderungen im Uterusmuskel als Veranlassung der Blutungen anzusprechen, indem sie diesen insufficient machen und dadurch die venöse Hyperämie im Uterus und die Blutung hervorrufen.

Runge, Berlin.



167) Theilhaber, A. Die sogen. chronische Metritis, ihre Ursache und ihre Symptome. (Arch. f. Gynäk. Bd. 70, H. 2.)

Die häufigsten Ursachen für abnorme Uterusblutungen sind Veränderungen im Mesometrium und Hyperämie des Uterus oder eines seiner Teile. Sehr häufig sind beide kombiniert. Verf. geht dann auf die Fälle von v. Lorentz (s. o.) ein, die dieser unter seiner Leitung untersuchte. Die Mucosa zeigte makroskopisch keine besondere Abnormität. Auf der Schnittfläche wiesen die kranken Organe eine viel weniger rote Färbung auf, als normal. Mikroskopisch fand sich eine entschiedene Abnahme der Muskulatur und Zunahme des Bindegewebes. Die Muskelfelder waren kleiner als normal; an zahlreichen Stellen war das Muskelgewebe fast völlig substituiert von Bindegewebe. Regelmäßig zeigte sich eine Zunahme der Gefäße in Bezug auf ihre Zahl; ihre Wandung war zumeist verdickt. Es handelt sich hierbei nach Ansicht des Verf. nur um eine stenosierende Arteriitis, wie sie nach Entbindungen, Aborten und im höheren Alter physiologisch ist. Alle diese Veränderungen des Uterus stellen eine primäre Erkrankung des Mesometriums dar, nicht einen Folgezustand einer Schleimhauterkrankung. Die chronische Metritis ist somit charakterisiert durch Abnahme der Muskulatur und Zunahme des Bindegewebes im Mesometrium bei gleichzeitiger Vergrößerung des Organs, Erweiterung seiner Höhle und gleichzeitiger starker Blutfüllung des Uterus. Verf. geht dann weiter auf die klinischen Symptome und die Therapie der Metritis ein. *Runge, Berlin.*

168) Liepmann, W. Diabetes mellitus und Metritis dissecans, nebst einem Beitrag zur Pathologie der Metritis dissecans. (Arch. f. Gynäk., Bd. 70, Heft 2).

Fall 1: Die Metritis dissecans, die Verf. lieber „Gangraena uteri partialis“ genannt wissen will, und den Diabetes mellitus fand er bei einer Wöchnerin, die später starb, vereinigt. Das ihnen beiden Gemeinsame sieht er in dem Auftreten der Gangraen. Der Uterus zeigte mikroskopisch äußerlich keine Besonderheiten. Im Uteruscavum sind ganze Wundpartien mißfarben grau gefärbt und heben sich deutlich von dem übrigen intakten Muskelgewebe ab. Diese nekrotischen Partien sind von wechselnder Stärke — bis zu 1 cm — und teilweise fast völlig von ihrer Unterlage gelöst. Die zur mikroskopischen Untersuchung geeigneten Stücke werden in Paraffin eingebettet; ein Teil davon mit der Gram-Weigertschen Methode behandelt, und zwar mit der Modifikation, daß an Stelle der Anilinwassergentianaviolett-Lösung konzentr. alkoholische Krystallviolett-Lösung (Grübler) verwandt wurde. In den nekrotischen Partien fanden sich in den Gefäßen, besonders aber in den Lymphspalten massenhafte Bakterienanhäufungen (Streptokokken). Nirgends ist ein Vordringen der Bakterien über die scharfe Demarkationslinie hinaus, die gesundes und nekrotisches Gewebe von einander trennt, erkennbar. In den nicht nekrotischen Partien ist die von Beckmann beschriebene eigenartige Degeneration der Muskulatur nachweisbar, was Verf. jedoch im Gegensatz zu Beckmann nicht für Metritis dissecans charakteristisch hält.

Fall 2: Pat. starb an septischen Abort nach Perforation mit Cürette. Der Uterus zeigt das Bild der Metritis dissecans. Infolge dieser war eine Kommunikation zwischen Uteruscavum und Darm eingetreten. Die nekrotischen Partien waren vom Uterus ausgestoßen. Keine nähere mikroskopische Untersuchung.

Fall 3: Pat. starb an Sepsis puerperalis. Der Uterus ist ganz von nekrotischen Partien durchsetzt. Diese haben mikroskopisch keinen Farbstoff mehr angenommen. In denselben neben Streptokokken auch reichlich saprophytische Stäbchen, die aber wohl nur sekundär dazu gekommen sind. Stellenweise sieht man die Beckmann'sche Degeneration der glatten Muskelfasern. Der septische Prozeß hat sich in diesem Falle vom Uterus aus über den ganzen Körper verbreitet. *Runge, Berlin.*

169) Szásr, H. Beiträge zur Kenntnis des traubenartigen Uterussarkoms. (Magyar Orvosi Archivum 1903, IV. Bd.)

Szásr fand, daß das sogenannte traubenförmige Uterussarkom, welches bisher bloß in der Vagina und im Cervix von Kindern und im Cervix Erwachsener angetroffen wurde, auch vom Corpus resp. Fundus ausgehen kann. Die Matrix

dieser Sarkome bilden die Stromazellen, welche in den oberen Schichten der Endometrium-Schleimhaut anzutreffen sind, so daß die in Rede stehenden Geschwülste auch als Stromato-sarcoma botryoides (enchondromatodes, myomatosum) bezeichnet werden können. Diese Tumoren sind hauptsächlich durch eine weitgehende Metaplasie ihrer Gewebselemente ausgezeichnet. *Krompecher, Budapest.*

170) **Frédet, P. Kyste postérieur du vagin dérivant probablement du cul-de-sac de Douglas embryonnaire.** (Bull. de la Soc. anatomique de Paris, oct. 1903.)

Observation de kyste de la paroi posterieure du vagin, développé entre le vagin et le rectum. Sa paroi était tapissée d'une couche unique de cellules épithéliales très basses, dont les limites n'étaient pas tonjours visibles. Cet épithélium reposait sur une couche conjonctive.

La plupart des kystes du vagin peuvent être classés en 4 groupes pathogéniques: 1° les kystes d'origine glandulaire (par rétention), 2° les kystes wolffiers (canal du Wolff, diverticules glandulaires du canal et canalicules du corps de Wolff), 3° les kystes mullériens (plus exactement kystes du canal de Leuckart), 4° les kystes péritonéaux (du cul-de-sac de Douglas).

F. incline à rattacher ce cas à l'origine péritonéale. *Achard, Paris.*

171) **Frédet, P. Kyste de la petite lèvre à épithélium cylindrique.** (Bull. de la Soc. anatomique de Paris, oct. 1903.)

Kyste développé sur la face interne d'une petite lèvre et renfermant du mucus. La paroi est formée d'une couche d'épithélium cylindrique reposant sur une couche de tissu conjonctif sessé. *Achard, Paris.*

172) **Bernard L. et Salomon M. Infarctus total du rein par embolie de l'artère rénale.** (Bull. de la Soc. anatomique de Paris, oct. 1903.)

Dans ce cas d'infarctus total du rein, la lésion histologique consistait en une nécrose en masse, avec dégénérescence vitreuse des épithéliums.

Achard, Paris.

173) **Sauerhering, H. Ueber die Infektionstheorie der Eclampsia puerperalis.** (Arbeiten a. d. patholog. Inst. Tübingen, herausg. v. P. v. Baumgarten. Bd. IV, H. 2, 1903.)

Die im Jahre 1893 verfaßte Arbeit bringt nach eingehender Literaturübersicht die Beschreibung eines bei der Obduktion genau bakteriologisch untersuchten Falles von Eclampsie. Blut wurde vor Anlegung der Herzschnitte aus der zwischen zwei Pinzetten mit sterilem Messer eröffneten Aorta entnommen, Organstücke erst in 1 p. m. Sublimat, dann in absol. Alkohol gebracht, angezündet und auf reinen Porzellanschälchen mit ausgeglühtem Messer durchschnitten; aus Blut und Gewebssaft wurden Plattenkulturen und Ausstrichpräparate angefertigt. Es gelang nicht, aus Blut und Organen einen charakteristischen, gleichzeitig auch im Ausstrich und Schnittpräparat darstellbaren Mikroorganismus aufzufinden. Im Vordergrunde der pathologischen Veränderungen standen im vorliegenden Falle parenchymatöse Veränderungen der Nieren, die wohl als echter Morbus Brightii aufzufassen waren (chron. parench. Nephr.). Betont wird solchen Arbeiten gegenüber, welche Nierenveränderungen bei Eclampsie nicht konstatieren konnten und daher der Auffassung der Erkrankung als einer Urämie entgegenstehen, die Notwendigkeit, die Nieren frisch zu untersuchen; an gehärtetem Material gehen feinere Epithelveränderungen verloren. *Dietrich, Tübingen.*

174) **Kostelezky, Th. Ueber die Malignität der Ovarialkystome.** (Ebenda.)

Einer Frau wird ein Kystoma pseudomucinos. papilliferum (Pfannenstiel) exstirpiert, nach drei Jahren kommt sie wieder mit Ovarialkystom der anderen Seite und allgemeiner Aussaat von Tumoren im ganzen Peritoneum. Letztere erweisen sich als Cysten mit charakteristischem, wenn auch nicht Becherzellen darbietendem Epithel und pseudomucinösem Inhalt. Somit liefert der Fall ein weiteres Beispiel dafür, daß auch die sogen. gutartigen Ovarialkystome generalisierte peritoneale Metastasen bilden können. *Dietrich, Tübingen.*

175) **Baumgarten, P., u. Kraemer, C. Experimentelle Studien über Histogenese und Ausbreitung der Urogenitaltuberkulose.** (Ebenda.)

Das bei Kaninchen von den Harnwegen aus (intraurethrale Injektion) sich keine Hodentuberkulose erzeugen läßt, bleiben zur sicheren experimentellen Erzeu-

gung derselben nur direkte Einspritzung ins Hodenparenchym oder Injektion ins Vas deferens. Ersterer Modus führt zu interstitieller Tuberkelbildung, sekundärem Zugrundegehen des Epithels, doch erst spätem Eindringen von Bazillen in dieses. Bei Injektionen ins Vas deferens, welche nach kleinem Hautschnitt (zur Verhinderung des Austritts des Hodens), mit Einführung einer stumpfen Kanüle und nachheriger Abbindung vollzogen wird, entwickelt sich die Tuberkulose intracanaliculär. Im Haupthoden beteiligen sich jedoch nicht die spezifisch differenzierten Hodenepithelien, die spermatoblastischen Elemente an der Bildung der epitheloiden Tuberkelzellen, wahrscheinlich entstehen diese aber aus den „indifferenten Hodenepithelien“, den Sertolischen Zellen, wie auch schon Langhans für die menschlichen Hodentuberkel angenommen hat.

Was nun die Ausbreitung der Urogenitaltuberkulose betrifft, so gelang es niemals von der Blase aus, selbst mit virulentestem Material, die Hoden zu infizieren, ebensowenig stieg die ulzerierende Blasentuberkulose aufwärts zu den Nieren. Dagegen breitet sich von Nebenhoden oder Vas deferens die Tuberkulose in der Richtung des Sekretstroms aus, also nach der Prostata zu. Eine rückläufige Ausbreitung nach dem Hoden zu erfolgt nur unter der Einwirkung einer Sekretstauung (Ligatur). Außer dem Transport im Sekretstrom kann aber auch eine Verbreitung in den adventitiellen Lymphbahnen in der gleichen Richtung erfolgen. Eine Infektion der anderen Seite erfolgt niemals etwa durch Uebergreifen von der erkrankten Vesicula prostatica aus. Aus diesen Experimenten ergibt sich auch für die menschliche Pathologie der Schluß, daß die Tuberkulose des Urogenitalapparats sich in der Richtung des Sekretstroms (Samen- oder Harnstroms) fortpflanzt, niemals gegen denselben. *Dietrich*, *Tübingen*.

176) Baumgarten, P. Ueber ein kongenitales malignes Adenom (Adeno-Carcinom) der Niere. (Ebenda.)

Bei einem Fall, welchen Döderlein und Birch-Hirschfeld als „embryonale Drüsengeschwulst der Nierengegend im Kindesalter“ veröffentlichten, entwickelte sich $7^{1}/_{2}$ Jahre nach der ersten glücklichen Operation ein Recidiv, das die ganze Bauchhöhle erfüllte und auch schon zu Metastasen in der Leber geführt hatte. Der Tumor setzt sich zusammen aus Schläuchen eines kurzzylindrischen Epithels, welche ohne deutliche Membrana propria in ein spärliches Bindegewebsstroma eingebettet sind; außerdem durchziehen von der fibrösen Kapsel der Geschwulst noch gröbere Bindegewebszüge durch den Tumor und in diesen finden sich spärliche Bündel glatter Muskelfasern.

Baumgarten leitet mit Birch-Hirschfeld den Tumor von embryonalen Drüsenanlagen, vielleicht Resten des Wolffschen Körpers, ab, stimmt jedoch mit ihm nicht darin überein, daß solche Tumoren keine Carcinome seien; das makroskopische und mikroskopische Verhalten der Recidivgeschwulst läßt die Bezeichnung Adeno-Carcinom geeigneter erscheinen als die eines „Adenoma myosarcomatosum“, welche Birch-Hirschfeld dem Primärtumor gab.

Dietrich, *Tübingen*.

177) van der Hoeven, P. C. T. Ueber die Aetiologie der Erosionen der Portio vaginalis uteri. (Ned. Tydschrift voor Geneeskunde I. 1. 1904.)

Verf. kommt zu folgenden Schlüssen: Die Erosion entsteht durch den Sieg des Zylinderepithels in dem Kampfe, welchen es, auch unter normalen Umständen, solange die Vitalität der Gewebe groß bleibt, mit dem Pflasterepithel zu bestehen hat.

Beide Epithelarten, besonders aber das Pflasterepithel, können, ohne daß eine Erosion vorhanden ist, dann und wann krebsähnliche Gebilde vortäuschen. Weil aber die Zellen über beschränkte Grenzen nicht hinauswachsen, darf man sie noch nicht maligne nennen. — Ueberschreitet aber eins von beiden im Kampfe die Grenze der Benignität, so entsteht ein richtig maligner Tumor, und zwar aus dem Zylinderepithel ein Adenocarcinom und aus dem Pflasterepithel ein Epitheliom.

Bietet das Zylinderepithel dem Pflasterepithel keinen oder nur geringen Widerstand, so sieht man letzteres zuweilen bis in das Corpus uteri eindringen und auch diese wuchernde Pflasterepithelzapfen können in Epitheliome übergehen.

***Meursing*, *Amsterdam*.**

178) **Limnell, A. R. Zur Kenntnis der Neubildungen in den Ovarien.** (Finska Läkaresällskapets Handlingar. Bd. XLV, Nr. 9, 1903.)

Genauere Diagnose von 127 Ovarialtumoren, operiert in der gynäkologischen Klinik in Helsingfors. Darunter fanden sich: Kystoma serosum spl. 10, Kystadenoma serosum 18, Kystadenoma pseudomucinosum 57, Carcinoma 19, Kystoma dermoides 17, Fribroma 1, Sarcoma 1, Endothelioma 1, Kystadenoma serosum + Sarcoma 1, Kystadenoma pseudomucinosum + Kystoma dermoides 2.

Kolster, Helsingfors.

179) **Weber, L. W. Ueber die gallopierende Paralyse nebst einigen Bemerkungen über Symptomatologie und pathologische Anatomie dieser Erkrankung.** (Monatsschr. für Psych. u. Neur. 1903. Nov. u. Dez. XIV. H. 5 u. 6.)

Verf. untersuchte die Hirnrinde und die Meningen in einem Fall progressiver Paralyse von besonders kurzer Dauer ($^1/_2$ Jahr) mit Hämatoxylin, Carminfärbungen, der Weigertschen Glia- und Markscheidenmethode. Verf. kommt zu dem Schluß, daß es mindestens eine Gruppe der Paralyse gibt, bei welcher der pathologisch-anatomische Grundvorgang in einer primären diffusen Erkrankung der mittleren und kleinsten Gefäße besteht. Der Prozeß bestand nicht bloß in einer Exsudation oder Infiltration in die adventitiellen und periadventitiellen Räume, sondern in einer entzündlichen produktiven Erkrankung der Gefäßwand selbst, und insbesondere des Blutgefäß-Bindegewebs-Apparates. Die Glia ist dabei sekundär in Form einer Neuproduktion von Zellen und Fasern beteiligt. Auch die Schädigung der nervösen Substanz (Faserschwund und Zellatrophie) ist auf die primäre Veränderung des Gefäßapparates zurückzuführen. *Lewandowsky, Berlin.*

180) **Fuchs, A. Die Veränderungen der Dura mater cerebralis in Fällen von endocranieller Drucksteigerung (Tumor und Hydrocephalus) nebst einem Beitrag zur Histologie der Dura mater spinalis.** (Arb. a. d. neurolog. Inst. a. d. Wien. Univ. Bd. X, 1903.)

Einleitend ergänzt der Verf. die Angaben Noses (diese Arbeiten 8. Heft) über den normalen Bau der Dura mater. Er bestätigt das Vorhandensein eines parietalen Endothels, das zweischichtig zu sein scheint. Im Bindegewebe der Dura findet sich ein eigentümlich lang kerniger Bestandteil, der größte Aehnlichkeit mit Muskel zeigt, ohne sein färberisches Verhalten zu besitzen. Es bildet eine Art Siebplatte, durch deren Oeffnungen die Zotten hindurchragen. Es ist so vom Bindegewebe verschieden, daß es als „langkerniges Gewebe" von diesem abgeschieden sei.

Weiteres beschreibt Fuchs Perichorioidalräume, dadurch gebildet, daß die Zotten von mit Endothel bekleideten Bindegewebshäutchen überzogen sind.

Die Corpora arenacea zeigen sich von Schichten umgeben, die an Gefäßquerschnitte erinnern und den Gedanken einer Genese der Körperchen aus Gefäßen nahelegen.

Als wesentlichste pathologische Veränderungen, die meist — beim Tumor cerebri und dem Hydrocephalus — auf Stase zurückzuführen sind, gelten Oedem, Infiltration, vor allem aber hyaline Degeneration, sowie eine Verminderung der durchbluteten Stellen und Neigung zur Verkalkung. Bei kurzdauerndem Druck können diese Veränderungen fehlen.

Auch in der Dura spinalis findet sich langkerniges Gewebe, sowie Zotten, die jedoch keinen so innigen Zusammenhang mit der Arachnoidea zeigen wie die cerebralen. *Marburg, Wien.*

181) **Hatschek, R. Sehnervenatrophie bei einem Delphin.** (Arb. a. d. neurolog. Inst. a. d. Wien. Univ. X. Bd., 1903.)

Durch bindegewebige Entartung der Netzhaut war es zu einer Opticusatrophie gekommen, welche am Weigert-Präparat die völlige Kreuzung des Nerven im Chiasma zeigte (Fehlen eines binocularen Sehaktes).

Guddens und Meynerts Commissur waren vorhanden. Während das dem kranken Optikus entsprechende Geniculatum Veränderungen zeigt, fehlen solche im Vierhügel und Thalamus. Das hängt mit der Rückbildung des optischen Apparates beim Delphin zusammen, indem solche Organe, die schon normaler Weise wenig in Anspruch genommen werden, bei Ausfall der Funktion keine so rasche und intensive Degenerationsfolgen zeigen werden. *Marburg, Wien.*

182) Josué, O. et Salomon, M. Deux cas de méningite tuberculeuse de l'adulte. Particularités cliniques. Lésions des cellules nerveuses. (Bull. et Mém. de la Soc. médic. des hôpitaux de Paris, 30. oct. 1903.)

Deux observations de méningite tuberculeuse en plaques, avec lésions histologiques de l'écorce cérébrale (Coloration par l'éosine-hémateine et méthode de Nissl).

Dans les parties contiguës aux plaques méningées, il y avait un afflux assez abondant de lymphocytes et des lésions cellulaires intenses dans les couches superficielles de l'écorce. Dans les couches plus profondes, à côté des cellules normales, il y en avait qui étaient tuméfiées et vacuolisées et dont les grains chromatophiles avaient disparu; certaines cellules étaient pénétrées par des neuronophages. Les vaisseaux n'étaient pas oblitérés, mais la gaîne périvasculaire était infiltrée de lymphocytes.

Dans les parties éloignées des plaques méningitiques, on trouvait aussi des lésions cellulaires, mais moins intenses: certaines cellules présentaient des fentes périnucléaires; quelques unes étaient éclatées; il y avait des figures de neuronophagie. Les vaisseaux étaient indemnes.

J. et S. attribuent les lésions cellulaires à l'action des toxines plutôt qu' à des lésions vasculaires. *Achard, Paris.*

183) Lenoble, E. Epithélioma glanduliforme de la dure-mère cranienne consécutif à un carcinome du sein. (Bull. et Mém. de la Soc. médic. des hôpitaux de Paris, 23. oct. 1903.)

Dans ce cas, la tumeur de la dure-mère était secondaire à la tumeur du sein, mais en différait un peu par sa structure histologique. Le néoplasme mammain était formé d'alveoles creusés dans le tissu conjonctif et remplis de cellules polymorphes, affectant parfois l'aspect de tubes épithéliaux. Le néoplasme duremérien se composait d'une trame conjonctive délicate, séparant des masses de petites cellules qui représentaient des tubes incurvés ou replis sur eux-mêmes et offraient parfois l'aspect de culs-de-sac glandulaires. *Achard, Paris.*

184) Lépine, J. Contribution à l'étude de la myélite typhique. (Revue de médecine, Nov. 1903.)

Observation de fièvre typhoïde avec paraplégie.

Les lésions spinales consistent en leptoméningite, surtout à la région lombaire (infiltration leucocytique périvasculaire, hémorrhagies capillaires), myélite centrale periépendymaire, poliomyélite antérieure aiguë (chromatolyse des grandes cellules, prolifération de la névroglie) lésions des faisceaux antéro-latéraux (tuméfaction des cylindres-axes, aspect vésiculaire, blasiger Zustand de Leyden). Quelques fibres dégénérées dans les racines anterieures. Intégrité des racines postérieures. *Achard, Paris.*

185) Cade et Bancel. Tumeur kystique du lobe médian du cervelet. (Bull. de la Soc. médic. des hôpitaux de Lyon, 27. oct. 1903.)

Observation d'un jeune homme de 17 ans, présentant des signes de tumeur du cervelet: céphalié occipitale, impossibilité de la station debout en assise, intégrité de la force musculaire, exagération des réflexes tendineux. La ponction lombaine avait révélé l'existence de lymphocytes dans le liquide céphalo-rachidien.

A l'autopsie, on trouva une tumeur kystique, grosse comme un œuf de poule, dans le vermis. Elle contenait un liquide jaune foncé. Sa paroi était doublée, en un point, d'une substance gélatineuse brun-jaunâtre, et présentait des nappes hémorrhagiques.

L'examen histologique de cette paroi n'a pas permis de déterminer exactement sa nature. On trouva autour de la tumeur une sclérose névroglique; la paroi était infiltrée de sang. C. et B. pensent qu'il s'agit d'un gliome avec hémorrhogie. *Achard, Paris.*

186) Dalous, E. Histologie du Lichen chronique circonscrit (Neurodermite circonscrite). (Annal. d. dermat. et syphiligr., IV, 8, 9.)

In 2 Fällen, bei denen Verf. die Autopsie vornehmen konnte, war das Resultat der mikroskopischen Untersuchung ein übereinstimmendes: das cutane Bindegewebe enthielt um die Kapillaren des Strat. papill. zahlreiche Herde von Oedem, in deren Nachbarschaft viele embryonäre Kapillaren und eine lebhafte Proliferation

freier Zellen vorhanden waren. Auch die teilweise hypertrophischen Papillen waren alle ödematös. Das Rete war beträchtlich verbreitert, in vielen Zellen Karyokinese. Das Strat. corn. zeigte Hyper- nnd Parakeratose.

Verf. führt die Veränderungen in der Epidermis und im Corium auf eine gemeinsame Ursache zurück, die er in Störungen des zentralen Nervensystems vermutet. Verf. hat nämlich in den Schnitten verschiedene pathologische Veränderungen an den Nerven gefunden, die er als „periphere Neuritis zentraler Herkunft" deutet. *Blaschko*, *Berlin.*

Technik.

187) **Unna, P. G. Die wirksamen Bestandteile der polychromen Methylenblaulösung und eine Verbesserung der Spongioplasmafärbung.** (Monatsh. f. prakt. Dermatologie Bd. 38, 1. Febr. 1904.)

Um die Zusammensetzung seiner polychromen Methylenblaulösung kennen zu lernen, vergleicht Unna ihre Farbwirkung mit derjenigen des Methylenazurs (Bernthsen), welches nach Michaelis das färbende Prinzip der polychromen Methylenblaulösung ist. Die Vergleichsfärbungen wurden vorgenommen an Schnitten von alkoholgehärtetem Rhinophymgewebe. Der Färbungstypus ist folgender: Färbung 2 Min. lang; Abspülen in Wasser; Entfärbung $^1/_2$ Min. in Glyzerinäthermischung 1 in 4 Wasser; langes Abspülen in Wasser; Alkohol; Bergamottöl, Canadabalsam. Die für den Vergleich in Betracht kommenden histologischen Bestandteile, die bei der Färbung mit polychromer Methylenblaulösung alle ihre typische Nuance haben, sind Plasmazellen (dunkelblau), atrophische Plasmazellen (blau), Mastzellen (dunkelrot), Epithelzellen (violett), Spongioplasma der Bindegewebszellen und Talgdrüsenzellen (grauviolett), Kollagen (farblos). In $^1/_2$ % wässriger Lösung des salzsauren und kohlensauren Methylenazurs (Giemsa) ist die Färbung viel reiner blau; die roten Töne fallen fast ganz fort. Durch Zusatz eines Ueberschusses ($^1/_2$ %) von Kalicarbonat oder Soda nähern beide Stoffe sich außerordentlich der gleichen Mischung des Methylenblaus, d. h. dem polychromen Methylenblau. Verstärkt wird die Wirkung durch den Zusatz von Methylenviolett, das sich bei der Behandlung von Methylenblau mit Alkalien bildet (Bernthsen) und welches in hohem Grade in der Methylenazurcarbonatlösung löslich ist. Diese Mischung färbt ganz besonders stark das Spongioplasma (violett); da sie auch das Kollagen (hellviolett) färbt, und die Mastzellen ihre rote Farbe nicht sehr festhalten, ist es bei Anwendung dieser Mischung empfehlenswert, eine saure Beize vorauszuschicken (angesäuerte Orceïnlösung) und das Kollagen und Spongioplasma in einer anderen Farbe vor- oder nachzufärben (neutrales Orceïn).

Die aus dem bishergesagten sich ergebenden Farbmischungen und Prozeduren sind folgende. Die „Azurmischung" besteht aus Methylenazurcarbonat (Giemsa) 0,25; Kalicarbonic. 0,25; Methylenviolett (Bernthsen) 1,0; Aqua destillata und Glyzerin āā ad 100,0.

Färbemethode: a) angesäuertes Orceïn über Nacht; Alkoholabspülen; nicht angesäuertes Orceïn 5 Min.; Alkohol; Wasser; Azurmischung 15 Min.; Wasser; Alkohol; Oel; Balsam. Spongioplasma blauviolett, Kollagen bläulichbraun. b) angesäuertes Orceïn über Nacht; Alkohol; Wasser; Azurmischung 15 Min.; Wasser; nicht angesäuertes Orceïn 5 Min.; Alkohol (kurz!); Oel; Balsam. Spongioplasma graublau, Kollagen orceïnrot.

Zu stärkerem Hervortreten des Spongioplasma kann das neutrale Orceïn durch Unnas zur Epithelfaserfärbung empfohlene Wasserblau-Orceïn-Eosinmischung (Grübler) 3 Min., ersetzt werden.

Den Schluß des Aufsatzes bildet eine kurze Uebersicht der chemischen Ableitung der hier aufgeführten Methylenblauderivate. *Pinkus*, *Berlin.*

188) **Heller, A. Ueber die Notwendigkeit, die seitherige Sektionstechnik abzuändern.** (Vierteljahrsschr. f. gerichtl. Med. 1904. Jan.)

Heller faßt seine bereits mehrfach an der jetzigen Sektionstechnik gemachten Ausstellungen nochmals zusammen und empfiehlt folgende Methode: die gesamten Hals- und Brustorgane werden im Zusammenhang herausgenommen, nachdem

vorher Situs, Herzbeutel und Pleurahöhlen sorgfältig untersucht sind; darauf wird in gleicher Weise mit Bauch- und Beckenorganen verfahren. In manchen Fällen empfiehlt es sich, Hals-, Brust-, Bauch- und Beckenorgane im Zusammenhang herauszunehmen. *Beitzke, Berlin.*

189) **Raehlmann, E. Die ultramikroskopische Untersuchung nach H. Siedentopf und R. Zsigmondy und ihre Anwendung zur Beobachtung lebender Mikroorganismen.** (Münch. med. Wochenschr., 12. Jan. 1904.)

Der wesentliche Unterschied zwischen der bisherigen Einrichtung der Mikroskopie und dem neuen Verfahren besteht weniger in der Vergrößerung, als in der Art der Beleuchtung, die von der bisher üblichen gänzlich abweicht. Die neue Methode beruht auf einer Dunkelfeldbeleuchtung durch Seitenlicht, wobei die Beobachtung im Fokus der intensivsten erreichbaren Beleuchtung stattfindet. Durch die optische Einrichtung des Mikroskops wird die Tätigkeit des Auges erweitert. Hierdurch werden Gegenstände kleinster Dimension, die unter den gewöhnlichen Beleuchtungsbedingungen die Netzhaut nicht mehr zu erregen vermögen, über die Schwelle der Empfindung gehoben. Während mit den bisherigen Vergrößerungen nicht viel unter 1 μ linearer Größenwahrnehmung erreicht wurde, gelingt es mit dem neuen Mikroskop, etwa 1000 mal mehr an linearer Differenzierung zu sehen. So macht die neue Methode Größenverhältnisse der optischen Beobachtung zugänglich, die auf dem Grenzgebiete liegen, auf dem sich in der Auffassung der Stoffbeschaffenheit der Materie Physik und Chemie berühren. Das neue Mikroskop eignet sich nicht zur Untersuchung der morphologischen Beschaffenheit zusammenhängender Gewebe, sondern mehr zum Nachweise getrennter materieller, feinster Bestandteile. Es wirkt demnach nicht durch stärkere Vergrößerung der bisherigen Objekte mikroskopischer Untersuchung, sondern erschließt durch die Einführung der fokalen seitlichen Beleuchtung ein völlig neues Gebiet, so daß kleinste, für die bisherige mikroskopische Untersuchung unsichtbare Teilchen selbstleuchtend und in ihrer Eigenschaft sichtbar gemacht werden.

Deshalb wird das neue Mikroskop dem Chemiker und Physiker bei Untersuchungen durchsichtiger fester und flüssiger Körper, besonders der sogenannten kolloidalen Lösungen besondere Dienste leisten, sowie bei der Untersuchung von Farbstoffen usw. Für die Medizin wird es Wert haben bei der Untersuchung von Gewebsflüssigkeit, der verschiedenen Sera, ferner bei der Untersuchung von Flüssigkeiten auf Mikroorganismen usw. *M.*

190) **Ramón y Cajal, S. Un consejo útil para evitar los inconvenientes de la friabilidad y arrollamients de los cortes en los preparados de Golgi e Marchi.** (Trabajos del laboratorio de investigaciones biologicas de la universitad de Madrid. Bd. 2, 1903.)

Die nach Marchi und Golgi gehärteten Präparate werden unter dem Einfluß der Osmiumsäure namentlich in der heißen Jahreszeit derartig spröde, daß sie sich beim Schneiden hartnäckig rollen und stark splittern, oft in so kleine Stücke, daß es unmöglich ist, einen brauchbaren Schnitt zu erhalten. Um diese Unannehmlichkeit zu vermeiden, empfiehlt Verf., das Messer in einen möglichst großen Winkel zur Schlittenbahn zu stellen. Bei leichteren Graden von Sprödigkeit genügt ein Winkel von 30—35^0, bei sehr starker Brüchigkeit stelle man das Messer in einen Winkel von 90^0 zur Schlittenbahn, wie beim Paraffinschneiden. Bei dieser Stellung ist ganz besonders auf tadellos scharfe Messer ohne Scharten zu sehen. *Beitzke, Berlin.*

191) **Bouin, M. Nouvelle technique pour la fixation et le traitement ultérieur des oeufs de Salmonidés.** (Réunion biol. Nancy, 14 déc. 1903.)

Les oeufs sont jetés dans un vase contenant au fond de l'ouate hydrophile pour éviter la déformation et rempli de formol picro-acétique (liquide de Bouin). Ils y séjournent de 36 à 48 heures, on détache alors la coque de l'oeuf, on sépare le disque germinatif qui est reçu dans l'alcool à 60^0. Par ce procédé le vitellus n'est pas entrainé avec le disque germinatif ce qui facilite les méthodes de coloration et d'inclusion ordinaires. *Soulié, Toulouse.*

Für die Redaktion verantwortlich: Prof. Rudolf Krause und Dr. Max Mosse in Berlin.
Verlag von Urban & Schwarzenberg in Wien und Berlin. — Druck von Julius Sittenfeld in Berlin.

ZENTRALBLATT

FÜR

NORMALE UND PATHOLOGISCHE ANATOMIE

MIT

EINSCHLUSS DER MIKROTECHNIK

JAHRGANG I **HEFT 3** **1904**

Aus dem Laboratorium für Krebsforschung der ersten Medizinischen Klinik der kgl. Charité in Berlin.

(Direktor: Geh. Medizinalrat Prof. Dr. E. v. Leyden.)

Ueber die Anwendung freier Farbbasen und Farbsäuren in der histologischen Technik.

Von Dr. **Leonor Michaelis**, Assistent.

Gewöhnlich werden die Anilinfarbstoffe nicht in Form der freien Farbbasen und Farbsäuren, sondern als Salze angewendet. Es sind nun schon einige Versuche gemacht worden, um die freien Basen und Säuren direkt zur Färbung zu benutzen. So hat Griesbach in Anlehnung an einen in der Technik bekannten Versuch die durch Ammoniak aus dem Fuchsin in Freiheit gesetzte farblose Rosanilinbase dazu benutzt, um Gewebsschnitte in der Farbe des Fuchsin anzufärben. und M. Heidenhain[1]) verwandte die kolloidalen wässrigen Lösungen der blauen Kongorotsäure und anderer Tetrazofarbstoffe einerseits, und die durch Ag_2O aus dem Nilblausulfat in wässriger Lösung in Freiheit gesetzte Nilblaubase andererseits um Schnitte zu färben. Das Gewebe färbt sich dabei immer in der Farbe der Salze, nicht in dem der freien Base oder Säure. Heidenhain[2]) schloß aus diesen Versuchen, daß bei der histologischen Färbung ein der Salzbildung gleicher chemischer Prozeß zwischen dem Farbstoff und dem Gewebe vor sich gehe. Bezüglich der Stichhaltigkeit dieser Schlußfolgerung habe ich mich an anderer Stelle ausgesprochen,[3]) und ich möchte hier nur eine andere Methode beschreiben, welche die Benutzung der freien Farbbasen und -Säuren aufs Leichteste gestattet.

An anderer Stelle habe ich den Befund mitgeteilt, daß man Zellulose (in Form reinsten Filtrierpapiers) in der fast farblosen Lösung der Eosinsäure in Xylol, Toluol, Chloroform etc. im Augenblick rot färben kann, und daß Filtrierpapier ebenso in der roten Lösung der freien Nilblaubase in Toluol etc. im Augenblick blau wird. Dieselbe Methode kann man aber auch anwenden, um histologische Schnitte zu färben. Die Methode würde sich folgendermaßen gestalten:

a) für Farbbasen. Man versetze eine wässrige Lösung von Nilblau oder Toluidinblau mit etwas Natronlauge und schüttle diese Lösung mit Xylol (oder Toluol, Benzol) aus. Dieses nimmt dabei je nach der Konzentration des Farbstoffs eine gelbrote bis rotbraune Farbe an. Das gefärbte Xylol wird abgehoben und direkt zur Färbung benutzt. Die auf dem Objektträger aufgeklebten Paraffinschnitte werden erst in reinem Xylol vom Paraffin befreit, dann in das Farbxylol gestellt und nach eingetretener Färbung in reinem Xylol abgewaschen und in Canadabalsam eingeschlossen.

b) für Farbsäuren. Eine wässrige (ca. 1 %) Lösung von reinstem Eosin wird mit einigen Tropfen HCl versetzt. Es entsteht ein dicker, flockiger Niederschlag der gelbroten Eosinsäure. Diese Lösung wird mit Xylol durchgeschüttelt, das Xylol abgehoben und in derselben Weise wie das Nilblau-Xylol benutzt. Die

[1]) M. Heidenhain, Ueber chemische Anfärbungen mikroskopischer Schnitte und fester Eiweißkörper. Zeitschr. f. wiss. Mikr. XIX, 1902, S. 431.

[2]) Pflügers Archiv Bd. 90, S. 115 und Bd. 96, S. 440, ferner Bd. 100, S. 217

[3]) Pflügers Archiv Bd. 97, S. 634 und Bd. 101, S. 183.

Lösung der Eosinsäure in Xylol ist eigentlich fast farblos. Bei Berührung mit alkalihaltigem Glase färbt sich dieses jedoch sehr leicht rot, so daß die Eosin-Xylol-Lösung häufig leicht gelbrot erscheint. Dies tut der Färbekraft keinen Abbruch.

Die Eosin-Xylol-Lösung ist unbegrenzt haltbar, die Nilblau-Xylol-Lösung macht im Laufe von Wochen und Monaten chemische Veränderung durch, wie überhaupt die meisten freien Farbbasen sehr labile Körper sind.

Die auf diese Weise erhaltenen Eosinfärbungen sind den aus wässriger Eosinlösung erhaltenen gleich, eine ganz diffuse Rotfärbung, welche als Gegenfärbung zur Hämotoxylinfärbung in den meisten Fällen wohl das erwünschteste ist. Die Färbungen mit dem Nilblau-Xylol unterscheiden sich von denen aus wässriger Lösung erhaltenen dadurch, daß sie diffuser sind.

Eine gleichzeitige Färbung mit Nilblau und Eosin aus Xylol ist deshalb nicht möglich, weil beim Vermischen einer Nilblaubasenlösung und einer Eosinsäurelösung sofort ein Niederschlag der in Xylol völlig unlöslichen eosinsauren Nilblaubase entsteht. Hierin liegt eine ganz praktische Methode begründet, um neutrale Farbstoffe in reinster Form in kurzer Zeit zu erhalten. Das Nacheinanderfärben mit den beiden Lösungen kann ich vorläufig nicht empfehlen, weil immer der nachfolgende Farbstoff den ersten in etwas unsicherer Weise und Reihenfolge extrahiert.

Von Interesse dürfte es sein, daß Paraffinschnitte, welche mit 30 % Alkohol aufgeklebt, einige Monate trocken aufbewahrt werden, die Eigenschaft verlieren, sich mit den Xylolfarblösungen zu färben, sowohl mit Nilblau wie mit Eosin. Wenn man aber die alten Schnitte nach Entfernung des Paraffins mit Xylol durch Alkohol in Wasser und wieder rückwärts durch Alkohol in Xylol bringt, so färben sie sich wieder so gut wie frische Schnitte. Die Paraffinblöcke selbst erleiden derartige Veränderungen (wenigstens in fünf Jahren) dagegen nicht. Offenbar ist ein gewisser Wassergehalt der Schnitte notwendig, um ihnen die Reaktionsfähigkeit gegen die freien Farbbasen und — Säuren zu verleihen, welcher ihnen beim Liegen an der Luft durch Austrocknen allmählich verloren geht.

Was nun die praktische Verwertbarkeit dieser Methode betrifft, so liegt sie auf folgenden Gebieten:

1. kann man das Nilblau-Xylol benutzen, um sich rasch über einen Paraffinschnitt während des Serienschneidens udgl. zu orientieren. Man legt den Paraffinschnitt auf den Objektträger, bringt einen Tropfen Nilblaulösung hinzu und bedeckt mit dem Deckglas. Dabei wird gleichzeitig das Paraffin gelöst und der Schnitt gefärbt.

2. ist die Eosin-Xylol-Lösung wohl die praktischste Form, in der man das Eosin anwenden kann. Die Schnitte werden in der gewöhnlichen Weise mit Alaunhämatoxylin gefärbt, differenziert, gebläut,[1]) durch die Alkohole entwässert, mit Xylol durchtränkt und dann in das Eosin-Xylol gestellt. Den Verlauf der Färbung kann man in der farblosen Lösung direkt beobachten und nach Belieben abbrechen. Dann wird kurz mit Xylol abgespült und in Kanadabalsam eingeschlossen.

Der Vorteil der Methode liegt darin, daß einerseits nach stattgehabter Färbung keine Farbstoff extrahierenden Flüssigkeiten mehr angewendet werden, und andererseits darin, daß man das Dilemma umgeht, daß Eosin in wässriger Lösung am sichersten in leicht angesäuertem Bade färbt, während doch die Hämatoxylinfärbung die Vermeidung saurer Lösungen gebietet. Derselben Schwierigkeit ist M. Heidenhain dadurch aus dem Wege gegangen, daß er saure Farbstoffe benutzte, die aus alkalischer Lösung besser färben: Kongorot oder Kongokorinth. Besonders für Deckglaspräparate, die entweder nach der Ehrlichschen Methode getrocknet und fixiert oder nach Schaudinn feucht mit heißem Sublimatalkohol fixiert sind, scheint mir eine Methode von Vorteil, welche Alkalien ganz und gar vermeidet.

[1]) Um eine schnelle und haltbare Bläuung der Hämatoxylinfärbung unter Vermeidung von Alkalien zu erreichen, empfehle ich die Schnitte nach dem Differenzieren mit HCl-Alkohol und Abspülen mit Leitungswasser auf eine Minute in angewärmtes Wasser zu bringen. Hier tritt die Bläuung sehr rasch ein; was beim Auswässern mit kaltem Wasser oft Stunden dauert, erreicht man mit warmem Wasser in einer Minute.



I. Normale Anatomie.

192) **Polowzow, W. Ueber kontraktile Fasern in einer Flimmerepithelart und ihre funktionelle Bedeutung.** (Arch. mikr. Anat. Bd. 63. 1903.)

Verf. hat das Epithel der dorsalen Pharynxtasche vom Regenwurm untersucht. Es wurde je die eine Hälfte derselben dem völlig narkotisierten Wurm entnommen, die andere, nachdem das Tier sich von der Narkose wieder erholt hatte und auf den Eingriff dann lebhaft reagierte. Es wurden so ruhende und stark gereizte Zellen gewonnen. Fixiert wurde in Carnoyscher Lösung, gefärbt mit Eisenhämatoxylin. Im Ruhezustand finden sich in den außerordentlich hohen Flimmerzellen, zwischen denen sich keine Schlußleisten befinden, in der Längsrichtung angeordnete, stark geschlängelte Fibrillen. Zwischen die basalen Enden der Zellen ist Schleim von großen Schleimdrüsen sezerniert und diese dadurch auseinander gedrängt und komprimiert, während an der Oberfläche die Zellen erweitert sind und eng aneinander liegen, so daß ein Herausquellen des Schleimes unmöglich ist.

Im Reizzustand dagegen sind die Fasern grade, ohne daß eine Verlängerung der Zellen stattgefunden hätte. Es handelt sich also um eine aktive Kontraktion der Fasern, die zugleich bewirkt, daß die Zellen eine regelmäßige prismatische Gestalt annehmen. Durch diese aktive Gestaltsänderung wird zugleich der angesammelte Schleim in das Lumen der Pharynx herausgepreßt. Die gleichzeitige starke Kontraktion der Pharynxmuskulatur hat keinen Einfluß auf den Prozeß, da bei unvollständig erholten Würmern zwar starke Muskelkontraktionen eintreten können, während das Epithel im Ruhezustand verharrt. *Thomé, Straßburg.*

193) **Loewenthal, N. Beitrag zur Kenntnis der Struktur und der Teilung von Bindegewebszellen.** (Ebenda.)

Es wurde das subkutane Bindegewebe, Mesenterium und große Netz der weißen Ratte untersucht. Fixiert wurde in Osmium-Kalium-Bichromat, Müllerscher Flüssigkeit und Formol. Dünne Lamellen wurden dann in Hämatoxylin, Alaunkarmin und Orceïn gefärbt. Ueberall fanden sich reichliche Plasmazellen mit kleinem rundlichen Kern. Teils zeigen sie ein ziemlich kompaktes Aussehen, teils sind sie mehr oder weniger in Fortsätze ausgezogen, zerklüftet. Vielfach sind auch entsprechende Granula, einzeln oder in Gruppen getrennt vom Zelleib, zu finden. Da sich die Granula intensiv mit Orceïn nach Unna färben, wirft Verf. die Frage auf, ob sie vielleicht zur Bildung der elastischen Fasern verwendet würden.

Ferner finden sich große Fettzellen, in denen das Fett nur in feinsten Tröpfchen, wenn auch oft sehr dicht, angehäuft ist, während der Kern zentral liegt. Da sich alle Uebergänge von kleinsten, nur mit einigen wenigen Tröpfchen beladenen zu den großen Fettzellen finden, ferner auch amitotische Kernteilung sich nachweisen läßt, so kann es sich hier nicht um Degenerationsbilder gewöhnlicher Fettzellen handeln.

Schließlich findet Verf. in den glatten Bindegewebszellen einen besonderen Modus der amitotischen Teilung, indem die Trennung nicht an einer besonders dünnen Stelle erfolgt, sondern etwa in der Längsachse des Kerns, so daß die beiden neuen Kerne breit aneinander liegen. *Thomé, Straßburg.*

194) **Marx, H. Ueber vitale und supravitale Granulafärbungen.** (Virch. Arch. Bd. 175, Jan. 1904.)

Verf. untersuchte die Granula des Corneaepithels, der Corneakörperchen und der Zellen der Membrana descementi beim Frosch, teils im normalen Zustande, teils nach kurzen Aetzungen mit Chlorzink oder Höllenstein. Zum Zwecke der Granulafärbung wurde entweder ein Körnchen Neutralrot auf 12—24 Stunden in den Bindehautsack gebracht und dann die Cornea zur Untersuchung herausgeschnitten (vitale Methode), oder das rasch enucleierte Auge wurde für mehrere Stunden in eine Neutralrotlösung gebracht (supravitale Methode), wodurch eine gleichmäßigere Färbung erzielt werden konnte. Es fanden sich Veränderungen der Form, der Färbbarkeit und der Anordnung der Granula, meist alle drei kombiniert, oft mit Ueberwiegen einer derselben. Beim Epithel waren die Granula in Schollen und brockenförmige Gebilde umgewandelt, intensiv gefärbt und unregelmäßig ge-

lagert; meist trat auch Kernfärbung auf. In den Corneakörperchen war bei Chlorzinkätzung die veränderte Anordnung besonders auffallend, bei der Argentumätzung trat die Gestaltsveränderung mehr in den Vordergrund; in den Zellen der Membrana Descemeti waren die gleichen Verhältnisse anzutreffen. Die geschädigten Granula in der Umgebung des Aetzbezirks waren gefärbt, während im Aetzbereich selbst die Färbung meist fehlte. Es läßt sich noch nicht entscheiden, inwiefern diese Untersuchungsresultate für die Erkenntnis des Wesens und der Bedeutung der Granula verwertbar sind. *Beitzke*, *Berlin*.

195) Arnold. Weitere Beispiele granulärer Fettsynthese (Zungen- und Darmschleimhaut). (Anat. Anz. Bd. 24 No. 15.)

A. berichtet über Versuche über Oel- und Seiferesorption der Epithelien der Froschzunge und des Froschdarmes. Fettnachweis geschah an Formol-Gefrierschnitt mit Sudanfärbung, an Paraffinschnitten von Marchiobjekten. A. formuliert die Ergebnisse seiner Versuche über das Verhalten der Froschzunge beim Eintauchen in Lösungen von oleinsaurem Natron, oder Aufbringen von kleinen Seifekörnchen auf die Oberfläche, endlich bei Anwendung von Olivenöl, das mit Sudan oder Alkanna gefärbt ist, dahin, daß Seife und Fett von den Plasmosomen der Epithelien, sowohl bewimperten als wimperlosen umgesetzt werden. In den Grenzsäumen der Zellen finden sich nur ganz vereinzelte Fettgranula, fast immer sind sie auch bei völliger Füllung der Zellen mit Fett davon frei. Die Anordnung ist bei beiden Stoffen die gleiche. Die Granulabilder, welche hierbei entstehen, zeigen eine weitgehende Uebereinstimmung mit denen der vitalen und supravitalen Neutralrotfärbung. Bei der Verwendung gefärbter Oele und Seife kommt eine deutliche Färbung der Granula nur dann zustande, wenn Zeichen der Veränderung der Zellen wahrnehmbar werden. Da bei der nachträglichen Sudanfärbung die Zellen sich als sehr reich an Fettgranula herausstellen, kann aus solchen Versuchen auf eine Resorption gefärbter Substanzen nicht geschlossen werden. Von anderen Zellformen, die bei Zufuhr von Oel und Seife Fett enthalten, sind außer den Epithelien Drüsenzellen, Leucocyten, Bindegewebszellen und Muskelfasern namhaft zu machen. — Normaler Weise ist zwar der Magen ziemlich stark fetthaltig, der Gehalt des Darmes ist viel geringer. 1. Bei der Verfütterung von Oel und Seife werden diese Stoffe durch die Plasmosomen umgesetzt, die Grenzsäume enthalten nur ganz vereinzelte Fettgranula. 2. Die Anordnung ist bei beiden Stoffen die gleiche. 3. Bei Verfütterung gefärbter Fette kommt eine Färbung der Darmwand scheinbar nur an geschädigten Stellen zu stande. 4. Auch bei Verfütterung gefärbter Oele kann die Darmwand stellenweise gefärbt erscheinen. Die große Mehrzahl der Granula bleibt aber ungefärbt und gelangt erst bei nachträglicher Sudanfärbung zur Wahrnehmung. 5. Außer den Darmepithelien enthalten auch das Zottengewebe und die Chylusgefässe Fett. *Poll*, *Berlin*.

196) Wetzel. Die colloidalen Hohlkörper der Eiweißsubstanzen des Zellkernes. (Verh. d. Berliner Physiolog. Ges. Archiv f. Anat. u. Physiol. Physiol. Abt. 1903, H. 5—6.)

Läßt man unter einem Deckglas zu einem Tropfen Heringsmilchnukleinsäure Clupeinlösung hinzufließen, so erhält man Ausfällungen sehr verschiedener Form: „Breite flache Massen von unregelmäßiger Begrenzung und Vollgranula verschiedener Größe, sodann den ebengenannten ähnliche gefällte Massen, welche jedoch einige bis zu zahlreichen Hohlräumen enthalten, schließlich Hohlkugeln“ (von Verf. als Cavula bezeichnet), „welche sich zu zwei oder mehreren aneinander gelagert haben, und einzelne große, sowie ganz kleine Hohlkugeln.“

Durch Veränderung der Mengenverhältnisse beider Lösungen kann man bald Wabenwerke, bald solide Gebilde erzeugen und unter dem Mikroskop den Uebergang der einen in die andere Form direkt verfolgen. Die Schlußfolgerung, die Verf. hieraus zieht, lautet: „Die an unbelebten Proteiden erzeugten Strukturen beweisen die allgemeine Möglichkeit derartiger Strukturen auch an belebtem Proteidmaterial. Zeigen die Gebilde eines bestimmten Zellorganes gewisse Formen besonders häufig, so findet dieser Umstand eine besondere Erläuterung, wenn sich zeigen läßt, daß die jenes Organ in erster Linie zusammensetzenden Stoffe auch auf dem Objektträger eine überwiegende Neigung zur Bildung derselben Formen besitzen.“ *Garten*, *Leipzig*.

197) Walkhoff. Ueber die Architektur des menschlichen Beckens im Lichte der Entwicklungsmechanik, mit Demonstrationen. (Physik. med. Gesellschaft zu Würzburg. Sitzung v. 7. Jan. 1904.)

Vortr. berichtet über Ergebnisse seiner Studien über die Architektur des menschlichen Beckens, die er mit Hülfe von Röntgenaufnahmen erzielt hat. Auch die Becken der Anthropomorphen wurden mit in den Bereich der Untersuchung gezogen. Als wesentlich ist hervorzuheben, daß Vortr. beim Menschen ein Trajektorium gefunden hat, welches von der Hüftgelenkspfanne nach der Facies auricularis des Os ileum zu zieht und in das Kreuzbein, besonders in den 1. Kreuzbeinwirbel, aber auch in den 2. und 3., ausstrahlt. Dieses Trajektorium ist für den Menschen in seiner Ausbildung und Ausprägung von starken Knochenbälkchenzügen höchst charakteristisch und findet sich nicht in der Ausdehnung bei den Quadrupeden und Anthropomorphen, wo es zwar vorhanden, jedoch nur schwach ausgeprägt ist. Vortr. nennt dies „das Trajektorium der aufrechten Haltung". Das Trajektorium gibt eine Stütze für die Auffassung von Meier und Leßhaft von der Gewölbekonstruktion des menschlichen Beckens. Das Kreuzbein ist nach Vortr. sowohl in seiner inneren Struktur als seiner äußeren Gestalt nach auf das funktionell zweckmäßigste eingerichtet. Dieselbe innere architektonische Ausbildung, wie sie beim Menschen im großen Becken auftritt, findet sich auch bei den Anthropomorphen, nur entsprechend der verschiedenen Gestalt und Formation des Beckens etwas anders modifiziert. Vortr. erläutert dann die ganze strukturelle Anordnung des Beckens und gibt für dieselbe eine mechanische Erklärung auf Grund der Rouxschen Gesetze der Entwicklungsmechanik; so z. B. finden sich typische Durchbiegungskonstruktionen in den Tub. oss. ilium und Tub. oss. ischii. Des weiteren wird dann die verschiedene Ausbildung der Symphyse bei dem Menschen, bei den Quadrupeden und Anthropomorphen besprochen. Bei den letzteren Tieren ist es nach Vortr. hauptsächlich die schräge Stellung der Oberschenkel, welche in der Symphyse eine starke quere Druckspannung bewirkt und damit eine breitere Verschmelzung in der Symphyse veranlaßt und zu gleicher Zeit eine kräftige Entwicklung der aufsteigenden Sitzbeinäste. Infolge der mehr geraden Stellung der Oberschenkel beim Menschen zum Rumpfe pflanzt sich beim Menschen die gesamte Druckkraft durch das Trajektorium der aufrechten Haltung fort und in der Symphyse tritt nur eine geringe quere Druckspannung auf, die allmählich bewirkt hat, daß eine Reduktion der Symphyse und der aufsteigenden Sitzbeinäste stattgefunden hat, in dem Sinne, daß die aufsteigenden Sitzbeinäste rudimentäre Knochenstücke geworden sind und ein weiter Schambogen entstanden ist.

(Ausführlich erscheint der Vortrag in Buchform bei Bergmann, Wiesbaden.)

Schmincke, Würzburg.

198) Bolk, L. Entwicklungsvorgänge in der occipitalen Region des Primordialcraniums beim Menschen. (Petrus Camper II. 3. 1903.)

Die von van Wiyhe neulich für die elektive Färbung des Knorpels mittels angesäuerter Methylenblaulösung angegebene Methode wurde vom Verf. für das Studium der Verknorpelung des Occipitale beim menschlichen Embryo angewendet (mit nachfolgender Präparierung der Weichteile.) Es treten bei einem Fötus von 7 cm Scheitel-Fußsohlenlänge ein von einer Temporalregion zur anderen verlaufender, sich in den Parietalplatten Köllikers verlierender Knorpelstab und zwei Knorpelkerne, ober- und unterhalb dieser Spange, auf, von denen die untere deutlich eine paarige Anlage erkennen läßt. Später verschwindet der obere Knorpelkern, der untere ist noch nachweisbar, nachdem schon die Knochenbildung, die zur Entstehung der unteren Schuppe des Occipitale Anlaß gibt, angefangen hat. Die Lage dieses Knorpelkernes stimmt mit dem schon nach Ranke aus Knorpelverknöcherung hervorgehenden Ossiculum Kerckringii überein. *Boeke, Helder.*

199) Lickley, Dunlop. On the relations of the reventh and eighth ribs to the sternum in man. (Anat. Anz. Bd. 24, Nr. 12.)

Bei 51 Brustbeinen fand sich 6 mal rechts, 7 mal links eine achte wahre Rippe: die von anderen Autoren auf das vorzugsweise rechtsseitige Vorkommen dieser Anomalie gegründeten Hypothesen bestätigt somit diese Beobachtungsreihe nicht. Häufig befestigte sich der siebente Rippenknorpel vorn am Sternum, oder

sein Ende lag wenigstens dort und die Gelenkverbindung mit der Seitenfläche des Brustbeines übernahm ein kurzer dorsaler Fortsatz. Die Gelenkverbindung des 7. Knorpels war, in den Fällen mit einer 8. wahren Rippe, in der Regel die typische. Er beschreibt im Anschluß an diese Angaben zwei seiner am auffallendsten mißbildeten Fälle genauer. — Die 8. Rippe ist nach Lickley eine degenerierte Sternalrippe und die 7. zeigt Anzeichen der beginnenden Entartung im gleichen Sinne. Die Lage der Befestigungsstellen ventralwärts vom Brustbein findet der Verf. in Uebereinstimmung mit der Ansicht Ruges, daß der Verwachsungsprozeß der Rippenenden bei der Brustbeinbildung dorsal beginnt und ventralwärts fortschreitet. *Poll*, *Berlin*.

200) Laguesse, E. Sur l'histogénèse de la fibre collagène et de la substance fondamentale dans la capsule de la rate chez les Sélaciens. (Arch. d'Anat. microsc. T. VI, Fasc. II et III.)

Verf. studierte die Entwickelung der kollagenen Faser und der Grundsubstanz in der Milzkapsel erwachsener Selachier (Scyllium canicula, Torpedo, Acanthias vulgaris), und bei Embryonen von Acanthias, hauptsächlich mit vereinfachter Hansenscher Methode: Fixation in Sublimat, Alkohol oder Pikrinsäure (letztere in einfacher gesättigter wässeriger Lösung oder, bei Embryonen, nach Kleinenberg). Färbung: zu 100 ccm in Kälte gesättigter wässeriger Pikrinsäurelösung 5 ccm 2⁰/₀ige wässerige Säurefuchsinlösung hinzufügen, bei Lichtabschluß aufbewahren. Vor dem Gebrauch füllt man 2 Uhrschälchen (à 3 ccm), das eine mit der Lösung, der man 1—2 Tropfen 2⁰/₀iger Essigsäure zusetzt, das andere mit destilliertem Wasser und 2 Tropfen vom Inhalt des ersten Schälchens. Färben 5 Minuten im ersten, schnell (2—4 Sek.) im zweiten Schälchen, 1—2 Minuten in Alkohol 95⁰/₀, absolutem Alkohol, Xylol, Balsam. Resultat: Kerne und Cytoplasma gelb, allein die Fasern rosa oder rot; bleiben letztere zu gelb, so benutzt man eine 4⁰/₀ige Säurefuchsinlösung. — Fixation mit Flemmingscher Flüssigkeit verlangt Vorfärbung mit Saffranin, dann Pikro-Indigo-Karmin. Weigerts Methode für elastische Fasern färbt manchmal die junge Bindegewebfaser. — Die Hauptresultate des Verf. bestehen in folgendem: In der Milzkapsel der Selachier lassen sich zwei Schichten von Fasern unterscheiden: die oberflächlichen, parallel angeordneten gehören zur Serosa und entwickeln sich in einer amorphen Glashaut, die sich aus der Peripherie der das Milzgewebe einhüllenden Zellen differenziert hat. Die tiefe Lage bildet ein Gitter und umfaßt die oberflächlichen Maschen des Netzes; sie entsteht in den oberflächlichen Trabekeln des Milznetzes. Diese Trabekeln werden anfangs durch Zellen des Netzes mit ihren Ausläufen dargestellt. In diesen bildet sich an der Oberfläche eine amorphe, „präkollagene" Substanz, die schließlich die Fortsätze oder die ganzen Zellen einnehmen kann und erst in dieser entwickeln sich durch „Kondensation und Differenziation" die anfangs sehr feinen Fibrillen. Im Milznetz selbst entstehen Fasern um die Gefäße herum, um dieselben mit der Kapsel zu verbinden. Aehnliches findet Verf. im gewöhnlichen Bindegewebe, das sich um den Milzhilus herum befindet. — Verf. stellt sich also auf Seite Ebners u. a., welche die Fibrillen in einer Grundsubstanz entstehen lassen, welche von der Zelle herausdifferenziert ist, eine Art von „Exoplasma", das Verf. aber nicht mehr zur Zelle selbst gerechnet wissen will. *Peter*, *Breslau*.

201) Rawitz, B. Beiträge zur mikroskopischen Anatomie der Cetaceen. (Internat. Monatsschr. Anat. Phys. Bd. 20, H. 10/12.)

R. standen zwei Bruchstücke einer Zunge von Delphinus delphis L. zur Verfügung: vom linken Seitenrande sowie von der Mitte des Hintergrundes. Hier, wo bei anderen Säugern die Geschmackspapillen liegen, finden sich bei Delphinus größere und kleinere Gruben. Während sich auf der ganzen Zungenoberfläche ein sehr hohes geschichtetes Pflasterepithel mit stark ausgeprägter Zapfenbildung findet, verliert sich am Eingang in die Gruben die Hornschichte und das Pflasterepithel hat hier nur geringe Mächtigkeit. An den Wänden und auf dem Boden finden sich den Papillae fungiformes der Säuger ähnliche Bildungen, die aber keine Spur von Schmeckbechern tragen. Daß aber hier eine starke Sensibilität ihren Sitz hat, darauf weisen die zahlreichen Ganglienzellenhaufen und Nervenfasern hin, die in den Grubenpapillen gelegen sind.



Um die Gruben liegen zahlreiche zusammengesetzte, tubulöse, lobuläre Drüsen und zwar Eiweiß- und Schleimdrüsen nebeneinander und gemischt. Die Drüsen münden ausschließlich in den Gruben und R. vermutet in ihnen die Homologa der Ebnerschen Zungendrüsen, allerdings mit dem Unterschiede, daß es sich beim Delphin um gemischte Drüsen handelt. *Neumayer, München.*

202) **Walkhoff, O. Beitrag zur Lehre von der Struktur des Schmelzes.** (Deutsche Monatsschr. f. Zahnheilkunde. XXI. Jahrg. 12. Heft.)

Verf. betont gegenüber v. Ebner, daß es sich bei seinen Untersuchungen um ganz exakte Querschliffe ungeätzter Schmelzprismen bei zentraler Beleuchtung unter Anwendung kurzwelligen Lichtes handle und daß die corticale mehr organische Schicht der Schmelzprismen im durchfallenden ungebrochenen Licht heller sei als der Zentralkörper. Abweichung des durchfallenden Lichtes von der Richtung der Prismenachse erzeugte Kunstprodukte. Die von Smreker dargestellten Arkaden seien als durch Schiefschnitte oder die Säurewirkung der Smrekerschen Silbermethode entstanden aufzufassen. Die sich zwischen den sich berührenden Corticalschichten der Prismen gelegentlich findende Trennungslinie sei eine rein optische Erscheinung. Er verwirft die Smrekersche Silbermethode als ungeeignet zur Untersuchung der kalkhaltigen Kittsubstanz, da bei ihr ohne Säurezusatz freie Säure entsteht, welche auf die Kalksalze einwirkt, und damit auch der Brechungsexponent der Gewebsteile optisch und das Gewebe an sich chemisch verändert wird. *Richter, Berlin.*

203) **v. Ebner. Das Hartwerden des Schmelzes.** (Oesterr. Zeitschr. f. Stomatologie. I. Jahrg., 14. Heft.)

Verf. findet unter genauer Darstellung seiner Untersuchungsmethode des Schmelzes mit dem Polarisationsmikroskop, daß die Erhärtung des Schmelzes successive vom Zahnbein gegen die Oberfläche und von der Schneide nach abwärts fortgeht. Es finden sich besonders längs der Retziusschen Streifen Inseln von positiv doppeltbrechendem Schmelz in einem Gebiet, das sonst negativ doppelt brechenden enthält. Für den harten alten Schmelz beträgt der Brechungsquotient für den ordentlichen Strahl 1,6277, für den weichen jugendlichen Schmelz 1,588. Bei Beobachtung von jugendlichen Schmelzprismen in Zimmtöl im Polarisationsapparat mit der Gipsplatte fand er sie wider Erwarten negativ doppeltbrechend.

Er hat schon früher mit phenolartigen Verbindungen bei Knochen und Bindegewebe die Erfahrung gemacht, daß erstere die Doppelbrechung umkehren, was er darauf zurückführt, daß sie in die noch weichen Schmelzprismen eindringen und dieselben imbibieren. Es entstehen daraus neue Spannungen, welche die Doppelbrechung umkehren. Nach dem Auswaschen des Oeles zeigt sich wieder die alte positive Doppelbrechung. Da diese Erscheinungen beim harten Schmelz ausbleiben, glaubt er, daß die weichen Schmelzprismen im Innern nicht vollständig verkalkt sind und so Flüssigkeit eindringen kann. Er nimmt an, daß in das durch die Kittsubstanz der Prismen dargestellte Wabenwerk während der Erhärtung eine kalkhaltige Flüssigkeit eindringt, weil die tieferen Schichten zuerst verkalken und daß die Protoplasmafasern der Zahnbeinzellen die Träger der Kalksalze sind. *Richter, Berlin.*

204) **v. Ebner. Ueber das Hartwerden des Zahnschmelzes.** (Sitzb. kais. Akad. Wiss. Wien, Bd. 112, Juli 1903.)

Embryonaler und kindlicher Schmelz ist weich, fast kreidig, im feuchten Zustande durchscheinend, im trocknen undurchsichtig, weiß, lufthaltig. Er besitzt einen Brechungsindex von 1·5889 und ist positiv doppelbrechend. Der fertige Schmelz besitzt fast die Härte des Quarzes, ist negativ doppelbrechend und hat einen Brechungsindex von 1·6277. Ueber die Umwandlung des ersten Zustandes in den letzteren ist bisher so gut wie nichts bekannt. v. Ebner hat nun bei der Bestimmung des Brechungsquotienten des kindlichen Schmelzes mittels Zimmtöl die Beobachtung gemacht, daß in dieser Flüssigkeit die positive Doppelbrechung des embryonalen Schmelzes in eine negative verwandelt wird; wäscht man mit Alkohol aus, so kehrt die normale positive Doppelbrechung zurück; es handelt sich also nur um Spannungsvorgänge infolge von Flüssigkeitsimbibition. Demnach muß der unfertige Schmelz noch für Flüssigkeiten durchdringbar sein, d. h. es kann eine Einlagerung neuer Teilchen zwischen die bereits vorhandenen statt-

finden. Durch Verfolgung der Brechungserscheinungen im Schmelze in verschiedenen Entwicklungsstadien kommt nun v. Ebner zu dem Schlusse, daß die Erhärtung des Schmelzes vom Zahnbein gegen die Oberfläche, von den ältesten Schmelzpartien zu den jüngsten fortschreite. Es scheint also eine Zufuhr von Kalksalzen vom Zahnbein aus in die noch weiche Kittsubstanz stattzufinden, aus welcher die Einlagerung in die kindlichen Schmelzprismen erfolgt. Dies geht ziemlich rasch vor sich und es erfolgen die wesentlichsten Veränderungen, welche zum Hartwerden des Schmelzes führen, noch vor dem Durchbruch der Zähne. *Schaffer*, *Wien*.

205) v. Schumacher. Ueber die Entwicklung und den Bau der Bursa Fabricii. (Sitzb. kais. Akad. Wiss. Bd. 112, Juli 1903.)

Zum Studium der Entwicklung wurden Tauben- und Hühnerembryonen verwendet und von zwei Kloaken der letzteren Wachsplattenmodelle angefertigt; außerdem wurden ausgeschlüpfte Hühner und Tauben in verschiedenen Stadien nach den üblichen histologischen Methoden untersucht. Weiter Monedula turrium, Buteo vulgaris, Otus brachyotus und Cuculus. — Betreffend die erste (entodermale) Entstehung der Bursa bestätigt der Verf. die älteren Angaben von Wenckebach und Pomayer. — Am eingesenkten Follikel unterscheidet der Verf. den oberflächlichen kuppenartig vorragenden Teil als „Papille“, die mit Epithel ausgekleidete grubige Vertiefung als „Kelch“. Eine Abschnürung des Follikels vom Oberflächenepithel findet nicht statt. Der in die Tiefe eingesenkte „Follikelkeim“ besteht im Gegensatz zu dem mehr kubischen Oberflächenepithel aus unregelmäßig polyedrischen Zellen, deren ursprünglich scharfe Abgrenzung gegeneinander bald verloren geht, so daß die ganze Epithelknospe ein mehr syncytiales Aussehen annimmt. Im Zentrum derselben tritt in den letzten Bebrütungstagen eine Vakuolenbildung im Protoplasma auf, wodurch das ursprünglich kompakte Epithelgewebe gelockert wird und ein der Schmelzpulpa ähnliches Gewebe darstellt. Die Kerne der gelockerten Zellen werden kleiner und stärker färbbar; schließlich kommt eine Anzahl derselben mit einem kaum nachweisbaren Protoplasmasaum frei in die Lücken zwischen den sternförmigen Epithelzellen zu liegen und dieselben sind nicht mehr von Lymphocyten zu unterscheiden. Die ersten Lymphocyten sind also direkte Abkömmlinge von Epithelzellen; wie Mitosen beweisen, können sie sich später selbst vermehren. Diese Metamorphose, durch welche die Marksubstanz der Follikel entsteht, schreitet bis an die Oberfläche des Follikelkeimes fort, welche von einem reich vaskularisierten Bindegewebe umschlossen wird; niemals dringen Gefäße oder Bindegewebe in die Markmasse ein. — Die Rindensubstanz entwickelt sich durch Ansammlung dicht gedrängter Lymphzellen in einem zelligen Retikulum, welches aus dem Bindegewebe der Lamina propria hervorgeht, um die Marksubstanz; sie bleibt von letzterer stets durch das geflechtartige Kapillarnetz und einzelne Bindegewebszüge getrennt. Eine eigentliche Basalmembran an der Oberfläche der noch epithelialen Marksubstanz konnte Verf. nicht sehen. Vor dem Auftreten der Rindensubstanz umkreisen auch einzelne elastische Fasern die Marksubstanz; später findet man solche nur an der Oberfläche der Follikel. Epithelzellen sind in der Rindensubstanz niemals vorhanden. Was die Herkunft der Rindensubstanz anlangt, so glaubt der Verf., daß die Leukocyten derselben wenigstens zum Teil nicht von den Epithelzellen der Marksubstanz abstammen, sondern entweder aus Zellen des subepithelialen Gewebes hervorgehen oder aus den Blutgefäßen auswandern. Eine reichlichere Diapedese weißer Blutkörperchen konnte er aber nicht beobachten, wohl aber manchmal zahlreiche eosinophile Zellen in der Umgebung der Marksubstanz, niemals in derselben. — Das Epithel der Bursa, welches stets von Lymphzellen durchwandert wird, stellt beim Huhn schließlich ein mehrreihiges Zylinderepithel dar; bei der Dohle und Taube ein einfaches kubisches oder zylindrisches. Bei der Dohle fand der Verf. auf die Papillen beschränkt ein flimmerndes Zylinderepithel. Bei der Sumpfeule und beim Kukuk (nicht bei Buteo, wie Wenckebach) findet der Autor „ausgestülpte“ Follikel, bei denen die „Marksubstanz“ der Lichtung der Bursa zugewendet ist und der „Rindensubstanz“ kappenartig aufsitzt. — In der Wand der Bursa findet sich ihrer Längsrichtung entsprechend eine ziemlich kräftige Muskelschicht. — Die Bedeutung der Bursa sieht der Verf. in der Bildung von Leukocyten zu einer Zeit, wo das übrige adenoide Gewebe des Darmkanals noch wenig entwickelt ist. *Schaffer, Wien*.

206) **Launoy, L. La cellule pancréatique après sécrétion provoquée par la sécrétine.** (C. R. Soc. Biol. Séance, du 26 déc. 1903.)

Les recherches ont porté sur le chien, comparativement sur le pancréas d'un animal ayant reçu une injection de sécrétine et sur le même organe d'un animal témoin. Les pièces, fixées par le liquide de Tellyesniczky, étaient colorées par le bleu polychrome de Unna ou par l'hématéine — Magenta — Lichtgrün. Launoy conclut: 1⁰ Dans une cellule pancréatique en hyperactivité normale par la sécrétine, les phénomènes de division nucléaire se font d'après le mode amitotique, mode sur la signification duquel l'auteur réserve son opinion. — 2⁰ Dans une cellule en hypersécrétion, à noyau multinucléolé, en vue de division, il n'y a pas émission de pyrénosomes. — 3⁰ Dans les noyaux de cellules pancréatiques en hypersécrétion, la chromatine normalement hémateiphile et chlorophile devient fuchsinophile (Magenta) et cyanophile (bleu de Unna). *Soulié, Toulouse.*

207) **Félicine, L. Ueber die Beziehungen zwischen dem Blutgefäßsystem und den Zellen der Nebenniere.** (Arch. mikr. Anat. Bd. 63. 1903.)

Verf. hat hauptsächlich die Nebennieren von Nagern, aber auch von Igel, Katze und Mensch untersucht. Fixiert wurde in Zenkerscher Flüssigkeit, gefärbt mit Eisenhämatoxylin-Rubin. Trotz großer Verschiedenheiten im einzelnen zeigten die Zellen der Rinde im allgemeinen sich stark vakuolisiert, während die Markzellen ein kompakteres Aussehen hatten. In der Rinde fanden sich überall die bekannten 3 Zonen. Zur Untersuchung des Verhaltens der Blutgefäße wurden diese injiziert und zwar mit einer dünnen Tusche-Kochsalzlösung, die in das noch pulsierende Herz infundiert wurde. Um eine Ueberfüllung der Gefäße zu verhüten, wurde gleichzeitig eine kleine Vene angeschnitten.

In der Rinde fanden sich überall Tuschekörnchen in den Kapillaren; ebenso waren sie hier zwischen die Zellen teilweise sogar in feine intrazellulären Kanälchen eingedrungen. Zugleich wurde festgestellt, daß vielfach die Kapillaren auf größere Strecken hin der Endothelauskleidung entbehrten.

In der Marksubstanz sind die Zellen epithelartig um lakunäre Räume angeordnet, die je an einer Stelle mit den weiten Venensinus in direkter Verbindung stehen. In diesen lakunären Räumen fanden sich nur selten Tuschekörnchen, dagegen gelegentlich rote und vor allem weiße Blutkörperchen. Auch an dem Venensinus fehlt streckenweise das Endothel, so daß sie von den Markzellen direkt begrenzt werden. In diesen liegt der Kern nach der Lakune zu. Die den Venen zugekehrte Seite der Zellen ist glatt, zeigt scharfe Konturen, während die nach den Lakunen gerichtete Oberfläche eigentümlich verschwommen, ausgefranst erscheint. Es wird dies als Sekretionserscheinung gedeutet.

Aus dem Umstand, daß die Tuschekörnchen bei normalem Blutdruck so leicht in die Rindenzellen eindringen, aus dem umgekehrten Verhalten im Mark, sowie aus den Sekretionserscheinungen an den Markzellen, zwischen denen sich auch typische interzelluläre Kanälchen finden, schließt Verf., daß der Rinde keine sekretorische Funktion zukomme. Dieser falle die entgiftende Tätigkeit zu. Dagegen habe das Mark alle Kennzeichen einer Drüse und liefere die blutdrucksteigernde Substanz. *Thomé, Straßburg.*

208) **Tretjakoff, D. Langgestreckte Kerne im Samenblasenepithel des Grasfrosches.** (Internat. Monatschr. Anat. Phys. Bd. 20, H. 10/12.)

Das Epithel der Samenblasen des Grasfrosches wird von einschichtigen Zylinderzellen gebildet, von denen zweierlei Formen unterschieden werden können: die einen sind rund, hell, im Basalteil des Epithels gelegen und reichen nicht an das Lumen heran. Zwischen diesen und über sie hingebogen liegen die eingentlichen Zylinderzellen.

Bei der sekretorischen Tätigkeit dieses Epithels im März und April kommt es zu einer sog. „Tropfensekretion", wobei sich die Kuppen der Zylinderzellen mit hellen, homogenen Eiweißsekret füllen, das in Form eines gestielten Bläschens sich abschnürt und ins Lumen der Samenblase gelangt.

Solange in den Samenblasen keine Sekretion statt hat, haben die Kerne der Zylinderzellen eine ovale Form und besitzen eine Membran; das Kernnetz ist aus runden Chromatinkörnern zusammengesetzt. Die meisten Kerne haben mehrere Kernkörperchen. Sowie die Sekretion beginnt, verschmälern sich die Kerne der

Mehrzahl nach am unteren Ende zu einem zugespitzten Fortsatz, welcher keine Kernmembran besitzt. Hierbei nehmen sämtliche Chromatinteile eine längliche Form an und ordnen sich reihenweise hintereinander, so daß eine Längsstreifung des Kernes entsteht. Am unten zugespitzten Kernabschnitt vereinigen sich die länglichen Chromatinteilchen und verschmelzen zu einem kompakten Chromatinfaden, der das untere Ende des Kernes darstellt. Die Kernmembran des oberen Abschnittes verschwindet, dieser selbst verdickt sich; der Kernsaft dieses Abschnittes bleibt meist hell, und über ihm tritt im Protoplasma ein heller Raum auf. Unter weiteren Veränderungen der Kernsubstanzen geht der Kernsaft in den hellen Protoplasmaraum über. Ein Teil der Chromatinkörnchen scheint seine Struktur zu verlieren und im Protoplasma resorbiert zu werden, während die restierenden eine intensiv färbbare Kopfverdickung des Kernfadens bilden. Neben dieser Kernumformung finden sich noch andere, zeigen aber keine wesentlichen Differenzen. Während dieser ganzen Zeit der Kernumformung sondert die Zelle Sekret ab in Form von Kügelchen und da die Protoplasmamenge abnimmt, glaubt sich Tretjakoff zur Annahme berechtigt, daß das Sekret auf Kosten des Protoplasmas gebildet wird. Eine Reihe weiterer Schlußfolgerungen beziehen sich auf die Relationen zwischen Kerninhalt und Protoplasma, die Längsstreckung des Kernes und den analogen Vorgang bei der Mitose usw. *Neumayer, München.*

209) Loewe, Fr. Ueber Neu- und Rückbildung im Ovarium vom Maifisch (Clupea alosa). (Arch. mikr. Anat. Bd. 63. 1903.)

Untersucht wurden Paraffin- und Celloidinserien von Ovarien, die teils in Flemmingscher Flüssigkeit, teils in Alkohol fixiert waren und mit Safranin bzw. Hämatoxylin gefärbt wurden. Da die ersten Entwicklungsstadien der Eier (Ureier) stets im Stroma, unterhalb des Epithels, gefunden wurden, neigt Verf. der Nußbaumschen Ansicht von den Geschlechtszellen zu. Erst später werden sie von einwachsendem Peritonealepithel umwachsen. Nach wiederholter Teilung dieses Ureies wird dann eine Zelle zum Ei, während die anderen die Granulosazellen bilden. Pflügersche Schläuche waren nicht vorhanden. Die Zona radiata wird von den Granulosazellen ausgeschieden und besteht zuletzt aus 3 deutlichen Schichten. Nicht zur völligen Reife gelangende Eier werden atretisch. Das Chromatin ballt sich in Klumpen, Granulosa- und Bindegewebszellen wandern in das Ei ein und nehmen den Dotter auf. Schließlich bleibt nur ein Bindegewebskörper übrig. Die Entwicklung vom Urei zu weiteren Stadien geht nun vor sich, wenn keine weiteren Eier mehr im Ovarium vorhanden sind.

Thomé, Straßburg.

210) Ballowitz, E. Die merkwürdigen $2^1/_4$ mm langen Spermien des Batrachiers Discoglossus pictus Otth. (Ebenda.)

Die frisch aus dem Hoden entnommenen Spermien zeigten in Kochsalzlösung auch beim Erwärmen keinerlei Bewegungserscheinungen. Sie sind an allen Teilen spiralig gedreht. Der Kopf besteht aus 3 Teilen. Das Hinterstück färbt sich allein mit Kernfärbemitteln, geht ohne Grenze in das Vorderstück über, das den größten Teil des Kopfes bildet. Am vordersten Teil sitzt ein kurzes nadelförmiges Spitzenstück, das bei Färbung mit Anilinfarben sich deutlich absetzt. Die Geißel besteht aus einer Hauptfaser und einem wahrscheinlich undulierenden Saum, der wieder aus einer Randfaser und einer Zwischenmembran besteht. Der Saum läuft in Spiraltouren um die ebenfalls spiralig gewundene Hauptfaser, indem sein freier Rand krausenförmige Fältelungen zeigt. In der Nähe des Kopfes ist der Faden niedrig, am Ende der Geißel fehlt er ganz.

Kopf und Hauptfaser sind durch ein kurzes, etwas exzentrisch gelegenes Verbindungsstück vereinigt. Doch gelangt auch eine direkte Fortsetzung der Hauptfaser in Form eines zugespitzten Zapfens in Verbindung mit dem Kopf.

Thomé, Straßburg.

211) Sobotta. Das Wesen, die Entwicklung und die Funktion des Corpus luteum. (Physikalisch-medizinische Gesellschaft, Würzburg. Sitzung vom 4. Februar 1904.)

Vortragender bespricht zunächst in kurzem historischen Rückblick den Wandel der Anschauungen über die Entstehung des Corpus luteum. Die Auffassung C. E. v. Baers, der glaubte, daß die Luteinzellen aus der Theca folliculi ent-

stammten, war lange Zeit die herrschende. Sobotta war der erste, der behauptete, daß die Luteinzellen aus den Epithelzellen des Follikels hervorgingen. Bischoff und Pflüger, die, speziell ersterer, wohl auch ein derartiges Entstehen aus Follikelepithel gesehen hatten, als Urheber dieser Lehre anzusehen, ist nicht annehmbar, da ihre Ansicht nicht auf mikroskopische Analyse gestützt war. Sobotta hat bei der Maus an Material, welches alle Stadien des Corpus luteum enthielt, ausgeführt, daß die Luteinzellen durch Hypertrophie der Follikelepithelzellen entstehen, daß das Bindegewebe und die Kapillaren das Corpus luteum aus der Theca follicuti ihren Ursprung nehmen; im Anschluß an die Befunde bei der Maus hat er diese Entstehungsweise auch für den Menschen behauptet und zur Stütze dieser Behauptung als weiteres Objekt seiner Untersuchungen das Kaninchen herangezogen. Auch hier ist der Vorgang im Prinzip der gleiche. Untersuchungen anderer Autoren an verschiedenen Fledermausarten, Gespenstermaki, javanischer Spitzmaus, deutscher Spitzmaus, Beutelmarder, Schaf ergaben Gleichheit der Verhältnisse. Vortragender wendet sich dann gegen das Unrichtige der Auffassung und Unterscheidung eines Corpus luteum verum und spurium. Der Prozeß der Ausbildung des Corpus luteum ist bei befruchteten wie unbefruchteten Eiern genau der gleiche; dasselbe Corpus luteum entsteht, ob Schwangerschaft eintritt oder nicht. Wenn man eine Unterscheidung treffen will, so kann man eventuell ein Corpus luteum graviditatis von einem Corpus luteum menstruationis unterscheiden, obwohl letzteres auch keine gute Benennung ist, da damit die Anschauung geweckt wird, als ob Ovulation und Menstruation zu derselben Zeit stattfindet, was durchaus nicht der Fall ist.

Vortragender bespricht sodann die Theorie von Fränkel und Cohn von der Funktion des Corpus luteum als Drüse mit innerer Sekretion. Die Experimente beider am Kaninchen seien nicht einwandsfrei; auch sei ihre Behauptung, daß nur bei den Tieren ein wohlentwickeltes Corpus luteum vorhanden sei, bei denen das Ei mit der Uteruswand in Verbindung tritt, unrichtig; so z. B. hätten die Marsupialier gut entwickelte Corpora lutea; bei den Tieren, bei denen wie z. B. bei den Fischen nicht gut ausgebildete Corpora lutea vorkämen, sei dieses wegen der großen Zahl der Eier nicht möglich; hier habe eben an der geringen Ausbildung der Raummangel Schuld. Auch bei den Säugetieren kommen Unterschiede in der Ausbildung vor; es scheint, daß Unipare, auch diejenigen, bei denen kein inniger Verband des Eies mit der Uteruswand besteht, große Corpora lutea, pluripare kleine Corpora lutea besitzen; die Größe des Corpus luteum hat keine Beziehung zu der Art und Weise der Befestigung des Eies in der Uteruswand. Vortragendem dünkt es nicht wahrscheinlich, daß die Funktion des Corpus luteum mit der Implantation des Eies in den Uterus in Zusammenhang zu bringen ist.

Schmincke, Würzburg.

212) van den Broek, A. J. P. Ueber Rektaldrüsen weiblicher Beuteltiere. (Petrus Camper II. 3. 1903.)

Bei dreizehn verschiedenen Arten untersuchte Verfasser die weiblichen Geschlechtsorgane und fand dabei regelmäßig Rektaldrüsen als Organe von runder Gestalt, welche gerade oberhalb der Stelle wo Rektum und Canalis urogenitalis sich zur Kloake vereinigen. Nach einer Literaturübersicht wird der makro- und mikroskopische Bau dieser Drüsen besprochen und schließlich als ihre Funktion bei den Marsupialiern eine Einfettung des Enddarmes und der Kloake um Kotballen die Passage zu erleichtern angegeben. Auch wird ein Teil der Drüsentubuli vielleicht ein spezifisches, geschlechtlichen Interessen dienendes Sekret ausscheiden.

Boeke, Helder.

213) Réthi, L. Die sekretorischen Nerven des weichen Gaumens. (Wiener mediz. Presse XLV, Nr. 5 und 6.)

Auf experimentellem Wege wurde ermittelt, daß sowohl im Halsgrenzstrange aus auch im Stamm des N. facialis echte sekretroische Nerven für die Drüsen des weichen Gaumens derselben Körperseite verlaufen. Die im Halssympathicus schon unterhalb des unteren Halsganglions enthaltenen, für die Drüsen des weichen Gaumens bestimmten Fasern durchsetzen das Ganglion cervicale superius, begleiten die Carotis interna und treten mit den Erweiterern der Pupille in die Paukenhöhle ein. Nachdem sie sich von letzteren getrennt haben, ziehen sie

über das Promontorium weiter und senken sich in das Ganglion spheno-palatinum ein. In manchen Fällen gehen die sekretorischen Fasern für die hintere Partie des weichens Gaumens in den Ramus pharyngeus vagi über und in diesem, zugleich mit den motorischen Fasern für den M. levator veli palatini, zu ihrem Endziel.

Die im Stamm des N. facialis enthaltenen sekretorischen Fasern für die Gaumendrüsen ziehen durch das Facialisknie und den N. petrosus superficialis major ebenfalls zum Ganglion spheno-palatinum und von hier, vereint mit den sympathischen Fasern, auf dem Wege der Nn. palatini zum weichen Gaumen.

Verschiedene klinische Beobachtungen sprechen dafür, daß sich diese, hauptsächlich von Katzen gewonnene Ergebnisse auch auf den Menschen übertragen lassen, namentlich was den N. facialis betrifft (z. B. Trockenheit im Munde bei Facialislähmung.) *v. Schuhmacher, Wien.*

214) Rubaschkin, W. Zur Lehre vom Bau der Neuroglia und des Ependyms. (Dissertation. St. Petersburg 1903.)

Für seine ausschließlich am Gehirn von Tieren (Hund, Kaninchen und insbesondere Katze) angestellten Untersuchungen wandte Autor eine eigene Methode der Fixierung und Färbung an, wobei dem frisch durch Chloroform getöteten Tiere durch verschiedene Gefäße, je nach dem welcher Teil des Gehirns untersucht werden sollte, durch die Aorta, Carotis com., Carotis int., Vertebralis, Art. intercostalis usw., 200—1000 ccm der zur Hälfte mit Wasser verdünnten Fixierungsflüssigkeit injiziert wurde; nach 10 Minuten wird das Gehirn freigelegt und die erforderlichen Stücke (von $^1/_2$ cm-Seite) in die Fixierungsflüssigkeit eingelegt, in welcher sie bei einer Temperatur von 35°—40° C. 5—7 Tage verbleiben. Die Fixierungsflüssigkeit wird folgendermaßen zubereitet: zu 100 ccm einer kochenden $2^1/_2$%igen Lösung von Kalium bichromicum, werden unter beständigem Umrühren 0,5—1,0 gr Cupri acetici neutr. zugesetzt; der hierbei erhaltenen trüben Flüssigkeit werden weiter 2,5—3,0 ccm Acidi acetici glac. zugefügt, worauf die Lösung nach 5—10 Min. klar wird. Eine derartige Lösung hält sich längere Zeit unverändert, kurz vor dem Gebrauch wird derselben 10,0 ccm Formalin (Schering) zugesetzt. Nach der Fixierung wird das Präparat in Alkohol 95° übertragen und in Paraffin eingebettet; die von Paraffin befreiten aufgeklebten oder nicht aufgeklebten Schnitte werden entweder in einer gesättigten wässerigen Lösung von Methylviolet B (oder Gentianaviolet) im Verlauf 6—24 Stdn., oder in einem Gemisch einer in Alkohol gesättigten Lösung derselben Farbe (3 Teile), mit Anilinwasser (1 Teil) im Verlauf von 10—30 Min. gefärbt; alsdann werden die Schnitte im Wasser ausgewaschen und für 20 Sek. bis $1^1/_2$ Min. in Lugolsche Lösung übergeführt; nach abermaligem Auswaschen in Wasser gelangen sie für eine $^1/_2$ Min. in Alkohol von 95% und werden in Nelken- und Anilinöl differenziert und schließlich nach dem Auswaschen derselben in Xylol bis zur vollständigen Entfernung des Oels in Balsam eingeschlossen. Bei dieser Färbung nehmen die Gliafasern und -kerne eine gesättigte violette Farbe an, das Protoplasma der Gliazellen erscheint heller, in den Nervenzellen werden die Kerne und die Nißlschen Körner gefärbt; die Nervenfasern bleiben ungefärbt. Außer diesem Verfahren hat Verf. auch die Färbung mit Eisenhämatoxylin angewandt, nach einer vorherigen Injektion des oben erwähnten Gemisches oder einer gesättigten Lösung des gelben chromsauren Kali und einer nachfolgenden Uebertragung der Gehirnstücke in das Gemisch von Carnoy oder Lawdowsky (Alkohol, Formalin, Essigsäure). Vor der Differenzierung der Schnitte in Eisenalaun, wurden dieselben direkt aus dem Hämatoxylin in eine gesättigte Lösung von essigsaurem Kupfer für 2—5 Min. eingelegt. Für das Gehirn von Embryonen und niederen Tieren benutzte Verf. auch die Methode von Golgi in ihrer ursprünglichen Form, sowie in verschiedenen Modifikationen, wobei bei erwachsenen Tieren auch hierbei die Lösungen chromsaurer Salze in die Gefäße injiziert wurden. Auf Grund seiner Beobachtungen gelangt Verf. zu folgenden Schlüssen. Die Neurogliaelemente — die Fasern und die Zellen — stehen in genetischem Zusammenhang und entwickeln sich aus jüngeren — gliogenetischen — Zellen durch eine Metamorphose der Fortsätze und des Protoplasmas. Zunächst entstehen aus ihnen sternförmige Zellen, indem ein Teil ihrer körnigen Fortsätze den Charakter von Gliafasern

annehmen, wobei aus einem Fortsatz mehrere Fasern entstehen, von denen einige in Zusammenhang mit dem Zellkörper verbleiben, während die anderen frei werden; späterhin erleiden auch die übrigen Fortsätze der gliogenetischen Zellen sowie das frühere Protoplasma dieselbe Metamorphose; das Endstadium der Umwandlung stellen dann fortsatzlose, stets sternförmige Zellen, Astrocyten, dar, deren Begrenzungsflächen sich Farbstoffen gegenüber wie die Gliafibrillen verhalten. Die Gliafasern bilden um die Gefäße ein dichtes Geflecht „eine gliöse Adventitia“ ein ebensolches Geflecht bilden dieselben zusammen mit den Fortsätzen der sternförmigen Zellen um die Nervenzellen — Gliakapseln —, wobei sie jedoch nie in die Zellen oder die Myelinsubstanz eindringen. Die sternförmigen Neurogliazellen vereinigen sich entweder mit der Wand der Gefäße vermittelst dreieckiger, plättchenförmiger Verbreiterungen oder sie ordnen sich in Strängen an der Oberfläche derselben an. Besonders reich an Glia ist der N. optic., das Chiasma, der Tract. olfact.; die Spinalnervenwurzeln sind desgleichen auf einer gewissen Strecke mit Gliazellen und -fasern versehen. Hinsichtlich des Baues des Ependyms gelangt Verf. zu folgenden Schlüssen: Die epithelialen Ependymzellen entsprechen ihrem Bau nach den Flimmerepithelzellen; sie behalten bisweilen ihre langen Fortsätze, die an einigen Stellen die Gehirnoberfläche erreichen; außer diesen Zellen bleiben im Gehirn erwachsener Tiere auch noch radiäre, von der Oberfläche des Ependyms abgerückte Neurogliazellen mit langen Fortsätzen erhalten; die Fortsätze beider Zellen haben den Charakter von Gliafibrillen, bei einigen Zellen weisen sie jedoch noch eine fibrilläre Struktur auf als Ausdruck einer noch unvollendeten Metamorphose. Unter dem Ependymepithel ist meistenteils eine stark entwickelte Schicht von Gliafibrillen, welche die Substantia gliosa centralis bilden, vorhanden, mit Ausnahme jedoch des distalen Teils des Ventric. terminalis und des Processus infundibuli, die beide eine Struktur nach dem Typus des primären Ependyms bei Embryonen aufweisen.

Schmidt, St. Petersburg.

215) **Misch, J. Das Binnennetz der spinalen Ganglienzellen bei verschiedenen Wirbeltieren.** (Internat. Monatsschr. Anat. Phys. Bd. 20, H. 10/12.)

M. stellte sich die Aufgabe, bei allen Wirbeltierklassen und zwar bei möglichst vielen Spezies das Vorhandensein und die Struktur des Binnennetzes von Kopsch in den Spinalganglienzellen zu prüfen.

Nach einer eingehenden Besprechung der einschlägigen Literatur, wobei den Verhältnissen entsprechend die Holmgrenschen Untersuchungen besondere Würdigung erfahren, gibt M. ein Resumé über Lage des Binnennetzes in den Ganglienzellen, die Anordnung der Fäden, Gestalt des Netzes in seiner Gesamtheit, Verhalten der Fäden des Apparates zum Kern, zu den Zentralkörpern, das Verhalten des Netzwerkes zu den Zellfortsätzen, Unterschiede des Netzwerkes bedingt durch Altersdifferenzen, Unterschiede zwischen dem Binnennetz der spinalen und zentralen Nervenzellen, das Verhältnis der Nißl-Körper zu den Kanälchen, ihr Verhalten bei Reizung u. a. Nachdem die verschiedenen Ansichten über die Deutung des Binnennetzes der Ganglienzellen dargelegt sind, geht Verf. zur Beschreibung seiner eigenen Untersuchungen über, die mit der von Kopsch (Die Darstellung des Binnennetzes in spinalen Ganglienzellen und anderen Körperzellen mittels Osmiumsäure. Sitz.-Ber. d. k. preuß. Akad. d. Wiss., Berlin XL, 1902) angegebenen Methode mit Osmiumsäurebehandlung ausgeführt wurden. Als Einwirkungsdauer der Osmiumsäure auf die möglichst frisch dem Tierkörper (1 Stunde p. m.) entnommenen Ganglien gibt M. 19—22 Tage (im Winter) an.

Durch die Untersuchungen von M. hat sich nun ergeben, daß bei den Säugetieren, Vögeln, Reptilien und Amphibien in übereinstimmender Weise ein endocelluläres Binnennetz in den Spinalganglienzellen existiert, das bei allen Tieren durch eine mehr oder minder breite Zone von der Oberfläche der Zelle getrennt ist. Das Netz zeigt sich zumeist in den zentral gelegenen Zellen des Ganglions mit dunklem Protoplasma und seine Form richtet sich nach der Gestalt der betreffenden Zelle. Das Netz wird von einem Fadenwerk von verschiedener Dicke und Maschenweite gebildet; an den Kreuzungspunkten der Fäden liegen verdickte Knoten.

Zu diesen bei allen untersuchten Wirbeltieren allgemein vorhandenen Charakteren des Binnennetzes treten eine Reihe spezifischer Eigenschaften, die aber keine

fundamentalen Verschiedenheiten für einzelne Tierklassen bedingen. Hervorheben möchte ich, daß bei Säugetieren (Canis, periphere Zone) die Netzmaschen oft nicht aus Fäden, sondern aus „punktartigen Gebilden allein“ oder „aus solchen abwechselnd mit Fäden zusammen“ bestanden.

Verf. glaubt sich zur Folgerung berechtigt, daß dieses mit Osmiumsäure darstellbare Binnennetz der spinalen Nervenzellen identisch sein dürfte mit dem von Golgi beschriebenen Apparato reticolare interno, während eine Aehnlichkeit mit den Holmgrenschen Kanälchen nicht zu existieren scheint.

Ueber die Bedeutung des Binnennetzes sich zu äußern, hält M. ebenso wie Golgi und Kopsch für verfrüht und muß es weiteren Untersuchungen vorbehalten bleiben, diese Frage zu entscheiden. *Neumayer, München.*

216) **Folke Heuschen. Ueber Trophospongienkanälchen sympathischer Ganglienzellen beim Menschen.** (Anat. Anz. Bd. 24 No. 15.)

Verf. beschreibt die Trophospongienkanälchen sympathischer Ganglienzellen bei einem 22jährigen Hingerichteten, die er nach Fixation mit Sublimatpikrinsäure durch Färbung mittels der Eisenhaematoxylinmethode, Nachfärbung mit Säurefuchsin-Orange, oder mit Toluidin-Erythrosin- oder mit Thiazinrot-Toluidin-Färbung dargestellt hat. Er trennt zwei Typen: im ersten durchziehen die ein wenig verzweigten Röhrchen in Form eines lockeren Netzwerkes die Zelle, im zweiten sind sie mehr an einem Punkte vereinigt und zeigen die Form von Besen. Die Verbindung der Kanälchen nach außen ist oft sehr deutlich. Zwischen beiden Typen vermitteln zahlreiche Mischformen. *Poll, Berlin.*

217) **Davidoff, M. C. Material zur Kenntnis der Entwicklung des peripherischen Nervensystems, der Pacinischen, Herbstschen und Grandryschen Körperchen.** (1903, Moskau. Diss.)

Die peripherischen Nervenfasern wachsen vom Zentralnervensystem heraus. Bei Katzen-, Hühner- und Entenembryonen ist ihr Weg durch die Stränge, die aus verlängerten Zellen und Fibrillen des Embryonalbindegewebes bestehen, vorgebildet. Dieselben nervenführenden Stränge sind bei Amphibien aus sternförmigen Zellen zusammengesetzt, deren Ausläufer in verschiedenen Richtungen mit einander vereinigt sind. Es bilden sich aus den nervenführenden Strängen bei weiterer Entwicklung sämtliche Hüllen der Nervenfasern. Das freie Ende der wachsenden peripherischen Nervenfaser behält immer die Form einer Ramón-y-Cajalschen Wachstumskeule.

Pacinische Körperchen entstehen im Mesenterium des Katzenembryo an Enden der nervenführenden Stränge in solcher Weise, daß bindegewebige Zellen, welche der Wachtumskeule dicht anliegen, sich vermehren und immer mehr langgestreckt werden. Diese letzte Veränderung geht von der Peripherie des Körperchens zentralwärts. Schließlich erscheint der typische lamellöse Bau der Kapseln und, wenn der innere Kolben hervortritt, wächst eine andere dünne Nervenfaser in diesen hinein und bildet das Timofeeffsche Netz des Innenkolbens. Die ausgebildeten Pacinischen Körperchen vermehren sich durch Knospung.

Die Entwicklung der Herbstschen und Grandryschen Körperchen wurde im Schnabel des Entenembryo untersucht. Die Anlagen der Herbstschen Körperchen erscheinen als rundliche Anhäufungen der bindegewebigen Zellen, welche die Enden einer wachsenden Nervenfaser umgeben. Peripherische Zellen bilden später Kapseln des Körperchens, zentrale bleiben im Innenkolben. Die Deckzellen der Grandryschen Körperchen sind mesodermalen Ursprungs und unterscheiden sich von den übrigen bindegewebigen Zellen durch Abwesenheit der Fortsätze. Allmählich vergrößert sich die Protoplasmamenge der Deckzellen, sie vereinigen sich zu Gruppen und jede Gruppe gewinnt eine bindegewebige Hülle. In ersten Differensierungsstadien liegen schon die Deckzellen den Endverzweigungen einer Nervenfaser an.

Der Verf. hat noch Menschenembryone von 38—39 cm untersucht und Pacinische Körperchen in der Fingerhaut ganz ausgebildet gefunden; Meißnersche Körperchen waren noch nicht vorhanden. In Folge dessen hält er es für ausgeschlossen, daß Pacinische Körperchen dieselbe Funktion haben, die den Meißnerschen zukommt, d. h. Tastempfindung.

Als Färbungsmittel war hauptsächlich Methylenblau in Kochsalzlösung

angewendet. Es färben sich vermittelst dieser Methode die Nervenfasern in der Hornhaut des Hühnchens von 6 Tagen und in den oberen Koriumschichten eines Schnabels des Entenembryo von 10 Tagen. *Tretjakoff, St. Petersburg.*

218) Herzog. Ueber einen neuen Lidmuskel. (Anat. Anz. Bd. 24, Nr. 12.)

An einem Augenlide von Lemur macaco fand Herzog während der als Riolanscher Muskel bezeichnete Teil des Musculus orbicularis oculi in der Nähe des Lidrandes fehlte, einen hier mit zwei Portionen entspringenden quergestreiften Muskel, von denen die vordere sich im perifollikulären Stützgewebe an der Rückseite der vordersten Cilienreihe inseriert und somit für die Funktion eines Arrektor geeignet erscheint, während sich die hintere hart an der Vorderfläche des Tarsus in der Höhe der Pupillen der vordersten Cilienreihe einerseits, andererseits in die Nähe der Mündung der Meibomschen Drüsen befestigt und die die Bedeutung eines Regulators für die Weite dieser Oeffnungen haben mag. Die vordere Portion verläuft genau vertikal in einem nach vorwärts leicht konkaven Bogen, die hintere nicht genau vertikal in einem nach vorn konvexem Bogen zur Lidkante hinab. *Poll, Berlin.*

219) Boenninghaus, G. Das Ohr des Zahnwales, zugleich ein Beitrag zur Theorie der Schalleitung. (Zoolg. Jb., Abtlg. f. A. u. Ontg. Bd. XIX, 1903.)

Das Material bestand hauptsächlich aus Phocaena communis, außer ausgebildeten Tieren auch einigen Embryonen. Dazu kamen Schädel bezw. Köpfe von Delphinusarten, Globiocephalus, Monodon, Seehund und Präparate anderer zum Vergleich herangezogener Säugetiere.

Die Hauptergebnisse sind:

1. Das äußere Ohr ist dem des Seehundes ähnlich gebaut, jedoch stets geschlossen und rudimentär gerade wie die Muskeln, welche beim Seehund das Ohr zum Zutritt der Schallwellen öffnen, wenn das Tier sich außerhalb des Wassers befindet.

2. „Beim Zahnwal ist eine Drehung des vordern Keilbeins und zugleich eine Verlängerung desselben eingetreten. Hauptsächlich hierdurch ist es erreicht, daß die äußere Nasenöffnung auf der Höhe der Stirn liegt. Das hat den Vorteil, daß der Wal bei horizontaler Ruhelage an der Oberfläche des Wassers ungestört atmen kann. Durch diese Umgestaltung des Vorderschädels ist die Rachenöffnung der Ohrtrompete nach oben verlagert und die Tubengaumenmuskulatur am Tubenostium so spitz abgeknickt, daß der Tubenanteil der Muskeln nicht mehr funktionieren konnte und deshalb verschwand. Der durch den Verlagerungsprozeß an der Tube ausgeübte Längszug, zusammen mit einem Querzug, welcher einerseits durch das aus hydrostatischen Gründen erfolgte Abrücken der Schädelbasis von der Tube, andererseits durch das Bindegewebe der Schädelbasis am distalen Tubenende ausgeübt wurde, führte zur partiellen Lösung des distalen Tubenendes von der Bulla tympanica und von der Schädelbasis, zu einer trabekulären Umgestaltung der Innenfläche der Tube, zu einem Klaffen der Tube und zum Untergang des Tubenknorpels. — Die Eröffnung des allein nicht klaffenden Tubenostiums geschieht durch den M. salpingopharyngeus, durch den Rest des Gaumenteils des M. dilatator tubae und durch den M. constrictor pharyngis superior. Die Eröffnung der Tube findet, wie stets, nur beim Schlingakt statt. Schlingt der Wal nun, während er sich mit der durch den Wasserdruck geschlossenen Nasenöffnung unter Wasser befindet, so wird die Luft im Mittelohr verdünnt, wie beim Menschen, der bei zugehaltener Nasenöffnung schlingt (Toynbeescher Versuch). Eine Schädigung der Schalleitung aber, wie beim Menschen, tritt beim Wal nicht ein, da sein Schalleitungsapparat fixiert ist."

3. „An der Schädelbasis des Wales befinden sich eine größere Anzahl voluminöser Lufträume. Zu ihrer Entfaltung dienen eine Reihe besonderer knöcherner Fortsätze. Die Lufträume .... haben die offenbare Aufgabe, den ... Kopf des Wales derart zu erleichtern, daß das äußere Nasenloch bei horizontaler Ruhelage des Körpers sich über Wasser befindet. Demselben Zweck dienen die merkwürdigen Fettanhäufungen auf dem „Schnabel" der Zahnwale, der hyperplastische Markkörper des Unterkiefers der Zahnwale und der Fettkörper unter der Zunge der Bartenwale."

4. Die arterielle Blutzufuhr zum Gehirn findet durch die Art. meningeae spinales statt und der venöse Abfluß größtenteils durch den Wirbelkanal. Dadurch wird die Blutregulierung dem Einfluß des Wasserdrucks entzogen.

5. Die Schalleitung zum ovalen Fenster ist verbessert. Es sind „die ankylotischen Gehörknöchelchen . . . stark verdickt und verdichtet. Das ist um so auffallender, als das ganze übrige Knochensystem des Wales stark reduziert ist zur Erleichterung seines spezifischen Gewichtes. An der Außenfläche der Bulla hat sich eine trichterförmige Einziehung des Knochens gebildet . . . . , Der Trichter ist als funktioneller Ersatz der Ohrmuschel aufzufassen. Das Trommelfell ist durch das Abrücken der Bulla aus der Schalleitung ausgeschaltet und der Leitungsweg ist: Schalltrichter, Proc. Folianus, Hammerkopf, Amboßkörper, langer Amboßschenkel, Steigbügel. Die Schalleitung in der Gehörknöchelchenkette ist eine molekulare“.

Beim Wal ist eine akustische Isolierung des Labyrinths erreicht: 1) „Das Tymponoperioticum ist nach Möglichkeit von den übrigen Schädelknochen abgerückt und durch Lufträume von ihm getrennt. 2) Das Perioticum ist vom Tympanicum nach Möglichkeit abgerückt. 3) Das Perioticum ist, wie die Gehörknöchelchen, verdichtet.“ 4) Die Resonanz der in der Paukenhöhle eingeschlossenen Luft ist verhindert durch Verdickung und Lockerung der Schleimhaut der Paukenhöhle und durch die Existenz eines Körpers von kavernösem Bau, nämlich „das gewucherte kavernöse Gewebe, welches die beim Wal durch die Paukenhöhle ziehende und obliterierte Carotis interna umgibt“.

Die rein physiologischen Beobachtungen und Schlüsse können hier nicht referiert werden. Von den speziellen anatomischen Angaben gebe ich eine Auswahl hauptsächlich von dem Gesichtspunkte aus, das in den obigen allgemeinen Ergebnissen fehlende zu ergänzen. Vollständigkeit ist auch hier bei der großen Reichhaltigkeit der interessanten Schrift nicht möglich.

a) Phocaena besitzt keine Arteria vertebralis.

b) Für die seitliche Schädelbasis ist charakteristisch „ihre einesteils verzögerte, andernteils nie vollkommen erfolgende Verknöcherung. Von den Knochen der Schädelbasis haben vier Auswüchse getrieben, das Basioccipitale (Proc. basioccipitalis), das Pterygoïd (palatiner Anteil), Palatinum (Proc. ularis) und Squamosum (Proc. falciformis)“.

c) Das Tympanum und Perioticum sind mit einander zum Tympanoperioticum verwachsen, welches aber nur durch Bindegewebe mit der Schädelbasis verbunden ist. Daher fehlt der Knochen stets am gut macerierten Schädel. — Das Tympanoperioticum ist ausgezeichnet durch die Existenz verschiedener Lücken, welche bei andern Säugetieren nicht vorhanden sind: die Fissura tympano-periotica, der Hiatus tubarius und der Hiatus epitympanicus.

d) Der Unterkiefer besitzt keinen vertikalen Ast, der Processus glenoïdalis sieht direkt nach hinten und die hintere Hälfte der innern Knochenplatte des Unterkiefers fehlt vollkommen. Die hier befindliche große Knochenmulde ist von einem Fettkörper ausgefüllt, der das Knochenmark der hintern Unterkieferhälfte vorstellt.

e) Der Hammerkopf wird von der Chorda tympani durchbohrt. Diese ist viel dünner als z. B. die des Menschen.

f) Die sub 3 genannten Hohlräume haben eine morphologische Sonderstellung. „Weder die oft großen Hohlräume in den Schädelknochen . . . noch die Tubensäcke der . . . Luftsäugetiere lassen sich mit denselben vergleichen, denn bei den Luftsäugetieren liegen die Hohlräume in den Knochen, beim Wal zwischen den Knochen, und die Tubensäcke entstehen durch übermäßiges Schleimhautwachstum der ventral nicht geschlossenen Tube; die Hohlräume des Wales aber sind Abkömmlinge der Paukenhöhlenschleimhaut“. *Wetzel*, *Breslau.*

220) Tarchetti, C. Beitrag zum Studium der Regeneration der Hautdrüsen bei Triton cristatus. (Ziegl. Beitr. z. patholog. Anatomie und z. allgem. Patholog. Bd. 35, H. 2, 1904.)

Systematische Untersuchungen über das Thema, wie sich die Hautdrüsen am wieder nachgewachsenen Schwanze von Triton vom Erscheinen der ersten Drüsenanlagen bis zur ausgebildeten Form der sezernierenden Drüse entwickeln. Technik:



Fixation in Flemmingscher Flüssigkeit (nach Podwyssotzki modifiziert), Paraffin, Serienschnitte von 8—10 μ, Aufkleben der Schnitte mit Bichromat-Gelatine nach Henneguy, Saffranin, Entfärbung mit verdünntem Pikrinsäurealkohol. Ergebnisse: Die Hautdrüsen in dem regenerierten Schwanze von Triton cristatus nehmen ihren Ursprung von der basalen Schicht des Rete Malpighi. Die Knospen- und Drüsenanlagen, deren Zellen sich durch indirekte Teilung vermehren, haben nicht eine zur Epidermisoberfläche senkrechte, sondern eine schräge Richtung. Der Ausführungsgang besteht anfangs aus Zellen, welche weder in der Form noch im Baue von jenen der Epidermisschichten, welche er durchsetzt, bedeutend verschieden sind. Mit dem Eintritt der Sekretion erleiden diese Zellen eine hornartige Umwandlung, analog den mehr peripherisch gelegenen Epidermiszellen. Dementsprechend erscheint der fertige Ausführungsgang als eine Einstülpung der mehr peripherischen Epidermisschichten, in welche er direkt übergeht. Die Sekretion nimmt ihren Anfang mit der Umwandlung der Zellen des Fundus in Riesen- oder Giftzellen, analog bestimmter Bildungen, die von verschiedenen Forschern als Regenerationsphasen der fertigen Drüse (scil. der Zellregeneration bei der Sekretion) beschrieben sind. Nicht alle Zellen der Drüsenknospe liefern Giftzellen. Die mehr peripherischen liefern umhüllende Muskelfasern; andere erzeugen das „Schaltstück", noch andere am oberen Kegel in der Nähe des Schaltstückes sollen durch ihre Proliferation die Drüse periodisch regenerieren. *Pick, Berlin.*

221) **Anile, A. Le ghiandole duodenali, o dell Brunner.** (Studio anatomo-istologico. Con 8 tavole e 23 figure. Napoli 1903.)

Verf. hat sein Werk in zwei Teile geteilt. Im ersten Teile (S. 1—46) sammelte er in acht Kapiteln die Bibliographie, je nach den einzelnen Teilen und Gegenständen. Im zweiten Teile (S. 47—111) berichtet Verf. über seine eigenen weitgehenden Forschungen, betreffend die Pylorusgegend und das Duodenum von Vespertilio murinus, Mus musculus, Talpa europaea, Erinaceus europ., Cavia cob., Lepus cunic., Sus scropha, Canis fam., Felis catus und Homo sapiens.

Verf. hat immer Präparate zu erhalten gesucht, die die Pylorusgegend und den größten Teil des Duodenum einschließen. Bei den kleinen Tieren wurde das ganze Stück fixiert, ohne den Darm zu öffnen. Jeder Schnitt begriff so das Stück in seiner ganzen Ausdehnung. Bei größeren Tieren verwendet Verf. die Methode, den Darmkanal der Länge nach zu spalten und dann die so erhaltene Platte in sich selbst fest einzurollen, sie so zu fixieren und zu schneiden. Bei sehr großen Tieren teilte Verf. die ganze Lamina gastro-intestinalis in Längsstreifen, die ebenfalls eingerollt wurden. Zur Fixierung so voluminöser Stücke fand Verf. folgende Fixierflüssigkeit sehr geeignet: Gesättigte Lösung von Pikrinsäure in 75%igem Alkohol 100 g, reines Formalin 5—10 g. Die zu fixierenden Stücke blieben so 24—40 Stunden darin, und wurden dann in reinem 70%igem Alkohol oder mit kohlensaurem Lithion (nach Jelinek) gewaschen. Alle gebräuchlichen Färbungsmethoden, die für Mucin mit einbegriffen, gelangen mit diesem Stück recht gut, besonders das Mayersche Mucihämatein. Als ein gutes Färbmittel für die schleimerzeugenden Drüsen erwies sich auch das von Boccardi, nämlich Erythrosin 0,10 g, Toluidinblau 0,25 g, Wasser 100 g, Aceton Tropfen 4—5 (nützlich aber nicht notwendig).

Die typisch schleimerzeugenden Zellen nehmen eine blaue Farbe an, die anderen Teile des Präparates, besonders die muskulären Zellfasern, eine rote. Für die Erforschung des interstitiellen Bindegewebes hat Verf., außer der Methode van Gieson, auch die von Paladino mit Hämatoxylin und Scharlachrot, sowie die Methode Golgis angewendet, letztere mit folgender Modifikation: Kleine Stücke in 0,5%iger Chromsäure durch 24 Std.; 1%iges salpetersaures Silber drei oder mehr Tage; Inklusion in Celloidin oder Paraffin. Auf diese Art werden auch die dünnsten Verästlungen des interstitiellen Bindegewebes schwarz.

Für das Endothel der periglandulären Lymphräume verwendete Verf. die von Hoyer vorgeschlagene Lösung von Silberammoniaknitrat, in der die frischen Stücke (kleine Schleimhautfetzen) wenige Minuten verblieben, dann in Wasser getaucht und direkt mit schwacher Vergrößerung beobachtet wurden.

Für feine Strukturen erhielt Verf. ausgezeichnete Resultate, außer mit dem Eisenhämatoxylin und mit der Methode Galeottis auch mit folgender Pianeses: Fixierung mit 1%igem Platinnatriumchlorid 15 ccm, 1%ige Osmiumsäure 5 ccm, 1%ige Ameisensäure 1 Tropfen; Färbung mit Malachitgrün 0,50 g; mit essigsaurem Kupfer gesättigter 70%iger Alkohol 70 ccm, Orange g. 0,20 g, saurer Fuchsin 0,10 g, Wasser 0,70 g, auf den Schnitten durch 20 Minuten, dann Waschung mit gewöhnlichem Alkohol oder Essigssäurewasser, wenn das Fuchsin zu stark gefärbt hat. Die Präparate entfärben sich jedoch mit der Zeit sehr rasch.

Die kurzgefaßten Schlußfolgerungen der ausgedehnten Beobachtungen sind folgende:

1. Die Brunnerschen Drüsen zeigen sich bei Vespertilio, Mus und Talpa nur im ersten Stücke des Duodenum; bei Canis, Felis und Sus, zeigen sie sich auf einem mehr oder weniger beträchtlichen Stücke; bei Cavia oder L. cuniculus gehen sie über den Duodenum hinaus. 2. Die Entwicklung dieser Drüsen bei den verschiedenen Spezies, ist, in Widerspruch mit der Meinung Schwalbes, mit der Art und Weise der Ernährung eng verbunden. Bei den Herbivoren begegnet man der höchsten Entwicklung. 3. Wenn die Entwicklung der Brunnerschen Drüsen eine bedeutende ist, ist auch ihr Verhältnis zu den Pylorusdrüsen eine innigere, und sind die Uebergangsstadien von einem Drüsentypus zum andern augenscheinlicher und in der Pyloroduodenalzone vereinigt. 4. Die Brunnerschen Drüsen sind beim Hund, Schwein und Menschen direkt unter dem Pylorus in zwei Schichten gereiht; die eine in der Schleimhaut, die andere in der Submucosa. — Bei allen anderen Tieren und in allen anderen Gegenden sind sie immer in der Submukosa. 5. Die von den Vorgängern des Verf. als exkretorische Kanäle bezeichneten Röhrchen sind bis zu ihrer Mündung auf dem Boden der Galeatischen Krypten mit secernierendem Epithel versehen. Verf. zieht es vor, sie Ausführungsgänge zu nennen. 6. In der von den Drüsen eingenommenen Gegend kommen häufige Beispiele von Rückbildung ganzer Glandulärlappen vor. Es sind jedoch keine Pankreasanlagen, wie Stöhr glaubte. 7. Pankreatische Anlagen oder Acini kamen in den Duodenwänden des Menschen vor, häufig beim Foetus, höchst selten beim Erwachsenen. 8. Die Brunnerschen Drüsen entwickeln sich aus den Galeatischen Krypten kurz vor dem 3. Monat des fötalen Lebens. 9. Bei den meisten Tieren ist es die secernierende Funktion der Drüsen, die die Mucinbildung bedingt. Die Beschaffenheit des Mucus ist je nach den Tieren verschieden. In den verschiedenen Formationsperioden des Mucus bieten die Drüsenzellen einen verschiedenen Anblick dar, der zu verschiedene Deutungen Anlaß gab. *Banchi, Florenz.*

II. Pathologische Anatomie.

222) Minervini. Ueber die Ausbildung der Narben. (Virch. Arch. Bd. 175, Febr. 1904.)

Verf. studierte experimentell an einem großen Materiale das Schicksal der verschiedenartigsten Schnitt- und Verbrennungswunden, wobei er besonders sein Augenmerk auf die Konfiguration und die Schrumpfung der Narben richtete. Vor allem hebt er hervor, daß die Schrumpfung durch den Vernarbungsprozeß selbst zu Stande kommt und nicht etwa erst in der fertigen Narbe eintritt; die Schrumpfung ist kein Ausdruck der Involution des fertigen Narbengewebes, sondern der Evolution der letzteren. Von wesentlichem Einfluß auf die Konfiguration der Narbe ist ihre Stellung zur Faserrichtung in der Haut. In dieser Richtung findet ein beständiger Zug statt, der zunächst ein mehr oder minder weites Klaffen der Wundränder verursacht. Des Weiteren stellen sich die das junge Narbengewebe konstituierenden Fibroblasten mit ihrer Längsachse parallel zur Faserrichtung ein. Da nun bei der Schrumpfung die Dickenabnahme der Zellen wesentlich im Querdurchmesser statthat, so kommt es, daß in der Richtung der stärkeren Hautspannung die geringste Narbenschrumpfung eintritt. Bei alten Narben zeigt sich allmählich eine „Veroberflächlichung" derart, daß die ursprünglich auf dem Durchschnitt lineare Narbe an der Oberfläche breiter wird und sich aus der Tiefe vollkommen nach oben zieht. Es rührt das einmal daher,

daß das Narbengewebe des reichen elastischen Netzes der normalen Haut entbehrt, und daher als minderwertiges Gewebe dem Zuge der Umgebung allmählich nachgibt und breiter wird; andererseits hypertrophiert das anstoßende gesunde Gewebe kompensatorisch und sucht unterhalb der Narbe gewissermaßen seine Kontinuität wiederzugewinnen. Geschieht dies nicht, so schreitet die Ausdehnung endlos fort und es kommt zur Bildung einer sogenannten ausgedehnten Narbe, während unter normalen Verhältnissen nach einiger Zeit ein Stillstand erfolgt, nämlich dann, wenn zwischen Spannung und Widerstandskraft in der Narbe und deren Umgebung Gleichgewicht eingetreten ist.

Die Histologie frischer wie alter Narben erfährt eine eingehende Schilderung. Besonders beschäftigt sich Verf. mit der vielumstrittenen Neubildung der elastischen Fasern in der Narbe, die er aus dem Narbengewebe selbst, nicht aus den elastischen Fasern des gesunden Gewebes ableitet; die Verbindungen mit diesen seien sekundäre. Es folgen Untersuchungen von Destruktionsnarben (insbesondere Impfnarben), von Schwangerschaftsnarben, hypertrophischen Narben u. a. m. Bezüglich der vielen sich hierbei ergebenden interessanten Einzelheiten muß auf das Original verwiesen werden. *Beitzke, Berlin.*

223) **Edeus, E. Zur Histopathologie lokaler und allgemeiner Amyloiddegeneration, zugleich ein kasuistischer Beitrag.** (Ziegl. Beitr. z. patholog. Anatom. u. allgem. Patholog. Bd. 35, H. 2, 1904.)

Als lokale Amyloiddegeneration definiert Verf. die auf einen Teil eines „Gesamtorganes" beschränkte amyloide Umwandlung, welche durch eine von den allgemeinen Ursachen für Amyloidentartung unabhängige örtliche Prädisposition ausgelöst ist. Bekannt ist lokale Amyloiddegeneration in der Coniunctiva, den Lymph- resp. Mesenterialdrüsen, in Darm, Harnblase, in syphilitischen Produkten, Struma, Uteruspolypen, Sarkomen und namentlich im Respirationstraktus (Nase, Zunge, Larynx, Trachea, Lunge). E. beobachtete eine lokale Amyloiddegeneration bei einem 39jährigen durch Unglücksfall verstorbenen, früher syphilitisch infizierten Mann am Zungengrund (Härtung in Formalin und Alkohol; Celloidin; Paraffin; Hämatoxylin-Eosin, van Gieson, Lithionkarmin — Indigkarminpikrinsäure nach Caleja. Die am frischen Gewebe typische Amyloidreaktion der Anilinfarben (Methylviolett, Gentianaviolett, Jodgrün, Thionin) war am eingebetteten Material nicht mehr zu erzielen). Es handelt sich um Ablagerung von Amyloidschollen an der Stelle von vorher nicht verändertem zugrunde gegangenen Drüsen- und Muskelgewebe mit sekundären Entzündungserscheinungen und Verkalkungen. Die amyloide Substanz fand sich zum Teil in konzentrischer Schichtung als richtige Corpora amylacea, die nach Verf. von dem echten Amyloid keineswegs scharf zu trennen sind. Amyloid degenerierte Gewebszellen konnte Verf. nirgends nachweisen, so daß hier die Infiltrationstheorie der Amyloidbildung (Ablagerung von Eiweißmaterial, das mit Blut und Lymphe zugeführt wird) zu Recht besteht.

Der zweite Teil der Arbeit betrifft Untersuchungen an den verschiedenen Organen bei allgemeiner Amyloiderkrankung, 2—5 μ dicke Schnitte, Vorfärbung mit Bismarckbraun, Auswaschen in Alkohol, Wässern, Färbung in dünner Methylviolettlösung (2 Tropfen einer 1 %igen Lösung auf 150 ccm Wasser) 24 Stunden bei Brutofentemperatur, Lävulose event. auch nach der Methylviolettfärbung Trocknen an der Luft und Xylolbalsam. Verf. hält die Färbung in dünner Methylviolettlösung ohne Differenzierung in Essigsäure allein für beweisend. — An keinem Paraffinpräparat war eine Jodreaktion ohne oder mit Zusatz von Schwefelsäure zu erzielen; dagegen vollkommen scharfe Methylviolettreaktion an manchen (nicht an allen) in Alkohol (bis 18 Jahre!) oder Formol-Alkohol gehärteten Präparaten. — Nie fand E. degenerierte Epithelien, auch keine partielle Epithelzellensubstanz, niemals amyloid degenerierte Erythrocyten, wie dies andere Verf. berichten. An den Bindegewebsfasern des Reticulums der Milz, der Darmfollikel, der Miliartuberkel und kleiner „Syphilome" in der Leber sah E. direkte amyloide Umwandlung, eventuell mit folgender Anlagerung von Amyloid. An der Grenze von weißen Infarkten der Milz fand sich direkte amyloide Degeneration von Pulpazellen, am intensivsten im Kern, auch von Blutgefäßendothelien. Danach scheint es, „daß die Infarktbildung veränderte Bedingungen für die Amyloiddegeneration schafft, bestehend in der schnell eintretenden Blut- und Lymph-

stauung und Gewebsdegeneration." Unter solchen Bedingungen wird die Amyloiddegeneration wesentlich gesteigert und modifiziert (Degeneration von Pulpazellen). *Pick, Berlin.*

224) **Onodi. Das Verhältnis der hintersten Siebbeinzelle zu den Nervi optici.** (Arch. f. Laryng. u. Rhinol. Bd. XV, H. 2, 1904.)

Im Anschluß an eine früher erschienene größere Arbeit im Archiv für Laryngologie (Bd. XIV) gibt Verf. die Abbildung eines Präparates, an dem eine hinterste Siebbeinzelle von ungewöhnlicher Größe dem Chiasma und beiden Sehnerven unmittelbar benachbart ist. In solchem Falle kann also die einseitige Erkrankung einer Siebbeinzelle zu doppelseitiger Sehstörung führen. *Eschweiler, Bonn.*

225) **Onodi. Die Muschelzellen (sogenannte Knochenblasen)** (Ebenda.)

An der Hand seiner Präparate (4 Abbildungen) kommt Verf. zu dem Resultat, „daß die sogenannten Knochenblasen Bildungsanomalien sind, Siebbeinzellen kongenitalen Ursprungs in der mittleren und oberen Muschel. *Eschweiler, Bonn.*

226) **Langemak, O. Zur Kenntnis der Chondrome und anderer seltener Geschwülste der Gelenke.** (Archiv f. klin. Chirurgie Bd. 72 S. 55.)

Neben zwei Fällen von Sarkom am distalen Femurende, die vom Knochenmark ausgegangen und ins Kniegelenk durchgebrochen waren, beschreibt Verf. ein Chondrom am Caput tali, neben dem sich zahlreiche, aus hyaliner Knorpelsubstanz bestehende Tumormassen in den benachbarten Gelenken sowohl wie innerhalb des Taluskopfes fanden. Besonders interessant war das Auftreten hanfkorngroßer Knötchen an der Innenseite der Gelenkkapsel des Talocruralgelenkes, die mit einem dünnen, bindegewebigen Stiel in die Kapselsubstanz übergingen. L. faßt diese letzteren Knötchen nicht als Metastasen, sondern als unabhängig von der Hauptgeschwulst entstandene Tumoren auf, zumal dieselben wohl aus dem Bindegewebe der Kapsel autochthon entstanden sein können. *Engelmann, Berlin.*

227) **Klein und Steinhaus. Ueber das Chlorom.** (Centrbl. f. allg. Path. u. path. Anat. Bd. 15, No. 2, 1904.)

Bei einem 38jährigem unter den Symptomen von Knochenschmerzen, Prostatavergrößerung, Anämie und allgemeiner Schwäche verstorbenem Mann ergibt die Sektion grüne Massen, das Sternum umwuchernd, grüne Massen längs der Wirbelsäule, grüne Knoten an einigen Rippen, flache grüne Knoten an den Schädelknochen, kleine grüne Knoten an den Nieren und einen größeren in der Prostata. Knochenmark an Sternum und Rippen rot, am Femur zum Teil rot, zum Teil grün. Milz und Lymphdrüsen frei. Während das Chloromgewebe in den bisher bekannten Fällen (etwa 20 in der Literatur) stets aus Lymphocyten sich zusammensetzte, bestand hier das Parenchym der grünen Masse allerwärts, ebenso wie das Knochenmark aus Myelocyten (und mehrkernigen neutrophilen Leukocyten) mit größerer oder geringerer Beimengung von großen Lymphocyten.

Die wirklich lymphocytäre Natur des Chloromgewebes in den früheren Fällen vorausgesetzt, würde nach den Verf. außer dem vermutlichen lymphocytären Chlorom noch ein „gemischtzelliges" existieren, parallel den beiden verschiedenen Hauptleukämieformen. Das lymphocytäre Chlorom ist der lymphocytären Leukämie sehr ähnlich, während sich das gemischtzellige von der gemischtzelligen (myelogenen) Leukämie durch seine ungewöhnliche Lokalisation, Aggressivität und seinen rapiden Verlauf deutlich unterscheidet.

Die Tatsache, daß gemischtzellige Chlorome existieren, während bei der Lymphosarkomatose niemals neutrophile Myelocyten gefunden werden, erlaubt es mit größerer Sicherheit, das Chlorom aus der Lymphosarkomgruppe auszuschließen und der Leukämiegruppe anzugliedern. *Pick, Berlin.*

228) **Warfield T. Loncope (Philadelphia). On the pathological histology of Hodgkins disease, with a report of a Series of cases.** (Bulletin of the Ayer clinical laboratory of the Pennsylvania Hospital. Oktober 1903.)

In dieser umfassenden Arbeit sucht L. den Nachweis zu führen, daß es eine idiopathische Lymphombildung gebe, welche den Namen Hodgkins Krankheit verdiene, und die ein so gutumschriebenes, durch ihre klinischen und anatomischen

Eigentümlichkeiten so gut charakterisiertes Krankheitsbild darstelle, daß es immer möglich sei, die Diagnose zu stellen. Er berichtet 8 wohlbeobachtete Fälle dieser Krankheit mit 4 Sektionen, und zum Vergleich die histologischen Ergebnisse von 2 Fällen der von Banti beschriebenen Milzvergrößerung mit Lebercirrhose, sowie von einem Fall von Anaemia splenia. Die anatomische Beschreibung stimmt außerordentlich mit der von Langhans 1872 gegebenen überein. Die Krankheit stellt anatomisch vor allem eine Hyperplase des lymphoiden Gewebes dar, meistens in den Keimzentren der Lymphdrüsen beginnend. Dabei bilden sich in der Umgebung der Drüsen neue Drüsen mit Keimzentren, die alsbald wieder erkranken. Die erkrankten Drüsen bestehen im Anfang vornehmlich aus Lymphocyten mit vielen mitotischen Teilungen. Zugleich beginnt eine Proliferation der Gefäßendothelien, welche epitheliale Zellen und ein Reticulum liefern. Aus diesen Zellen entstehen ein- bis vielkernige Riesenzellen, ja sogar syncytiumähnliche große kernreiche Protoplasmamassen. Häufig findet man auch Riesenzellen mit hufeisenförmig gestellten Kernen. Zwischen diesen Zellarten sind massenhaft eosinophile Zellen verstreut. Plasmazellen finden sich vereinzelt. Schon vom allerersten Beginn an geht mit dieser zelligen Hyperplasie die Neubildung von Bindegewebe einher, wird immer mächtiger und macht in späteren Stadien den Hauptteil der großen Drüsen aus. Elastische Fasern bilden sich niemals neu in diesen Schwielen.

Die Milz ist in ganz ähnlicher Weise hyperplastisch. Ihre Veränderung beginnt in den Malpighischen Follikeln. Sie besteht in der Vermehrung der Lymphzellen, die große Herde, über mehrere Gesichtsfelder des Mikroskops sich erstreckend, bilden. Zugleich proliferieren die Endothelien, das reticuläre Bindegewebe verdickt sich, ein- und vielkernige Riesenzellen, eosinophile, Plasmazellen sind vorhanden wie in den Lymphdrüsen. Das Knochenmark näherte sich in 3 Fällen dem lymphoiden Mark. Es war sehr zellreich und bestand vornehmlich aus Myelocyten und großen Lymphocyten, ganz besonders viel eosinophilen Zellen (polynucleären und Myelocyten); die kleinen Lymphocyten waren proportional nicht vermehrt. Knochenmarksriesenzellen waren selten. Die kernhaltigen roten Blutkörperchen stellten meistens Normoblasten vor, nur wenige Megaloblasten. Im Blut bestand in 3 Fällen eine erhebliche Verminderung der roten Blutkörperchen, im Fall II bis auf $1^1/_2$—$1^3/_4$ Millionen im cbmm. Mehrfach fand sich eine Vermehrung der weißen Blutkörperchen. Die eosinophilen Zellen waren nie vermehrt; die Vermehrung betraf stets nur die polynucleären neutrophilen Leukocyten. Die relative Lymphocytenzahl erreichte nur in einem Fall vorübergehend 49,2 %, lag meistens unter 30 %. Die absoluten Lymphocytenzahlen schwankten zwischen 1030 und 6030 pro cbmm (aus den Daten des Verf. umgerechnet Fall I 1030, II 2036, III 2332, IV 3223, Va 6030, Vb 3059, VIIa 1796, VIIb 4104). Für die Anschauung Sternbergs, daß die Hodgkinsche Krankheit eine besondere Form der Tuberkulose darstelle, ergaben sich durch histologische Untersuchung wie durch Tierversuche keine Anhaltspunkte. Verf. hält die Verbindung von Lymphomatose mit Tuberkulose stets für eine sekundäre Infektion der schon vorher von dem Hodgkinschen Prozeß veränderten Drüsen.

In 2 Fällen Bantischer Milzvergrößerung bestand, im Gegensatz zu der einseitigen lymphatischen Hyperplasie der Hodgkinschen Krankheit, eine Zunahme aller Milzelemente mit diffuser Bindegewebsneubildung. In einem der beiden Fälle war die Endothelwucherung nicht besonders stark; im Zentrum der Malpighischen Follikel bestanden hyaline Degenerationen; viel braunes eisenfreies Pigment fand sich in der ganzen Milz; Plasmazellen ziemlich reichlich, keine eosinophilen und Riesenzellen; indessen fanden sich typische kleine Tuberkel mit zentralen Riesenzellen im Schnitt zerstreut. Im 2. Falle bestand ausgedehnte Endothelproliferation und vielkernige Zellen, wenn diese auch nicht den Riesenzellen der Hodgkinschen Lymphome glichen. Die Leber zeigte leichten Grad von interlobulärer Cirrhose; chronische Nephritis leichten Grades.

In dem Fall von Anaemia splenica fehlten ebenfalls die Lymphombildungen der Hodgkinschen Krankheit. Es bestehen fast dieselben histologischen Veränderungen wie bei Banti (allgemeine Hyperplasie der Milzelemente, diffuse Bindegewebsentwicklung), nur war die Endothelwucherung stärker. Epithelioide Zellen mit 4—6 Kernen waren allenthalben zu sehen. Die Malpighischen

Körperchen waren klein, ohne besondere Veränderung. Eosinophile Zellen zahlreich, Plasmazellen reichlich. Gelbbraunes Pigment in mäßiger Menge. Leichter Grad von chronischer Nephritis; Lymphdrüsen normal; Knochenmark sehr zahlreich, besteht vor allem aus großen einkernigen Leukocyten und Myelocyten, von denen nur ein kleiner Teil eosinophile Körnchen enthält; Normoblasten zahlreich, Megaloblasten vereinzelt.

Nach diesem wenig charakteristischen anatomischen Bilde glaubt Verf. die genannten beiden idiopathischen Milzvergrößerungen nur als klinische Bilder auffassen zu dürfen. Die Hodgkinsche Krankheit ist von ihnen durch ihren charakteristischen histologischen Bau zu unterscheiden, wie des Verf. Fall I beweist, der auf Milz und die Lymphdrüsen der Körperhöhlen beschränkt war, ohne Ergriffensein äußerer Drüsen. *Pinkus, Berlin.*

229) **Wagener, O. Beitrag zur Pathologie des Duct. arteriosus Botalli.** (D. Arch. f. klin. Medizin. Bd. 79.)

Verf. berichtet über folgende Fälle:

I. 38jährige Frau. Vom Arcus der Aorta her offener Duct. Botalli und bläschenförmige Ausbuchtung des verschlossenen Endes desselben in die Pulmonalarterie. Keine Hypertrophie oder Erweiterung der Pulmonalarterie.

II. 42jähriger Mann. Aneurysmatische Vorbuchtung des vom Arcus aortae her offenen Duct. arteriosus in die Pulmonalarterie. Stark klappenförmiger Vorsprung über dem Duct. arteriosus in der Aorta. Die mikroskopische Untersuchung (Härtung in absolutem Alkohol, Einbettung in Paraffin, Serienschnitte, Haemat.-Eosin, van Gieson, Elastica — Weigert) fand in beiden Fällen am Pulmonalende des offenen Duct. arteriosus eine Verschlußmembran, welche bläschenförmig in die Arteria pulmonalis vorgetrieben war und einen verschiedenen Bau zeigte; sie bestand im ersten Fall aus einem zellreichen Gewebe (= etwas festeres Granulationsgewebe mit vielen kleinen Blutgefäßen), im zweiten Fall aus älterem, kernarmen, zum Teil nekrotischen Gewebe.

Ein dritter, nur makroskopisch untersuchter Fall wird am Schluß hinzugefügt: In der Aorta über dem Abgang des Duct. Botalli eine bogenförmige flache leistenförmige Erhebung. Unterhalb der Leiste und etwas von ihr bedeckt geht der 1,1 cm lange offene Duct. Botulli ab, sein Lumen ist sehr eng. Eine ganz dünne und durchscheinende Membran schließt das Pulmonalende des Duct. arteriosus gegen die Art. pulmonalis ab.

Verf. bespricht eingehend die Formen des offenen Duct. Botulli und den Zeitpunkt des Verschlusses. *Oestreich, Berlin.*

230) **v. Statzer, M. Traumatisches Aneurysma der Arteria poplitea infolge einer Exostose des Femur.** (Wien. klin. Wochenschr. 1904, Nr. 3.)

Bisher bekannt fünf hierher gehörige Befunde. — Verf. schließt sich für seinen Fall der Ansicht Küsters an, der analoge Affektionen als Effekt einer Aufspießung des Gefäßes durch eine vorhandene Knochenzacke auffaßt, gegenüber der Deutung Krönleins und Königs, die das Aneurysma als primäre Erkrankung betrachten und den Knochenvorsprung, als sekundäre Bildung, auf einen vom Aneurysma ausgehenden formativen Reiz zurückführen. Die Annahme einer Präexistenz der Exostose in diesem Falle wird gesichert durch das Vorhandensein weiterer symmetrischer Exostosen an den Tibien. *Lenk, Wien.*

231) **Heinricius. Ueber die Cysten der Milz und ihre Behandlung speziell durch Splenectomie.** (Langenb. Arch. Bd. 72.)

Schilderung einer bei der Operation eines 14jährigen Mädchens gewonnenen kindskopfgroßen Milzcyste. Dieselbe war durch eine derbe Bindegewebsschicht von dem eigentlichen Milzparenchym geschieden und von einer einfachen Schicht rundlicher Zellen mit großem Kerne ausgekleidet; der Inhalt der Cyste bestand aus einer trübgelblichen, Fibrin und Cholestearin enthaltenden Flüssigkeit. Verf. ist geneigt, dieselbe auf Grund ihres endothelartigen Zellbesatzes von einem stark dilatierten Lymphraum abzuleiten. *Engelmann, Berlin.*

232) **Hoffmann, R. Ueber das Myelom, mit besonderer Berücksichtigung des malignen Plasmoms, zugleich ein Beitrag zur Plasmazellenfrage.** (Ziegl. Beitr. z. pathol. Anatomie und allgem. Pathologie. Bd. 35 H. 2 1904.)

In der Literatur sind — gemäß der vom Verf. gegebenen Zusammenstellung

— bisher etwa drei Dutzend Fälle der zuerst 1873 von v. Rusticky beschriebenen Knochenerkrankung bekannt, die in einer multiplen, größere Abschnitte des Skelettsystems befallenden Geschwulstbildung besteht, unter einem eigenartigen klinischen Bilde verläuft und von dem Entdecker mit dem Namen „Myelom“ getauft wurde, um die Identität der Struktur der Geschwulst mit der des Knochenmarks zu bezeichnen. Verf. berichtet eingehend über einen typischen Myelomfall (bei einem 68jährigen Mann; Primärtumor am r. Os. ilei) mit Metastasenbildung in der Leber (Metastasen sind auch in 4 der tabellarisch mitgeteilten Literaturfälle vermerkt!) und im Anschluß an diese über die Symptomatologie und pathologische Anatomie des Myeloms. In absteigender Häufigkeit vom Myelom befallen werden Rippen, Brustbein, Wirbelsäule, Schädeldach. Es stellt einen „im höheren Lebensalter auftretenden, durch Hyperplasie eines normalerweise im Marke vorhandenen Zellelementes entstandenen metastasierenden bösartigen Knochentumor“ dar.

Von ganz besonderem Interesse ist die histologische Eigenheit der vorliegenden Tumore, die in den Knochen wie in den Lebermetastasen (wie auch in Myelomfällen einiger früheren Autoren) ganz rein aus Plasmazellen im morphologischen Sinne v. Marschalkós sich aufbauen. H. betrachtet die Plasmazelle „als farblose Rundzelle (Lymphocyt), deren Zelltätigkeit auf irgend einen Reiz hin excessiv gesteigert ist und in einer gewissen (erhöhten?) Sekretion d. h. Abgabe einer flüssigen Substanz an die Umgebung Ausdruck findet“.

Danach möchte H. dem Myelom ein Plasmom an die Seite stellen, wobei aber „Plasmom“ nicht im Unnaschen Sinne als Anhäufung gewisser histiogener Rundzellen aufzufassen ist, sondern als Neubildung, hervorgerufen durch Wucherung eines bestimmten Zellelementes des Marks.

Das maligne Plasmom stellt also eine besondere Art des Myeloms dar; seine Zellen befinden sich in einem gewissen zum Teil vielleicht von der Vascularisation des Tumors abhängigen Funktionszustande. Gegenüber dem Myelom ist die pathologisch-histologische Diagnose durch den eigenartigen Zellcharakter sehr erleichtert (dort schwierige histologische Abgrenzung gegen Rundzellensarkom und Lymphosarkom (Chlorom).

Aetiologisch dürften chemisch-toxische Reize in erster Linie in Betracht kommen. *Pick, Berlin.*

233) Fischer, B. Zur Pathologie des elastischen Gewebes der Milz. (Virch. Arch. Bd. 175, Jan. 1904.)

Verf. untersuchte das elastische Gewebe einer großen Zahl normaler und pathologisch veränderter Milzen und kommt zu folgenden Resultaten:

1. Das elastische Gewebe der Milz kann sich bei einer Reihe von Erkrankungen völlig passiv verhalten (Infarct).

2. Das elastische Gewebe unterliegt einer Zerstörung teils in umgrenzten Entzündungsherden (Tuberkulose, Absceß), teils im ganzen Organ (zuweilen bei Leukämie, amyloider Degeneration usw.).

3. Neubildung von elastischem Gewebe, gewöhnlich vereinigt mit Vermehrung des collagenen Gewebes, kann vorkommen als

a) kompensatorische Neubildung, bei Vergrößerung des ganzen Organs;

b) einfache Hyperplasie — Ueberkompensation; die Wucherung bleibt auf die schon normalerweise elastinreichen Teile der Milz beschränkt;

c) fibrös-elastische Induration; von den vermehrten Trabekeln und der verdickten Kapsel aus findet eine diffuse Durchwachsung des anliegenden Parenchyms mit collagenen und elastischen Fasern statt (Lues usw.);

d) elastische Hypertrophie der Capillaren.

Diese verschiedenen Arten der Neubildung können sich in mannigfacher Weise kombinieren. *Beitzke, Berlin.*

234) Ledderhose. Ueber die Regeneration der unterbundenen Vena saphena. (Deutsche Zeitschr. f. Chir. Bd. 71.)

Verf. widerlegt auf Grund zweier durch Operation gewonnener Präparate die bisher geltende von Minkiewitsch ausgesprochene Ansicht, daß nach Unterbindung und Durchtrennung der Vena saphena eine Wiederherstellung des Blutstromes in derselben durch Ausbildung und sekundäre Erweiterung von Kolla-

teralen zustande kommt; Verf. fand vielmehr in den Verlauf der Vene, der Unterbindungsstelle entsprechend, ein varicös ausgebuchtetes Zwischenstück eingeschaltetet, in welches beiderseits das Saphenalumen direkt überging. Von den Unterbindungsfäden war keine Spur zu finden. Verf. stellt sich die feineren Vorgänge bei der Regeneration des Gefäßlumens so vor, daß nach Durchschneiden der Unterbindungsfäden, die damit außerhalb des Gefäßlumens gelangten, in den abschließenden Thromben durch Kanalisation derselben sich Bluträume gebildet hätten; dieselben hätten sich dann in das zwischen den Venenstümpfen gelegene Gewebe ausgedehnt, wegen des geringen seitlichen Widerstandes varicös sich erweiternd. Durch Vereinigung der einzelnen Kanäle, durch Einschmelzung von Zwischenräumen sei dann das die beiden Lumina vereinigende Zwischenstück entstanden, dessen Wand, aus derbem Bindegewebe mit längs gelagerten elastischen Fasern bestehend, sich auch mikroskopisch als eine Art neugebildeter Venenwand dargestellt hätte. Das Fehlen von seitlichen, die beiden Stümpfe in Verbindung setzenden Aesten wie der direkte Uebergang der Venenwand in die des neugebildeten Zwischenstückes lassen die Ansicht von Minkiewitsch als nicht berechtigt erscheinen. *Engelmann, Berlin.*

235) **Grunert. Ueber das Aneurysma der Arteria hepatica.** (Deutsch. Zeitschr. f. Chir. Bd. 71.)

Bei einem 22jährigen Patienten, der nach voraufgegangener Pneumonie wegen Erscheinungen von Kompression des Ductus hepaticus laparotomiert wurde, fand sich als Ursache der Erkrankung ein apfelgroßes Aneurysma der Arteria hepatica. Tod am achten Tage post op. In der Besprechung dieser prognostisch äußerst ungünstigen Fälle, von denen die meisten bei Männern zwischen 20 und 30 Jahren beobachtet worden sind, betont Verf., daß für die Genese dieser Aneurysmen vielfach Infektionskrankheiten (bes. Osteomyelitis, Pneumonie, wie in diesem Falle) verantwortlich zu machen sein, insofern die Invasion des Virus in die Blutbahn zur Schädigung der Gefäßwände und sekundären Aneurysmenbildung führen.
Engelmann, Berlin.

236) **Herringham, W. P. On Syphilis of the Heart.** (St. Bartholomews Hospital Reports, Vol. XXXIX, 1904.)

Nach Beschreibung des klinischen Verlaufs eines Falles obiger Krankheit bemerkt Verf., daß die Syphilis in charakteristischer Weise das Muskelgewebe des Herzens angreift. Das Gumma ist ein infiltrierendes Neoplasma ohne Kapsel oder scharfe Demarkationslinie und nach allen Richtungen hin in die Muskelfasern hineinwuchernd. Der Kern des Gumma neigt zur Verkäsung. Riesenzellen sind in einzelnen Fällen zu beobachten. Die Muskelfasern werden von einander getrennt und verlieren ihre Striae transversae; hier und da auch ihre Kerne, so daß sie kaum noch als Muskelfasern zu erkennen sind. Durch Resorption des Gumma entsteht die Myocarditis fibrosa. Doch kann diese auch ohne vorhergegangenes Gumma entstehen. Verf. bespricht dann kurz die postmortalen Erscheinungen von sechs Fällen. *Finigan, London.*

237) **Calvert, J. Hydatid Disease of the Heart.** (Ibid.)

Verf. beschreibt den klinischen Verlauf eines Falles obiger Krankheit, in welchem post mortem eine Cyste dicht an dem Apex des rechten Ventrikels gefunden wurde. Eine kleinere sekundäre Cyste war im Begriff durch die Herzwand in den Blutstrom zu gelangen. Eine dritte kleinere lag frei im Ventrikel unter dem hinteren Segel der Tricuspis. Beide Lungen enthielten zahllose kleine Cysten. *Finigan, London.*

238) **Hart, C. Anatomische Untersuchung über die bei Masern vorkommenden Lungenerkrankungen.** (D. Arch. f. klin. Medicin. Bd. 79.)

Verf. fand eine unregelmäßige Erweiterung der mittleren und kleinen Bronchien, außerdem Veränderungen der Wand von leichter Entzündung der Schleimhaut bis zur völligen (eitrigen) Zerstörung der Bronchialwand; am schwersten sind die kleinsten Bronchien erkrankt. Verf. beobachtete Desquamation des Epithels, Quellung und Blutfülle des Submucosa, reichliche Füllung der Schleimdrüsen und ihrer Ausführungsgänge mit Schleim und kleinzellige Infiltration, welche in der Subumcosa beginnt, das Epithel (Auftreten von Riesenzellen), die Wandung, die peribronchialen Lymphspalten durchsetzt. Indem Schwund der Muscularis

und des elastischen Gewebes eintritt, beginnt eine Erweiterung der Bronchien, welche auch makroskopisch zu erkennen ist (= atrophische Bronchiektasie). Die Entzündung schreitet auf die Umgebung der Bronchien, auf die benachbarten Aloeolen fort, es kommt zur Bildung makroskopisch wahrzunehmender bis linsengroßer Herde und endlich zur totalen pneumonischen Infiltration weiter Bezirke.

In anderen Fällen ergab sich Untergang des Epithels, Nekrose der gesamten Bronchialwand ohne Eiterung, ausgedehnte Bindegewebswucherung innerhalb kleiner Bronchien und der Alveolen (Bronchopneumonia desquamativa oblitterans.)

Oestreich, Berlin.

239) **Erdheim, J. I. Ueber Schilddrüsenaplasie. II. Geschwülste des Ductus thyreoglossus. III. Ueber einige menschliche Kiemenderivate.** (Ziegl. Beitr. z. patholog. Anatomie u. z. allgem. Pathologie. Bd. 35, H. 2, 1904.)

Teil I. In drei Fällen von sporadischem Kretinismus stellte E. völliges Fehlen der Schilddrüsen fest und verwertet diesen Befund für die Annahme, daß der sporadische Kretinismus nicht auf einer zur Atrophie oder Degeneration führenden Erkrankung der Schilddrüse, sondern auf einer angeborenen, vollkommenen Aplasie derselben beruht. Bei Aplasie der Schilddrüse wurde jedesmal eine auffallend kleine Thymus gefunden, was vielleicht nicht allein auf den allgemeinen Marasmus entfällt.

Verf. untersuchte fünf Fälle mit dem seltenen „Thymusmetamer IV" (d. h. einem aus der vierten Kiementasche hervorgegangenen Thymusläppchen): dasselbe stand stets in Verbindung mit einem (oder zwei) oberen Epithelkörperchen. Wo Thymusläppchen und Epithelkörperchen zusammenliegen, kann es bis zu inniger Vermengung beider Gewebsarten kommen.

Neben den vier Hauptepithelkörperchen können sich noch zahlreiche accessorische Epithelkörperchen finden, ein Umstand, der für Exstirpationsversuche zu berücksichtigen ist.

Teil II. Literatur und Pathologie des Ductus thyreoglossus. Histologischer Befund von fünf Zungengrundgeschwülsten bei Schilddrüsenanomalien (dreimal totale Aplasie, einmal halbseitige Aplasie, einmal klinisch konstatiertes Fehlen bei 50jähriger Frau). Sämtliche Tumoren waren durch eine große Mannigfaltigkeit in ihrem Bau (Plattenepithelcysten und -haufen; adenomatöse (kavernöse) Wucherungen; Flimmerepithelcysten; Schilddrüsenfollikel; alles durcheinander gewürfelt) ausgezeichnet und reproduzieren alle jene Gewebsarten, welche gewöhnlich am Aufbau des Ductus lingualis und seiner Anhänge beteiligt sind. Es sind daher diese Tumoren von der Anlage des Ductus lingualis abzuleiten. Sie sind gutartig, wachsen äußerst langsam und sind — abgesehen von individuellen, insbesondere quantitativen Verschiedenheiten der einzelnen Gewebsarten — stets in typischer Weise aufgebaut. Es scheint für sie charakteristisch zu sein, daß sie mit fehlender oder unvollkommener Entwicklung der Schilddrüse einhergehen, während letztere ohne die ersteren getroffen wird.

Teil III berichtet eingehend über Befunde von Cysten und Drüsenschläuchen neben und in branchiogenen Organen. Mit großer Regelmäßigkeit findet man an Stelle der fehlenden lateralen Schilddrüse bei sporadischem Kretinismus (vgl. oben Teil I) eine Cyste, welche nicht die rudimentäre seitliche Anlage ist, sondern ein indifferenter Entodermrest jener Bucht, aus welcher die laterale Schilddrüse hervorzugehen pflegt. Diese im postfötalen Leben bei normaler Schilddrüse niemals beobachteten Cysten zeigen bei Schilddrüsenaplasie in bezug auf Lage und Bau ein ganz typisches Verhalten.

Neben dem oberen Epithelkörperchen finden sich in seltenen Fällen Epithelschläuche und -cysten, welche stets im Gefäßteile des Epithelkörperchens liegen und den Eindruck rudimentärer Ausführungsgänge machen. Sie stammen aus der hinteren Bucht der vierten Schlundtasche. Viel häufiger sind Cysten neben dem unteren Epithelkörperchen. Sie stammen aus der hinteren Bucht der dritten Schlundtasche und bestehen entweder aus hell- oder dunkelprotoplasmatischen Zellen. Sie können mit rudimentären Schleimdrüsen verwechselt werden. Auch neben accessorischen Epithelkörperchen, dem dritten Hauptthymusmetamer, dem Thymusmetamer IV (vgl. oben) und den accessorischen Thymusläppchen können Kiemenepithelcysten liegen, deren Epithel zuweilen von Pigmentkörnchen ganz erfüllt ist.



Im Epithelkörperchen des Menschen finden sich vom 30. Lebensjahre ab, dann aber regelmäßig, wenn auch in wechselnder Menge, colloidführende Follikel. Mit der Funktion des Epithelkörperchens haben sie nichts zu tun, sind vielmehr bloß als Rückfall zu dem ursprünglichen Bau derselben anzusehen.

Jedes eiweißhaltige Sekret, das in geschlossenen Hohlräumen stagniert, nimmt nach Verf. eine dem Schilddrüsensekret gleiche Beschaffenheit an und kann daher Colloid genannt werden. *Pick, Berlin.*

240) Hart, C. Untersuchungen über die chronische Stauungsleber. (Ziegl. Beitr. z. patholog. Anatomie. Bd. 35, H. 2, 1904.)

Schmorl beobachtete bei hochgradiger atrophischer Muskatnußleber in den Leberkapillaren eigenartige Gerinnungsvorgänge und veranlaßte H., diesen Befund an größerem Material (35 Fälle) systematisch zu verfolgen (Sublimat- oder Formalinhärtung; Paraffin; Schnitte von 7—10 μ; Hämatoxylin-Eosin; van Gieson, besonders Weigert's Fibrinfärbung). H. fand, daß im Kapillargebiet der chronischen Stauungsleber sich konstant Thromben nachweisen lassen, sobald es zum Untergang von Leberzellen gekommen ist. Die Thromben liegen im Gebiet der untergehenden Leberzellen. Ihre Ausdehnung und Menge ist dem Zelluntergang proportional. Das Auftreten dieser Thromben ist geeignet, ein neues Argument für die Alexander Schmidtsche Theorie vom Zusammenhang zwischen Fibringewinnung und Zelluntergang zu bilden. *Pick, Berlin.*

241) Heinricius. Ueber recidivierende, retroperitoneale Lipome. (Langenb. Arch. Bd. 72.)

Verf. operierte zwei Fälle von Lipomen, die von der Regio ileocoecalis aus sich retroperitoneal entwickelt und das Coecum samt dem Colon ascendens nach oben links verschoben hatten. Die Exstirpation der großknolligen Tumoren gelang leicht, doch zeigten dieselben eine außerordentlich große Neigung zu recidivieren, sodaß bei einer der beiden Patientinnen eine dreimalige, bei der andern eine zweimalige Operation sich nötig erwies. *Engelmann, Berlin.*

242) Javin, W. Die Lage der Speiseröhre bei verschiedenen Verkrümmungen der Wirbelsäule. (Arch. f. klin. Chir. Bd. 72.)

Verf. hatte Gelegenheit, bei Obduktionen mehrerer kyphotischer und skoliotischer Individuen genauer die Lagebeziehungen des Oesophagus und seiner Nachbarorgane zur Wirbelsäule zu studieren. Während die Aorta infolge ihrer zahlreichen zu der Wirbelsäule ziehenden Aeste und die Trachea durch festere fibröse Verbindungen gezwungen sind, alle Krümmungen des Rückgrates mitzumachen, zeigt der Oesophagus das Bestreben, in möglichst gradliniger Richtung, als Sehne des von der Wirbelsäule gebildeten Bogens zum Hiatus des Zwerchfells zu ziehen. *Engelmann, Berlin.*

243) Langemak. Zur Kenntnis der Vorgänge in der Speicheldrüse nach Verlegung ihres Ausführungsganges. (Virch. Arch. Bd. 175, Febr. 1904.)

Angeregt durch zwei Fälle von fibröser Induration der Submaxillardrüse bei Verschluß des Ganges durch einen Speichelstein suchte Verf. experimentell zu ergründen, ob die Induration auf die Verlegung des Ganges oder auf den Reiz des Speichelsteines zurückgeführt werden müsse. Versuche an Hunden ergaben, daß Unterbindung des Ganges zu fibröser Induration führte, und daß die unvermeidliche lokale Reizung an der Unterbindungsstelle dabei ohne Belang ist. Bald nach der Unterbindung des Ganges tritt Oedem der Drüse ein, das sehr lange anhält und schwierig zu erklären ist. Die Bindegewebshyperplasie führt Verf. auf die gleichzeitig bestehende veröse Hyperaemie zurück. *Beitzke, Berlin.*

244) Ciechanowski. St. Pneumatosis cystoides intestinorum. (Przegląd lekarski, 1904, No. 1, 2. 3.)

Der als Grundlage für diese Abhandlung dienende Fall ist der fünfte in der Literatur, in welchem diese seltene und interessante Affektion schon während des Lebens — Gastroentrostomie wegen Ulc. ventr. bei einer 24jährigen Arbeiterin — konstatiert wurde.

Bei der einige Tage nach der Operation folgenden Sektion (Exitus erfolgte durch Blutung aus dem Magengeschwür) fand man den Blinddarm samt Proc. vermif. durch einen Zweifaust großen, aus gashaltigen Cysten bestehenden Tumor aufwärts verdrängt. Bei näherer Betrachtung erwies sich diese Bildung zusammengesetzt

aus 3 gesonderten Tumoren, welche der Serosa des unteren Ileumabschnittes breit ansitzend untereinander teilweise verwachsen, teilweise mittelst Fibrin verklebt wurden. Zwischen den 3 Tumoren fanden sich an der Serosa einige bindegewebige Anhängsel zuweilen mit kleiner entständiger Gascyste. Sonst war die Serosa glänzend, zeigte jedoch bis etwa 2 Meter oberhalb der valv. ileo-coecalis — samt entsprechendem Teile des Gekröses — unregelmäßige, je höher desto schwächer vortretende Verdickungen.

Mikroskopisch bestanden die Tumoren aus zahlreichen, vollkommen leeren Cysten von verschiedener Größe und Gestalt. Der weitaus größte Teil von denselben lag in der Subserosa, weniger zahlreich kamen sie in der Submucosa vor, in der Schleimhaut selbst fanden sich nur spärliche, vereinzelte Cysten. Die Zwischenwände wurden am häufigsten durch dünne oder dickere, lockere, sonst unveränderte Bindegewebsbalken gebildet. Mittlerweise kam in der Umgebung der Gascysten jedoch auch eine konzentrische Bindegewebsverdickung vor. Besonders bemerkenswert waren öfters gefundene spaltförmige Räume, deren Umgebung durch konzentrisch und radiär geordnetes, dickes, kernarmes Bindegewebe eingenommen war, und deren Lumen sich durch Granulationsgewebe auszufüllen schien, eine Erscheinung, die Autor als Heilung deutet. Tatsächlich erwiesen die erwähnten verdickten Partieen der Serosa (oberhalb der Tumoren) zahlreiche solche Bindegewebsherde ohne jeglichen freien Raum in der Mitte.

Die oben beschriebenen Gascysten waren manchmal frei von jeder zelligen Auskleidung, manchmal jedoch fand man eine typische Endothelschicht, und sehr oft auch die bei dieser Affektion stets gesehenen Riesenzellen mit randständigen oder regellos gelagerten Kernen.

Nach den Schlüssen des Autors — ohne hier auf die weiteren Einzelheiten einzugehen — beruht die Affektion auf primaerem, von der Mucosa ausgehenden Eindringen des Gases in die tieferen Gewebsschichten, wobei die Gasblasen sowohl in den lymphatischen als auch in jedweden Gewebsräumen (durch mechanisches Auseinanderschieben) entstehen können. Für das mechanische Fortschreiten der Gasblasen sprechen auch die oft konstatierten Unterbrechungen der subserösen Elastikaschicht. Alle histologischen Merkmale der Pneumatosis erklären sich als Reaktion des umgebenden Gewebes auf mangelndes Resorbieren, resp. fortdauernden Zufluß des Gases.

Unentschieden bleibt die Herkunft des Gases. Es liegen bis jetzt keine Beweise vor, um direkte Bakterientätigkeit anzunehmen (auch Autor konnte durch keine der üblichen histolog. Methoden irgendwelche Bakterien nachweisen, außer in der obersten Schleimhautschicht), ebensowenig aber ist auch das rein mechanische Hineinpressen der im Darmlumen entstandenen Gase bewiesen.

Kučera, Lemberg.

245) Stoerk. O. Zur Pathologie des gastro-intestinalen adenoiden Gewebes. (Wien, Klin. Wochenschr. 1904 No. 4.)

In ganzer Ausdehnung oder in großen Abschnitten des Magen-Darmtraktes erfolgt mitunter eine Wucherung des hier lokalisierten adenoiden Gewebes, die ganz das Bild eines Lymphosarkoms zeigt. Jedoch fehlt der Erkrankung das von einem Zentrum aus erfolgende, regionäre Fortschreiten des typischen Lymphosarkoms; sie macht sich vielmehr in ganzer Erstreckung fast gleichzeitig geltend. Stoerk faßt die Affektion demnach auf als Lymphosarkom mit pluricentrischem Wachstum, gewissermaßen als Stadium des Ueberganges von Pseudoleukämie in Lymphosarkom. *Lenk, Wien.*

246) Vaccari, L. Su di uno speciale fibroma dell' intestino. (La clinica chirurg. 1903, No. 11.)

Verf. beschreibt einen kleinen in einem Kadaver angetroffenen Tumor der Duodenalwand. Der kleine Tumor hatte das Volumen einer großen Nuß, war hart und ragte aus der inneren Oberfläche des Duodenums hervor. Im Zentrum der Erhöhung bemerkte man ein länglichrundes Geschwür mit geschwollenen Rändern auf glattem und weißlichem Grunde. Histologisch sieht der kleine Tumor wie ein Fibrom aus mit charakteristischer schichtartiger Struktur, das sich in der Muskelschicht des Eingeweides entwickelt hat. Der Verf. hält dafür, daß der Tumor von der interstitiellen Substanz des Muskelgewebes herrühre, die nach

Rückkehr zum embryonalen Stadium und nachfolgender Neubildung mit Kernen versehen ist, dabei aber ihre charakteristischen und chemischen Struktureigentümlichkeiten behält. *Parodi, Turin.*

247) Frattin, G. Due casi di tumore primitivo in diverticoli del Canale digerente. (Il Policlinico 1903, No. 11.)

Der erste Fall betrifft ein Neoplasma, das histologisch wie ein in einem Diverticulum des Rectums entwickeltes Adenom aussieht. Der Verf. hält das Diverticulum für angeboren und bedingt durch eine anormale Proliferation der endodermischen Elemente, die innerhalb normaler Grenzen zur Bildung des Anus beiträgt. Nach dem Verf. kann die von der Schleimhaut des Diverticulums ausgehende Bildung des Tumors einfach als Fortsetzung eines zeitig im Embryonalleben entstandenen Prozesses aufgefaßt werden, bei dem die Bildung des Diverticulums nur eine erste Konsequenz wäre.

Der zweite Fall bezieht sich auf einen Tumor, den die mikroskopische Prüfung als ein Lymphangiomendotheliom auswies, das sich in einer röhrenförmigen Ausbuchtung von 1 cm Durchmesser und ca. 4 cm Länge entwickelt hatte und seitlich in der Speiseröhre ca. 2 cm vom unteren Rand des Ringknorpels entfernt entstanden war. Die Wand des Diverticulums besteht aus festem Bindegewebe, das von zahlreichen unregelmäßig disponierten glatten Muskelfasern durchzogen und von einem Pflasterepithel — das dem der Speiseröhre ähnelt — überkleidet ist. Der Verf. glaubt, daß die Ausbuchtung einer übermäßigen Entwicklung der Mesenchymschicht des Eingeweides zugeschrieben werden müsse, die eine Ausbiegung hervorrufe und dann beim Auseinanderzerren der gestreiften Muskelfasern sich zwischen ihnen hindurch einen Durchgang öffne. *Parodi, Turin.*

248) Mastrosimone, F. Mixosarcoma primitivo della lingua. (Policlinico 1903, No. 11.)

Verf. beschreibt ein Myxosarkom der Zunge, das im submukösen Bindegewebe besagten Organs seinen Ursprung hatte. *Parodi, Turin.*

249) Meißner, G. Ueber primäre isolierte Bauchfelltuberkulose. (Arbeiten a. d. patholog. Inst. Tübingen. Bd. IV, H. 2, 1903.)

Bei einer Frau, welche nach unbestimmten klinischen Symptomen rasch an Lungenembolie starb, fand sich eine miliare Tuberkulose des Bauchfells mit serofibrinösem Exsudat. Im ganzen Körper findet sich kein frischer oder alter tuberkulöser Herd, vor allem im Darm nirgends ein Geschwür oder eine Narbe. Discutiert wird für die Entstehung der Erkrankung die Möglichkeit, daß von einem der Untersuchung nicht zugänglichen latenten Herd (z. B. im Knochenmark) eine Infektion stattfand, aber auch daß im Peritoneum selbst ein solcher latenter (wohl kongenitaler) Herd bestand und plötzlich aufflammte. *Dietrich, Tübingen.*

250) Pavlík, F. Ein Beitrag zum Studium der kompensatorischen Nierenhypertrophie. (Čas českých lékařů; 1903, No. 38.)

Pavlík experimentierte an jungen Meerschweinchen, bei denen er sich behufs einseitiger Ausschaltung der Nierenfunktion nicht der Nephrektomie, wie es in den bisherigen Experimenten üblich war, bediente, sondern nach der neuen Methode Spinas dem Tiere in der Bauchlage subkutan die rechte Niere lateral und ventral luxierte und durch etwa 3 Minuten dauernden Fingerdruck an der ursprünglichen Stelle des luxierten Organs die Blutung aus den zerrissenen Gefäßen zu stillen suchte. Die auf diese Weise operierten Tiere starben entweder nach einigen Stunden — was jedoch bei jungen Tieren nach einiger Uebung selten vorkam — oder aber waren schon nach 3—5 Stunden vollkommen munter und entwickelten sich normal.

Die operierte Niere verminderte sich nach etwa 16 Tagen bis auf Linsengröße und verschwindet nach 40—60 Tagen gänzlich. Indem sich Verf. die Besprechung der komplizierten Veränderungen bei der Atrophie für eine besondere Arbeit vorbehält, beschreibt er in der aufs zweifache vergrößerten Niere (mit normaler Niere verglichen) dieselben Verhältnisse, wie sie Galeotti und Villa-Santa gesehen haben, d. h. bei den in früher Jugend operierten Tieren erfolgt die kompens. Hypertrophie durch Vermehrung (numerische Hypertrophie) der Glomeruli und der Canic. cont. I. ord., wogegen die tub. recti und die Can. cont. II. ord. nur erweitert, nicht vermehrt waren. (Bei den im reifen Alter nephrectomierten Tieren

erfolgt die komp. Hypertrophie vorwiegend durch richtige Hypertrophie, Vergrößerung der Glomeruli und can. cont. I. ord.)

Pavlík fügt noch hinzu, daß die komp. Hypertrophie durch Erweiterung der subcapsulären Bindgefäße besonders befördert wird.

Im Gegenteil zu den genannten Autoren findet Pavlík die Epithelien in den Sammelkanälchen und Can. cont. II. ord. gut entwickelt, woraus er schließt, daß denselben keine so passive Rolle zukommt, wie sie ihnen G. und V.S. zuschreiben.

Kučera, Lemberg.

251) **Polano, O. Ueber Pseudoendotheliome des Eierstocks.** (Zeitschr. f. Geb. u. Gyn. Bd. LI, H. 1.)

Unter der Bezeichnung Endothelioma ovarii verbergen sich oft Tumoren ganz anderer Art. P. untersuchte 5 unter dieser Diagnose rubrizierte Geschwülste und stellte fest, daß es sich 2 Mal um ein gemeines Carcinoma ovarii adenomatosum, 2 Mal um Metastasen eines Magencarcinoms in den Eierstock und 1 Mal um eine Struma maligna ovarii handelte. Bei den ersteren beiden fanden sich alveoläre, drüsige und papilläre Formen des Krebses in der gleichen Geschwulst. Dieselben können also nichts essentiell verschiedenes darstellen. Vielmehr paßt sich das Carcinom in seiner Form völlig dem ihm zur Verfügung stehenden Raum an, so daß zwischen Rosenkranzformationen beim Passieren enger Spalträume, alveolärem Bau bei kleineren Cysten, papillärer oder adenomatöser Struktur bei zur Verfügung stehenden großen Hohlräumen nur ein gradueller Unterschied besteht. Der Krebs sucht bei starkem Zerfall des umliegenden Gewebes sich an den sich am längsten haltenden Gefäßen entlang zu ranken (daher im einen Fall die irrtümliche Annahme eines Peritheliona). Beim Wachstum innerhalb von Lymph(Blut)-gefäßen findet keine Infektion der Endothelien zum selbständigen, malignen Weiterwuchern statt, auch kein einfaches Ueberlagern durch die Geschwulstzellen, sondern es werden die normalen Zellen durch die entarteten ersetzt. *Zuntz, Berlin.*

252) **Albeck, V. Ueber die subchorialen Cysten.** (Zeitschr. f. Geb. u. Gyn. Bd. 50, H. 2.)

Auf Grund systematischer Besichtigung zahlreicher Placenten und ausgedehnter mikroskopischer Untersuchungen kommt A. zu folgenden Schlüssen: Die subchorialen Cysten sind überaus häufig und intraplacentare Cysten mindestens nicht selten. Man muß diese Cysten in 2 Gruppen teilen, die schlaffen, die in der Decidua subchorialis und die prallgefüllten, die von decidualen Prominenzen gebildet sind. Für beide Cystenformen spricht eine Reihe von Tatsachen dafür, daß sie von der Decidua gebildet sind. (Histologischer Bau, Gleichheit in der Weise, wie sie sich färben, direkte oder indirekte Verbindung mit der Decidua serotina.) Die Untersuchungen können aber nicht entscheiden, ob die Zotten, die in der Cystenwand immer gefunden werden, für die Cystenbildung immer notwendig sind. Der sogenannte Nitabuchsche Streifen ist von retikulärem Bindegewebe, das von den Deciduazellen ektoplasmatisch gebildet wird, aufgebaut. Er kann also nicht die Grenze zwischem dem fötalen und dem maternellen Gewebe der Placenta bilden. *Zuntz, Berlin.*

253) **Hueter, C. Ueber Ausbreitung der Tuberkulose im männlichen Urogenitalsystem, zugleich ein Beitrag von der Tuberkulose der Prostata.** (Ziegl. Beitr. f. path. Anat. u. allg. Patholog. Bd. 35, H. 2, 1904.)

Ausführliche Besprechung der verschiedenen Anschauungen über den Infektionsmodus (hämatogen; lymphogen; ektogen; per contiguitatem) bei der Tuberkulose des uropoetischen und Genitalsystems und die wechselseitigen Beziehungen bei der Ausbreitung der Affektion zwischen beiden. Der Zweck der H.schen Untersuchungen ist es, festzustellen, ob und unter welchen Umständen sich Abweichungen von dem gewissermaßen typischen Vorgang der Ausbreitung der Tuberkulose im männlichen Urogenitalsystem feststellen lassen und insbesondere über die Beziehungen der Prostatatuberkulose zu derjenigen der Urethra, der Ductus ejaculatorii und der Samenblasen Aufklärung zu bekommen. Genaue histologische Untersuchung der durch Obduktion gewonnenen Urogenitalorgane in 11 Fällen. In den meisten Organen, zumal in zweifelhaften Fällen, wurde der Nachweis von Tuberkelbazillen in Schnitten erbracht oder zu erbringen versucht. H. kommt zu folgenden Ergebnissen:



Die Urogenitaltuberkulose entsteht auf hämatogenem Wege an einem oder — gleichzeitig resp. in kurzen Zwischenräumen — in mehreren der hierfür in Betracht kommenden Centren: Prostata, Nebenhoden, Nieren, Samenblasen. Ihre Ausbreitung erfolgt in der Regel mit dem Secretstrom, wenngleich Ausnahmen von dieser Regel (Deferentitis bei Samenblasentuberkulose, Infektion der Blase von der Prostata aus) vorkommen.

Die Prostata erkrankt in vielen Fällen sehr frühzeitig, vielleicht häufig zuerst von allen Organen, doch ist der Prostatatuberkulose für die Verbreitung der Affektion auf andere Organe keine große Bedeutung beizumessen, vielleicht mit Ausnahme der Urethra.

In den engen Kanälen (Vas deferens, Ductus ejaculatorii) kann unter Umständen Obliteration eintreten und damit dem Fortschreiten der Tuberkulose nach bestimmten Richtungen ein Ziel gesetzt werden. Auch setzen früher durch Entzündungen (Gonorrhoe) zustande gekommene Obliterationen der engen Kanäle der Ausbreitung der Tuberkulose einen wirksamen Damm entgegen.

Die Tuberkulose kann eine urinogene, prostatogene und spermatogene sein. Die ektogene Infektion spielt weder hier, noch überhaupt für die Entstehung der Urogenitaltuberkulose eine Rolle. *Pick, Berlin.*

254) Peham. Das primäre Tubencarcinom. (Zeitschr. f. Heilkunde. Dez. 1903.)

Aus der Literatur stellt P. zunächst 60 Fälle von primärem Tubencarcinom zusammen, denen er 3 eigene hinzufügt. Alle 3 waren doppelseitig; im ersten bestanden beiderseits kindskopfgroße Geschwülste, zahlreiche Metastasen in den Ovarien und auf dem Peritoneum. Im zweiten waren die Tumoren faustgroß, im dritten auf der einen Seite erst im Beginn. Dementsprechend zeigte sich mikroskopisch in den ersten 2 Fällen die Tubenmuskulatur schon von Geschwulstelementen durchsetzt, im dritten noch frei.

Histologisch handelte es sich in allen 3 Fällen um papilläre Tumoren, die aber namentlich im dritten Fall, partienweise einen mehr alveolären Charakter zeigten. Das spärliche bindegewebige Stroma zeigte vielfach hyaline und schleimige Degeneration, die Epithelien an Stellen, wo sie dichtgedrängt lagen, Nekrosen. Im Ganzen muß wohl die Anschauung Sängers, daß rein alveoläre Tubencarcinome nicht vorkommen, als richtig gelten. *Zuntz, Berlin.*

255) Grouzdew. Beitrag zur Frage der proliferierenden, aus Luteinzellen bestehenden Ovarialgeschwülste. (Archiv für Gynäkologie. Bd. 70, Heft 3.)

Verf. beobachtete einen Fall von proliferierender Ovarialgeschwulst bei einer Patientin im 60. Lebensjahr, die vor 10 Jahren in die Menopause eingetreten war. Sie hatte 13 mal regelmäßig geboren und 1 mal abortiert. Der Uterus war myomatös vergrößert. An seinen beiden Seiten fanden sich kindskopfgroße Tumoren, die mitsamt dem Uterus exstirpiert wurden und zwar per vaginam. Nach zehn Monaten Probelaparotomie: Ascites und multiple Spindelsarkomknoten über das ganze Peritoneum verteilt. Das rechte Ovarium bestand zur einen Hälfte aus einem proliferierenden Drüsencystom, zur anderen aus einem papillären Fibrom. Das linke Ovarium setzte sich aus 2 größeren und einer Unzahl kleinerer Cysten herab bis zu Stecknadelkopfgröße zusammen, die im Innern von einer dunkelbraunen Schicht ausgekleidet waren, und deren innere Oberfläche nur unbedeutende Unebenheiten darbot. Außerdem fand sich eine größere Cyste, welche diesen inneren braunen Belag nicht zeigte. Des Weiteren lagen zwischen den kleinen Cysten zerstreut kleine kompakte Herde von teilweis dunkelbrauner, teilweis aber auch weißer Farbe.

Mikroskopisch bestanden die beiden großen und eine nicht unbedeutende Anzahl der kleineren Cysten in ihrer Wandung aus 3 Schichten: 1. einer äußeren zellarmen, vollständig gefäßlosen, faserigen Bindegewebsschicht, 2. einer mittleren zellreichen, gefäßreichen Schicht von Bindegewebe, die allmählich in die 3. überging, welche aus Luteinzellen zusammengesetzt war, eine verschieden bedeutende Stärke aufwies und auf der Innenseite einzelne unbedeutende, aus diesen Zellen bestehende Hervorragungen zeigte. Nirgends fanden sich Endothel- oder Epithelzellen an der Innenfläche. Eine andere Kategorie der kleinen Cysten verdankte ihre Entstehung der kleincystischen Degeneration von Follikeln. Die dritte Art derselben zeigte auf der inneren Oberfläche zylindrisches Epithel; allerdings an

vereinzelten Stellen auch Luteinzellen, die jedoch nach Ansicht des Verf. nur durch Zufall hierher gelangt waren. Die 4. Art von Cysten wies in einer Abteilung ihrer Wand gar keine Luteinzellen auf, sondern war nur mit Drüsenepithel ausgekleidet; während der andere Teil der Cystenwand völlig des Epithels beraubt war und hauptsächlich aus gelben Zellen bestand.

Die derben weißen Knoten erwiesen sich makroskopisch als Fibrome oder Pseudopapillome, während die anderen Herde Gebilde darstellten, denen Corpora albicantia zu Grunde lagen. Die pigmentierten Einlagerungen in ihnen bestanden aus Luteinzellen, die in verschieden starker Ausbreitung teils in ihrer Peripherie teils in ihrer Mitte zwischen dem Bindegewebe eingelagert waren. Das Zentrum der Knötchen war teilweis in Zerfall begriffen. Damit aber war ein Uebergangsstadium von den festen Knötchen zu den kleinen cystischen Hohlräumen gebildet. Die dritte große Cyste zeigte auch mikroskopisch das typische Bild eines proliferierenden Drüsencystoms. Nirgends fanden sich in dem gesamten Ovarium wohlerhaltene Follikel.

Verf. glaubt, daß diese mit Luteinzellen versehenen Neubildungen verschiedenen Ursprunges seien. Einmal sind sie aus Corpora albicantia resp. aus Partien des Ovarialstromas hervorgegangen, welche dieselben umgeben, also der früheren Theca folliculi. Diese Zellen wuchern dann peripherwärts weiter, teils durchwachsen sie den Narbenkörper. Aus diesen Konglomeraten können sich nun Cysten bilden, die den gewöhnlichen Cysten der Corpora lutea auffallend ähneln. Hierbei handelt es sich jedoch nicht, wie bei den gewöhnlichen Luteincysten um Retentionscysten, sondern um Cysten, welche entstanden sind einmal durch Zerfall des Zentrums und andrerseits durch Wucherung der peripheren Teile.

Sodann können sie ihre Entstehung denjenigen Teilen der Struma verdanken, welche um die der kleinzelligen Degeneration verfallenen Follikel herumliegen, oder aber auch aus Follikelcysten hervorgehen, in deren Wandung dann Luteinzellen auftreten. Und schließlich können sie sich auch bilden durch Confluenz von durch Zerfall entstandenen Luteincysten mit Epithelcysten, z. B. mit Cystom.

Verf. betrachtet diese Ovarialveränderung klinisch als einen malignen Vorgang, den er als sarcomatös auffassen möchte. *Runge, Berlin.*

256) **Achard, Ch., et Grenet, Henri. Hémorrhagie méningée dans le cours d'une méningite cérébro-spinale.** (Bull. et. Mém. de la Soc. médic. des hôpitaux de Paris, 30 Oct. 1903.)

Observation de méningite cérébro-spinale à méningocoque, verifiée par la ponction lombaire. Le liquide céphalo-rachidien contenait des lymphocytes et quelques polynucléaires; puis le processus s'atténua et l'on ne trouva plus dans le liquide que quelques mononucléaires. Mais survint une poussée de généralisation infectieuse, avec fièvre, envahissement du sang par le méningocoque, et mort. A l'autopsie, le processus méningitique semblait éteint, mais il y avait une hémorrhagie méningée récente. *Achard, Paris.*

257) **Belin, J., et Bauer, A. Résultats de l'autopsie d'un paralytique général à polynucléose céphalo-rachidienne persistante.** (Bull. et Mém. de la Soc. médic. des hôpitaux de Paris, 30 Oct. 1903.)

Observation de paralysie générale compliquée de méningite cérébro-spinale à forme prolongée et causée par un diplocoque particulier. La présence de cette complication méningée explique la polynucléose constatée dans une série de ponctions lombaires successives chez ce malade. *Achard, Paris.*

258) **Negel, V., et Théohari, A. Note sur un cas de ramollissement du cervelet avec étude des dégénérescences secondaires.** (Revue neurologique vol. XI. 15 Oct. 1903.)

Chez un homme de 50 ans ayant présenté un syndrome cérébelleux, N. et T. ont trouvé à l'autopsie, deux mois après le début des accidents, plusieurs foyers de ramollissement. Ils ont étudié les dégénerescences secondaires par la méthode de Marchi.

Parmi ces dégénérescences, plusieurs ne dépendaient certainement pas du foyer cérébelleux, qui était le plus ancien, et qui occupait le lobe cérébelleux gauche intéressant un peu l'écorce et surtout la substance blanche et le noyau dentelé: telles étaient la dégénérescence du faisceau pyramidal, du faisceau central de la

calotte, du ruban de Reil, du faisceau longitudinal postérieur. Au contraire, on pouvait attribuer au foyer cérébelleux la dégénération secondaire discrète au niveau du corps restiforme; celle des fibres arciformes internes et externes antérieures; enfin la dégénérescence massive du pédoncule cérébelleux supérieur jusqu'au delà du noyau rouge (dans la région sous-optique). Il y avait, de plus, des fibres dégénérées dans le pédoncule cérébelleux moyen; il est possible que la lésion cérébelleuse en ait été partiellement la cause, mais le rôle principal doit être attribué à des foyers protubérantiels, dont l'un en particulier intéressait le faisceau pyramidal.

Ce cas ne peut pas servir à trancher la question, encore discutée, des fibres descendantes directes, établissant une communication entre les noyaux gris du cervelet et les cornes anterieures de la moelle. Car si N. et T. n'ont pas trouvé de fibres allant directement du cervelet à la moelle, ils font remarquer que le noyau dentelé n'était pas entièrement détruit. *Achard, Paris.*

259) **Jacobaeus, M. C. Ein Fall von hypertrophischer tuberöser Sklerose mit multiplen Nierengeschwülsten kombiniert.** (Norv. Medicinski Arkiv, 1903. Abt. II, H. 1.)

Der Fall betrifft einen 25jähr. Mann, Idioten. Zeitweilig ist er in Paroxysmen von Wahnsinn verfallen. Seit langer Zeit Epileptiker. Exitus durch ein Erysipelas faciei. Bei der Sektion: zahlreiche größere und kleinere geschwulstartige, diffuse Verhärtungen der Hirnoberfläche. In beiden Nieren eine ansehnliche Menge von erbsen- bis nußgroßen, ziemlich wohl begrenzten Geschwülsten (Angio-myosarcoma). Die mikroskopische Untersuchung des Gehirns: anfänglich tuberöse hypertrophische Gliaproliferation (die besten Präparate hat Benda-Heidenhains Eisenhämatoxylin gegeben); nachher Einschrumpfen und Atrophie der nervösen Elemente. Die Kombination der Gehirnveränderungen mit den Nierengeschwülsten deuten auf eine kongenitale Genese beider Prozesse. *Sundberg, Stockholm.*

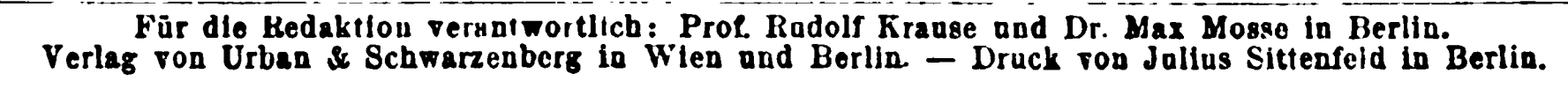
260) **Geitlin. Zur Kenntnis der Rückenmarksveränderungen bei einigen konstitutionellen Krankheiten.** (Finska Läkaresallskapets Handlingar Bd. XLV, Nr. 12, 1903.)

Vom Sektionsmaterial des pathol.-anat. Instituts in Helsingfors hat Verf. das Rückenmark untersucht in vier Fällen von Diabetes, zwei Fällen von Anaemia splenica und einem Fall von Leukämie. Das in Müllerscher Flüssigkeit gehärtete Material wurde nach van Gieson, Weigerts Markscheidenfärbung und der Marchi-Methode behandelt. Das Ergebnis war in zwei Fällen von Diabetes und in dem einen Falle von Anaemia splenica negativ. Die übrigen, in Details von einander abweichenden Fälle zeigen zerstreute Herde in der weißen Substanz mit Veränderungen degenerativer Natur, an welche sich längere oder kürzere Strecken sekundärer Degeneration schließen. Ueberall finden sich außerdem Veränderungen an den kleinen Gefäßen, meistens Wandverdickungen und stellenweise Vermehrung des Stützgewebes.

Die Ursache wird in der Zuführung toxischer Stoffe durch das Blut gesucht. *Kolster, Helsingfors.*

261) **Watson, Ch. Keratosis pilaris.** (Brit. Journ. of Derm. Jan. 1904.)

Verf. beschreibt einen Fall von einem 6jährigen Knaben, welcher auf dem Gesäß, auf beiden Oberschenkeln, im Nacken und in der Achselhöhle einen deutlich ausgesprochenen Ausschlag zeigte. Dieser war aus zahlreichen konischen, meist von einem dicken schwarzen Haar durchbohrten Papeln zusammengesetzt. Die Haut war im übrigen fettlos und ohne jedes Haar, das Haupthaar ebenfalls trocken, glanzlos und wenig elastisch. Biopsie: (ohne Angabe der angewandten Technik) 1. Cutis vera verdickt, das fibröse Bindegewebe stark hypertrophisch. 2. Die Blutgefäßwandungen waren stark verdickt, bedingt durch Vermehrung der zellulären Elemente sowohl in der Wand als in dem perivaskulären Gewebe. 3. Drüsen: Von diesen waren die Talgdrüsen fast absolut verschwunden, nur Spuren hier und da zu finden. Die Schweißdrüsen waren weniger ergriffen, aber doch an vielen Stellen durch Wucherung des Bindegewebes komprimiert. 4. Eine Hypertrophie der Mm. arrectores pilorum war, wenn auch nicht sehr stark ausgesprochen, bemerkbar. *Finigan, London.*


Für die Redaktion verantwortlich: Prof. Rudolf Krause und Dr. Max Mosse in Berlin.
Verlag von Urban & Schwarzenberg in Wien und Berlin. — Druck von Julius Sittenfeld in Berlin.



ZENTRALBLATT
FÜR
NORMALE UND PATHOLOGISCHE ANATOMIE
MIT
EINSCHLUSS DER MIKROTECHNIK

JAHRGANG I HEFT 4 1904

Aus dem anatomisch-biologischen Institut in Berlin.

Ueber einen der menschlichen perniciösen Anaemie entsprechenden Blut- und Knochenmarksbefund beim Affen.

Von Dr. **Max Mosse**.

Am 11. März wurde dem anatomisch-biologischen Institut ein in den letzten Zügen liegender Affe von der Art Macacus Rhesus aus dem hiesigen Zoologischen Garten zugeführt; das Tier wurde getötet und ich benutzte die Gelegenheit, das Blut und Knochenmark zu untersuchen. Die Obduktion, die Herr Dr. Poll ausführte, ergab das Vorhandensein hochgradiger Tuberkulose der Lungen und Bauchorgane;[1]) ferner fand sich eine linksseitige meningeale Blutung.

Blutbefund: (Ausstrichpräparate.) Die roten Blutkörperchen sind ungleich an Größe; die meisten Zellen haben einen Durchmesser von 6,8 bis 8,6 μ; daneben finden sich Makrocyten (11,9 bis 13,6 bis 17 μ) und Mikrocyten (bis 3,4 μ). Geringe Poikilocytose. Vereinzelte punktierte Erythrocyten. Ueberaus zahlreiche kernhaltige rote Blutkörperchen und zwar sowohl Normo- wie Megaloblasten. Während man die Präparate lange durchsuchen muß, um 100 Leukocyten zu bekommen, entsprechen diesen 100 weißen Zellen 65 Megaloblasten und 101 Normoblasten. Von diesen zeigen viele polychromatische Degeneration, ebenso wie eine grössere Anzahl kernloser roter. Vereinzelte Mitosen.

W:R annähernd gleich 1:1500. Von den 100 weißen Blutkörperchen sind: 55% neutrophile, 2% eosinophile, 0% Mastzellen, 3% große. 36% kleine Lymphocyten, 1% Uebergangszellen, 3% uninucleäre Leukocyten.

Knochenmarksbefund: (Ausstrich- und Schnittpräparate.) Granulocyten, Lymphocyten, Normoblasten und Megaloblasten — neben Erythro- und Megalocyten. —

Zum Vergleich konnte das Blut eines gesunden Macacus Rhesus aus dem Zoologischen Garten — infolge der Liebenswürdigkeit des Herrn Direktors Dr. Heck — untersucht werden; es wurde in üblicher Weise dem Ohrläppchen entnommen. Die roten Blutkörperchen waren von gleicher Größe (im Durchschnitt 7,7 μ); keine kernhaltigen roten. Von 520 Leukocyten: 16,7% neutrophile, 1,7% eosinophile, 0,4% Mastzellen, 80,6% kleine, 0% große Lymphocyten, 0,2% Uebergangszellen, 0,4% uninucleäre Leukocyten. W:R 1:480. Fernerhin fanden sich bei einem anderen Macacus Rhesus, bei dem die Sektion außer Ascariden im Darminhalt und geringen hämorrhagischen Heerden des linken Unterlappens (Schnittpräparate) nichts pathologisches nachwies, ebenfalls gleich große rote Blutkörperchen ohne Kern. Unter 449 Leukocyten: 43,6% neutrophile, 2,5% eosinophile 0,7% Mastzellen, 52,3% kleine Lymphocyten, 0,8% Uebergangszellen und uninucleäre Leukocyten. Im Knochenmark keine Megaloblasten, dagegen zahlreiche polymorphkernige Zellen — deren Vermehrung der Norm gegenüber als Reaktion auf den hämorrhagischen Prozeß der Lunge vielleicht aufgefaßt werden kann.

[1]) Die weitere Untersuchung dieser Organe wird von Frau Dr. Lydia Rabinowitsch-Kempner im pathologischen Institut vorgenommen.

Blut- und Knochenmarksbefund des zuerst untersuchten Macacus Rhesus entsprechen in allen seinen Einzelheiten dem Bilde der perniziösen Anaemie des Menschen. Es besteht infolge der so festgestellten Tatsache, daß bei Affen von der Art Macacus Rhesus — vielleicht auch bei andern — ein der menschlichen perniziösen Anaemie entsprechendes Krankheitsbild vorkommt, die Möglichkeit, Uebertragungsversuche von perniziöser Anaemie (vielleicht auch von Leukaemie) vom Mensch auf Affen zu machen, deren Blutsverwandschaft einerseits durch die Versuche von Friedenthal, andererseits durch diejenigen von Wassermann und Schütze, Stern, Nuttall u. a. festgestellt ist. Derartige Versuche sind eingeleitet. —

Zum Schluß sei noch kurz erwähnt, daß bei drei Krallenaffen (Hapale) des neurobiologischen Instituts ein Blutbefund entsprechend dem des menschlichen Embryo kurz vor der Geburt gefunden wurde: es fanden sich vereinzelte kernhaltige rote Blutkörperchen von verschiedener Größe, deren Kern aber durch große Affinität zu den Kernfarbstoffen ausgezeichnet war, ferner ein Ueberwiegen der ein- den mehrkernigen weißen Blutkörperchen gegenüber. Das eine dieser Tiere wurde getötet; der Knochenmarksbefund war dem Blutbefunde entsprechend.

I. Normale Anatomie.

262) von Bardeleben. Einige Vorschläge zur Nomenklatur. (Anat. Anz. Bd. 24, No. 10 u. 11, 1904.)

Vorschläge zur Verbesserung einiger Unzulänglichkeiten und Inkonsequenzen der B.N.A.: statt Glandula submaxillaris sollte Gl. submandibularis, statt Processus vermiformis Appendix, statt Arteria coronaria ventriculi sinistra Art. gastrica etc., Fetus statt Foetus, Anulus statt Annulus, Antebrachium statt Antibrachium, Os ilium statt Os ileum, Bursa synovialis statt B. mucosa, Plica mallei statt Pl. malleolaris, Ligamentum dentatum statt Lig. denticulatum gesagt werden.

Poll, Berlin.

263) Triepel. Trajektorielle Strukturen. (Anat. Anz. Bd. 24. No. 10.)

Verf. will neben der von ihm vorgeschlagenen Bezeichnung von Strukturen als „mechanische", sofern durch ihre Elemente nur Trajektorien insubstantiiert erscheinen, die bei typischer Beanspruchung konstruiert werden können, unter einigem Vorbehalt auch den Namen „trajektorielle Strukturen" empfehlen.

Poll, Berlin.

264) Iwanow, P. Die Regeneration von Rumpf- und Kopfsegmenten bei Lumbriculus variegatus Gr.

265) Schultz, Eugen. III. Aus dem Gebiete der Regeneration bei Phoronis Mülleri Sel. Long.

266) — Aus dem Gebiete der Regeneration. IV. Ueber Regenerationserscheinungen bei Actinotrocha branchiata Müller. (Zeitschr. f. wiss. Zool. Bd. 75 Heft 3.)

Die drei Arbeiten behandeln interessante Regenerationserscheinungen an Wirbellosen, über deren Einzelheiten nicht in kürze berichtet werden kann und auf die Originale verwiesen werden muß. *Ballowitz, Greifswald.*

267) Krause, R. Gibt es eine vitale Färbung? (Anat. Anz., Bd. 24, Nr. 15.)

Krause gelang es zum erstenmale, einen bündigen und einwandsfreien Beweis dafür zu erbringen, daß sich lebende Teile in der Tat mit Methylenblau färben, ohne in ihrer Lebensfähigkeit irgend eine Einbuße zu erleiden. Nach intravenöser Injektion einer 2%igen Lösung kristallisierten Methylenblaus (Höchst) bei Petromyzon färben sich an den Geißelzellen des Vestibulum des Petromyzontenlabyrinthes zunächst im Zelleninnern ein konischer Zapfen, dann die Basalkörperchen, darauf der zwischen diesen gelegene Teil der Cuticula, endlich die Geißeln selbst intensiv blau: die im Mikroskop unmittelbar zu beobachtende Flimmertätigkeit der Zelle dauert aber, trotz der Färbung der Basalkörperchen unverändert fort, wenngleich wir in den Basalkörperchen nach den Beobachtungen von Peter den Motor für die Bewegung der Geißeln zu erblicken haben: es handelt sich also um eine Färbung einer zweifellos „lebenden Substanz". *Poll, Berlin.*

268) Rohde, E. Untersuchungen über den Bau der Zelle. III. Die Entstehung von Mitochondrien und Chondromiten aus eigenartigen intra- und extrazellulären „Sphären" (Jdiozomen). (Zeitschr. f. wiss. Zool. Bd. 76 Heft 1.)

Rohde beschreibt von den Ganglien einer Meerschnecke (Tethys) vermeintliche „Sphären" mit meist radiär angeordneten Körnchen und berichtet von ihnen ähnliche Dinge wie von den Ganglienzellen des Frosches. Vgl. das Referat in No. 1 des Zentralblattes.

Berücksichtigt wurden auch andere Mollusken, von jeder Spezies nur ein oder zwei Tiere. Fixierung durch Sublimat, Färbung mit Jodgrünfuchsin, Untersuchung in Glycerin. *Ballowitz, Greifswald.*

269) Jolly, J. Influence de la température sur la durée des phases de la division indirecte. (C. R. Acad. Sc. Paris, 8 févr. 1904.)

Les recherches de Jolly ont porté sur les globules rouges du sang du triton; et cet auteur indique, dans un tableau, la durée comparative des phases de la karyokinèse à diverses températures. Les conclusions d'ordre général qu'il en tire, sont: la température a une influence directe sur la durée des phases de la division des cellules animales—cette influence se manifeste sur toutes les phases de la division indirecte, mais semble pourtant se faire sentir un peu plus sur les phases médianes que sur les phases de transformation nucléaire.

Soulié, Toulouse.

270) Mallory, F. B., A Hitherto Undescribed Fibrillar Substance Produced by Connective-Tissue Cells. (The Journal of Medical Research, Boston, Vol. X No. 3 [New Series, Vol. V, No. 3] Dec. 1903.)

The tissue is treated in the following manner. 1. Fix in Zenker's fluid. 2. Stain paraffin sections in a one per cent aqueous solution of acid fuchsin for five to twenty minutes. 3. Wash quickly in water (not over five seconds). 4. Place in a one per cent aqueous solution of phosphomolybdic acid for five minutes or longer. 5. Wash quickly in water (not over five seconds. 6. Stain in the following aniline blue mixture for one to five minutes. Aniline blue soluble in water (Grübler) 0,5, Orange G. (Grübler) 2,0, Oxalic acid 2,0, water 100,0. 7. Wash quickly in water (not over five seconds). 8. Wash thoroughly and dehydrate in several changes of alcohol. 9. Clear in Xylol. 10. Mount in balsam. Connective tissue cells produce, in addition to elastic fibers and the ordinary intercellular fibrils, a third variety of fibrils (fibroglia fibrils) which differ from them chemically and morphologically and which have apparently the same staining properties as the coarse, differential staining (myoglia) fibrils of smooth muscle cells. The fibroglia fibrils bear the same relation to the connective tissue cells that neuroglia fibrils bear to neuroglia cells. They are present in great numbers in all actively growing connective tissue both of inflammatory and of tumor origin. They are scarce in normal tissues except, perhaps, in certain situations: they apparently form the true basement membrane of the tubules of the kidney, of the coil glands of the skin, and of the glands and ducts of the breast. They also occur in abundance beneath the endothelium lining arterie and the larger veins. *Lewis, Baltimore.*

271) Schlader, G. G. Ueber die feinste Struktur des embryonalen Muskelgewebes. (Mitteilung auf der IX. Pirogowschen Aerzteversammlung in St. Petersburg vom 4.—11. Januar [17.—24. Januar] 1904, nach dem Autoreferat in den Berichten der Versammlung.)

Verf. untersuchte vorwiegend bis 2 Wochen alte Hühnerembryonen, die in Sublimat und der Flüssigkeit von O. Hertwig fixiert waren; die Schnitte wurden in Eisenhämatoxylin nach Heidenhain mit mannigfachen Ergänzungsfärbungen, in Eisenhämatoxylin nach Benda, in Kombinationen von Thiazinrot R, Coeruleïn S, Toluidinblau, Saffranin, Borax-Karmin und Indigo und anderen Farbstoffen gefärbt. Am besten geeignet erwies sich das Eisenhämatoxylin von M. Heidenhain. In einem Autoreferat resümiert Verf. seine Befunde folgendermaßen: Im embryonalen Muskelgewebe ordnen sich die Myoblasten d. h. die Bildner der primären Einheiten der kontraktilen Substanz, indem sie sich mit ihren Fortsätzen vereinigen, in Reihen an, welche in Gestalt von Streifen einander parallel verlaufen.

In diesen Strängen ziehen, sich wellenförmig windend, bisweilen durch eine lange Reihe von Myoblasten hindurch Bündel quergestreifter Fasern, einzelne Fasern, Fäserchen und feinste Fibrillen. Die wesentliche Elementareinheit des quergestreiften Fäserchens ist die Primitivmyofibrille, welche eine ausgezogene Spirale darstellt; ihre Struktur ist augenscheinlich rein fibrillär; es gelang Verf. nicht irgendwelche Granula als Strukturelemente der Myofibrillen wahrzunehmen. Die Querstreifung der embryonalen Primitivfäserchen, stellt an Heidenhainpräparaten eine regelmäßige, metamere Aufeinanderfolge ungefähr gleichlanger und gleichgestalteter heller und dunkler Abschnitte der Faser dar, welche den Abschnitten der isotropen und anisotropen Substanz oder genauer den Streifen Q und I entsprechen. Weitere Streifen hat Verf. nicht wahrgenommen. Die Querstreifung stellt jedoch bei genauerem Studium nur einen optischen Effekt dar, indem die sich zu einem Muskelfäserchen vereinigenden Primitivmyofibrillen (ausgezogene Spiralen) dermaßen angeordnet sind, daß ihre gleichgerichteten Spiralwindungen, indem sie in einander eindringen, eine senkrecht zur Längsachse der Faser gerichtete Linie bilden. Eine regelmäßige Sonderung in Säulchen und Primitivfasern ist noch nicht vorhanden; vom Sarcolemm oder einer ähnlichen Hülle ist noch keine Spur zu sehen. Die Bündel der noch gesonderten und der bereits zu Fäserchen vereinigten Myofibrillen sind von einem Netz feinster Fibrillen wahrscheinlich bindegewebiger Natur, wie von einem Filz umgeben. Zum Schluß betont Verf., daß die vorliegende Arbeit nur den Anfang einer Reihe weiterer Untersuchungen darstellt. *Schmidt*, *St. Petersburg*.

272) **Schmidt, Friedr. Die Muskulatur von Branchiobdella parasitica.** (Zeitschr. f. wiss. Zool. Bd. 75 Heft 4.)

Nach Feststellung der Verteilung und Anordnung der Muskulatur im Körper des Tieres macht der Verfasser über die Histologie der Muskelzellen folgende Angaben: 1. Jede Muskelzelle, dem glatten Typus angehörend, ist das Aequivalent einer Zelle. Sie ist nach der nematoiden Grundform gebaut, d. h. der Myoblast ist rings von einer kontraktilen Rinde umschlossen, welche durch weite, klaffende oder enge, schlitzförmige Längsspalten unterbrochen ist, in die sich das Protoplasma des Myoblasten fortsetzt, häufig in dem Maße, daß dieses durch den Spalt nach außen tritt und außerhalb der Rinde als ein Plasmabeutel absteht. 2. Die Zahl der die Rinde durchsetzenden Längsspalten hängt von der Lage der betreffenden Zelle ab. Je freier eine Zelle von Berührung von seiten ihresgleichen oder anderen schwer verschieblichen Gewebsteilen ist, desto größer ist die Zahl (bis fünf) der Spalten; die letzteren sind nach der Seite gerichtet, nach welcher das Plasma ungehindert austreten kann. Zellen mit allseitig geschlossener Rinde („Hirudineen-Muskelzellen") kommen nicht vor. 3. Der Myoblast besteht aus Plasma und Kern. Das Plasma enthält ein leicht färbbares aus Fibrillen und Tröpfchen zusammengesetztes Spongioplasma und ein absolut unfärbbares Hyaloplasma. Das Spongioplasma ist in Form von quer zur Längsaxe der Zelle gestellten netzartigen Schichten in das Hyaloplasma eingesetzt. Der Kern, stets da ruhend, wo die Hauptmenge des Plasma gelagert ist, besitzt einen einzigen großen Nucleolus. 4. Die kontraktile Rinde enthält radiärgestellte Fibrillenplatten, die durch eine Zwischensubstanz getrennt sind. Die Platten bestehen aus färbbaren und unfärbbaren längslaufenden Säulchen, die, miteinander abwechselnd, radiäreinreihig hintereinander liegen. Die Zwischensubstanz ist nicht mit dem Plasma der Myoblasten gleichwertig. 5. Unter den Muskelzellen sind zwei Formen vorherrschend: die Spindel- und die Doppelspindelform. 6. Bei den regelmäßig, symmetrisch gestalteten Zellen ruht der Kern auf der Mitte der Zelllänge. 7. Bei allen verzweigten Zellen liegt der Kern an der Verzweigungsstelle. *Ballowitz*, *Greifswald*.

273) **Ceccherelli, G. Sulle piastre motrici e sulle fibrille ultraterminali nei muscoli della lingua di Rana esculenta.** (Arch. ital. di Anat. e di Embriol. Vol. II, T. 1, 1903.)

Ruffini hatte das Verdienst zum ersten Male feine Fibrillen, die als eine Fortsetzung der motorischen Endplatten aussahen, zu beschreiben; jene Fäserchen fanden einmal in derselben, das andere mal in einer benachbarten Muskelfaser ihre Endigung; derartige Fibrillen wurden als Kollateralzweige aufgefaßt (von Perroncito, Fusari u. a.).

Verf. konnte zwischen den Muskelfasern der Zunge ein äußerst feines markloses Netz, welches mit den oben erwähnten Kollateralzweigen (fibrille ultraterminali) im Zusammenhange sind, nachweisen.

Die Untersuchung wurde ausschließlich mit der Ruffinischen Modifikation der Ameisensäure-Goldchlorid-Methode ausgeführt. *Levi, Florenz.*

274) Valenti, G. Sopra le prime fasi di sviluppo della muscolatura degli arti: Ricerche embriologiche eseguite in larve di Amblystoma. (Ibidem.)

Vorliegende Untersuchungen stellen eine Bestätigung derer Fields über die Entwicklung der Extremitäten bei den Amphibien dar; Verf. konnte den Beweis darbringen, daß die Anlage der vorderen Extremität sich aus dem Urwirbeldivertikel Fields entwickelt, und daß ihr Ursprung gemeinsam mit dem der ventralen Muskulatur ist.

Die Elemente der primitiven Anlage der vorderen Extremität differenzieren sich teilweise in die Elemente des Skelettes, teilweise in Muskelfasern.

Levi, Florenz.

275) Ruffini, A. Alcuni casi di spastamendo in alto del tendine intermedio del m. digastrico etc. (Archivio italiano di Anat. e di Embr. Vol. II.)

Verf. hat an 100 Objekten das Verhalten der Zwischensehne des M. digastricus untersucht. Verf. bemerkte, daß besagte Sehne, anstatt auf dem oberen Rande des Zungenbeines zu liegen, in 19 % der Fälle um 8—20 mm nach oben verrückt sein kann. Er hebt die praktische Bedeutung dieser Tatsache hervor und schlägt vor, beim Aufsuchen der A. lingualis in solchen Fällen unterhalb der Sehne des Digastricus einzuschneiden. *Banchi, Florenz.*

276) Chaine, J. Nouvelle contribution à l'étude du digastrique. (Réunion biolog. de Bordeaux. Annexé aux C. R. Soc. Biol. Paris 23 janv. 1904.)

L'auteur rappelle qu'il a précédemment montré que le dépresseur de la machoire inférieure des oiseaux, des reptiles et des batraciens ne donnait pas naissance au ventre postérieure du digastrique. En effet, tandisque le digastrique augmenté d'importance, le dépresseur diminue pour n'être plus répresenté finalement, chez les mammifères, que par quelques formations rudimentaires (m. mandibulo-auriculaire ou formation tendineuse). L'orycterope du Cap montre la transition entre le muscle et le tendon. Chez cet animal, il existe une formation particulière qui va du pourtour du trou auditif à l'apophyse angulaire, et qui, tout en étant mi-musculaire, mi-fibreuse, présente les caractères d'un tendon. D'autre part, Humphry a décrit, chez l'oryctérope, un muscle mandibulo-auriculaire. On aurait donc, chez cet animal, un muscle en regression puisque, chez certains types, il est nettement constitué, et que, chez d'autres, il est tendineux.

Soulié, Toulouse.

277) Lubsen, J. Nzn. Untersuchungen zur vergleichenden Segmental-Anatomie. (Petrus Camper 2. Bd., Heft 1, 1903. I. Zur Sklerozonentheorie.)

Auf der Sklerozonenlehre Bolk's fußend, untersucht Verfasser die segmental-anatomischen Verhältnisse von Skelett und Weichteilen des Oberschenkels bei verschiedenen Repräsentanten der Vertebraten. In diesem ersten Teil behandelt er besonders die Beziehungen zwischen Skelett und Muskulatur am Beckengürtel. Die Sklerozonie wurde bestimmt bei den folgenden Vertebraten: Cryptobranchus japonicus, Cyclura Harlanii, Ornithochynchus paradoxus, Echidna hystrix, Petrogale penicillata, Cuscus orientalis, Phascolomys Wombat, Myrmecophaga didactyla, Bradypus tridactylus und Lepus cuniculus. Nur ausgewachsene Exemplare wurden untersucht. Von allen Formen wird die Anheftung der Muskeln am Beckengürtel ausführlich beschrieben und werden die Sklerozonen konstruiert. Ueberall werden die regelmäßigen Sklerozonen wiedergefunden. Für die vielen wichtigen Angaben und Details sei auf das Original verwiesen. *Boeke, Helder.*

278) Nicolas, A. A propos de l'empreinte aortique des vertèbres thoraciques. (Bibl. anat. t. XII, f. 7, p. 300, janv. 1904.)

A propos d'une communication de A. Spuler à l'Anatomische Gesellschaft (Heidelberg 1903) dans laquelle cet auteur décrit l'empreinte aortique des vertèbres dorsales comme un détail non signalé par les auteurs, Nicolas rapelle, avec citations à l'appui, que cette empreinte est décrite dans tous les traités français d'anatomie. *Soulié, Toulouse.*

279) Damany, P. Le. Un défaut de la hauche humaine, sa double manifestation anatomique et physiologique. (Journal de l'Anatomie 1904 no. 1, p. 1—22, 16 fig. dans le texte.)

Les principaux faits consignés dans ce mémoire ont été analysés dans le No. 2 du Centralblatt, d'après le travail du même auteur sur le même sujet paru dans les travaux de l'Université de Rennes. *Soulié, Toulouse.*

280) Garli, G. Contributo allo studio della Pars mastoidea del temporale umano edc. (Archivio italiano di Anat. e di Embriol. Vol. II.)

Verf. nimmt zum Ausgangspunkte die von Ruffini an einem menschlichen Temporale gemachte Beobachtung, in dem ein längs des artikulären Randes der Pars mastoidea sich hinziehender halbmondförmiger Vorsprung (Apophysis m. supranumeraria von Zoja) sichtbar war; es war auch in diesem Knochen eine weite Höhlung vorhanden, die damals der Bulla tympanica für homolog gehalten wurde. —

Verf. hat bei mehreren Schädeln viele Uebergangsstadien von dieser anormalen Anlage zu der als normal beschriebenen beobachtet. — Verf. fand dann, daß die von Ruffini hinter den mastoideischen Zellen und nach innen hin beobachtete Höhlung (Antrum paramastoideum) sehr häufig ist und zuweilen mit Nebenhöhlungen in Verbindung stehen kann. — Verf. stimmt mit Ruffini betreffs der von Letzterem aufgestellten Homologie des Antrum paramastoideum mit der Bulla tympanica nicht überein, da sich beide in verschiedenen Teilen des Skeletts entwickeln. *Banchi, Florenz.*

281) Mouret, J. Des cavités annexées à l'oreille (cellules pétreuses). (Revue hebdoman. de laryngologie, otolog. etc. No. 4, 23 janv. 1904.)

Il existe, chez l'homme, en dehors de la portion mastoïdienne du temporal, des cavités pneumatiques dans l'écaille et dans le rocher; celles qui sont comprises dans le rocher se rangent en deux groupes: un premier groupe sous-labyrinthique placé au dessus du labyrinthe et dans la paroi supérieure du conduit auditif interne, et un deuxième groupe sous-labyrinthique qui se prolonge vers l'apophyse jugulaire de l'occipital. Lorsque ce dernier renferme quelques cavités aériennes, elles constituent avec celles creusées dans l'apophyse jugulaire un nouveau groupe, groupe occipito-jugulaire. *Soulié, Toulouse.*

282) Fürbringer, K. Notiz über einige Beobachtungen am Dipnoerkopf. (Anat. Anz. Bd. 24, Nr. 15.)

Fürbringer kam bei der Untersuchung der Genese des bisher rätselhaften von Huxley als Exoccipitale bezeichneten, ganz im Knorpel verborgenen Knochens am Ceratodusschädel zu dem Ergebnis, daß diese Exoccipitalia nach Lage und Form, sowie dem Verhalten der austretenden Nerven als Neuralbogen zu deuten sind, die in das Cranium aufgenommen wurden. Auch das Occipitale laterale läßt sich auf die gleiche Quelle zurückführen: diese Erkenntnis führt zur Deutung des problematischen Anlagsgebildes dieses Knochens (Scapula, Pharyngobranchiale, Procingulare, os cylindricum, Kopfrippe) als einer Rippe. — Beiläufig erwähnt Fürbringer, daß er die bei den Dipnoern bisher vermißten Sinneskanalverknöcherungen in der Form der Suborbital- und Postorbitalknochen nachzuweisen vermochte. *Poll, Berlin.*

283) Trassetto, J. Sulla genesi del faro caracoideo (foramen scapulae). (Bollettino dei musei di Zool. e di Anat. comp di Torino. No. 450. Novembre 1903.)

Verf. berichtet über seine diesbezüglichen schon seit 1899 an einem reichlichen Materiale lebender und fossiler Säugetiere ausgeführten Beobachtungen. Das Foramen scapulae wurde vom Verf. nur bei den Edentata, Primates und Homo vorgefunden. Unter den Edentata lieferte der Bradypus tridactylus vier Fälle; in einem derselben erwies sich das unvollkommen verschlossene Foramen durch einen von der Scapula ausgehenden Fortsatz, und von einem vom Korakoides ausgehenden gebildet. Bei einem jungen Cebus (Mycetes) war das unvollständige Foramen durch einen vom Korakoides ausgehenden und gegen den Margo cervicalis der Scapula gerichteten Fortsatz beschränkt. Das Foramen war bei einem andern erwachsenen Mycetes vollständig. Bei Ateles Brissonii und bei Satyrus rufus wurden ebenfalls wieder drei Fälle konstatiert. —

Beim Menschen hat Verf. selbst keine eigenen Befunde erhalten. Verf. deutet das Foramen scapulae beim Menschen mehr als Merkmal der Konvergenz als als Merkmal von Atavismus. *Banchi, Florenz.*

284) **Livini, J. La morfologia della Arteria carotide esterna.** (Archivio italiano di An. e di Embr. Vol. II. Fas. 3.)

Im ersten Teile wird die Arteria carotis externa untersucht in Bezug auf 1. den Ursprung; 2. die Höhe in der sie sich in ihre Terminaläste teilt; 3. die Lage; 4. das Kaliber mit bezug auf die Carotis interna; 5. ihren Verlauf, Richtung etc.; 6. ihre Verhältnisse. Von allen diesen Anlagen werden die Variationen erwähnt und nach ihrer Frequenz gruppiert. Die häufigste Anlage wird als normal bezeichnet. Die Zahl der collateralen Aeste der Arterie variiert von 4 bis 12, der häufigste Typus jedoch ist 9. Die Varietäten der einzelnen Typen sind zahllos. Zu Schlußfolgerungen vor allem muß die Variierungsfähigkeit konstatiert werden, die nicht nur zwischen den einzelnen Ordnungen, sondern auch zwischen den einzelnen Spezies ein und derselben Ordnung, zwischen einzelnen Individuen, und sogar zwischen den beiden Seiten ein und desselben Individuums besteht. Die Variabilität ist in einigen Fällen in derselben Ordnung stetig, in anderen in derselben Ordnung veränderlich, jedoch für einzelne Spezies der Ordnung fixiert, für andere nach Ordnung Spezies und Individuum veränderlich. Einige Formen oder Typen sind in der Reihe der Säugetiere sprungweise vertreten ohne Rücksicht auf den Rang den die betreffende Ordnung in der Reihe einnimmt. *Banchi, Florenz.*

285) **Ferrari, G. Anomalie di rapporti e distribuzione dell' arteria ascellare.** (Atti dell' Acc. delle scienze mediche e naturali di Ferrara. Anno 77, Fasc. 3—4. Ferrara 1903.)

Verf. berichtet über eine an einer Leiche eines 65jährigen männlichen Individuums angestellte Beobachtung. Bei diesem Subjekt teilt sich die axilläre Arterie, sobald sie am Niveau des unteren Randes des subscapulären Muskels angelangt ist, in zwei Aeste von beinahe gleichem Kaliber; der hintere Ast geht zwischen den Wurzeln des Nervus medianus durch, der andere geht vor ihnen vorbei und setzt sich fort in die humerale Arterie. *Banchi, Florenz.*

286) **Bonne, C. Sur le rôle respectif des veines ombilicules et vitellines dans la circulation hépatique embryonnaire.** (Lyon médical 24 janv. 1904.)

Ce rôle des veines vitellines et ombilicales chez la plupart des espèces étudiées (lapin, homme, chat, cobaye) était difficile à étudier, car ces vaisseaux se résolvent de bonne heure en capillaires; par suite, leurs territoires respectifs perdent leurs limites. Chez le mouton, au contraire, ces trances veineux persistent plus longtemps et en particulier, le segment sus-annulaire de la vitelline gauche; de plus les capillaires dérivés d'un même vaisseau primitifs sont plus faciles à distinguer. On peut ainsi se rendre compte que les ombilicules ne prennent pas part au début à la formation des voies veineuses ou capillaires du foie; tandisque, plutard, elles participent seules à l'accroissement de ces vaisseaux et cela pendant une période assez longue ou cours de laquelle le segment sous-hépatique de la vitelline est le siège d'un rétrecissement progressive pouvant aboutir à l'occlusion temporaire. *Soulié, Toulouse.*

287) **van Loghem, J. J. Das Colon und Mesocolon der Primaten.** (Petrus Camper II. 3. 1903.)

Nach einer kurzen Einleitung beschreibt Verf. in vorliegender Abhandlung sehr ausführlich und genau die topographischen Verhältnisse vom Colon und Mesocolon der Prosimiae (12 Spezies untersucht) und der Simiae (6 Platyrrhinen, 11 Cynopitheken, 2 Anthropoiden), dann die Verhältnisse bei menschlichen Embryonen. Von den einfachen Verhältnissen wie sie bei Tarsius spectrum vorliegen, werden die Verhältnisse bei den anderen Prosimiae und Simiae immer mehr kompliziert. Auf die vielen wertvollen Details werde ich hier jedoch nicht eingehen, und dafür auf das Original verweisen. Diese phylogenetische Entwicklung wiederholt sich (wie es auch Klaatsch gegen Toldt betont) in der ontogenetischen Entwicklung des menschlischen Colon und Mescolon. Verf. unterscheidet dabei ein Tarsiusstadium, wobei der anale Fußpunkt der Nabelschleife höher liegt als der orale, ein Prosimiae-Platyrrhinenstadium, Embryonen mit einem

Mesenterium commune (die Duplikatur des Mesenterium, welche gemeinschaftlich ist für das horizontale Colonstück und das Jejunoileum), welches seinen Ursprung von dem als Duplikatur anwesenden Mesoduodenum nimmt, ein Cynopitheken-stadium, Embryonen mit einem sekundären Mesocolon ascendens und verstrichenem Mesoduodenum und ein Anthropoidenstadium, Embryonen mit einem sekundären Mesojejunoileum.

Zum Schluß werden einige der Faktoren, welche die Morphologie des Colon und Mesocolon bestimmen, besprochen. *Boeke, Helder.*

288) Budde, Moritz. Untersuchungen über die sympathischen Ganglien in der Lunge bei Säugetieren und beim menschlichen Fötus. (Anat. Hefte 1904. 72. Heft. 23. Bd. Heft 2.)

Berücksichtigt wurden Maus, Meerschweinchen, Kaninchen, Igel, Hund und ein menschlicher Fötus aus dem Ende des 7. Schwangerschaftsmonates. Die Lungen wurden alle in Müller-Formol gehärtet, mit Hämalaun im Stück gefärbt und in Schnittserien untersucht.

Sympathische Ganglien wurden am Bronchialbaum sämtlicher Säuger und des menschlichen Fötus gefunden. Ihre Zahl, Größe und Form ist bei den verschiedenen Tierspezies verschieden. Bei den Nagern sind die Ganglien im ganzen spärlich, beim Igel, dem Hunde und dem menschlichen Fötus dagegen weit zahlreicher und schon bei oberflächlicher Untersuchung auffallend. Der Lage nach kann man peribronchiale und submuköse Ganglien unterscheiden. Bei der Maus, dem Meerschweinchen und dem Hunde kommen nur peribronchiale, beim Kaninchen, Igel und dem menschlichen Fötus peribronchiale und submuköse Ganglien vor. In der eigentlichen Schleimhaut und im Lungengewebe werden sympathische Ganglien nie angetroffen. Auch die periphere Ausbreitung der peribronchialen Ganglien am Bronchialbaum differiert bei den Tieren. Die submukösen Ganglien reichen nie soweit peripherwärts wie die peribronchialen und sind auch stets kleiner als diese. Prädilectionsstellen für das Vorkommen der peribronchialen Ganglien sind die Bronchialteilungen und die Berührungsstellen zwischen Arteria pulmonalis bezw. Vena pulmonalis und Bronchus. Die ganglienführenden Nerven gehören stets dem Bronchus selbst, nicht den Pulmonalgefäßen an. *Ballowitz, Greifswald.*

289) Citelli. Sull' esistenza di un cartilagine Sopracricoidea sull' uomo e sulla sua importanza morfologica. (Anat. Anz. Bd. 24. No. 10.)

Verf. fand bei einem 70 Jahre alten Mann einen linsengroßen hyalinen Knorpel in der Medianebene unmittelbar über dem Cricoid zwischen den Mm. interarytaenoidei obliqui und transversi. Er vergleicht ihn mit dem Procricoid der Tiere auf Grund seiner Lage unmittelbar am oberen Rand des Cricoid, unmittelbar hinter dem M. interarytaenoideus transversus und vor dem M. interarytaenoideus obliquus. *Poll, Berlin.*

290) Livini, F. La doccia ipobranchiale negli embrioni di Pollo. (Arch. ital. di Anat. ed Embriol. Vol. II, F. 1, 1903. — La doccia ipobranchiale negli embrioni di Anfibi anuri (Bufo vulgaris). — Monit. zool. ital. Anno XIV, No. 1, 1903.)

Es wurde vom Verf. nachgewiesen, bei Bufoembryonen, ebenso wie bei Huhn-embryonen, das beständige Vorhandensein, an der Mittellinie der ventralen Pharynxwand, einer seichten Rinnne, deren Homologie mit der „hypobranchialen Rinne" der Tunicaten zweifellos sei. — Diese Rinne kommt in einer sehr frühen Periode der Entwicklung zum Vorschein (bei 3—6 mm langen Bufoembryonen, am 2. Bebrütungstage beim Huhne) und bildet sich sehr rasch zurück (nach zehn Stunden beim Huhne); ihr kaudales Ende erreicht den hinteren Rand der Rachenhaut und entspricht etwa der Höhe der 2. endodermalen branchialen Tasche (bei Bufo). Die Anlage der Schilddrüse nimmt aus dem Epithel der kaudalen Strecke der Rinne ihren Ursprung, als eine solide Wucherung; nur später, nach der Rückbildung der Rinne, wird dieselbe hohl. Nach diesen Befunden weist Verf. die bis jetzt herrschende Meinung über die morphologische Bedeutung der Schilddrüse zurück; dieselbe soll nicht als Homologon der hypobranchialen Rinne der Tunicaten und des Amphioxus angesehen werden; die Rinne kommt dagegen als solche auch bei höheren Wirbeltieren zum Vorschein, und nur eine kleine Strecke derselben differenziert sich zur Schilddrüse. *Levi, Florenz.*



291) Gouty, A. Les glandes parathyroïdes; étude anatomique et expérimentale. (Th. Lyon 1903, analysée dans Lyon médical 31 janv. 1904.)

La première partie de ce travail est censurée à l'étude embryologique et histologique des glandules. L'auteur établit exactement leur situation chez l'homme, le chien, le lapin, le chat, le mouton, la chèvre et le poulet. La deuxième partie renferme des recherches expérimentales personnelles qui confirment les conclusions de Gley. L'ablation des glandules entraine la mort à brève échéance par suite d'accidents tétaniques post-opératoires, tandisque l'ablation de la thyroïde n'amène que des troubles trophiques à marche chronique.

Soulié, Toulouse.

292) Morel, L. E. Anatomie chirurgicale et chirurgie des branches extrapulmonaires. (Progrès médical. 2e Série, T. XVIII, n. 52, déc. 1903.)

Etude topographique des éléments principaux et accessoires du pédicule pulmonaire et des organes extra-pulmonaires voisins, faite au point de vue des interventions chirurgicales sur cette région. *Soulié, Toulouse.*

293) Bouin, P. et P. Ancel. Sur la signification de la glande interstitielle du testicule embryonnaire. (Réunion biolog. Nancy, 14. déc. 1903.) — **Recherches sur le rôle de la glande instertitielle du testicule.** (C. R. Acad. Sc. Paris, 28 déc. 1903.)

Les auteurs, dans ces deux notes, concluent que: 1⁰ les cellules interstitielles constituent, dans leur ensemble, un organe caractéristique de la glande sexuelle, tout au moins dans la première période de l'autogénèse, et elles précèdent le déterminisme cyto-sexuel. — 2⁰ la glande interstitielle possède une action locale, trophique pour les éléments séminaux, et une action générale qui s'exerce sur tout l'organisme en déterminant les caractères sexuels, et en favorisant le développement et la croissance dans le jeune âge. *Soulié, Toulouse.*

294) Stephan, P. Sur le développement des spermies du coq. (Bibl. anat. Bd. 12. fasc. VI.)

Les recherches de Stephan ont porté sur le testicule du coq dont les fragments ont été fixés par les liquides de Bouin, de Lenhossek, d'Hermann et de Flemming. Les colorations ont été faites par l'hematoxyline d'Heidenhain ou par les méthodes de Benda et de Flemming. L'auteur décrit successivement les corpuscules centraux à forme en V, l'idiozone, le manchon péricéphalique et péricaudal, et termine par une discussion critique des opinions de ces prédécesseurs et en particulier de Benda et de Loisel. *Soulié, Toulouse.*

295) Ganfinez, C. Le terminazioni nervose nelle ghiandole sessuali. (Ibidem.)

Es wurden Hunde- und Katerhoden mit der schnellen Golgischen Methode untersucht; eine besondere Würdigung wurde von dem Verf. den Nervenfasern, welche in den Lappen interstitieller Zellen endigen, gewidmet; ein inniger Zusammenhang zwischen Nervenfasern und interstitiellen Zellen konnte Verf. nicht beweisen. Das Vorhandensein interstitieller Ganglienzellen wird vom Verf. bestritten. Die Gefäßnerven werden bloß kurz erwähnt. — Die Nervenendigungen für die Samenkanälchen sind äußerst spärlich, und bloß für kurze Strecken an der Oberfläche des Samenkanälchens zu verfolgen. — Auch die Nerven des Eierstockes wurden vom Verf. sorgfältig untersucht; sie dringen immer in das Innere des Eierstockes vom Hilus aus, ein; eine große Zahl Nervenfasern begleiten die Gefäße; ob dieselben bis zu den Kapillaren verfolgbar sind, ist fraglich. Eine zweite Gruppe Nervenfasern haben mit den Gefäßen keinen Zusammenhang, und endigen in den Zellengruppen der Marksubstanz, die von His als Körnerzellen, von Schrönn als Stromazellen bezeichnet wurden, und die wahrscheinlich mit den interstitiellen Zellen des Hodens homolog sind.

In Bezug auf das Verhalten der Nervenfasern in der Bindesubstanz werden in derselben vom Verf. 3 Arten Nervenfasern unterschieden: a) Gefäßnerven, die denen der Marksubstanz sehr ähnlich sind; b) Nervenfasern, die in den Stromazellen der Bindesubstanz endigen und oft bis zum Eierstockepithel gelangen; c) Nervenfasern, zu den Follikeln des Eierstockes, die bloß die Theca folliculi umspinnen und nie ins Innere der Granulosa gelangen. *Levi, Florenz.*

296) Thesing, C. Beiträge zur Spermatogenese der Cephalopoden. (Zeitschr. f. wiss. Zool. Bd. 76 Heft 1.)

Th. studierte die Struktur und Histogenese der Spermien an Octopus Defilippi und Scaeurgus tetracirrus, sowie weniger eingehend auch von anderen Cephalopoden. Sepia und Loligo erwiesen sich als ungünstiges Material für diese Untersuchungen. An Rossia macrosoma, Loligo vulgaris und Sepia officinalis klärte Th. die Frage nach den Nährzellen des Hodens auf und kam dabei zu anderen Resultaten wie Pictet.

Bei der Fixierung lieferte die Hermannsche Lösung bei weitem die besten Resultate. Die damit fixierten Hodenstücke wurden zur teilweisen oder gänzlichen Entfernung des Osmium mit gutem Erfolge mit Chlor oder übermangansaurem Kali behandelt. Reines Sublimat und Sublimat-Alkohol lieferte durchweg schlechte Resultate, dagegen bewährte sich gut Sublimat-Eisessig-Alkohol.

Gefärbt wurde mit Eisenhämatoxylin z. T. unter Vorfärbung mit Bordeauxrot.

Ballowitz, *Greifswald*.

297) Lane, Henry H., The ovarian structures of the viviparous blind fishes, Lucifuga and Stygicola. (Biological Bulletin., Vol. VI. No. 1. Dec. 1903.)

The author gives a short description of the gross anatomy and histology of the various structures. The ovary has a bilateral arrangement and is a y-shaped cylindrical organ. The epithelium lining the ovisac and that covering the stoma of the ovary contains numerous capillaries. The epithelium is often very thin, serving merely as a membrane to contain blood. *Lewis*, *Baltimore*.

298) Holmgren, N. Ueber vivipare Insekten. (A. d. zootom. Institut zu Stockholm. Zool. Jahrb., Abtlg. f. Syst. Bd. XIX, 1903.)

Bringt eine systematische Darstellung der mit der Viviparität verbundenen anatomischen Eigentümlichkeiten im Bau der Geschlechtsorgane. *Wetzel*, *Breslau*.

299) Campbell, A. W. „Histological Studies on Cerebral Localisation". (Proc. Roy. Soc. Lond. Dec. 29. 1903.)

This communication deals with the central gyri, the occipital, temporal and limbic lobes. The precentral or motor area is characterized by abundance of nerve fibres and the presence of the „giant-cells". In two chimpanzees and one orang a similar area could be mapped out coinciding with that which Sherrington and Grünbaum found responsive to unipolar faradization. In two cases of Amyotrophic Lateral Sclerosis there was a disappearance of the „giant-cells" from the whole area. In three cases of amputation of the leg and three of amputation of the arm, alterations were noted in fields agreeing with Sherrington and Grünbaum's respective leg and arm areas in the ape. The structure of the post-central area is very different from that of the pre-central. In three cases of Tabes dorsalis there were profound alterations in this area. In cases of amputation of an extremity there were changes situated on a corresponding surface level with those noted in the pre-central or motor area. In the occipital lobe two separate areas having a special type of cortex can be mapped out: — 1. Calcarine or Visuo-Sensory Area, 2. Occipital or Visuo-Psychic Area. In the chimpanzee and orang analogous areas can be demonstrated, but they extend much more widely. In the Temporal Lobe we have the Audito-Sensory and the Audito-Psychic areas, and corresponding areas can be defined in the anthropoid brain.

In the Pyriform or Olfactory Area of the Limbic Lobe there are to be found remarkable superficially-placed clusters of large stellate cells, and the projection fibres tend to reach the surface. The Limbic Area covering the gyrus fornicatus shows in the pregenual part deep chromophilous cells, probably end-stations for fibres coming from the inner olfactory root. Absence of large fibres and cells render it probable that it is not a centre for common sensation.

Swale Vincent, *Edinburgh*.

300) Gendre, L. E. Contribution à l'étude du cerveau antérieur des mammifères. Le carrefour olfactif et le septum lucidum. (These mèd. Fac. Bordeaux. Janv. 1904.)

Le carrefour olfactif et le septum lucidum appartiennent à une même région du cerveau antérieur et présentent, chez les mammifères, trois dispositions prin-

cipales qui répondent à trois stades d'une évolution continue et progressive. Le stade primitif a été étudié, par l'auteur, chez le hérisson, le stade intermédiaire chez le porc, et le stade extrême chez l'homme. Gendre conclut qu'il existe à la face interne des hémisphères cérébraux des mammifères deux ganglions ovoïdes, symétriques, indépendants en avant et sondes en arrière qui occupent le carrefour olfactif et le septum lucidum. Ces ganglions appartiennent au rhinencéphale, et sont très développés chez les macrosmatiques, tandisque, chez les autres mammifères, ils subissent une régression corrélative de celle des centres olfactifs dans le terme ultime de l'atrophie s'observe chez l'homme. La présence de ces ganglions n'est pas spéciale aux mammifères; elle est le souvenir d'un état ancestral qui parait répondre à la disposition de la face interne du cerveau antérieur chez les reptiles. *Soulié, Toulouse.*

301) **Lombroso, G. Sul vermis ipertrofico e sulla fossetta occipitale mediana nei normali, negli alienati, e nei delinquenti.** (Archivio dei Psichiatria Scienze penali, ed Antropologia criminale. Vol. 24, Fasc. 1—2. Torino 1903.)

302) **Cascella, T. Della fossetta occipitale media.** (Ibidem.)

Dr. Cascella vom Irrenhause von Aversa hat 707 Schädel normaler verschiedenen Gegenden angehöriger Individuen studiert, und hat gefunden, daß das mediale Occipitalgrübchen in 6,5% sich findet. Diese Frequenz ist größer als die von andern Verff. angegebene. Cascella hat von 118 Geisteskranken das Grübchen bei 13,5% und von 47 Verbrechern bei 23,6% vorgefunden. Wo Verf. auch das Gehirn beobachten konnte, hat er gesehen, daß oft, wenn auch nicht immer, dem Grübchen der Vermis cerebellaris hypertrophicus und die Falx cerebellaris bifida entsprach. Verf. schließt, daß der Vermis hypertrophicus und das Medialgrübchen, vereinigt oder getrennt, immer eine Erscheinung degenerativer Reversion bilden.

Prof. Lombroso, vom neuen Beitrag Cascellas ausgehend, faßt seine eigenen Studien und die seiner Schule über das Medialgrübchen zusammen. Lombroso bringt eine Tafel von 1850 untersuchten Schädeln, wovon 11 prähistorische, 134 alte Aegypter aus den ältesten Zeiten (Phönizier, Etrusker), 262 Austalier, 53 Amerikaner usw., und findet es bemerkenswert, daß der Prozentsatz des Mediangrübchens bei den Amerikanern sehr hoch ist (26,4%), bei den Australiern dagegen minimal. Die alten Aegypter, Phönizier, Pompejaner bieten einen höheren Prozentsatz dar als die modernen Völker. Verf. schließt, daß der atavistische Ursprung des Medialgrübchens, außer von dem schon gesagten, auch von der vergleichenden Anatomie bewiesen sei, und berichtet die Beobachtungen Albrechts, Blainvilles, Morsellis und seine eigenen über den Gegenstand. Lombroso stützt sich auf einige embryologische Tatsachen, um nachzuweisen, daß das Grübchen mit einer größeren Entwicklung des Vermis zusammenhängt. Bei Verbrechern und Irrsinnigen ist es häufiger und zwar häufiger bei Männern als bei Frauen. Das Vorhandensein des Medialgrübchens geht nicht immer mit großen angeborenen Veränderungen Hand in Hand. *Banchi, Florenz.*

303) **Gaupp. Bemerkung über die Innervation des M. rectus medialis oculi bei den Anuren.** (Ebenda.)

Richtigstellung eines Zitats von Corning (Ueber die vergleichende Anatomie der Augenmuskulatur. Morph. Jahrb. Bd. 29, H. 1, 1900) aus Ecker-Gaupps Anatomie des Frosches in Bezug auf den Abgang des Nervenastes für den M. rectus medialis. *Poll, Berlin.*

304) **Schaper. Ueber einige Fälle abnormer Linsenentwicklung unter abnormen Bedingungen.** (Anat. Anz. Nr. 12, Bd. 24.)

Schaper beobachtete bei einigen Froschlarven, denen er auf dem Stadium von 4 mm Länge durch einen Horizontalschnitt das gesamte Rückenmark mit Einschluß des Hinterhirns und meist auch eines dorsalen Abschnittes des Mittel- und des Zwischenhirnes entfernt hatte, am 5. Tage nach der Operation eigenartige Abweichungen in der Linsenentwicklung. Nur einmal entstand ein Linsenrudiment, das von der Epidermis abgelöst war und im Innern eine kleine Höhle aufwies. In allen übrigen Fällen war an der typischen Stelle keine Spur einer Linsenanlage vorhanden, doch fand sich in der Höhe des oberen Randes der Augenblasen eine epidermoidale Verdickung, die an das Aussehen der ersten Linsen-

anlage erinnerte, aber frei von Dotterplättchen war und eine konzentrische Schichtung in der Weise erkennen ließ, wie sie typisch bei der ersten Bildung der Linsenfasern in der Hinterwand der normalen Linse aufzutreten pflegt. Es entsteht so ein „Lentoid", von dem Aussehen einer Sinnesknospe, im Ektoderm.

Schaper knüpft an diese Befunde eine Reihe theoretischer Erwägungen, die in einer Modifikation der Fischelschen Hypothese in dem Sinne gipfeln, daß alten Abkömmlingen des Ektoderms die Fähigkeit erhalten bleibe, unter gewissen Bedingungen nicht nur „Lentoide", sondern Sinnesknospen, d. h. ältere und primitivste Differenzierungspunkte dieser Schicht aus sich hervorgehen zu lassen.

Poll, Berlin.

305) **Rebizzi, R. Non esiste una commessura interretinica.** (Riv. di Path. nerv. e ment. Vol. VIII, T. 2, Firenze 1903.)

Ob in der Netzhaut Ganglienzellen existieren, die ihre Achsencylinder durch das Chiasma in die Netzhaut der kontralateralen Seite senden, ist noch eine offene Frage.

Verf. versucht, dieselbe mit der Marchischen Methode bei den Säugetieren, mit der Ehrlichschen Methylenblau-Methode beim Frosche zu entscheiden. Das Resultat war mit beiden Methoden negativ: die Zerstörung der Netzhaut vermochte Entartungen weder in den Nervenfasern des Opticus, noch in den Ganglienzellen der Netzhaut der kontralateralen Seite hervorzurufen. *Levi, Florenz.*

306) **Gérard, G. Les voies optiques extra-cérébrales.** (Journal de l'Anatomie 1904, no 1, 1 fig. dans le texte.)

Parmi les voies optiques extra-cérébrales (rétine, nerf optique, chiasma, bandelettes optiques et corps genouillés), l'auteur s'attache tout spécialement à la description du nerf optique dans ses portions intraorbitaire, intracanaliculaire, et intracranienne, et précise les rapports de ce nerf d'après de nombreuses préparations. *Soulié, Toulouse.*

307) **Bernard, H. M. Studies in the Retina. Part. VI. The Continuity of the Nerves through the Vertebrate Retina.** (Quart. Journ. Micr. Sci. N. S. no. 187 (Vol. 47. Part. 3) Dec. 1903.)

This is the last of a series of six papers on the retina, and the Author claims to have made discoveries, which, if they can be confirmed, will not only revolutionize our notions upon the whole structure of the retina, but will demand „some revision and readjustment of modern doctrines with regard to several important morphological problems".

Criticising the current view as to the layer of „ganglionic cells" the Author states that the thick cytoplasmic axis-cylinder process joining the ganglionic cell to the optic nerve has no existence. It is only in the higher vertebrates that the appearance of ganglionic ‚cells' is presented. In lower forms most of the ganglionic nuclei either have no cytoplasm at all, and are simply nuclei, or else they have a mere trace of it. This description applies to all the „cells" of the retina, so that the diagrammatic bipolar cells of the middle layer have no more real existence as fixed morphological elements than have the multipolar ganglionic cells.

The apparently free nuclei are however connected by exquisitely delicate threads emanating from the intra-nuclear network, one here and there, and running from nucleus to nucleus. A description of these connecting filaments is given between the nuclei of the middle nuclear layer, between the nuclei of the outer nuclear layer (the rod-nuclei), between the nuclei of the inner nuclear or „ganglionic layer" and again, between these and the nuclei of the middle layer. In spite of the extreme delicacy of the filaments, they can persist over considerable distances establishing organic connection between nuclei or systems of nuclei which are far apart, so that all the nuclei of the retina are connected together into an organic system.

The Author believes this „protomitomic" system to underly the structure of all protoplasm and confirming and going beyond Heitzmanns „syncytium", shakes the foundations of the cell theory.

The retinal nuclei are the nodes of the promitomic system. Each node is a still closer reticulum in which chromatin accumulates. Distally, the filaments

of the system run out as a fringe gathered into groups by supporting vesicles — the rods. Proximally the filaments are gathered as the „Neuroprimitivfibrillen" into the nerve-strands which connect the retina with the brain.

Swale Vincent, Edinburgh.

308) Ross Granville Harrison. Experimentelle Untersuchungen über die Entwicklung der Sinnesorgane der Seitenlinie bei Amphibien. (Arch. mikr. Anat. 1903 Bd. 63.)

Der Verf. wurde zu dieser Untersuchung angeregt durch Beobachtungen, die er an einigen nach dem Bornschen Verfahren zusammengesetzten Froschembryonen gemacht hatte. Wurde nämlich der Kopfteil eines fast schwarzen Embryo von Rana sylvatica mit dem Schwanzende des hellen R. palustris vereinigt, so wuchs die stark pigmentierte Seitenlinie vom Kopf her über das helle Hinterstück hin, und sonderte sich dabei in Sinnesorgane, die vollständig denen von R. sylvatica gleich waren. Da noch Differenzen über die Frage der Entwicklung der Seitenorgane bestehen, wurde zunächst an Serienschnitten gewöhnlicher Froschembryonen, sowie solcher von Amblystoma diese Entwicklung näher untersucht.

Wie die ausgebildeten Sinnesorgane mit dem R. lateralis n. vagi in Verbindung stehen, so entwickelt sich auch die erste Anlage in nächster Nähe der Vagusganglien als eine Verdickung der Hautgrundschicht. Durch Zellteilung und Wanderung dehnt sich diese Anlage in einen Zellstrang aus, der, immer im Verband mit der Epidermis, schließlich die Schwanzspitze erreicht und sich dabei in die einzelnen Sinnesorgane auflöst. Die Nervenfasern entstehen als Fortsätze der Zellen der Vagusganglien, erreichen anfänglich nach kurzem Verlauf, später nach längerem ihren Endpunkt.

Die Zellen der Schwannschen Scheide entstehen auch aus Ganglienzellen, bilden aber keineswegs in irgend welcher Weise den Axenzylinder, der im Gegenteil das primäre ist und dessen vorderster Teil häufig einer Bedeckung von Scheidenzellen noch entbehrt.

Experimentell werden die Fragen einmal an normal zusammengesetzten Doppelembryonen geprüft, dann an solchen, bei denen die Queraxen verschieden aneinandergepaßt waren, an dreifach zusammengesetzten Embryonen, bei denen das Mittelstück in der Längsaxe verkehrt eingesetzt war und schließlich an solchen, bei denen nach Anlegung der Seitenlinie das Vagusganglion entfernt wurde.

Die Versuche wurden in mannigfaltigster Weise kombiniert. Die Ergebnisse waren: 1. Die Seitenlinie tritt, wenn überhaupt, fast immer an der ihr normaler Weise zukommenden Stelle auf. Bei größeren Eingriffen mit Narbenbildung bleibt sie an dieser Stelle stehen. Doch kann sich die Seitenlinie z. B. bei umgedrehtem Endstück statt an der dorsalen an der ventralen Myotomkante weiter entwickeln, da sich hier annähernd dieselben topographischen Beziehungen vorfinden. Auch in umgekehrter Richtung kann sich die Seitenlinie entwickeln, d. h. cranialwärts, wenn z. B. das Mittelstück eines Dreifach-Embryo umgekehrt ist. Bei Zusammenheilung von Stücken sehr verschiedenen Alters tritt aber keine Weiterentwicklung über die Anheilungsgrenze ein. Die Wachstumsbahn ist also in einem gewissen Zeitpunkt der Entwicklung durch ihre physische Beschaffenheit und topographischen Beziehungen bedingt. 2. Nachdem sie einmal angelegt, hat die Seitenlinie ein selbständiges Wachstum. Entfernung des Vagusganglion z. B. übt keinen Einfluß aus; ebensowenig ist eine solche etwa aus der Polarität des Organismus abzuleiten. 3. Ebensowenig ist ein Einfluß auf die Differenzierung in die einzelnen Sinnesorgane nachzuweisen. Nur wenn das Wachstum gehemmt wird, sich ihre Zellen anormal anhäufen, werden atypische Sinnesorgane ausgebildet. Ehe also die Differenzierung sichtbar wird, muß sie in den betr. Zellgruppen bereits eingetreten sein. In der in frühen Stadien am Kopf gelegenen und noch undifferenzierten Epidermisverdickung sind die Eigenschaften der Seitenlinie schon potentiell vorhanden. Die späteren aktiven Erscheinungen sind dann nicht mehr auf Wechselwirkung mit der Umgebung zurückzuführen. *Thomé, Straßburg.*

309) Marenghi, Giovanni. Alcune particolarità di struttura e di innervazione della cute dell' ammocoetes branchialis. (Ztschr. f. wiss. Zool. Bd. 75, 3. Heft.)

M. beschreibt an der Haut des Ammocoetes nach der Golgischen Methode dargestellte, frei endigende interepitheliale Nerven und mit den Nerven in Ver-

bindung stehende Hautsinneszellen sowie in den Epithelzellen selbst ähnliche intracellulare Netze, wie sie von Ballowitz, Golgi, Negri und anderen in Epithelzellen, Ganglienzellen usw. aufgefunden worden sind. *Ballowitz, Greifswald.*

310) **Rejsek, J. Anheftung (Implantation) des Säugetiereies an die Uteruswand, insbesondere des Eies von Spermophilus citillus.** (Arch. mikr. Anat. 1903, Bd. 63.)

Das Ei des Ziesels tritt bereits gefurcht in den Uterus. Mit dem Auftreten der Furchungshöhle bildet ein Teil der Rauberschen oberflächlichen Zellschicht sich zu einem syncytialen Zapfen aus, der sich zwischen den Epithelzellen an der antimesometralen Uterusschleimhaut an die Basalmembran ansetzt. Dieser Zapfen nimmt an Größe zu, indem er sich immer mehr in die Breite ausdehnt, dabei immer dünner werdend und auch in das Bindegewebe eindringend. In dieses hat an jener Stelle ein Bluterguß stattgefunden. Die roten Blutkörperchen zerfallen, ebenso verflüssigt sich das Protoplasma der Bindegewebszellen. In diese Flüssigkeit sendet der Zapfen reichliche Fortsätze und resorbiert sie zur Ernährung des Eies. Wenn dieses bei seinem Wachstum die entgegengesetzte (mesometrale) Uteruswand erreicht hat und die Placentarentwicklung beginnt, so wird der Eizapfen immer dünner, die Kerne degenerieren, bis nur ein heller schmaler Streifen zurückbleibt.

Untersucht wurde an Serienschnitten, teils durch den ganzen Uterus, teils bei fortgeschrittenen Stadien, durch die einzelnen Fruchtkammern. Durchfärbung mit Cochenille oder Schnittfärbung mit Hämatoxylin, van Gieson, Eisenhämatoxylin. *Thomé, Straßburg.*

311) **Günther, H. Ueber den Nucleolus im reifenden Echinodermenei und seine Bedeutung.** (Zool. Jahrb. Abt. Anat. u. Ontog. XIX. 1903.)

Objekte: 1. Reife Ovare von Psammechinus microtuberculatus und Strongylocentrotus lividus, beide in Sublimat fixiert. 2. Reife und unreife Ovarien von Holothuria tubulosa, in Sublimat fixiert. Untersuchung des lebenden Objektes ist nicht gemacht worden. Färbemethoden: Für die Seeigeleier Heidenhainsches Eisenhämatoxylin oder 34 stündiges Färben mit Boraxkarmin. Bei der letzteren Färbung wurde mit Böhmerschem Hämatoxylin nachgefärbt. Es behielt infolge dieser Behandlung nur der Nukleolus seine leuchtend rote Farbe, alles andere bekam einen bläulichen Schimmer. Alle sonstigen Doppel- und Dreifach-Methoden erwiesen sich als unzweckmäßig. Für die Holothurieneier gab die besten Bilder ein 5 Minuten langes Färben mit Böhmers Hämatoxylin und nachfolgende $^1/_4$ stündige Behandlung mit salzsaurem Eosin. Das Resultat faßt der Verf. wie folgt zusammen (S. 23): „Der Nucleolus stellt einen vom Kerngerüst ausgeschiedenen Tropfen dar, in den das Chromatin hineindringt, um sich in ihm zu sondern und für seine Teilung zu ordnen. Dabei kann es immerhin mit der Nucleolarflüssigkeit auch einen regen Stoffwechsel eingehen.“ *Wetzel, Breslau.*

312) **Gilman, P. K. and Baetjer F. H. Some effects of Röntgen rays on the development of embryos.** (The American Journal of Physiol. Vol. X, No. V. Jan. 1904.)

The eggs of Amblystoma and chick were exposed to Röntgen rays, for a few minutes daily development was at first accelerated, then retarded with the formation of many abnormal and grotesque shapes.

313) **Nicolas, A. La segmentation de l'oeuf chez l'orvet (anguis fragilis).** (Bibl. Anat. t. XII, f. 7, janv. 1904.)

Le type de la segmentation chez l'orvet pendant les quatre premières phases du processus ressemble, en ce qui concerne l'orientation des sillons superficiels, à celui qui caractérise les téleostéens. Le premier sillon est quelcunque par rapport aux axes de l'oeuf; il est méridien par rapport au pôle germinatif. Les sillons de 2e ordre sont perpendiculaires en son milieu ou non, et de chaque côté de lui, les sillons de 3e ordre sont verticaux et décomposent la surface du disque germinatif en huit segments variables de forme et de superficie inégale; les silleris de 4e ordre (parallèles à l'équateur d'après les auteurs) sont, suivant Nicolas, perpendiculaires à ceux de 2e et de 3e ordre, c'est-a-dire verticaux; le nombre des segments centraux produit par leur apparition est de 4 à 6 et reste toujours inférieur à huit. *Soulié, Toulouse.*



314) Boeke, J. Beiträge zur Entwicklungsgeschichte der Teleostier. I. Die Gastrulation und Keimblätterbildung bei den Muraenoiden. (Petrus Camper 2. Bd., Heft 2, 1903.)

Als Material dienten mehrere Hundert Eier von Muraenoiden, welche während der Sommermonate in Neapel aus dem Plankton des Oberflächenwassers gesammelt wurden. Die Eier wurden nur kurze Zeit in konc. Sublimatlösung oder Zenkerscher Flüssigkeit fixiert, dann auf einige Stunden in 10 % Formollösung gebracht, die Eikapsel weit geöffnet und die Eier in 30 % Alkohol und von da durch steigenden Alkohol in 90 % Alkohol übergeführt. Eingeschlossen wurde in Paraffin, die Schnitte (5—7 μ) gefärbt in Eisenhaematoxylin nach Heidenhain, Haematein I A noch Apáthy oder Haemalaun.

Im ersten Abschnitt wird die allgemeine Entwicklung der äußeren Form und die Systematik der Eier behandelt. Im ganzen wurden neun Arten unterschieden.

Die feinere Struktur des Periblastes in früheren und späteren Stadien der Entwicklung, und die Abfurchung von Zellen aus dem Periblast werden eingehend besprochen. In den zwei letzten Abschnitten wird die Bildung der Keimblätter, die Differenzierung der Chorda und die Bildung der Kupfferschen Blase (durch Invagination aus den Zellen der „Prostomalverdickung") behandelt und zum Schluß die Gastrulationsvorgänge der Teleostier mit den bei anderen Tiergruppen beobachteten Tatsachen verglichen. Es bildet sich nach Verfasser das Darmentoderm nicht durch sekundäre Abspaltung aus einer einheitlichen durch Umschlag oder Delamination ins Innere des Keimes gelangten Zellmasse und die Dottersphäre ist nicht, wie es Sobotta zeichnet, nur als passive Dottermasse zwischen den Blastomeren eingekeilt und erst sekundär mit ihnen verbunden — sondern aus den Mikromeren, den animalen Zellen bilden sich durch Umschlag und teilweise Delamination die Chorda- und Mesodermanlage, und ganz unabhängig davon bildet sich aus den wahrscheinlich aus dem Randsyncytium nachfurchenden vegetativen Zellen das Darmentoderm als eine sich aus einem mit der Deckschicht zusammenhängenden und dadurch von der Invagination ausgeschlossenen soliden Zellwulst (die Prostomalverdickung) ins Innere des Keimes verschiebende Zellzunge.

Boeke, Helder.

315) Bartels, Paul. Ueber Vergleichbarkeit kraniometrischer Reihen. (Zeit. f. Ethnol. 35. Jahrg. 1903, H. 6.)

Bartels führt als „Brauchbarkeitsindex" den Ausdruck $\frac{R \cdot 100}{S}$ ein; R. bedeutet die aus der Wahrscheinlichkeitsrechnung bekannte wahrscheinliche Abweichung der gemessenen Werte von der Mittelzahl $\left(R = \frac{r}{\sqrt{n}};\ r = \sqrt{\frac{\Sigma\partial^2}{n-1}}\right)$, S die Schwankungsbreite der Beobachtungsreihe. Er prüfte ihn an dem Rankeschen Altbayernmaterial und fand, daß ein Index etwa = 1 oder darunter einer „brauchbaren" Reihe angemessen ist, daß er nicht über den Wert zwei ansteigen darf. Als Vorzug ist zu betonen, daß in der rechnerischen Behandlung der Index durchaus handlich ist. Bartels hat die Untersuchungen, auf die er seine Schlüsse gründet, an einem Material von 15 000 normalen menschlichen Schädeln (größte Breite) angestellt.

Poll, Berlin.

316) Klaatsch. Bericht über einen anthropologischen Streifzug nach London und auf das Plateau von Süd-England. (Zeitschr. f. Ethnol. Jahrg. 35, 1903. H. 6.)

1. Tasmanierschädel- und Skelette. Klaatsch betont das Mißverhältnis zwischen der guten Wölbung der Schädelkapsel einerseits und dem Antlitzteil, dessen starke Entwicklung in der Kieferregion als niederer Zustand beurteilt werden muß. Er fällt wegen des zurückgezogenen Nasalteils beim Tasmanier sehr stark auf. Des weiteren ist das Bild der Transversalkurve durch die Calottenhöhe mit den weit ausladenden Tubera, der Dachform der oberen Parietalregion und der medianen Furche im Bereich der Sagittalnaht für den Tasmanier sehr bezeichnend. Unter polynesischen und melanesischen Schädeln findet sich keine Annäherung an den Tasmanierschädel in den charakteristischen Punkten.

2. Das Schädelfragment von Galley-Hill. Klaatsch kommt zu der Anschauung, daß an dem palaeolithischen Alter des Schädels kaum zu zweifeln ist.

Er gibt eine genaue durch Abbildungen erläuterte Beschreibung der Reste und vergleicht zum Schluß das Galley-Hill-Fragment mit einem von Makowsky im Diluvium von Brünn aufgefundenen Schädel. Ob die Aufstellung einer besonderen diluvialen Galley-Hillrasse gerechtfertigt ist, muß die Zukunft lehren. *Poll, Berlin.*

317) Case, E. C. The osteology of Embolophorus Dollovianus, Cope. with an attempted Restoration. (Journ. of Geology. Vol. XI. 1903.)

Der Verf., dem wir bereits eine Reihe sehr wertvoller Arbeiten über die permischen Stegocephalen und Theromorphen zu verdanken haben, bringt uns hier auf Grund eines anscheinend ziemlich großen Vergleichsmaterials aus dem Perm von Texas eine genau Beschreibung der früher von Cope auf einige Wirbel aufgestellten Gattung Embolophorus Dollovianus.

Seine Ansicht, daß diese Form der Gattung Dimetrodon weit näher steht als der Gattung Embolophorus, kann der Referent nur teilen, da beide die wichtigsten Merkmale gemeinsam besitzen, so z. B. ist Embolophorus Dollovianus mit den nämlichen abnorm hohen rutenähnlichen Dornfortsätzen ausgestattet, die für Dimetrodon so charakteristisch sind. Scapula, Coracoid und Epicoracoid ebenso wie Ilium, Ischium und Pubis sind wie bei Dimetrodon zu einem einzigen festen Knochen verschmolzen und haben überdies in ihren Umrissen große Aehnlichkeit miteinander. *Broili, München.*

318) Schlosser, M. Die fossilen Säugetiere Chinas nebst einer Odontographie der rezenten Antilopen. (Abhandlungen der k. b. Akademie der Wissenschaften. München. II. Kl., XXII. Bd., I. Abt., 1903.)

In einer umfangreichen Monographie (220 Seiten mit 14 Tafeln und 32 Textfiguren) beschreibt der Verf. die von Herrn Dr. K. Haberer in China 1899—1903 in Apotheken und Drogeriehandlungen aufgesammelten Säugetierfossilien, die dort zu Heilzwecken verwendet werden. Das Material besteht vorwiegend aus isolierten Zähnen; ganze Kiefer und andere Knochen sind sehr selten. Nach einigen einleitenden Bemerkungen über Literatur usw. kommt der Verf. auf die Fundplätze selbst zu sprechen, die sich auf verschiedene Lokalitäten (zumeist in den Provinzen Petschili, Schantung, Jünnan, Schansi, Schensi Kansu, Hanan) pleistocänen, sowie ober- und untergliocänen Alters verteilen.

An diese Bemerkungen schließt sich eine eingehende Beschreibung der einzelnen Arten an, welcher der „Versuch einer Odontographie der rezenten Antilopen" folgt, zu welcher Arbeit der Verf. durch die Untersuchung der fossilen Antilopenreste veranlaßt wurde, da die für die Systematik äußerst wichtigen Hornzapfen unter dem Material aus China sehr spärlich vertreten sind. Bei Zugrundelegung des Gebisses würde die Gruppierung der Antilopen folgende sein: A. Bubalinae, Hippotraginae, Anoa, Cervicaprinae. Bovinengebiß. Uebergang zu den Bovinen — Boselaphus. B. Antilopinae inkl. Rupicapra, Nemorrhaedus, Antilocapra. Uebergang zu den Caprinen. C. Neotraginae, aus alten Vorfahren der Antilopen entstanden. D. Cephalophinae, ein besonderer Stamm. E. Tragelaphinae haben mit Gruppe A die Urform gemeinsam. S. 20 bis 173. Die Zahl der nunmehr aus China bekannten Säugetierarten beträgt 85 und hiervon stammen 22 aus dem Pleistocän und 63 aus dem wirklichen Tertiär. Sie verteilen sich auf 44 Gattungen, von denen etwa 36 dem Tertiär angehören. Aber auch von den im Tertiär nachgewiesenen Gattungen gehen 18 noch in das Pleistocän und selbst in die Gegenwart hinauf. Ausschließlich tertiär sind demnach nur 18.

Der Rest der Arbeit (S. 174—220) ist dem Rückblick gewidmet, der 1) die morphologischen und phylogenetischen Resultate, 2) die stratigraphischen und zoogeographischen Ergebnisse, 3) die Fauna des Sivalik, 4) die Beziehungen der asiatischen Hipparionenfaunen zur früheren und jetzigen Tierwelt, behandelt. Eine umfangreiche Zusammenfassung der Resultate, deren Wiedergabe hier leider der Raum nicht gestattet, bildet den Schluß der hochinteressanten Ausführungen.

Broili, München.

319) Eastman, C. R. A peculiar modification amongst Permian Dipnoans. (American Naturalist. Vol. XXXVII, No. 439, 1903.)

Aus den permischen Ablagerungen von Texas bringt Verf. die Zähne eines Dipnoers — er nennt ihn Sagenodus pertenuis, welcher eine Sonderstellung unter

allen fossilen Dipnoern einnimmt, insofern seine Zähne zum Schneiden und nicht zum Zerquetschen eingerichtet sind — eine Erscheinung, welche sich bei gewissen paläozoischen Haien und bei rezenten Gymnodonten gleichfalls einstellt. Diese Divergenz ist um so auffallender, als die Lungenfische in der geologischen Geschichte in bezug auf den Zahnbau einem allgemeinen Typus folgen. Aller Wahrscheinlichkeit nach dürfte sich dieser Vorgang auf den Wechsel vom Meerleben zu einem solchen in Brackwasser — was während der Permperiode verschiedentlich der Fall war — und die damit verknüpften, veränderten Lebensbedingungen zurückführen lassen.

Was den Zahn selbst betrifft, so ist sein Innenrand nach oben in einen scharf schneidenden Kamm ausgezogen, von welchem bei den Zähnen der Unterseite je einer, bei denen der Oberseite je zwei radiäre, in ebenso zugeschärfte Seitenkiele ausgehen. Diese sowohl wie der aufgebogene Innenrand sind außerdem noch gezähnt. *Broili, München.*

320) Gilson, G. Manuel d'ostéologie descriptive et comparée destinée au débutant en biologie. (Fasc. I. Louvain. Uytspruyst. 10 rue de la Monnaie. Paris O. Doin 8 Place de l'Odéon.)

Ce fascicule donne des généralités sur le squelette des mammifères et sa formation. Ensuite une description détaillée du squelette du chien accompagnée de figures établissant les comparaisons avec les autres mammifères.

Philippson, Brüssel.

II. Pathologische Anatomie.

321) Schleifstein, J. Beitrag zur Histogenese sogenannter Riesenzellen. (Virch. Arch. Bd. 175. März 1904.)

In einem kleinen Tumor aus dem Kehlkopf fanden sich zahlreiche riesenzellenähnliche Gebilde, die sich als Querschnitte degenerierter Capillaren erwiesen.

Beitzke, Berlin.

322) Grohé. Die elastischen Fasern bei der Knochenregeneration. (Langenb. Arch. Bd. 72.)

Verf. untersuchte an Präparaten menschlicher Frakturen und älterer Amputationsstümpfe sowie an einem großen Material experimentell bei Kaninchen erzeugter Knochenbrüche das Verhalten des elastischen Gewebes gelegentlich der Knochenregeneration und kommt dabei zu folgendem Ergebnis:

Es findet am frakturierten Knochen in den ersten Tagen nach dem Trauma eine regressive Metamorphose der elastischen Fasern (Verklumpung und Fragmentation) statt, später, meist nicht vor der vierten Woche post tr. setzt eine lebhafte Neubildung desselben ein, nicht nur im Periost, sondern auch im knorpeligen Callus, im Markgewebe und speziell in der Nachbarschaft der Gefäße (nach sechs Wochen). Später, etwa in der achten Woche, findet man sie im osteoiden Gewebe; im fertigen Knochen erst vom dritten Monat ab.

In ihrem Verlauf richten sich die Fasern durchaus nicht nach dem Bau des Knochens, sondern ziehen zunächst anscheinend regellos durch Knochen- und Markgewebe, um nach völliger Restitutio ad integrum völlig aus dem Knochen zu verschwinden; im allgemeinen gilt für ihre Lagerung der Satz von Bonnet als bestätigt, daß das Auftreten der elastischen Elemente abhängig ist von der auf die verletzte Knochenstelle wirkenden Druck- und Zugwirkung; sie finden sich daher auch bei knöchern nicht verschlossenen Amputationsstümpfen besonders reichlich, deren den Knochen ausfüllenden Bindegewebspfropf sie in dichten Massen durchsetzen. Als Bildungsstätte der elastischen Fasern sind nicht nur die periostalen Gewebe, sondern auch die Gefäße anzusehen, in deren Elastica sich häufig feine die Knochen durchziehende Faserzüge verfolgen lassen.

Engelmann, Berlin.

323) Köhl, O. Taenia cucumerina bei einem sechs Wochen alten Kinde. (Münch. med. Wchschr. 1904. No. 4.)

Die abgegangenen Glieder waren in frischem Zustande schwach rosa-rot. Unter dem Mikroskope sah man in ihnen reichliche kleine, gelbe Körnchen, die

sich bei stärkerer Vergrößerung als sogen. Kokons, Zusammenlagerungen von 6 bis 12 Eiern und mehr erwiesen, in deren Innern deutlich Schalen und Chitinhäkchen zu erkennen waren. *Runge, Berlin.*

324) Haga und Fujimura. Ueber Myositis traumatica (Reit- und Exerzierknochen). (Arch. f. klin. Chir. Bd. 72.)

Fünf Fälle von Muskelverknöcherung nach Trauma, deren durch Operation gewonnene Präparate mikroskopisch untersucht werden konnten. Es handelt sich bei der M. o. nicht um Wucherung abgesprengter Periostteile, sondern um einen entzündlichen Prozeß, der mit dem Zerfall der Muskelfasern beginnt; die letzteren verlieren ihre Querstreifung, sind längs gestreift, zerfallen in Schollen, die kontraktile Substanz löst sich in kleine Partikelchen auf, so daß nur die leeren Sarkolemmschläuche zurückbleiben. Im Anschluß hieran tritt eine lebhafte Wucherung des intermuskulären Bindegewebes, auch der leeren Sarkolemmschläuche auf, es entsteht Keimgewebe, das sich seinerseits zu Knorpelgewebe mit enchondraler und periostaler Ossifikation und schließlich zu typischem Knochengewebe umwandelt. Die anfänglich schmalen Knochenblättchen, zwischen denen sich deutliches Markgewebe findet, vergrößern sich durch Arbeit der Osteoblasten zu kompaktem Knochen, der mit dem Skelett in Verbindung treten kann. Es gelang den Verfassern, experimentell durch heftige Schläge auf die Schenkelmuskulatur von Kaninchen eine Myositis ostificans zu erzeugen. *Engelmann, Berlin.*

325) Michelsohn. Ein Fall von Myositis ossificans progressiva. (Ztschr. f. orthop. Chir. 1904.)

Krankengeschichte und Beschreibung eines 18jährigen Mädchens, bei dem sich seit dem siebenten Lebensjahr eine stetig zunehmende Verknöcherung in Hals-, Schulter- und Rückenmuskeln ausgebildet hat. Verf. steht im Gegensatz zu den beiden obengenannten Verfassern, welche diese Krankheit auf die gleiche traumatische Ursache wie die lokale M. o. zurückführen möchten, auf dem Standpunkte Virchows, es handle sich hier um einen geschwulstbildenden Prozeß, eine Art von Osteombildung, die Atrophie der Muskelfaser soll dabei sekundär eintreten (passive Degeneration). Verf. ist geneigt, die Entstehung der Krankheit auf Anomalieen des Blutes zurückzuführen. *Engelmann, Berlin.*

326) Gilbert, A. et Lion, G. Note sur l'athérome artériel expérimental. (Arch. de méd. expérim., Tom. XVI, 1904, Jan.)

Die Mitteilung enthält genauere Angaben über Experimente, die die Verf. teils kurz, teils an wenig zugängiger Stelle schon 1889 und 1890 veröffentlicht haben, die aber bei mehreren anderseitigen Nachprüfungen nicht ganz mit dem gleichen Ergebnis bestätigt worden sind. Die Verf. haben bei einem Kaninchen durch wiederholte intravenöse Einspritzungen geringer Mengen einer virulenten Kultur eines koliartigen Bazillus, bei einem anderen Kaninchen durch wiederholte Einspritzungen sterilisierter Kulturen desselben Bazillus und endlich bei einem dritten nach Verletzung der Aortenintima mit einer einmaligen Bazilleninjektion Veränderungen der Aortenwand erhalten, die sie als eine „scléro-calcaire" Umwandlung der Aortenwand erklären und mit dem menschlichen Atherom der Arterien identifizieren. Sie begründen diese Identität durch folgende drei Punkte: die experimentell erzeugte Erkrankung hat wie die menschliche ihren Hauptsitz im Aortenbogen, sie besteht in der Verdickung der Gefäßwand und in der Produktion von mamillenartigen Vorsprüngen der Innenoberfläche, sie zeigt als anatomische Grundlage eine „scléro-calcaire" Umwandlung. Refer. möchte aber nicht verschweigen, daß sich vom mikroskopischen Standpunkt doch einige Bedenken ergeben: die von den Verf. gefundenen Veränderungen greifen weit in das Gebiet der Media ein und haben hier gerade ihre Hauptentwickelung, während beim Atherom des Menschen jedenfalls die regressiven Veränderungen aut den Bezirk der Intima beschränkt zu bleiben pflegen, wenn auch die entzündlichen meist weiter in die Tiefe greifen. *Benda, Berlin.*

327) Paris, A. et Salomon, M. Etude histologique des organes hématopoétiques chez l'enfant syphilitique héréditaire. (Ibidem.)

Knochenmark und Lymphknoten wurden ohne wesentliche Veränderungen befunden. An der Milz wurden außerordentlich mannigfaltige pathologische Zustände beobachtet; einfache Kongestion, myeloide Metamorphose, Phagocytose mit

Blutpigmentablagerung, endlich Induration. Die Verf. glauben die Veränderungen als verschiedene Stadien, die der stärkeren Giftwirkung entsprechen, auffassen zu dürfen, erbringen aber keine Beweise für einen näheren Konnex der Befunde mit der Syphilis. *Benda, Berlin.*

328) Loeper, M. et Crouzon, O. L'action de l'adrénaline sur le sang. (Ibidem.)

Die Wirkung von Adrenalin-Injektionen auf das Blut und die blutbildenden Organe wurde an Menschen, die zu Heilzwecken Adrenalin-Injektionen erhalten hatten, und an Versuchstieren (Kaninchen) studiert. Die Beobachtungen am Menschen werden nur mit Vorsicht verwandt, da die Entscheidung, wieviel der zugrunde liegenden Erkrankung zuzuschreiben ist, namentlich für die Sektionsbefunde nicht zu erbringen ist. Die wichtigste und konstanteste Wirkung ist in einer schnell nach der Injektion auftretenden starken Verminderung der Leukocyten zu erblicken. Dieselbe wird in einigen Tagen ausgeglichen, tritt später nur bei erheblicher Verstärkung der Dosen ein. Daneben zeigt sich eine Hyperleukocytose, besonders lymphocytärer Natur. Die Sektion ergab bei den Versuchstieren Unterschiede, je nachdem eine einmalige oder eine länger dauernde Adrenalinbehandlung erfolgt war. In ersterem Fall zeigt das Knochenmark einfache Reizungserscheinungen; die Milz ist vergrößert, sie enthält Makrophagen mit Trümmern von Leukocyten und mit Haemosiderin. Bei häufiger Adrenalin-Injektion ist vor allem eine starke lymphoide Umwandlung des Knochenmarks, die sich in Ansammlung von Plasmazellen und Lymphocyten manifestiert, zu notieren. Die Milz wird stark hyperplastisch. Die Follikel zeigen aktive Hyperplasie mit zahlreichen mitotischen Teilungen, enorme Menge von Makrophagen mit Blutkörperchentrümmern und Haemosiderin. Verf. halten die Haemolyse für eine spezifische Wirkung der „Hypersurrenalie", aber nicht in der Art einer unmittelbaren haemolytischen Aktion, sondern durch die Steigerung der haemolytischen Kraft der Milz. *Benda, Berlin.*

329) Zinno, A. La peste à Naples en 1901. (Ibidem.)

Aus der an epidemiologischen, klinischen und bakteriologischen Beobachtungen reichen Arbeit sind nur die Beobachtungen über das Blut der Pestkranken (S. 17) von morphologischem Interesse. Bei den tödlich verlaufenden Fällen wurde eine Leukopenie beobachtet, bei den zur Besserung neigenden eine Leukocytose. Hier überragen die mononukleären Formen und zwar besonders die Lymphocyten. In zwei Fällen traten auch mononukleäre eosinophile Zellen von ziemlicher Größe auf, die Verf. für Myelocyten anspricht. Die Granulationen zeichneten sich durch ihre Größe aus, bisweilen zeigten sie Stäbchenform. Derartige Zellen machten 2—3% der Leukocyten aus. Diese Form verschwand bei Eintritt der Rekonvaleszenz. *Benda, Berlin.*

330) Hirtz, Ed., Delamare, G. et Génevrier, J. Recherches sur un cas de leucémie aigue (Lymphadénie avec oligolymphocytémie, hepato-splénomégalie). (Ibidem.)

Der klinisch und anatomisch sorgfältig untersuchte Fall ist entschieden rätselhaft. Es entwickelt sich im Laufe von 20 Tagen ein tödlicher Symptomenkomplex, der die größte Aehnlichkeit mit akuter Leukämie besitzt — nur daß jeder leukämische Blutbefund fehlt, es fehlt nicht nur die bei der akuten Leukämie meist beobachtete Ueberhandnahme der lymphocytären Elemente, sondern überhaupt jede Vermehrung der farblosen Blutzellen. Im Leichenbefund stimmen die von den Verf. beschriebenen Veränderungen der Lymphdrüsen, der metastatischen Lymphome der Leber ebenfalls zu dem Bilde einer akuten Leukämie. Dagegen ist der Milzbefund durchaus abweichend; hier scheint im wesentlichen eine Stauungsinduration vorgelegen zu haben. *Benda, Berlin.*

331) Ehrich. Ueber retroperitoneale Lage der Milz. (Bruns Beiträge, Bd. 41.)

Verf. schildert einen Fall von Milzverlagerung, das gut einen halb mannsfaustgroße Organ lag retroperitoneal neben der unveränderten Niere,. von einer leicht abziehbaren Bindegewebskapsel umgeben. Für die Entstehung der Abnormität macht Verf. nicht eine Störung in der ersten Milzanlage, sondern eine sekundäre Lageveränderung verantwortlich; und zwar könnte dieselbe bedingt

sein durch eine abnorme Schlaffheit der die Milz tragenden Bänder, des ligamentum phrenicolienale und phrenicocolicum, welch letzteres zu einer Tasche ausgezogen sich zwischen Fascia transversa und Bauchfell nach unten schob und sekundär sich zu einem mit der Milz verschmelzenden Bruchsack entwickelte.

Im übrigen besteht die Möglichkeit, daß es sich um angeborene oder erworbene Spalten im Bauchfell gehandelt habe, durch welche die Milz gelegentlich eines Traumas geschlüpft wäre, um sich dann extraperitoneal tiefer zu senken.

Von ähnlichen Milzverlagerungen ist bisher nur ein Fall von Hildebrandt und ein etwas unsicherer Fall von Vulpius bekannt. *Engelmann*, *Berlin*.

332) Oestreich. Obstruierende Thrombose der Aorta abdominalis. (Demonstration im Verein f. inn. Medizin, März 1904.)

In der sehr engen Aorta einer älteren Frau, die nur eine, die linke, Niere besaß, fand sich von der Abgangsstelle der Art. renalis an abwärts eine vollständig obstruierende Thrombose, welche sich bis in die Art. iliacae hinein fortsetzte. Gangraen beider Unterextremitäten, Haemorrhag. Infarzierung des Darms, Infarkte der linken Niere und, was besonders bemerkenswert ist, auch der Milz. Letztere können nur durch Emporwirbeln (retrograden Transport) thrombotischer Massen in die Aorta erklärt werden. Die Entstehung der Thrombose muß auf ein atheromatöses Geschwür zurückgeführt werden. Die genauere Beschreibung des Falles erfolgt später. *Autoreferat.*

333) Marchiafava, E. Sulla Sclerosi delle Arterie coronarie. (Lo sperimentale, Jan. 1904.)

Infolge genauer Beobachtung vieler Fälle, bei denen die Alteration der Coronararterien die einzige Ursache des plötzlich erfolgten Todes darstellte, reiht Verf. diese Fälle in die 5 folgenden Gruppen ein. 1. Einfache Sclerose der Coronararterien ohne schwere Veränderungen des Myocards, die einen sofortigen Tod sowohl bei denen bewirken kann, die schon an nächtlichen Anfällen von Asthma cardiale oder Angina pectoris litten, wie auch beim ersten Anginaanfall. 2. Sclerose der Coronararterien mit akuten chronischen Verletzungen des Myocards. 3. Sehr schwere Stenose der Coronararterienmündungen mit oder ohne leichte Sclerose derselben, mit oder ohne Verletzungen des Myocards, 4. Alte Obliterationen einer Coronararterie mit oder ohne Läsionen des Myocards. 5. Akute Obliteration des Stammes oder eines starken Astes der Coronararterien mit anämischem Infarkt oder mit Muskelerweichung mit oder ohne Ruptur des Herzens. *Parodi*, *Turin*.

334) Hondo, T. Ueber congenitale Bronchiektasie. (Zentralbl. f. allgem. Pathologie und patholog. Anatomie, No. 4, 1904.)

Die foetale Bronchiektasie (congenitale Cystenbildung der Lunge) teilt Grawitz in eine universelle (cystische Entartung eines Bronchus mit allen seinen Nebenresten) und eine teleangiektatische (kleine cystische Ektasieen). Bezüglich der Genese der foetalen Bronchiektasie kommt in Frage: 1. Agenesie des Lungenparenchyms; die gröberen Aeste des Bronchialbaumes kommen zur Ausbildung, nicht aber die Alveolen; 2. entzündliche Stenosierung von Bronchien mit konsecutiver Sekretretention; 3. geschwulstartige Wucherung embryonaler Gewebe eines früheren Entwickelungsstadiums (O. Stoerk: Cystisches foetales Bronchialadenom). In dem von H. untersuchten Fall (totgeborenes Kind) fand dieser teils atelektatisches Lungengewebe mit relativ geringer Bronchienerweiterung, teils bedeutende Ektasieen der Bronchien mit allmählicher Verödung der Alveolen. Es sind nach H.'s Meinung die cystischen Ektasieen hier nicht etwa durch Druck von innen her, durch Sekretstauung entstanden, sondern durch geschwulstartiges Wachstum aus embryonalem Gewebe früherer Entwickelungsstufe. H. möchte danach für seinen Fall der O. Stoerkschen Meinung beitreten, „daß ein cystisches foetales Bronchialadenom, wenn auch im bildlichen Sinne angenommen werden muß." *Pick, Berlin.*

335) Hildebrandt, W. Ueber eosinophile Zellen im Sputum. (Münchn. med. Wchschr. 1904, No. 3.)

Die Untersuchungen wurden in folgender Weise angestellt: Sorgfältiges Ausbreiten der Sputumteilchen auf einem Objektträger; lufttrocken werden lassen und anbraten; nach Erkalten 10 Tropfen Leishmannscher Lösung aufträufeln (30 bis

60 Sek.); Zusatz von 15—17 Tropfen Brunnenwasser zur Farbe (7—9 Min.); sorgfältiges Abspülen mit Wasser; lufttrocken werden lassen.

Bei allen untersuchten Erkrankungen des Respirationstraktus an Tuberkulose fanden sich eosinophile Zellen im Sputum; ebenso in den untersuchten Fällen von Bronchitis acuta und chronica, Bronchopneumonie und Asthma bronchiale; desgleichen in einem Falle von Sputum croceum (bei croupöser Pneumonie). Auch der Belag der Tonsillen eines an Scharlach und echter Diphtherie kranken Kindes enthielt eosinophile Zellen, und gleichfalls das Sekret der Urethra und des Cervix uteri einer an Gonorrhoe erkrankten Frau. Im Sputum liegen die eosinophilen Zellen entweder in Zellnestern zusammen oder den Schleimfäden entlang. Der Befund von eosinophilen Zellen im Sputum ist somit anscheinend ein regelmäßiger. Man kann ein Vorkommen derselben diagnostisch weder für Asthma bronchiale noch gegen Lungentuberkulose verwenden. *Runge, Berlin.*

336) **Thévenot, L. L'actinomycose du poumon et ses manifestations primordiales.** (Arch. génér. de médecine, déc. 1903.)

Observation d'actinomycose chez un enfant de 11 ans, débutant par une pleurésie qui fut ponctionnée. Puis survint un abcès thoracique, suivi de plusieurs autres, accompagnés de toux et d'expectoration. D'autres abcès se formèrent en divers points du corps. L'examen des crachats fit reconnaître l'actinomycose. L'enfant mourut dans une crise de dyspnée. Pas d'autopsie. T. estime que l'actinomycose pleuro-pulmonaire n'est pas rare, mais qu'il faut y penser pour faire le diagnostic. Il passe en revue les cas publiés et discute le diagnostic. *Achard, Paris.*

337) **Björksten, M. Ueber Lungen- und Herzgeschwülste bei Kindern.** (Finska läkaresällskapets handlingar. Bd. XLVI, H. 1, 1904.)

Verf. gibt eine Zusammenstellung der bisher beobachteten Fälle von Lungen- und Herzgeschwülsten und fügt denselben die Krankengeschichten und den mikroskopischen Befund zweier neuer Fälle bei.

Fall 1. Zweijähriges Mädchen zeigte die ganze r. Lunge von einer Neubildung eingenommen, welche makroskopisch sichtbare Metastasen in den bronchialen Lymphdrüsen und im Herz gebildet hatte. Die mikroskopische Untersuchung ergab ein kleinzelliges Rundzellen-Sarcom und daß auch die l. Lunge von demselben ergriffen war.

Fall 2. Neunjähriger Knabe. Die makroskopische Untersuchung der Lungen des an Scharlach gestorbenen Kindes zeigte in beiden stecknadelkopf- bis erbsengroße hartes scharfumgrenzte Knötchen. Aus Blut und Milz ließen sich Reinkulturen von Streptokokken erhalten, Kulturen der Leber steril. Die mikroskopische Untersuchung ergab eine Geschwulstform, welche Verf. als Kystadenoma papilliferosum bezeichnet. *Kolster, Helsingfors.*

338) **Bayer. Zur Kasuistik und operativen Behandlung der Bauchhöhlenteratome.** (Bruns Beiträge, Bd. 41.)

Verf. schildert einen mit Erfolg exstirpierten vielcystischen Tumor der Bauchhöhle, der sich zwischen Magen, Colon und dem Ligament. gastrocolicum entwickelt hatte und mit der Vorderfläche des Pankreas verbunden war. Mikroskopisch bestand derselbe besonders aus ektodermalen Elementen, Haut mit Haaren und Talgdrüsen, zugleich fanden sich speicheldrüsenähnliche Anlagen, Cysten mit kubischem und zylindrischem Zellbesatz, sowie ein Knochenstückchen. Verf. ist geneigt, den Tumor somit als ein Teratom anzusehen. *Engelmann, Berlin.*

339) **Hart, C. Die multiple Fettgewebsnekrose.** (Münchn. med. Wochenschrift 1904, No. 2.)

In dem Falle des Verf. fanden sich bei der Sektion in der Umgebung des Pankreas im Fettgewebe unzählige opak- bis gelbweiße Stippchen bis Stecknadelkopfgröße, welche von der Umgebung scharf abgegrenzt waren. Entsprechend der Entfernung vom Pankreas nahmen sie an Zahl allmählich ab, fanden sich aber auch noch in den Nieren und Nebennieren, sowie im periösophagealen und periproktalen Fettgewebe. Das die Fettgewebsnekrose hervorrufende schädliche Agens hatte somit anscheinend seinen Weg vom Pankreas längs des retroperitonealen Fettgewebes bis hinab ins kleine Becken, andrerseits dem periösophagealen Fettgewebe folgend bis in die Brusthöhle genommen, während das große Netz, Mesenterium und subperitonale Fettgewebe der Bauchwand noch unversehrt waren.

Die Nekrosen im Fettgewebe entstehen unter dem Einfluß des Pankreassaftes, wobei als wirksames Agens das fettspaltende Ferment angenommen werden muß. Infolge einer Pankreaserkrankung, besonders eitriger und hämorrhagischer Pankreatitis, oder infolge einer Verletzung diffundiert das Sekret der Drüse in die Umgebung und entfaltet dann hier seine Wirkung auf das Fett. Die multiple Fettgewebsnekrose stellt nicht nur eine spontane Erkrankung vor, sondern tritt auch in Beziehung zum Trauma. *Runge, Berlin.*

340) **Devic, E. et Charvet, J. Contribution à l'étude des ulcérations du duodénum liées aux affections du rein.** (Revue de médecine, nov. et déc. 1903.)

Ce travail contient la description des ulcérations duodénales développées dans les maladies des reins, néphrite interstitielle le plus souvent. Il renferme 13 observations personnelles et la bibliographie du sujet. La fréquence de ces ulcérations paraît plus grande qu'on ne l'a dit jusqu'ici, beaucoup de cas étant sans doute méconnus, parce qu'on néglige dans les autopsies l'examen du duodénum, ou parce que les ulcérations sont très superficielles au début. Les lésions se présentent sous 3 formes, qui ne sont que les 3 stades d'un même processus: 1. infiltration hémorrhagique: il s'agit d'ecchymoses avec ou sans exulcérations. D. et C. en rapportant 2 observations. 2. érosions folliculaires: elles sont superficielles, multiples (jusqu'à 30 dans une observation), leurs bords sont décollés; au voisinage on trouve des hémorrhagies et de l'endopériartérite. D. et C. en rapportent 3 observations. 3. ulcères vrais: la perte de substance atteint la musculeuse et la séreuse; il n'y a pas de péritonite, ce qui facilite la perforation. D. et C. en rapportent 7 observations. Les ulcérations siègent le plus souvent sur la première portion du duodénum. Elles sont produites surtout par l'intoxication urémique et par les infections surajoutées. Les altérations vasculaires et les troubles circulatoires favorisent leur production. Dans 3 de leurs cas, D. et C. ont noté la coexistence de la scoliose. Le plus souvent, elles ne se révèlent par aucum symptôme. Elles se compliquent fréquemment d'hémorrhagie et de perforation. *Achard, Paris.*

341) **Busse, O. Ueber Cystennieren und andere Entwickelungsstörungen der Niere.** (Virch. Arch., Bd. 175, März 1904.)

In der umfangreichen Arbeit bespricht Verf. zunächst die bisherigen Theorieen über die Entstehung der Cystennieren und berichtet sodann über die von ihm selbst beobachteten Fälle bei Neugeborenen. Das starke Ueberwiegen des Bindegewebes haben ihm Zweifel aufkommen lassen, ob es sich hier, wie einige Verfasser annehmen, um eine Geschwulstbildung, um ein Cystadenom handelt. Er hat sich daher genauer mit der embryonalen Niere beschäftigt, deren Bau er eingehend bespricht, und hat festgestellt, daß sich hier nicht nur reichlich bindegewebige und muskulöse Elemente, sondern auch in dem epithelialen Anteil ganz ähnliche Bildungen vorfinden, wie in den Cystennieren. Verf. kommt daher zu dem Schluß, daß es sich bei den Cystennieren Neugeborener nicht um Geschwülste, sondern um Entwickelungsstörungen handelt. Dafür spricht ferner der Umstand, daß die betr. Individuen meist auch andere Mißbildungen, insbesondere Leber- und Pankreascysten, aufweisen. Nicht ganz so einfach liegen die Verhältnisse bei den Cystennieren Erwachsener, wo sich oft nicht entscheiden läßt, was angeboren und was extrauterin erworben ist. Doch nimmt Verf. auch hier in der Regel intrauterine Entwickelungstörungen an, obwohl erworbene Cystenbildungen nicht auszuschließen sind, wie die sehr interessante Beschreibung einer Cystenniere vom Rinde beweist. Im Anschluß daran betrachtet Verf. die Beziehungen der Entwickelungsstörung zu den Geschwülsten (Adenosarkomen) der Niere. In längerer Auseinandersetzung bekämpft er die Lehre von Wilms von der Keimversprengung und spricht die Ansicht aus, daß die erwähnten Geschwülste von antochthonen Elementen der (embryonalen) Niere ausgehen. Die an interessanten Einzelheiten und Ausblicken reiche Arbeit läßt sich in kurzem Auszuge nicht entfernt wiedergeben und sei zu genauem Studium im Original empfohlen.

Beitzke, Berlin.

342) **Wallert, J. Ueber die Kombination von Carcinom und Tuberkulose des Uterus.** (Zeitschr. f. Geb. u. Gyn., Bd. 51.)

Dieses bisher als sehr selten geltende Vorkommnis konnte in drei Fällen festgestellt werden. Im ersten Fall fanden sich in kurettierten Gewebspartikeln ver-

käste Tuberkel mit Riesenzellen eng umgeben von adeno-carcinomatösen Massen. Im zweiten Fall bestand eine sekundäre Genitaltuberkulose mit Fortleitung vom Peritoneum auf die Tube und den Uterus und wahrscheinlich ausgegangen von primärer Lungentuberkulose. Der Cervix war nicht, wie dies sonst meist der Fall ist, frei, sondern sogar stark erkrankt. In der Vagina dagegen wurde nichts Tuberkulöses gefunden. Daneben fand sich nun ein wahrscheinlich von den Cervixdrüsen ausgegangenes Carcinom, das nach dem mikroskopischen Befund jedenfalls jünger war als die Tuberkulose. Im 3. Fall fand sich bei einer an Lungentuberkulose und Meningitis tbc. gestorbenen Patientin neben einem weit vorgeschrittenen Adenocarcinom der Portio ein linsengroßer tuberkulöser Schleimhautknoten im Fundus uteri. In diesem Fall muß wohl ein zufälliges Zusammentreffen angenommen werden. In dem 2. Fall dagegen ist es wahrscheinlich, daß die durch die Tuberkulose bedingten Wucherungen an den Cervicaldrüsen das prädisponierende Moment für die Entwickelung des Carcinoms abgaben. (Zum Nachweis der Tuberkelbazillen im Gewebe empfiehlt W. folgendes Vorgehen: Entfernen des Celloidins aus den Schnitten durch Einlegen in Aether-Alkohol $\bar{aa}$ 15 Min. lang, Abspülen in Alc. abs.; Färben in einer Lösung von Genstianaviolett in 5% Karbolwasser 1 St. lang; Differenzieren in 5% Schwefelsäure; Entfärben in 70% Alkohol, bis keine Farbe mehr abgegeben wird; Abspülen in Wasser kurz; Kernfärbung mit Alaunkarmin $^1/_2$ St.; Abspülen in Wasser; Alc. abs., Xylol, Canadabalsam. Resultat: Zellkerne rot, Protoplasma schwach rosa, Tuberkelbazillen schwarzviolett, Fibrin leicht violett, aber doch deutlich zu erkennen). *Zuntz, Berlin.*

343) **Falkner, A. Beitrag zur Lehre von den Vaginalcysten.** (Zeitschr. f. Geb. u. Gyn., Bd. L.)

Neben vier Fällen, die keine erheblichen Besonderheiten bieten, beschreibt F. das bisher noch nicht beobachtete Ereignis der malignen Degeneration einer Scheidencyste. Der kindskopfgroße, bei einer 70jährigen Frau konstatierte Tumor war nicht mehr operabel, wurde aber wegen der starken Druckerscheinungen, die er machte, incidirt, wobei sich neben serös-hämorrhagischer Flüssigkeit bröcklige Massen entleerten. Die mikroskopische Untersuchung ergab das Bild einer Cystoma papilliferum proliferum carcinomatose degeneratum. *Zuntz, Berlin.*

344) **Walthand. Ueber Struma colloides cystica ovarii.** (Zeitschr. f. Geb. u. Gyn., Bd. L.)

Den wenigen bisher bekannten Fällen fügt W. drei neue hinzu, die sämtlich in lückenlosen Serienschnittreihen untersucht wurden. Auch er sieht diese Tumoren wie Pick u. a. als Teratome des Eierstocks an, bei denen die Wucherung des Schilddrüsengewebes alle anderen Gewebe in den Hintergrund drängt. Dies ist um so ausgesprochener der Fall, je größer die Struma ist. Dementsprechend konnte W. in dem Falle, in den die Struma am größten war, außer dieser und Ovarialgewebe keinerlei anderes finden, im zweitgrößten auf neun Schnitten Pflasterepithel, Talg- und Schweißdrüsen, im dritten Fall die verschiedensten Gewebsanlagen. Das Gewebe des eigentlichen Tumors entsprach genau der strumös degenerierter Thyreoidea. *Zuntz, Berlin.*

345) **Veit, I. Verschleppung von Zotten und ihre Folgen.** (Ztbl. f. Gyn. Bd. 28, No. 1.)

Der Blutstrom verschleppt die Zotten; nicht einmal zum ersten Eintritt in die Venen ist ein zerstörender Einfluß des Eies auf mütterliche Elemente notwendig. Folgen dieser Zotteneinschleppung sind Thrombosen der serotinalen Venen und Vergrößerung des intervillösen Raumes. Zottenverschleppung in die decidualen Venen ist häufig die Ursache für die Bildung von Placentarpolypen. Auch die foudroyante Blutung bei der Ruptur der schwangeren Tube hängt mit der Zottenverschleppung und der dadurch bedingten Venenverstopfung zusammen. Gewisse Fälle von „destruierender Blasenmole" gehören zur Zottenverschleppung. Werden Teile eines malignen Eies verschleppt, so entsteht das Bild des malignen Chorioepithelioms. *Runge, Berlin.*

346) **Nebesky, O. Zur Kasuistik der Bauchhöhlenschwangerschaft.** (Ztbl. f. Gyn. Bd. 28, No. 7.)

Durch Operation gewonnenes Präparat: der in der Bauchhöhle liegende Fötus mißt 34 cm. Auf seinem Rücken große Adhäsionsstelle mit dem Netz. Stellen-

weis bläschenförmige Abhebung der Haut und Spuren von Verkalkungen in derselben. Die Nabelschnur endet in einen Tumor, der aus der Placenta und einem mit geronnenem Blut prall gefüllten Hohlraum besteht, in welchen das Tubenlumen einmündet. Das uterinwärts gelegene Tubenstück weist annähernd normale Verhältnisse auf. Der blutgefüllte Sack ist der abnorm gedehnte abdominale Teil der Tube. Die ursprüngliche Haftstelle der Placenta ist nicht mehr genau zu bestimmen, war aber wohl das abdominale Ende der Tube. *Runge*, *Berlin*.

347) Morris, R. S. Ein Fall von hämorrhagischen Niereninfarkten. (Münch. med. Wchschr. 1904, No. 4.)

Sektionsbefund: Beide Nieren etwas verkleinert, granuliert; Farbe graurot, Rinde und Markkegel wenig verschieden. In der linken Niere mehrere, zum Teil mehr keilförmige, zum Teil mehr viereckige hämorrhagische Infarkte bis zur Größe einer kleinen Wallnuß, durchaus schwarzrot, derb, trocken, an der Oberfläche prominent. Die größeren erstrecken sich bis in die Markkegel hinein. Die rechte Niere enthält mehrere kleinere Infarkte von durchweg gleicher Beschaffenheit.

Im Anfangsteil der linken Art. renalis atheromatöse Geschwüre mit erbsengroßer, weicher, polypöser, weißlich-roter Thrombose. Im Anfangsteil der rechten Art. renalis gleiches Verhalten; doch ist der Thrombus etwas kleiner. Die mikroskopische Untersuchung der Niereninfarkte zeigte den bekannten Befund. Auffallend ist an diesem Falle einmal der total hämorrhagische Zustand sämtlicher Infarkte im Zusammenhang mit ihrer Größe und Zahl, sodann die Entstehung infolge der polypösen Thrombose in beiden Nierenarterien und das gleichzeitige, doppelseitige Vorkommen dieser Thrombose und Embolie. *Runge*, *Berlin*.

348) Neugebauer, Fr. v. Mann oder Weib? Sechs eigene Beobachtungen von Scheinzwittertum und „Erreur de sexe“ aus dem Jahre 1903. (Ztbl. f. Gyn. Bd. 28, No. 2.)

Fall 1 und 2: Ein Neugeborenes und ein $2^1/_2$ Jahre altes, als Mädchen erzogenes Kind. Anscheinend handelt es sich um penoscrotale Hypospadie mit Kryptorchismus.

Fall 3: 35jährige verheiratete kinderlose Frau. Absolute Amenorrhoe; keine vicariierenden Blutungen; kein Geschlechtstrieb. Aeußere Genitalien rudimentär, aber weiblich veranlagt. Hymen zerrissen. Vagina endet nach einigen Centimetern blind. Sekundäre Geschlechtscharaktere weiblich. Tumor von Kokosnußgröße in dem Douglas. Ascites. Kachexie. Operation wies Sarkom einer Geschlechtsdrüse und ein Vas deferens auf. Kein Uterus. Zweite Geschlechtsdrüse nicht auffindbar.

Fall 4: 26jährige unverehelichte Köchin. Keine Brustdrüsen. Starker männlicher Geschlechtstrieb. Fühlt sich als Mann. Erektionen. Gesichtszüge weiblich. Schamhaare spärlich, weiblich. Hypospadiasis penoscrotalis. Diagnostischer Leistenschnitt fördert einen normal kleinen Hoden und einen Samenstrang zu Tage. Mikroskopisch: Hodengewebe.

Fall 5: 25jähriges Dienstmädchen. Männliches Aussehen; üppiger Bartwuchs, üppige Körperbehaarung. Stimme weiblich. Keine Brüste. Keine Menstruation; keine vicariierenden Blutungen, keine Tormina. Keine Ejaculationen. Fast sämtliche sekundären Geschlechtscharaktere männlich. Betrachtet sich als Weib; hat auch solchen Geschlechtstrieb. Scrotum leer, ungespalten, ohne Raphe; an der Basis des kleinfingerlangen Penis fissus eine Oeffnung, aus der Harn fließt. Keine Labia minora. Vagina mündet mit verengertem Lumen in die Urethra. Diagnostischer Bauchschnitt zeigt nahezu normalen Uterus mit Tuben, Ligg. lata und Ovarien (auch mikroskopisch).

Fall 6: 18jähriges Mädchen. Wiederholte Untersuchungen während 11 Jahre. Im 8. Jahre war die Clitoris 2 cm lang. Penisharnröhre gespalten. Zwei Oeffnungen zwischen den Labia maiora. Aus der oberen fließt Harn. Die untere ist einige Centimeter lang, endet blind. Nach 8 Jahren: Männliche Entwicklung und Stimme. Bartanflug. Bewegungen männlich. Alle sekundären Geschlechtscharaktere mit Ausnahme der üppigen Schambehaarung männlich. Vagina 13 cm lang. Keine Menstruation. Im 18. Jahre sieht man in der Glans fissa eine Fossa navicularis des Mannes; die gespaltene Penisharnröhre verschmälert sich

von der Glans an nach unten. Scrotum nur in den oberen zwei Dritteln gespalten. 7 cm unterhalb der Fossa navicularis die Mündung des gemeinsamen Ausführungsganges für Urethra und Vagina. Schamlefzen leer. Im 19. Jahre Descensus testiculi und Ejaculationen sub masturbatione.

Diese Mißbildungen sind häufiger als man annimmt. *Runge, Berlin.*

349) Marchand, F. Ueber Verdoppelung der Vagina bei einfachem Uterus. (Ztbl. f. Gyn. Bd. 28, No. 6.)

Sektionsbefund: Normal geformter Uterus. An die Portio setzen sich die äußeren Vaginalwände ziemlich rechtwinklig an. Ihr äußerer Abstand beträgt 4,5 cm. Der weite Kanal zerfällt durch ein ziemlich sagittal verlaufendes Septum in zwei etwas ungleiche Hälften, deren rechte eine Weite von 1,5 cm, deren linke eine solche von 2 cm besitzt. Die Länge des Septums beträgt 8 cm und die Dicke 2 mm. Es erreicht nach aufwärts nicht ganz die Portio, sondern bleibt von ihr durch einen 0,5 cm breiten Zwischenraum getrennt, durch welchen beide Kanäle frei mit einander kommunizieren. Das Orificium extr. uteri öffnet sich etwas nach links von dem Septum, welches hier etwas stärker nach rechts abweicht. Die Vulva zeigt zwei getrennte Vaginalöffnungen, jede mit einem Septum versehen. Die rechte kleinere Vaginalöffnung (von 7—8 mm Weite) liegt mehr nach vorn, die linke größere (von 1,5 cm Weite) nach links hinten.

Sodann kurzer Bericht über eine Vaginalcyste vom vorderen Umfang dicht unterhalb der Portio, mit einschichtigem Epithel ausbekleidet. Sie ist wohl entstanden durch Abschnürung eines Teils der seitlichen Epithelwucherung, die das Scheidengewölbe von der Portio vaginae trennt. *Runge, Berlin.*

350) Burckhard, G. Ueber Rückbildungsvorgänge im puerperalen Uterus der Maus. (Ztschr. f. Geb. u. Gyn. Bd. 51, H. 1.)

Schon direkt nach dem Wurf sieht man im Epithel der Uterusschleimhaut vereinzelte Mitosen, die schnell an Zahl zunehmen. Infolgedessen werden die Zellen mechanisch gegen die epithellose Placentarstelle hin und über dieselbe hinaus geschoben. Die Zellen sind zunächst flach, nehmen aber allmählich die normale Gestalt an, so daß nach etwa 70 Stunden die Regeneration des Epithels beendigt ist. Die Veränderungen im Bindegewebe, namentlich die Resorption der Blutergüsse an der Placentarstelle erfordern längere Zeit zu ihrer Beseitigung. Die Regeneration der Drüsen geht von den Drüsenresten aus, die während der Gravidität als komprimierte und daher solide Zellhaufen ohne Verbindung mit dem Epithel nachweisbar sind. Erst etwa 24 Stunden nach dem Wurf treten Wucherungen dieser Epithelzellen in der Richtung nach der Schleimhaut hin auf. Der solide Strang erhält durch Auseinanderweichen ein Lumen. *Zuntz, Berlin.*

351) Fleck, G. Myom und Herzerkrankung in ihren genetischen Beziehungen. (Archiv f. Gynäk. Bd. 71, Heft 1.)

Bei 11 an Myom erkrankten und zur Sektion gekommenen Patientinnen, von denen 2 nicht operiert und 9 operiert worden waren, fanden sich jedesmal erhebliche Herzveränderungen: 8 mal braune Atrophie, 3 mal fettige Degeneration, darunter 1 mal mit brauner Atrophie vergesellschaftet. Und zwar war die braune Atrophie allein fast nur bei den Myomfällen zu konstatieren, die ohne Blutungen verlaufen waren, während sich bei den Myomfällen, die mit starken Blutungen einhergegangen waren, auch noch fettige Degeneration oder sogar nur letztere allein vorfand. Als anatomisches Substrat am Herzen bei Myomkranken kennt man daher bis jetzt nur die braune Atrophie, doch ist es nicht unmöglich, daß auch die Myofibrosis vorkommt. *Runge, Berlin.*

352) Bluhm, A. Kasuistischer Beitrag zur Kenntnis des Sarcoma labii maioris. (Archiv f. Gynäk. Bd. 71, Heft 1.)

Durch Operation gewonnene, 5 : 3 : 2 cm große, solide Geschwulst, welche in dem linken Labium maius saß, dessen mediale Seite vortreibend. Die Haut war über ihr verschieblich, sie selbst war von Hämorrhagien spärlich durchsetzt. Mikroskopisch zeigte es sich, daß es sich um ein Spindelzellensarkom mit Rundzellen und vereinzelten Riesenzellen handelte. Vielfach war eine Wucherung der Endothelien der Blut- und Lymphbahnen zu konstatieren. Als Ursprungsort der Geschwulst glaubt Verf. die Glandula Bartholini auffassen zu müssen.

Runge, Berlin.

353) Schickele, G. Die Schwangerschaft in einem Uterusdivertikel. (Beitr. z. Geburtsh. u. Gynäk. Bd. 8, Heft 2.)

Die Patientin starb kurz, nachdem die Geburt durch Wendung und Extraktion beendet war. Die Sektion ergab, daß der Fruchtsack, 25 cm lang und 17 cm breit, dem Uterusfundus aufsitzt. Seine Wandung ist verschieden dick (durchscheinend bis 5 mm) und an zwei Stellen rupturirt. Die Fruchtsackhöhle kommuniziert mit der des normal langen Uterus durch eine gut fünfmarkstückgroße Oeffnung. Etwas unterhalb der Uebergangsstelle des Fruchtsackes auf den Uterus gehen von diesem nach beiden Seiten die normalen Tuben und Ligg. rot. ab. Die Ovarien sind unverändert. Die Fruchtsackwand zeigt sich mikroskopisch im oberen Drittel aus Bindegewebe bestehend, mit der außen das Netz verwachsen ist; beide Schichten von Rundzellen durchsetzt. Innen ist die Wandung mit nekrotischem Gewebe bedeckt. Das mittlere Drittel besteht aus zellreichem Bindegewebe, in dem einzelne Muskelfasern eingeschlossen sind. Nach außen liegt ihm eine Fibrinschicht und nach innen zu nekrotisches Gewebe auf, in dem sich hin und wieder verschieden gut erhaltene Chorionzotten finden. Im unteren Drittel wird die Wandung außen von Peritoneum bekleidet. Sie selbst besteht aus Bindegewebe, in dem mächtige Bündel Muskulatur liegen; eine Erscheinung, die immer mehr hervortritt, je mehr man sich dem Uterus nähert. An der Uebergangsstelle von Uterus zum Fruchtsack sieht man nur hier und da Muskelzüge von der Uteruswand in die des Fruchtsackes einbiegen. Dagegen setzt sich das Peritoneum allseitig vom Uterus auf den Fruchtsack fort.

Es handelt sich bei diesem Fall nach Ansicht des Verf. um eine Gravidität in einem Divertikel des Fundus uteri, welches sich ganz allmählich aus der Substanz der Uteruswand zu einer solchen Größe entwickelt hat, daß das in ihm liegende Kind ausgetragen werden konnte. Für diese Diagnose spricht die Anwesenheit von glatter Muskulatur in der Fruchtsackwand, der Uebergang des Uterusperitoneums auf den Fruchtsack, und des weiteren der Umstand, daß der Fruchtsack dem Uterus derart aufsitzt, daß die Höhle des ersteren in Verbindung steht mit derjenigen des Uterus, aber ohne daß die beiden Tubenecken an der Bildung des Sackes irgendwie beteiligt wären. Der Divertikel ist nach Ansicht des Verf. entweder als Folge eines bei einer früheren Geburt aufgetretenen Risses in der Uteruswand aufzufassen, oder aber es ist bei einer früheren Geburt zu einer Retention und nachträglichen Verjauchung eines Placentarstückes gekommen, wodurch an der betreffenden Stelle eine circumskripte Metritis dissecans hervorgerufen wurde, die zu einer Schwächung des bezüglichen Teils der Uteruswand führte. *Runge*, *Berlin.*

354) Manteuffel, P. Untersuchungen über Metastasen in den iliacalen Lymphdrüsen bei Carcinoma uteri. (Beitr. z. Geburtsh. u. Gynäk. Bd. 8, Hft. 2.)

Verf. fand bei 33 Fällen von abdominaler Radikaloperation wegen Gebärmutterkrebs 26 mal veränderte iliacale Lymphdrüsen. In 23 Fällen wurden dieselben in Serienschnitte zerlegt. Hierbei ergaben sich vier verschiedene Befunde: 1. ganz normale Drüsen; 2. Drüsen mit Symptomen einer abgelaufenen chronischen Entzündung; 3. Drüsen im Zustande der funktionellen Hyperplasie; 4. Drüsen mit Carcinommetastasen (9 mal). Die Carcinomkeime, durch die Vasa afferentia verschleppt, hatten sich zuerst in den Randsinus an der Konvexität der Drüse angesiedelt und waren dann zapfenförmig in die interfolliculären Sinus eingedrungen, um schließlich schrankenlos in das Innere der Drüse einzuwachsen. Zu diesen 9 Fällen kommen noch 2 mit cystischen Einschlüssen. Diese Cysten waren mit einschichtigem, hohen Zylinderepithel ausgekleidet, das teilweise Flimmerbesatz und kleine papilläre und glanduläre Ausbuchtungen zeigte. Verf. glaubt mit Wertheim, daß es sich hier um beginnendes Adenocarcinom handelt. Somit waren in 33 % der Fälle die Drüsen am Carcinom beteiligt. Der Befund am Parametrium oder die Art und Ausbreitung des Primärherdes sowie das Aussehen der Drüsen läßt keinen Rückschluß auf die eventuelle carcinomatöse Erkrankung derselben zu. *Runge*, *Berlin.*

355) Hellendall, H. Ueber blumenkohlähnliche Tumoren der Vulva. (Beitr. z. Geburtsh. u. Gynäk. Bd. 8, Heft 2.)

1. Fall von Elephantiasis tuberosa. Kindskopfgroßer, papillärer Tumor mit nässender Oberfläche. Epidermis sehr schmal, stark pigmentiert. Cutis be-

deutend verdickt, aus straffen Bindegewebszügen bestehend, zwischen denen häufig Rundzellenhaufen eingesprengt sind. Es handelt sich somit um eine entzündliche Hypertrophie des cutanen und subcutanen Bindegewebes: Pachydermie oder Elephantiasis Arabum (Virchow).

2. Fall von Elephantiasis condylomatosa. Papillärer, kleinkindskopfgroßer Tumor ohne geschwürigen Zerfall. Epidermis stark hypertrophisch. Darunter eine breite Masse von Bindegewebe, das in der Tiefe straffer und zellarm, in der Gegend der Papillarkörper lockerer, gefäßreicher und von Rundzellen durchsetzt ist. Hier besteht auch eine auffallende Vermehrung der Lymphgefäße und -Spalten. Bakterienbefund in beiden Fällen negativ.

3. Fall von Elephantiasis vulvae carcinomatosam. Papillärer Tumor. An der Uebergangsstelle vom normalen zum pathologischen Gewebe senken sich breite Epithelzapfen mit den Cancroidperlen ähnlichen Zellanordnungen in das unterliegende Bindegewebe ein, in dem sich auch isolierte Epithelanhäufungen finden. Der Tumor rezidivierte nach der operativen Entfernung nach dem Mastdarm zu. Eine Probeexzision ergab alsdann denselben mikroskopischen Befund, nur daß jetzt ganz typische Cancroidperlen vorhanden waren.

Verf. möchte zwei verschiedene Formen von Blumenkohlcarcinom der Vulva trennen: 1. Das primäre papilläre Carcinom mit anfänglicher Oberflächenwucherung bei fehlenden Hornperlen und mit späterer Tiefenwucherung bei gleichzeitigem Auftreten von zentraler Nekrose und Hornperlenbildung. 2. Das sekundäre papilläre Carcinom, welches der Ulcerationsbildung eines Cancroids nachfolgt.

Sodann berichtet Verf. noch über 9 Fälle von Vulvacarcinom. 2 mal handelte es sich um ein Ulcus, 3 mal um eine flache Wucherung, 1 mal um ein gestieltes Papillom und 3 mal um größere Prominenzen. Zumeist entwickelte es sich vom rechten Labium maius. Mikroskopisch fand sich jedesmal typisches Plattenepithelcarcinom. *Runge, Berlin.*

356) Dionisi, A. Sulla cistite ed ureterite cistica. (Lo sperimentale Jan. 1904.)

Das genaue Studium von drei Fällen hat den Verf. zu der Ansicht geführt, daß die Cystenbildungen als entzündliche Adenomneubildungen angesehen werden müssen, analog denen, die sich an der Brustwarze, in der Brustdrüse, der Leber, in den Nieren und den Eingeweiden finden und der colloiden Entartung meist zuerst im Zentrum der Neubildung und dann in den peripheren Teilen erliegen. Ob solche adenomatösen Neubildungen leichten Entwicklungsstörungen zuzuschreiben sind, ist sehr schwer zu sagen. Der Formenreichtum epithelialer Zellen in der Blasen- und Harnleiterschleimhaut erklärt den verschiedenartigen Inhalt der Cysten, der zuweilen an die Gegenwart von parasitären Formen denken läßt, was mit Sicherheit nachzuweisen nicht möglich ist. *Parodi, Turin.*

357) Barbacci. Sull' ureterite cistica. (Ibidem.)

Verf. glaubt, daß dieser Krankheitsvorgang in sehr engem Zusammenhang mit den chronischen Reizzuständen der Urethraschleimhaut stehe, und betrachtet die Cysten als Erweichungscysten, die ihren Ausgangspunkt in den sogenannten Brunn'schen Nestern haben, deren Vorhandensein in der Urethraschleimhaut nicht konstant ist, ebenso wie ihre Anzahl, die bei den verschiedenen Individuen schwankt. Das vermag zu erklären, daß nicht jeder chronische Irritationsprozeß der Schleimhaut notwendigerweise zur Bildung von Cysten führen muß.

Parodi, Turin.

358) Joffroy, A. et Rabaud, E. Un cas d'association du tabes à la paralysie générale. (Revue neurologique, 30 nov. 1903.)

Le plus souvent, dans la paralysie générale, les lésions médullaires diffèrent de celles du tabes véritable. C'est pourquoi J. et R. ont proposé, en 1892, le terme de „paralysie générale tabétiforme“ pour désigner les formes de paralysie générale avec symptômes rappelant ceux du tabes et lésions médullaires, siègeant dans les racines et les cordons postérieurs, mais ne présentant pas la systématisation regulière des lésions du vrai tabes. Ainsi, dans ces cas, la dégénérescence des cordons ne peut pas être rattachée à celle des racines; de plus, d'un étage à l'autre de la moelle, la localisation des dégénérescences varie; ses limites ne sont jamais précises; il semble exister des foyers multiples de dégénérescence. Cependant, par exception, on peut rencontrer le tabes vrai associé à la paralysie

générale. J. et R. en rapportent une observation. Il s'agit d'une femme de 30 ans qui, outre les symptômes classiques de la paralysie générale, présentait de l'atrophie papillaire, un ptosis double, l'abolition des réflexes patellaires et achilléens, des douleurs fulgurantes, une démarche ataxique et de l'hypoesthésie aux membres inférieurs. A l'autopsie, lésions encéphaliques de la paralysie générale, et lésions spinales du tabes. A la région lombaire, les racines postérieures sont très dégénérées et il y a aussi dans les cordons postérieurs une dégénérescence presque totale, ne respectant que la zone commissurale. A mesure qu'on examine des régions plus élevées de la moelle, on constate que la lésion radiculaire est de moins en moins intense. En même temps, la sclérose des cordons perd graduellement son étendue primitive pour se limiter aux zones postérieures qui renferment les fibres issues des étages inférieurs: bientôt le cordon de Goll est nettement circonscrit. A partir de la moelle dorsale supérieure on observe un second foyer dégénératif occupant une partie du faisceau de Burdach, mais ce foyer correspond à la lésion peu intense des racines dorsales.

Ainsi la lésion spinale se présente partout avec san caractère d'origine axogène et radiculaire qui permet de la rattacher au vrai tabes. *Achard, Paris.*

359) **Weill, E. et Gallavardin, L. Note sur l'anatomie pathologique de la myélite aiguë diffuse (myélites à cellules épithélioïdes).** (Revue neurologique, 31 oct. 1903.)

Observation de paraplégie développée insidieusement et complétée en 8 jours, avec anesthésie totale et amaurose. A l'autopsie, myélite aiguë diffuse de la region dorsale inférieure et du renflement lombaire; névrite optique double, névrites périphériques légères; encéphalite interstitielle. Fixation à l'alcool, inclusion dans le celloïdine, coloration au carmin et en bleu de Unna et méthode de Nissl.

Les lésions histologiques présentent un type spécial, caractérisé par la présence de très nombreuses cellules d'aspect épithélioïde, à noyau petit, fortement coloré, souvent double; ces cellules sont infiltrées dans le tissu malade, et en outre elles sont groupées autour des vaisseaux, auxquels elles forment une couronne, en rangée unique ou multiple. Une cavité s'était formée, par ramollissement, dans les cordons postérieurs; cette cavité était remplie de cellules épithélioïdes.

Ces cellules sont anologues à celles que Leyden a signalées dans la poliomyélite aiguë de l'enfance. Des observations tout à fait semblables à celles de W. et G. ont été publiées par Küssner et Brosin et par Achard et Guinon. Comme ces derniers auteurs. W. et G. pensent que les cellules épithélioïdes sont des éléments inflammatoires, et que leur aspect spécial est dû à leur mode de nutrition dans le tissu nerveux. *Achard, Paris.*

360) **Dupré, E., Hauser et Sébilleau. Méningo-myélite tuberculeuse à lésions discrètes; paraplégie aiguë.** (Revue neurologique, 30 déc. 1903.)

Observation de paraplégie flasque avec exagération des réflexes tendineux; signe de Babinski, anesthésie, eschares. A l'autopsie, méningo-myélite, avec pachyméningite étendue, leptoméningite discrète, myélite marginale, lésions vasculaires diffuses et petit nodule résultant de la sclérose d'un tubercule au voisinage de l'épendyme. Examen par les méthodes de Pal, de Marchi, de Nissl, et par coloration au picro-carmin et à l'hématéine-éosine.

Cette observation est intéressante à cause de l'absense de mal de Pott et à cause du contraste entre l'étendue des symptômes et l'exiguité des lésions.

Achard, Paris.

361) **Huchard, H. et Lannois, P. E. Gigantisme acromégalique. Elargissement de la selle turcique. Hypertrophie primitive et sclérose consécutive de l'hypophyse.** (Bull. et Mém. de la Soc. médic. des hôpitaux de Paris, 11 déc. 1903.)

Chez un homme de 60 ans, mesurant 1 m 96 et présentant les déformations caractéristiques de l'acromégalie (développement exagéré des extrémités, saillie excessive des arcades sourcilières, des os malaires, de la protubérance occipitale externe), la selle turcique était notablement augmentée dans tous les sens (diamètre transversal 27 mm., diamètre autéro-postérieur 19 mm.), mais le corps pituitaire avait des dimensions normales (poids 80 gr.) et par conséquent ne remplissait

qu'une partie de sa loge osseuse. C'est là une exception à la règle, car chez les géants acromégaliques, le corps pituitaire est habituellement d'un volume exagéré. Mais l'examen histologique a fourni l'explication de cette anomalie; le corps pituitaire était frappé de sclérose atrophique, consécutive à une hypertrophie antérieure. Le tissu conjonctif était très développé, les éléments nobles de la glande, très altérés, appartenaient au type cyanophile ponr la plupart. En d'autres points il y avait une infiltration embryonnaire de la glande. *Achard, Paris.*

362) **Lépine, J. Syndrome de Brown-Séquard et syphilis spinale.** (Revue de médecine, déc. 1903.)

Observation d'un homme de 56 ans, ancien syphilitique, frappé subitement du syndrome de Brown-Séquard, caractérisé par une hémiplégie incomplète à droite et une hémianesthésie gauche avec dissociation syringomyélique. A l'autopsie, la pie-mère était congestionnée à la région cervico-dorsale. La moelle, durcie par le formol, montra des lésions de méningo-myélite, au niveau des derniers segments cervicaux et des premiers dorsaux. On constata dans la pie-mère une infiltration modérée de cellules embryonnaires, et dans la moelle une dilatation considérable des vaisseaux, de l'endophlébite et un foyer de ramolissement siègeant du côté droit dans la substance grise dont la corne postérieure était seule respectée. Dans ce foyer, on trouva des hémorrhagies; la plupart des cellules radiculaires avaient disparu et la névroglie était en voie de proliferation. Au dessous de la lésion principale, on voyait une dégéneration descendante; au dessus, la dégénération était moins nette et reputait à peu près complètement les cordons postérieurs.

La dissociation syringomyélique de l'anesthésie était en rapport avec l'intégrité des cordons postérieurs. *Achard, Paris.*

363) **Dopter. Le liquide céphalo-rachidien dans le coup de chaleur.** (Bull. et Mém. de la Soc. médic. des hôpitaux de Paris, 4. déc. 1903.)

Observations de 9 malades, la plupart soldats, frappés de coup de chaleur. La ponction lombaire, qui a exercé un effet thérapeutique, notamment sur la cephalalgie, a révélé un état d'hypertension du liquide céphalo-rachidien. Dans 5 cas bénins, ce liquide était normal et dépourvu de cellules. Il en était de même dans un cas grave. Mais dans 3 autres cas graves, le liquide renfermait des leucocytes: au début il y avait des polynucléaires, puis des lymphocytes. Dans deux cas, ces lymphocytes existaient encore au bout de 15 et 18 mois. *Achard, Paris.*

364) **Cestan, R. et Halberstadt. Epithélioma kystique de l'hypophyse sans hypertrophie du squelette.** (Revue neurologique, 30 déc. 1903.)

La tumeur avait le volume d'une petite noix et occupait la selle turcique élargie. Elle était formée de cellules petites, polyédriques par pression réciproque, conglomérées en amas ou en cordons irréguliers. Leur protoplasma est assez étendu, coloré en rose par l'éosine; leur noyau fixe bien les colorants et renferme une chromatine très évidente. Ces cellules sont identiques à celles de la partie glandulaire de l'hypophyse. Les vaisseaux sont abondants dans la tumeur. On y trouve aussi de nombreuses cavités pseudo-kystiques, formées autour des vaisseaux.

Cette tumeur n'avait donné lieu qu' à des troubles mentaux. C. et H. pensent que l'absence de gigantisme et d'acromégalie est due à l'âge avancé du sujet lorsqu' apparurent les premiers troubles: 52 ans. *Achard, Paris.*

365) **Marchiafava, E. e Bignami, A. Sopra un' alterazione del Corpo calloso osservato in soggetti alcoolistis.** (Rivista di Patol. nervosa e mentale 1903, No. 12, Décbre.)

Die Verff. beschreiben eine bei Alkoholikern angetroffene Veränderung des Balkens. Die Veränderung ist auf den Balken beschränkt; verschont geblieben sind jedoch die zwei dünnen mit der Rücken- und Bauchseite des Balkens korrespondierenden Zonen. Besagte Veränderung hört plötzlich mit ziemlich klar gezogenen Grenzen wenige Millimeter jenseits des Vortritts der Bündel auf, die den Gehirnbalken von der weißen Substanz der Hemisphären an constituieren. Der Prozeß ist durch folgende Vorgänge gekennzeichnet:

I. durch die klare Beschränkung auf den Balken (und besonders seine zentrale Zone),

II. dadurch, daß die Grenzen der degenerierten Zone gegenüber dem umgebenden verschonten Gewebe deutlich hervortretend sind.

III. durch das Fehlen einer sekundären Degeneration.

Vom histologischen Standpunkte aus handelt es sich um einen durch die Degeneration der Markscheiden charakterisierten Krankheitsprozeß, mit Bildung granulöser Zellen infolge von Glia-Proliferation, während die zylindrischen größtenteils erhalten sind. — Die Verff. glauben diesen Prozeß für eine primitiv interstitielle Veränderung halten zu dürfen, nicht aber für eine primitive Veränderung der Nervenelemente und setzen den Einfluß des Alkohols ätiologisch außer Zweifel.

Parodi, *Turin.*

366) Pölzl, A. Ueber ein congenitales Amputations-Neurom. (Wien. klin. Wochenschr. 1904. No. 5.)

Die Neubildung hat sich im Stummel eines überzähligen Fingers entwickelt, nach dessen intrauteriner Amputation durch einen Simonard'schen Strang.

Lenk, *Wien.*

367) Warncke. Zur Darstellung der Achsenzylinderfibrillen in den markhaltigen Fasern des Zentralnervensystems nebst Bemerkungen zur Histologie des Achsenzylinders im allgemeinen. (Arch. f. Psych. u. Nervenk. XXXVIII. 1.)

Verf. hat versucht, nach dem Mönckeberg-Bethe'schen Verfahren die Achsenzylinderfibrillen in den Fasern des Zentralnervensystems darzustellen, was jenen Autoren bei ihren ersten Versuchen noch nicht gelungen war. Als Material diente das Rückenmark kleinerer Fische, das teilweise in Längsserien geschnitten wurde, um die spärlichen großkalibrigen Fasern der Vorderstränge längs zu treffen. Die Resultate sind folgende: Das Fibrillenbild des osmierten Nerven hat, einerlei, ob es sich um Gerinnungsprodukte oder präformierte Struktur handelt (was der Verf. also nicht entscheidet), die Bedeutung eines Aequivalentbildes für eine bestimmte vitale Konstitution der Nerven. An peripheren Nerven ist die fibrilläre Struktur erheblich länger post mortem und deutlicher nachweisbar als an den zentralen Fasern. Wahrscheinlich haben wir darin den anatomischen Ausdruck für das Bestehen feinster chemischer und physiologischer Unterschiede zwischen peripheren und zentralen Fasern, speziell für das leichtere Absterben der letzteren. Die Darstellung von Bethe-Mönckeberg, wonach die Schrumpfung des Achsenzylinders sich unter Austritt der Perifibrillärsubstanz vollzieht, während die Fibrillen sich aneinanderlegen, die hierin zum Ausdruck kommende mechanische Gegenüberstellung von Fibrillen und Perifibrillärsubstanz findet bei den zentralen Fasern zunächst keine Bestätigung. *Lewandowsky*, *Berlin.*

368) Westenhoeffer. Pachymeningitis carcinomatosa haemorrhagica interna productiva mit Colibacillosis agonalis. (Virch. Arch. Bd. 175, Febr. 1904.)

Makroskopische und mikroskopische Beschreibung eines Falles, der klinisch als Meningitis imponierte und bei dem die Sektion außer einem Magenkrebs eine eitrige linksseitige Leptomeningitis und eine hämorrhagische Pachymeningitis interna aufdeckte. Die letztere wurde durch die mikroskopische Untersuchung als eine carcinomatöse erkannt, ferner zeigte das Mikroskop Krebsmetastasen im verdickten Periost der Brustwirbelsäule und in den Wirbelknochen selbst, ferner eine extradural im Wirbelkanal gelegene Metastase. Den reichlich in den Meningen sich vorfindenden und auch agonal durch Lumbalpunction nachgewiesenen Colibazillen wird eine pathogene Rolle nicht zuerkannt. *Beitzke*, *Berlin.*

369) Pick, L. Ueber Hidradenoma und Adenoma hidradenoides. (Virch. Arch. Febr. 1904.)

Verf. unterzieht die bisherige Literatur über diese seltenen und strittigen Geschwülste einer eingehenden kritischen Würdigung und fügt die genaue Beschreibung zweier eigener Fälle hinzu. Die ausführliche Arbeit gelangt zu folgenden Schlüssen:

Adenome der Schweißdrüsen lassen sich außer durch den mittelbaren Zusammenhang mit letzteren auch durch ihren eigenen morphologischen Charakter (Zweischichtigkeit vom Schweißdrüsentypus, Membrana elastica limitans, echtes Sekret) als solche feststellen.

Es handelt sich um tubuläre oder tubulär-cystische Adenome. Sie werden zweckmäßig genetisch geschieden 1. in das Hidradenoma tubulare, dessen

Ursprung aus fertigen Schweißdrüsen nachweisbar ist; 2. das **Adenoma hidradenoides tubulare**, dessen Schweißdrüsencharakter an sich feststeht, das aber direkt aus der Epidermis oder rudimentär gebliebenen Schweißdrüsen hervorgeht, oder, weil völlig im Corium isoliert, die besondere Art einer Abstammung nicht mehr erkennen läßt; 3. kombinierte Formen. Als Untergruppe des Hidradenoms ist bisher das Syringadenoma tubulare (Hervorgehen aus den Schweißdrüsenausführungsgängen) und das Hidrocystadenoma tubulare papilliferum intrasyringeale (Cystadenom der Schweißdrüsen mit Papillenbildungen in den Ausführungsgängen) bekannt. Ein sicherer Fall von Spiradenom (isoliertes Adenom der Knäuel) steht noch aus.

Für das Hidradenoma und Adenoma hidradenoides ist der kongenitale Ursprung aus mißbildeten Schweißdrüsenanlagen wahrscheinlich.

Das Adenoma hidradenoides tubulare vulvae scheint eine besondere Spezies darzustellen. Es ähnelt dem malignen Adenom, doch läßt es sich stets durch den Nachweis des charakteristischen Baues der Kanäle leicht von diesem unterscheiden.

Die epithelialen Wucherungsformen der Schweißdrüsen umfassen neben den hypertrophisch-hyperplastischen Zuständen und echten Adenomen auch gutartige Epitheliome des Knäuels und des Ausführungsganges; ferner Carcinome, die zum Teil im allgemeinen Bild des Hautkrebses aufgehen, aber auch spezifischen Charakter besitzen können. *Beitzke, Berlin.*

370) Matzenauer, R. Ulcus chronicum elephantiasticum. (Wien. klin. Wochenschr. 1904. No. 4.)

An der Hand eines Falles bespricht Verf. die Aetiologie der Affektion. Er leugnet ihren Zusammenhang mit Syphilis auf Grund von: Aussehen der Geschwüre, Konfiguration der Narben (narbige Ausheilung erfolgt sehr selten), regelmäßigem Fehlen von frischen, deutlich luetischen Produkten in der Nähe der erkrankten Stelle, Versagen der antiluetischen Therapie. — Verf. kann keinerlei eigene ätiologische Deutung geben. *Lenk, Wien.*

371) Fox, T., Colcott and Macleod, J. M. H. On a case of Paget's Disease of the Umbilicus. (British Journal of Dermatology. Febr. 1904.)

Verff. beschreiben einen Fall obiger Krankheit an einem Seemann, welcher elf Jahre lang ohne irgendwelche weiteren Beschwerden oder Symptome über ein Geschwür in der Nabelgegend klagte. Die Inspektion zeigte ein ca. 5 cm im Durchschnitt messendes exzemartiges flaches Geschwür mit tiefrotem, ulcerierendem und Serum exsudierendem Zentrum und schroff erhabenem, breitem und glattem Rande. Die umliegende Haut war stark infiltriert. — Excision des ganzen Ulcus.

Nach Fixierung und Härtung in Alkohol und Einbettung in Paraffin wurden radiäre Schnitte derartig angelegt, daß sie an einem Ende das Zentrum des Geschwüres trafen, in der Mitte durch dessen Rand gingen und am anderen Ende die umliegende Haut zur Untersuchung darboten. Die Schnitte wurden mit Borax, Methylenbau, Polychrommethylenblau, Saffranin und Waterblue gefärbt und zeigten folgende Erscheinungen:

Epidermis. Die interpapillären Fortsätze der Epidermis waren, besonders in der Gegend des Randes, unregelmäßig verbreitert und drangen tiefer wie normal in die Cutis vera hinein; doch endeten sie alle in derselben Ebene, nicht wie im Condylom oder Epitheliom. An dem noch gesunden Ende des Schnittes war das Stratum corneum dünn und unvollständig. Hier und da drang es ebenfalls in die Tiefe und bildete kleine konzentrische Hornperlen. Die gesamte Epidermis, besonders aber die unteren Enden der Fortsätze nahmen Farbstoff nur ungern an. Das Stratum Malpighii zeigte unregelmäßige Räume, jedoch enthielten die interepithelialen Lymphräume nicht wie bei Psoriasis und Eczem reichlich Oedemflüssigkeit. Die Stachelzellen waren besonders in den unteren Teilen der Epithelialfortsätze geschwollen, ihr Protoplasma schwer färbbar. Die Kerne lagen in Vacuolen, Keratohyalin war nicht vorhanden. Das Stratum corneum war sehr dünn und neigte zu Desquamation. Trotz des Oedems waren reichlich mitotische Kernteilungsfiguren sichtbar. Eine Anzahl von Stachelzellen hatten ihr Spongioplasma eingebüßt, ihr Protoplasma war homogen.

Verff. unterscheiden vier Typen dieser degenerierten Stachelzellen: 1) Große, runde Zellen mit zart granulärem, fast homogenem Protoplasma und stark färbendem Kern,

umgeben von einer Schicht flüssigen und weniger stark färbenden Protoplasmas. Diese Kerne enthielten Chromatinkörperchen und ein deutlich sichtbares intracelluläres Netzwerk. 2) Runde oder längliche Zellen mit schwach färbendem Kern, aber deutlicherem und stärker färbendem Ektoplasma. Diese Zellen ähnelten den noch zu erwähnenden Coccidien. 3) Zellen, in denen trotz des Oedems eine aktive Kernteilung stattgefunden hatte, in denen aber das Protoplasma nicht in gleicher Weise der Teilung gefolgt war, sodaß multinucleäre Zellen mit schwach färbenden Kernen entstanden waren. 4) Zellgruppen, in denen die Kerne flachgedrückt oder andere mannigfaltige Umrisse angenommen hatten.

Unregelmäßig verteilt über die ganze Epidermis, am zahlreichsten aber in den mittleren Schichten derselben waren starkfärbende, mehr oder weniger runde Körperchen deutlich sichtbar. Einige wenige erreichten die Größe der Stachelzelle (Coccidia von Darier und Wickham). Die besten Färbresultate ergaben Waterblue und Saffranin. In ungefähr der Mitte der Schnitte endete die Epidermis plötzlich. Der innerste Teil des Ulcus war mit Zylinderepithel ausgekleidet, welches auch an vielen Stellen in die Tiefe drang, um Krypten zu bilden, die den Lieberkühn'schen des Dünndarms ähnelten, ein Beweis, daß ein Teil des Meckelschen Diverticulum in den Nabel miteingeschlossen war.

Corium. Im Stratum papillare und oberen Teile des Stratum reticulare, besonders im mittleren Drittel des Schnittes, d. h. entsprechend dem Rande des Geschwüres, beobachteten Verff. eine dichte Schicht cellulärer Infiltration. Sie bestand aus Plasmazellen mit einigen wenigen Leukocyten und Bindegewebskernen. Die Plasmazellen waren gut erhalten und zeigten keine Neigung zu irgend einer besonderen Gruppierung oder zur Bildung von Riesenzellen. (Inflammationsinfiltration wie bei Psoriasis und Eczem.) Die Bindegewebselemente des Corium waren nur in der Gegend der Infiltration pathologisch verändert, das Collagen färbte schwach, zeigte aber keine basophile Degeneration. Das Elastin nahm auch nur schwer den Farbstoff an. Die Blutgefäße des Stratum papillare waren dilatiert.

Verf. schließen mit einem vorzüglichen Resumé der Literatur über Pagets Krankheit. *Finigan, London.*

372) Hoche, L. et Briquel, P. Les lésions du rein et des capsules surrénales. (Paris, Masson et Cie., 1904.)

Cet ouvrage est une iconographie photographique des maladies du rein et des capsules surrénales. Il renferme, en effet, 81 planches photographiques représentant les aspects macroscopiques des lésions, et 87 figures microphotographiques des altérations histologiques correspondantes. Une description succincte des diverses affections représentées accompagne ces figures. *Achard, Paris.*

373) Tripier, R. Traité d'anatomie pathologique générale. (Paris, Masson et Cie., 1904.)

Cet ouvrage est divisé en 4 parties. La première est consacrée à des considérations générales sur l'anatomie pathologique et ses rapports avec la biologie. On y remarque, entre autres vues originales, l'opinion que la karyokinèse existe seulement dans les organismes en voie de développement et que les figures décrites comme des mitoses dans les processus pathologiques de l'adulte sont faussement attribuées à la karyokinèse. Une deuxième partie étudie les états pathologiques des tissus sans changement de leur structure, c'est-à-dire l'hypertrophie, l'atrophie, la surcharge graisseuse et la nécrose. La troisième partie expose l'inflammation, ses théories, les lésions de l'inflammation simple dans les différents tissus et organes, la suppuration, les dégénérescances qui l'accompagnent (tuméfaction, dégénérescences granulograisseuse, mucoïde, colloïde, hyaline, cireuse, amyloïde), la cicatrisation, enfin les processus tuberculeux et syphilitiques. On remarque, à propos de la pathogénie de l'inflammation, une critique très vive de la théorie de la phagocytose. T. admet que le rôle principal revient aux troubles circulations. Dans la quatrième partie sont décrites les' tumeurs. T. les reproche des inflammations et admet aussi l'importance des troubles circulatoires dans leur développement. Cet ouvrage est illustré de 239 figures en noir et en couleur. *Achard, Paris.*

Für die Redaktion verantwortlich: Prof. Rudolf Krause und Dr. Max Mosse in Berlin.
Verlag von Urban & Schwarzenberg in Wien und Berlin. — Druck von Julius Sittenfeld in Berlin.

ZENTRALBLATT

FÜR

NORMALE UND PATHOLOGISCHE ANATOMIE

MIT

EINSCHLUSS DER MIKROTECHNIK

JAHRGANG I HEFT 5 1904

Association des Anatomistes.

6e Réunion, Toulouse 28—30 mars 1904.

La sixième réunion de l'Association des Anatomistes s'est tenue à Toulouse du 28 au 30 mars sous la présidence de M. le Professeur Tourneux assisté de MM. les Professeurs Herrmann, Laulanié et Roule vice-présidents. Plus de soixante-dix savants français et étrangers avaient répondu à l'appel des organisateurs; parmi les étrangers figuraient les Professeurs Waldeyer (Berlin), Romiti (Pise), Swaen (Liège), Ramòn y Cajal (Madrid), Stirling (Manchester), Eternod (Genève), Bugnion (Lausanne) etc.

Le nombre des communications était comme toujours considérable et n'a pû être épuisé que grâce à la bonne volonté des congressistes qui ont exposé, avec la plus grande concision, le résultat de leurs recherches. Les démonstrations ont été suivi avec le plus vif intérêt par les congressistes qui se pressaient dans les divers laboratoires de la Faculté de Médecine. Il y a eu trois séances de communications les matins des 28, 29 et 30 mars, et trois séances de démonstration les après-midi des mêmes jours.

Séance de communications du 28 mars (de 9 heures à midi) M. Kunstler: Constitution des hématies de la grenouille. — M. Choine: Nouvelles recherches sur le développement philogènique du digastrique. — M. Poirier: 1⁰ L'appareil séro-graisseux du coeur; 2⁰ Remarques sur l'anatomie de l'uretère. — M. Mulon: Action de l'acide osmique sur la graisse surrénale et les graisses en général. — M. Bugnion: L'estomac du Xylocope violet (histologie). — MM. Weber et Ferret: Etude d'une monstruosité rare des embryons d'oiseaux, l'ourentèrie. — MM. Weber et Collin: Variations des insertions musculaires sur la tubèrosité ischiatique. — MM. P. Bouin et Ancel: Sur les relations qui existent entre le developpement du tractus genital et celui de la glande interstitielle chez les mammifères. — M. Tourneux: Hermaphroditisme de la glande génitale de la taupe femelle. — M. Regaud: Notes nouvelles sur la spermatogénèse des mammifères.

Séance de démonstration du 28 mars (de 2 heures à 5 heures). M. Ramòn y Cajal: Neurofibrilles à l'état normal et pathologique. — M. Van der Stricht: Le noyau de Balbiani et les pseudochromosomes dans l'oeuf de l'araignée et dans l'oeuf d'oiseau. — MM. Launois et Mulon: Reconstructions plastiques ayant trait au développement de l'hypophyse chez l'homme. — M. Mulon pour M. Benoit: Présentation de microphotographies destinées à l'enseignement. — M. Charpy: Deformation toulousaine du crâne. — M. Renaut: Démonstration de la substance fondamentale continue du tissu conjonctif lâche. — M. Branca: La formation du spermatozoïde chez l'Axolotl. — M. Grynfeltt: Structure de la capsule surrénale des amphibiens (cellules chromaffines). — MM. Ancel, Bugnion, Weber: Démonstrations ayant trait aux communications du matin.

Séance de communications du 29 mars (de 9 heures à midi). — MM. Duvernay et Regaud: Sur les mouvements amoeboïdes des leucocytes humains. — M. Dubreuil: Sur le réticulum du tissu lymphoïde. — M. Waldeyer: Remarques sur l'anatomie de l'écaille de l'occipital. — M. Renaut: Les grains de ségrégation des cellules du cartilage. — M. Sabatier: Mains de ceinture et mains des membres chez les vertébrès. — M. Neumayer: Recherches sur le

développement du foie, du pancréas et de la rate du Ceratodus F. — MM. Charpy et Soulié: L'aponévrose de l'aisselle. — M. Buy: Les sillons diaphragmatiques du foie. — MM. Moret et Soulié: Sur la présence d'éléments du tissu myéloïde dans la rate des insectivores. — M. Argaud: Structure des parois artérielles chez les oiseaux. — M. Cavalié: Les ramifications nerveuses dans l'organe électrique de Torpedo Galvani. — M. Retterer: Relations génétiques entre l'épithélium et le tissu conjonctif.

Séance de démonstrations du 29 mars (de 2 heures à 5 heures). — MM. Renaut, Mulon, Rouvière, Sabatier, Cavalié, Morel et Soulié: Démonstrations ayant trait aux communications du matin. — M. Duboscq: Evolution du kyste du Pterocephalus (Grégarine de la Scolopendre). — MM. St. Rémy et Prenant: Développement des dérivés branchiaux chez les reptiles. — M. Prenant: Démonstrations cytologiques diverses. — M. de Nabias: Nouveau procédé d'impregnation par le chlorure d'or. — M. Dieulafé: Occlusion de l'orifice buccal chez une carpe.

Séance de communications du 30 mars (de 9 heures à midi). — M. Bonne: Quelques points du développement du système veineux chez les mammifères. — M. Ramòn y Cajal: Sur quelques variations normales et pathologiques du réticulum des cellules nerveuses. — M. Dieulafé: Note sur la nutation du sacrum. — M. Rouvière: Développement du sinus transverse du péricarde. — MM. Bert et Viannay: Morphologie de la cicatrice ombilicale. — M. Laguesse: La substance amorphe du tissu conjonctif lâche. — M. Lucien: Le développement de l'articulation du genou. — M. Montané: Anatomie comparée du corps trapézoïde. — M. Van der Stricht: Sur la structure de l'oeuf. — M. Suchard: Les vaisseaux lymphatiques du poumon de la grenouille. — M. Godlewsky: Sur la constitution et les insertions inférieures du muscle brachial antérieur. — M. Launois: Sur la sécrétion graisseuse de la glande hypophysaire. — MM. Castiaux et Gérard: 1° Les territoires artériels du rein humain; 2° La circulation veineuse du rein chez quelques mammifères et chez l'homme. — MM. Rouvière et Mouret: La fossa subarcuata et ses connexions avec les cellules mastoidiennes.

Séance de démonstrations du 30 mars (de 2 heures à 5 heures). MM. Launois, Rouvière et Mouret, Laguesse, Neumayer, Dubreuil: Démonstrations ayant trait aux communications du matin. — M. Regaud: Démonstration du collodionnage des coupes, et de nouveaux appareils électriques pour l'usage histologique. — M. Favre: Les faisceaux neuromusculaires des ophidiens. — M. Soulié: Photographies en radiographie stéréoscopique des artères des os. — M. Digier: Follicules pileux chez le nègre. — M. Anglade: La névroglie à l'état normal et pathologique dans différents territoires des centres nerveux. — M. Torneux: Canaux efférents du testicule, vasa aberrantia et paradidyme chez la taupe. — MM. Tourneux et Soulié: Division des chromosomes dans les cellules mères des grains de pollen du lis blanc. — M. Maurel: Examen des élèments figurés du sang par le procédé de l'immersion.

Dans la séance d'affaires, tenue le 29 mars, il a été décidé à l'unanimité que la prochaine réunion aurait lieu à Genève dans les premiers jours du mois d'août 1905 et qu'elle prendrait le titre de „Congrès fédératif international d'anatomie". A cette réunion participeront: l'Anatomical Society of Great Britain and Ireland; Président: Pr. Symington. — l'Anatomische Gesellschaft, Président: Pr. Waldeyer. — la Society of American Anatomists, Président: Pr. S. Minot. — l'Unione Zoologica italiana, Président: Pr. Romiti. L'Association des Anatomistes sur la proposition du Pr. Tourneux désigne comme président, le proposeur Sabatier et comme vice-président le Pr. Bugnion.

Soulié, Toulouse.

I. Normale Anatomie.

374) **Pütter, A. Die Reizbeantwortungen der ciliaten Infusorien.** (Versuch einer Symptomatologie.) (Zeitschr. f. allg. Physiol., Bd. III.)

Enthält von den nicht zu referierenden physiologischen Versuchen, Beobachtungen und Theorien abgesehen, als für den Morphologen wichtige Angaben:

Beschreibung und Abbildung der Formzustände des Endoplasmas, des Kernes und des Systolettensystems von Spirostomum ambiguum (S. 413 ff.) und Paramaecium caudatum (S. 439 ff.).

Einige Mitteilungen ähnlicher Art enthält auch eine zweite in demselben Archiv befindliche Arbeit des Verf. über „die Wirkung erhöhter Sauerstoffspannung auf die lebendige Substanz". *Wetzel, Breslau.*

375) **Zachariadès, P. Sur la structure de la fibrille tendineuse adulte et sur l'origine de la substance collagène.** (C. r. Soc. Biol., 28 janv. 1904.)

L'auteur rappelle les faits qu' il a signalés au Congrès des anatomistes à Liège et que les auteurs passent sous silence. La fibrille conjonctive se compose: 1° d'un filament axile, 2° d'une substance collagène entourant ce filament, 3° d'un anneau d'étranglement représentant la membrane refoulée de la fibrille. Le filament axile est un prolongement protoplasmique cellulaire qui aurait sécrété le collagène. *Soulié, Toulouse.*

376) **Renaut, J. Sur les fibrilles conjonctives (Réponse à M. Zachariadès).** (C. R. Soc. Biol. Paris, 6 févr. 1904.)

Dans les recherches de Zachariadès il y a un fait et une hypothèse. Le fait est indiscutable, pour confirmer l'hypothèse il faudrait montrer que: 1° un prolongement de cellule conjonctive se continue dans un faisceau conjonctif avec un filament axile, 2° un filament axile tendon de la queue du rat se poursuit jusqu' à un prolongement cellulaire pour se continuer avec lui. *Soulié, Toulouse.*

377) **Laguesse, E. A propos de l'histogénèse de la fibre conjonctive (Reponse à M. Zachariadès).** (C. a. Soc. Biol. Paris, 6 févr. 1904.)

Il n'est pas démontré que le filament axile soit de nature protoplasmique ni que les étranglements annulaires soit autre chose qu' une membrane refoulée. Zachariadès a titré sa théorie histogènique de l'observation d'un tissu adulte et n' a pas suivi la formation de la fibrille. *Soulié, Toulouse.*

378) **Zachariadès, A. Sur la nature des filaments axiles. Fibrilles conjonctives avec collagène et fibrilles conjonctives sans collagènes.** (C. R. Soc. Biol. Paris, 20 févr. 1904.)

Zachariadès rappelle qu'il a démontré que le filament axile provenait d'un prolongement cellulaire par différenciation du protoplasma, mais qu'il n'a pas dit qu'il était du protoplasma. Le collagène intrafilamentaire est un produit tardif du filament axile. Il ne faut pas considérer le terme de fibrille comme synonyme de collagène, car ce n'est pas la fibrille in toto qui se gonfle dans les solutions acides, il y en a qui ne se gonflent pas et sont réduites aux filaments axiles. D'où les deux groupes: 1° fibrilles conjonctives avec collagène (se gonflant dans les acides), et 2° fibrilles conjonctives sans collagène (ne se gonflant pas dans les acides). Dans ce dernier groupe rentrent les fibres en grillage (Gitterfasern de v. Kupffer et Oppel.) *Soulié, Toulouse.*

380) **Schleip, W. Die Entwickelung der Kopfknochen bei dem Lachs und der Forelle.** Mit 21 Textfig. (Anatom. Hefte, 72. Heft [23. Bd., Heft 2] 1904.)

Der Autor behandelt die Entwickelung der Kopfknochen von Lachs und Forelle mit besonderer Berücksichtigung von drei Punkten: 1. der Frage nach dem Verhältnis zwischen Primordial- und Deckknochen, 2. der von Klaatsch aufgestellten Theorie von der ektodermalen Herkunft der Skleroblasten, und 3. der Ursachen, aus welchen die Enstehung der einzelnen Knochen zu erklären ist.

Aus den Ergebnissen sei nur hervorgehoben, daß bei der Entwickelung der Kopfknochen von Lachs und Forelle keine Befunde gemacht werden konnten, aus welchen hervorgeht, daß die perichondralen Knochen von den Deckknochen abzuleiten sind. Die Angaben von Klaatsch in Betreff der ektodermalen Herkunft der Skleroblasten (Osteoblasten und Odontoblasten) konnten weder an den von Klaatsch bezeichneten Stellen, noch an irgend einem anderen Orte beim Lachs und der Forelle bestätigt werden. *Ballowitz, Greifswald.*

381) **Paravicini. Interparietali e preinterparietali paralambdatici e postobelici della collezione di Mombello.** (Rendiconti R. Ist. Lombardo di Sc. e Lettere Vol. 36 Serie II.)

Verf. berichtet über 39 Fälle einer größeren oder geringeren Ausdehnung der sutura transversa squamae occipitis, aus welchen Fällen er schließt,

daß besagte Naht beinabe immer vom asterischen Punkt ausgeht. Die asterische Strecke dieser Naht ist oft in der Höhe konkav und geht oberhalb des tuberculum occipitale vorbei: Die Gegenwart der Naht trifft beinahe immer mit ausgesprochenen tuberculum und linea occipitalis zusammen. Verf. berichtet dann über 36 Fälle von praeinterparietales, und endlich über 18 andere Fälle von paralambdatici oder postobelici. Verfasser schließt, daß sich auch in der sut. transversa squamae occipitis Nahtknochen entwickeln, daß die Verschmelzung oder Erhaltung einige von diesen oder anderen Nähten das Aussehen der mit besagten intraparietales Beinchen usw. versehenen Schädel komplizieren oder vermissen können, und bringt schließlich eine Uebersichtstafel und eine große, die beobachteten Fälle enthaltende Tafel vor. *Banchi, Florenz.*

382) **Tenchini, L. Sopra il canale infrasquomoso di Grüter nell'uomo.** (Monit. Zool. Ital. Anno 14.)

Verf.s Beobachtungen wurden auf 400 Schädel von Verbrechern ausgedehnt und die Anomalie wurde viermal vorgefunden (zweimal bilateral, zweimal nur links). Verf. glaubt nicht, daß der Kanal weder die a. temporalis profunda, noch die anterior, noch eine überzählige temporalis enthalte; er glaubt dagegen, daß es sich um das Fortbestehen eines Astes der a. meningea perforans handle und schreibt die Varietät Entwicklungshemmungen zu. Verf. stützt seine Meinung darauf, daß der Kanal bei Kindern bis zum Alter von einem Jahre, oder wenig darüber, konstant ist. *Banchi-Florenz.*

383) **Bolk, L. Ueber eine sehr seltene Verknöcherungsanomalie des Hirnschädels.** (Petrus Camper. 2. Bd. Heft 2. 1903.)

Im Anschluß an eine Mitteilung Parker's (Amer. Journ. of Anat. Vol. I S. 510) über einen Schädel mit einer überaus großen Anzahl Ossicula wormiana (172) in Folge einer Störung im Ossifikationsprozeß, beschreibt Verf. einen Kinderschädel der Kollektion „Vrolik" zu Amsterdam, welche in mehreren Hinsichten mit jenem von Parker beschriebenen Objekt übereinstimmt. Gesichtsschädel und Schädelbasis sind vollkommen normal.

Der Schädel ist übermäßig hypsicephal, und in den parietalen Regionen finden sich an jeder Seite der Schädelwand ungefähr eine Vierzigzahl größerer oder kleinerer Knocheninseln. Das Occipitale weist nur anomale Verknöcherung auf in dem Teil, der nicht aus dem Knorpelcranium hervorging. Den Grund dieser Erscheinnngen sucht Verf. darin, daß statt zwei der normalen Ossifikationspunkte in der parietalen Region des häutigen Schädels eine große Anzahl Verknöcherungsherde aufgetreten sind. Dabei hat sich eine Umwandlung des normalen Wachstumsmodus eingestellt; die Knochenkerne vergrößerten sich nicht wie die normalen „elementären" Hautknochen mittels einer Crescenz durch Apposition, sondern durch Intussusception. Daher findet sich an den Knocheninseln keine Spur von einer radiären Zeichnung. *Boeke, Helder.*

384) **von Friedländer, Fr. Beitrag zur Kenntnis der Architektur spongiöser Knochen.** (Mit 51 Textfiguren. Anatomische Hefte 1904. 72. Heft. 23. Bd., Heft 2.)

v. Fr. untersuchte zunächst die topographische Anordnung und den Verlauf der Kanälchen, welche in den knorpeligen Skeletteilen des Menschen schon sehr frühzeitig, lange vor dem Auftreten der enchondralen Ossifikation entstehen und gewöhnlich mehrere Gefäße beherbergen. Er verfuhr dabei in der Weise, daß er mit Tandlers kaltflüssiger Leimlösung die Kanälchen füllte, die Knorpelstücke mit den entkalkten Knochenkernen in 2—3 mm dicke Serienschnitte zerlegte und diese nach Aufquellung in Kalilauge zwischen Glasplatten und Glyceringelatine einbettete.

Die Knorpelkanäle treten senkrecht zu der Knorpeloberfläche in diesen ein und verzweigen sich nach dem Typus eines Endgefäßes; Anastomosen zwischen zwei, an verschiedenen Punkten des Knorpels eintretenden Knorpelkanälen kommen außerordentlich selten vor.

Sodann vergleicht Verf. den Gefäßverlauf in den knorpeligen Skelettabschnitten und die Verlaufsrichtung der Spongiosalamellen des fertig gebildeten Knochens an den einzelnen Skelettbestandteilen des Menschen miteinander und kommt zu dem Resultat, daß die Architektur des fertigen Knochens mit der Gefäßversorgung

des Knorpels im Fötalalter und der ersten Zeit des extrauterinen Lebens im Zusammenhang stehen; es läßt sich eine Uebereinstimmung des Gefäßverlaufes und der Lamellenrichtung wahrnehmen. Hieraus ergibt sich die Notwendigkeit, beim weiteren Ausbau der Lehre von der Architektur des Knochens ein größeres Gewicht auf entwickelungsgeschichtliche Verhältnisse zu legen.

Ballowitz, Greifswald.

385) **Reisert, D. Veränderungen am Kiefergelenk 2000 Jahre v. Chr. bis jetzt.** (Deutsche Monatsschr. f. Zahnheilk. XXII. Jahrg., 2. Heft.)

Das Tuberculum articulare zeigt in der Stein- und Bronzezeit durchschnittlich eine viel größere Länge, 23 mm und Breite 13 mm, wie das der Jetztzeit, 19,5 zu 9,5 mm. Der größere Teil des Tuberculum lag früher nach hinten, der Gelenkgrube zu, während er jetzt nach vorn dem Proc. zygomaticus zu liegt. Das Tuberculum lag früher mit der Gelenkgrube gleichmäßiger in einer Ebne, jetzt tritt es vielmehr aus dieser heraus. Die Gelenkgrube der Steinzeit reicht sehr häufig bis unter das Tuberculum articulare, das Gelenkköpfchen ist etwas nach vorn gekrümmt, wie heute bei manchen Negerschädeln. Die Längsachse der Gelenkgrube reichte, nach hinten verlängert, manchmal bis über die Mitte des Foramen magnum, heute liegt sie stets vor der Mitte. Die Bewegungsfreiheit des Kieferngelenks der Stein- und Bronzezeit war eine viel größere, die Zähne alter Individuen und auch von Kindern zeigen sich dachziegelartig abgekaut.

Richter, Berlin.

386) **Gräfenberg, E. Die Entwickelung der menschlichen Beckenmuskulatur.** (Anatomische Hefte 1904, 72. Heft [23. Bd., Heft 3].)

Die kleineren Embryonen wurden in Schnittserien zerlegt und mit Hämatoxylin resp. Boraxkarmin gefärbt, die größeren einer makroskopischen Präparation unterworfen. Zur Vervollständigung der Untersuchung dienten Rekonstruktionen aus Wachs und nach der Glasplattenmethode.

Zwischen dem ventralen distalen Ende der Wirbelsäule und dem Trochanter major erstreckt sich eine primitive Muskelanlage, sie differenziert sich am hakenförmigen Fortsatze des Femur, um in diametral entgegengesetzten Richtungen weiterzuwachsen. Die kaudale Portion wird zum Glutaeus maximus, der proximale Teil läßt sekundär vom Trochanter aus die übrige äußere Beckenmuskulatur entstehen. Die ventrale Schwanzmuskulatur verfällt der allmählichen Reduktion, nur ein Teil bleibt als Piriformis bestehen. Dem erhaltenen Gebiet legt sich eine Portion des vom Trochanter major aus wuchernden Muskelblastems an und verschmilzt zum späteren Piriformis.

Die vom Trochanter ausgehende Muskelanlage strahlt als fächerförmige Muskelplatte nach ihren späteren Ursprungsgebieten an den Beckenteilen aus und bedeckt den Quadranten, der die Beckenhälfte von der Spina iliaca ant. sup. bis zum Tuber ischiad. distalwärts umfaßt. Die anfangs homogene Muskelmasse zerfällt später in einzelne Individuen. *Ballowitz, Greifswald.*

387) **Vialleton, L. Étude sur le coeur des Lamproies (Petromyzon marinus, P. Planeri, Ammocoetes branchialis) avec quelques remarques sur l'anatomie comparée du coeur des cyclostomes.** (Arch. d'Anat. micr. T. VI. f. II u. III.)

Verf. findet, daß das Herz der Neunaugen sich beträchtlich von dem der anderen Fische unterscheidet. Er untersuchte Ammocoetes und Petromyzon planeri auf Serienschnitten, die in den 3 Richtungen angefertigt waren. Fixation geschah in Müllerscher Flüssigkeit, welche die Gefäße gefüllt erhält und darum dem Alkohol und Formol vorzuziehen ist. Um Faltungen zu vermeiden, mußte durch längeren Aufenthalt in Xylolparaffin die Chorda völlig durchtränkt werden. Petr. marinus wurde nur mittels Präparation untersucht, welche nach längerem Aufenthalt in Müllerscher Flüssigkeit sehr erleichtert ist. Die beiden Arten gleichen sich im Bau des Herzens und Verteilung der Hauptvenen. — Das Herz der Lamprete ist abgeplattet ellipsoidisch geformt; rechts liegt der Ventrikel, links das Herzohr. Es besteht aus einem arteriellen Bulbus mit vorspringenden Knoten, einem durch ein Band befestigten Ventrikel, einem Herzohr und einem genau beschriebenen Sinus venosus, welcher ein Mesokard besitzt und in welchen die großen Venen sich ergießen. Die Peribranchialräume sind nicht bluthaltig

oder lymphatischer Natur, sondern „interstitielle seröse Räume". In der Aorta finden sich am Abgang vieler Gefäße Knötchen. — Das Herz des Ammocoetes unterscheidet sich besonders im venösen Sinus und in der Anordnung der Venen erheblich von dem des erwachsenen Tieres; die vielen Einzelheiten können nicht kurz referiert werden. Darauf werden einige benachbarte Organe (Vorniere, Leber, Perikard) bei Petromyzon und Ammocoetes verglichen. Ein Vergleich mit den Myxinoiden ergibt, daß die Herzen sehr ähnlich gebaut sind, die Cölome der Myxinoiden aber mehr denen des Ammocoetes ähneln. Die Verhältnisse der großen Gefäße sind den Cyclostomen völlig eigentümlich und als Anpassungen an die parasitische Lebensweise aufzufassen. *Peter, Breslau.*

388) **Bussière. Sur quelques anomalies artèrielles.** (Soc. d'anat. et de phys. norm. et path. de Bordeaux. — in Journ. de médec. de Bordeaux, 7 févr. 1904.)

Artère du nerf médian. — Assez volumineuse s'anastomose avec la radio-palmaire et fournit les art. digitales des deux premiers espaces qui donnent deux collatérales et une perforante. — Dans un cas, l'arcade palmaire superficielle n'existait pas, et l'artère du nerf médian envoyait une anastomose à la cubitale; dans un autre cas l'artère du nerf médian participait à la formation de l'arcade et dans un troisième cas elle en restait indépendante. — Artère humérale. — L'artère cubitale naissait de l'humérale à 1 ctm au dessous du tendon du grand pectoral et était superficielle (anomalie bilatérale). Dans un autre cas, la bifurcation de l'humérale se faisait à la partie moyenne du bras, la radiale continuait son trajet tandisque la cubitale était superficielle (anomalie bilatérale). — Artère pédieuse. — L'artère tibiale antérieure s'épuisait au niveau de l'articulation tibio-tarsienne, et la pédieuse tirait son origine de la péronière antérieure (anomalie bilatèrale). *Soulié, Toulouse.*

389) **Gérard, G. Duplicité apparente de la veine cave inférieure, persistance de la veine cardinale gauche.** (Bibl. anat. t. XII, f. 7. — janv. 1904.)

Description d'un cas de duplicité, de la veine cave inférieure: les veines iliaques internes et externes de chaque coté, se jettent dans un tronc commun qui chemine isolément à droite et à gauche de l'aorte. Une anastomose unit l'iliaque interne droite, à l'iliaque primitive gauche. Le trave collecteur gauche reçoit la veine rénale gauche et va se fusionner avec le trave du côté droit en un vaisseau unique (la partie supèrieure de la veine cave normale) qui reçoit la veine rénale droite: Après avoir rapproché son observation des cas analogues et les avoir discuté, l'auteur conclut: la duplicité de la veine cave inférieure n'est qu' apparente, la véritable veine cave est placée à gauche; le trave situé à droite n'est qu' une anastomose développée aux dépens d'une partie de la cardinale gauche qui a persisté dans toute sa longueur. *Soulié, Toulouse.*

390) **Tonkoff, W. Zur Kenntnis des Perikardialepithels.** (Arch. mikr. Anat. Bd. 63, 1904.) (Polemik gegen Sommer.)

Tonkoff führt noch einen weiteren Fall an, in dem er im Perikardialepithel eines erwachsenen Katers Zellen mit vielen (bis zu 10) Kernen zwischen den gewöhnlichen einkernigen gefunden hat. *Thomé, Straßburg.*

391) **Piet, M. Note sur les artères du sein.** (Communic à la Soc. anat. clin. de Lille. — in Journ. Sc. méd. de Lille, p. 169—175. — 20 févr. 1904.)

Les artères du sein peuvent se ranger en trois groupes:

1° L'artère principale superficielle qui vient de la mammaire interne par une perforante antérieure, en général du 1er ou du 2e espace, plus rarement du 3e ou du 4e. Son volume attaint celui de l'arcade palmaire; elle affecte deux types principaux. Dans le premier, elle parcourt la surface de la mamelle suivant un de ses diamètres, passe près du mamelon et, par ses collatèrales ou ses ramifications terminales avec les artères secondaires, elle constitue le réseau artériel superficiel du sein: Dans le second type, elle se divise bientôt en deux rameaux qui parcourent la circonférence de l'organe et dont les collatérales forment le réseau superficiel. Les branches de division de 1er ordre restent superficielles, les branches de 2e et de 3e s'enfoncent entre les lobes et s'insinuent dans les lobules, elles contournent les fosses adipeuses, mais ne les pénétrent pas. Les

artères du mamelon naissent du réseau superficiel, passent entre les ampoules galactophores et se divisent en rameaux antérieurs pour le mamelon et externes pour l'arèole.

2° Les artères secondaires superficielles, au nombre de 4 à 6, qui proviennent l'une de la mammaire externe, les autres des perforantes de la mammaire interne ou des 4e et 5e intercostales, ces dernières contournent le bord externe du grand pectoral. Leur territoire est peu étendu, elles s'unissent à l'artère principale pour former le réseau superficiel.

3° Les artères secondaires profondes, au nombre de 4 à 5, qui tirent leur origine des 4e et 5e intercostales, perforent le grand pectoral, et vont s'anastomoser avec les branches profondes de l'artère principale. Elles sont les moins importantes.

Soulié, Toulouse.

392) Lewis, F. J. The shape of mammalian red blood corpuscles. (The Journal of Medical Research. Vol. X, No. 4, 1904.)

The author concurs with Weidenreich's general conclusion that "Die roten Blutkörperchen der Säugetiere die Form von Glocken haben". *Lewis, Baltimore.*

393) Béguin. La muqueuse oesophagienne et ses glandes chez les reptiles. (Anat. Anz. Bd. 24, Nr. 13/14.)

Im Gegensatz zu der verbreiteten Ansicht, daß den Sauriern und Ophidiern Oesophagealdrüsen fehlen, findet Béguin tubulöse Schleimdrüsen in der Speiseröhre von Uromastix acanthinuus. Bei Emys europaea beschreibt er zahlreiche Schleimdrüsen von sackförmigen, zusammengesetztem Bau, in dem mit geschichtetem Plattenepithel ausgekleidetem vorderen Abschnitte, von mehr röhrenförmiger Gestalt, in dem mit geschichtetem Zylinderepithel bedeckten mittleren Teile. Im übrigen begegnet man starken individuellen Variationen. Beim Alligator sieht B. abweichend von Eisler keine Drüsenbildungen. Im Anschluß an diese Beobachtungen erörtert B. die Phylogenie der Oesophagusdrüsen. *Poll, Berlin.*

394) Rocher, L. Disposition anormale de l'insertion du mésentère. — (Soc. anat. phys. norm. path. Bordeaux. — in Journal de médicine de Bordeaux, 17 janv. 1904.)

Sur un homme de 52 ans, l'insertion du mésentère se faisait à gauche de l'aorte, croisait l'artère iliaque primitive gauche, puis longeait les vaisseaux iliaques primitifs droits, et passait sur les vaisseaux spermatiques et l'uretère droit pour revenir, dans la fosse iliaque droite. *Soulié, Toulouse.*

395) Raucoud, F. La desquamation de l'épithélium de l'intestin grèle au cours de la digestion. (C. R. Soc. Biol. Paris, 5 févr. 1904.)

Les observations de Raucoud ont porté sur le cobaye, le lapin et le chien. La desquamation de l'épithélium intestinal est très active et intéresse surtout les cellules à plateau: sur un simple frottis fait avec une prise de chyme à l'aide d'une anse de platine on trouve de 400 à 500 cellules. Des prises faites à divers points de l'intestin permettent de suivre le processus de dégènerescence de ces cellules. La desquamation se produit surtout au niveau des villosités dont les cellules sont rapidement remplacées par la karyokinèse des cellules voisines; elle joue vraisemblablement un rôle important dans la production de l'entérokinase dont elle n'est pas la source unique. *Soulié, Toulouse.*

396) Pettit, A. Remarques anatomiques sur le foie de l'alligator lucius. (C. R. Soc. Biol. Paris, 20 févr. 1904.)

Les cellules hépatiques (12 μ) se disposent concentriquement autour d'un canalicule biliaire, au nombre de 4 à 6, et forment des cordons contournés et anastomosés de 23 à 30 μ de diamètre, dont l'ordonnancement par rapport aux vaisseaux sanguins est peu accusé. La description est suivie de considérations générales desquelles il ressort que si les Crocodiliens représentent le groupe le plus élevé des reptiles au point de vue de l'appareil circulatoire, il n'en est pas de même pour tous les organes dont quelques-uns sont restés à un stade primitif. *Soulié, Toulouse.*

397) Launoy, L. La cellule pancréatique dans l'intoxication par la pilocarpine. (C. R. Soc. Biol. Paris. 19 févr. 1904.)

Les expériences ont porté sur le chien dont les fragments de pancréas étaient fixes par le liquide de Zencker ou de Tellyesnicky et colorés par la

safranine-lichtgrün ou hématoxyline au fer. Dans l'intoxication d'emblée on ne peut observer aucun détail de structure se rapportant aux phases normales de la sécrétion; dans l'intoxication à faibles doses (0,1 milligr.) l'activité sécrétoire est très affaiblie. En résumé, dit Launoy, au point de vue histologique, la pilocarpine, à fortes doses, ne peut être regardée comme un véritable agent secréteur pour la cellule pancréatique. *Soulié, Toulouse.*

398) **Launoy, L. Diapédèse et sécrétion pancréatique active.** (Ibid.)

L'injection de pilocarpine suivant celle de la sécrétine amène une diapédèse abondante dans le tissu conjunctif du pancréas et jusque dans les conduits excréteurs de l'organe. *Soulié, Toulouse.*

399) **Wale, H. H. The Islets of Langerhans' of the Pancreas.** (Proc. Roy. Soc. Lond., Vol. LXXIII, No. 489, Feb. 24, 1904 [Received Dec. 11, 1903, — Read Jan. 28, 1904].)

According to Kohn, Diamare, and others, the islets are ductless glands, 'epithelial bodies', strictly analogous to the cortex of the suprarenal capsule, the glandular part of the pituitary body, and the parathyroid glands. According to this view the islets are quite independent of the externally secreting tubules of the pancreas and their functional activity and growth should bear no relation to those of the pancreatic alveoli. But Lewaschew, Vischinger, Maximow, Tschassownikow and Laguesse have described changes in the islets corresponding to stages of activity of the pancreas, and Wale states that he has been able to confirm these descriptions. In resting glands of dog, cat, rabbit, and toad the intermediate forms described by Lewaschew were observed. In the toad evidences were also found of reconstruction of secreting alveoli from islets and of cell-multiplication in the islet stage. Exhaustion and starvation caused extensive conversion of the secreting tissue of the gland into islets. Occluding the pancreatic duct caused interstitial fibrosis with destruction of pancreas and conversion of tubules not destroyed into islets, "but the preformed islets showed no special immunity from destruction". The Author concludes: — "The experiments leave the question of the function of the islets undecided, but the results of occlusion of the duct are in favour of Laguesse's view that they represent an internally secreting stage in the life of the pancreatic tissue". *Swale Vincent, Edinburgh.*

400) **Disse. Ueber die Blutgefäße der menschlichen Magenschleimhaut, besonders über die Arterien derselben.** (Arch. mikr. Anat. Bd. 63, 1904.)

Die Arterien, die in die Magenschleimhaut eintreten, sind Endarterien, die nur kapillare Anastomosen besitzen. Sie bilden zunächst eine Spirale, deren Achse parallel oder schräg zu Oberfläche steht. Meist teilen sie sich dreimal, ehe sie in die vorkapillaren Aestchen zerfallen. Diese Aeste sind auch meist gewunden, so daß dichte Arterienknäuel entstehen. Verf. erblickt in dieser Anordnung eine Regulierungsvorrichtung, indem bei leerem Magen diese stark gewundenen Gefäße dem Blutstrom großen Widerstand leisten. Bei gefülltem Magen wird die Schleimhaut gedehnt, die Windungen dadurch mehr gestreckt, so daß eine reichere Blutzufuhr zur Schleimhaut stattfindet. *Thomé, Straßburg.*

401) **Helly, Konrad. Zur Frage der primären Lagebeziehungen beider Pankreasanlagen des Menschen.** (Arch. mikr. Anat. Bd. 63, 1904.)

Helly führt gegenüber Völker einige Fälle an, wo gerade bei ganz jungen menschlichen Embryonen die dorsale Pankreasanlage kranial von der ventralen sich befindet. *Thomé, Straßburg.*

402) **Wenglowski, R. J. Die Entwicklung und der Bau der Leistengegend und ihre Beziehungen zur Aetiologie der Leistenbrüche.** (Moskau 1903.)

Die ausgedehnten Untersuchungen des Verf. umfassen ein Material von 65 menschlichen Embryonen von 2 mm bis 45 cm Länge, 53 Kinderleichen und 44 Kadaver Erwachsener. Es werden auf Grund dieser Untersuchungen, bei denen Verf. größtenteils präparando, ohne Vorhärtung, bei den Embryonen an mikroskopischen Serienschnitten vorging, die Entwicklungsverhältnisse der Bauchwand geschildert und die verschiedenen Beziehungen des Leistenkanals nach Lage und Form während der Entwicklung und sein Verhalten zum Processus vaginalis dargestellt. 94 Figuren begleiten den Text. *Weinberg, Dorpat.*

403) **Meyer, W. Beiträge zur Kenntnis der Anatomie und Histologie der lateralen Nasendrüse.** (Anat. Anz. Bd. 24, Heft 13/14.)

M. beschreibt das makroskopische Verhalten der Stenoschen Drüse bei Hund, Fuchs, Katze, Löwe, Hyäne, Pferd, Esel, Rind, Antilope, Kameel, Schaf, Ziege, Hirsch, Reh und Schwein. Während alle Carnivoren eine deutliche relativ große Drüse besitzen, kommt den Einhufern nur eine ziemlich kleine zu. Von den Wiederkäuern vermißte M. die Drüse beim Rinde, bei der Antilope war wegen fortgeschrittener Fäulnis kein sicherer Befund zu erzielen. — Die histiologischen Angaben lassen sich dahin zusammen fassen, daß die Nasendrüse tubulös gebaut ist. Die Drüsenröhren sind von kubischem bis zylindrischem einschichtigen Epithel ausgekleidet, das im allgemeinen dem Typus der serösen Drüsen gleicht. Schleimfärbung gab niemals positive Resultate. Die Sekretkapillaren liegen interzellulär. Mittels Schaltstücken verbinden sich die Tubuli mit den mit hohem Zylinderepithel ausgekleideten Ausführungsgängen, von denen die größeren mit zweizeiligem Epithel bedeckt sind. *Poll, Berlin.*

404) **Moser, F. Beiträge zur vergleichenden Entwicklungsgeschichte der Schwimmblase.** (Arch. mikr. Anat. Bd. 63, 1904.)

Verf. hat die Entwicklung der Schwimmblase untersucht an drei Gruppen von Fischen, bei denen sie sich verschieden verhält. 1. Rhodeus und Karpfen, 2. Forelle, Huchen, Salm, 3. Stichling. Bei 1 und 3 wird sie ganz rechts vom Darm angelegt, bei 2 dorsal, aber etwas rechts von der Medianlinie. Später treten dann Drehungen des Darms um seine Längsachse auf, so daß die Schwimmblase an ganz anderer Stelle verlagert wird, speziell ihr Ductus pneumaticus, soweit er sich erhält. Durch Vergleich mit der Entwicklung der Lunge des Ceratodus kommt Verf. zum Schluß, daß ein prinzipieller Unterschied zwischen Schwimmblase und Lunge nicht besteht. *Thomé, Straßburg.*

405) **Tichonoff, M. T. Ueber zwei Fälle einer vollen einseitigen Nichtentwicklung des Wolffschen Körpers und seines Ausführungsganges beim Manne.** (Mitteil. in der Sitz. der Abteil. für Anat. der IX. Pirogowschen Aerzteversammlung in St. Petersburg vom 8. (21.) Januar 1904; nach dem Bericht von W. Rubaschkin in „Russkij Wratsch" 1904, No. 4.)

Auf Grund einer Untersuchung dieser zwei Fälle gelangt Verf. zum Schluß, daß die Ansicht von Coert, nach welcher die Tubuli recti und das Rete testis aus der Hodenanlage hervorgehen, während aus dem Wolffschen Körper sich der übrige Teil der Abführwege bildet, den Tatsachen am meisten entspricht. Die Nichtentwicklung des Wolffschen Ganges manifestierte sich in der Abwesenheit des Nebenhodens, Vas deferens, der Samenblase und des Harnsystems. *Schmidt, St. Petersburg.*

406) **Bouin, P. et Ancel, P. L'infantilisme et la glande interstitielle du testicule.** (C. R. Acad. Sc. Paris, 28 janv. 1904.)

C'est à l'absence de la glande interstitielle qu'il faut attribuer l'arrêt de développement des caractères sexuels mâle et la production de l'infantilisme testiculaire. *Soulié, Toulouse.*

407) **Mulon, P. 1° Spécifité de la réaction chromaffine; glandes adrénalogènes. 2° Sur une réaction de l'adrénaline in vitro; son application à l'étude des surrénales.** (C. r. Soc. Biol., 29 janv. 1904.)

La réaction chromaffine est spécifique de la présence de l'adrénaline dans une cellule; or elle se retrouve dans les cellules chromaffines qui doivent être considérés comme sécrétant l'adrénaline. — L'adrénaline, en présence de l'acide osmique s'oxyde, rougit et puis noircit. Cette réaction histo-chimique se constate nettement et uniquement dans les cellules de la substance médullaire des surrénales et en particulier au niveau des granulations intracytoplasmiques. *Soulié Tonlouse.*

408) **Bouin, P. et Ancel, P. La glande interstitielle a seule, dans le testicule, une action générale sur l'organisme. Démonstration expérimentale.** (C. R. Acad. Sc. Paris, 11 janv. 1904.)

Les observations de Bouin et Ancel ont porté d'une part sur le testicule en ectopie chez le chien et chez le porc, et d'autre part sur des testicules de lapins dont le canal déférent avait été lié. Les lapins, en expérience, étaient conservés pendant six mois puis sacrifiés. Après ligature du cordon on observe une atrophie de la glande génitale et une hypertrophie de la glande interstitielle, tandis que

ces deux glandes sont enlevées dans la construction; la ligature permet donc la dissociation fonctionnelle des deux glandes. De leurs diverses recherches les auteurs concluent: 1° l'étude des cryptorchides démontre que les cellules séminales n' ont aucune action sur l'organisme puisque les cryptorchides n'offrent rien de caractéristique; 2° l'absence d'hypertrophie du syncytium sertolien prouve que ce syncytium n' a pas, non plus, d'action générale; — 3° contrairement à l'opinion de Brown-Séquard, le liquide séminal n' a donc aucune action sur l'organisme, la glande interstitielle seule est chargée, chez l'adulte du rôle général reconnue au testicule tout entier. *Soulié, Toulouse.*

409) **Bouin, P. et Ancel, P. Sur la ligature des canaux déférents chez les animaux jeunes.** (Réunion biol. Nancy. Annexée aux C. p. Soc. Biol Paris, 17 janv. 1904.)

Après avoir discuté l'opinion récemment émise par Richon et Jeandelize, les auteurs arrivent à cette conclusion que: 1° la ligature du canal déférent encore embryonnaire n' arrête le développement ni de la glande génitale ni de l'interstitielle; 2° on n'est pas autorisé à dire que l'apparition des caractères sexuels secondaires est sous l'influence de la glande interstitielle sans avoir montré que les cellules séminales et le syncytium sertolien n'ont apparu à aucune époque du développement du testicule. *Soulié, Toulouse.*

410) **Bouin, P. et Ancel, P. Sur l'existence de deux sortes de cellules interstitielles dans le testicule du cheval.** (Réunion biol. de Nancy. Annexée aux C. p. Soc. Biol. Paris, 12 janv. 1904.)

Les pièces, fixées par le liquide de Bouin (formol picro-acétique) sont colorées par la méthode de van Gieson ou par la méthyleosine-aurantia. Parmi les cellules interstitielles, les unes sont éosinophiles et les autres picrinophiles; elles diffèrent par leur forme, leur structure, leur noyau et la nature de leur produit de sécrétion. Ce sont bien deux espèces différentes, car on ne trouve pas entre elles des formes de passage, et parce que les picrinophiles font totalement défaut dans le testicule du cheval vieux. *Soulié, Toulouse.*

411) **Branca, A. Recherches sur le testicule et les voies spermatiques des Lémuriens en captivité.** (Journ. de l'Anat. No. 1, janv.-févr. 1904.)

Le matériel d'observation, fixé par le liquide de Flemming ou de Branca (formol picro-acèto-mercurique), a été coloré par la safranine-lichtgrün ou par l'hématoxyline au fer d'Heidenhain. — Chez les animaux en captivité, l'arrêt de la spermatogénèse se produit sur un testicule d'apparence superbe; les canalicules séminipares ont leur volume normal, on ne trouve pas de trace d'hypertrophie conjonctive, les voies d'excrétion sont en parfait état, et cependant la glande est incapable de produire des spermatozoïdes. La lésion porte sur l'épithelium séminal, et on peut ranger en quatre types les arrêts de développement qui frappent les tubes seminipares. Le premier type répond à des tubes ne contenant que des cellules de Sertoli, le second des cellules de Sertoli et des spermatogonies, le troisième des éléments précédents et des spermatocytes du 1er et 2e genre, le quatrième enfin montre en plus des spermatides. Quel que soit le type examiné on n'y observe pas la succession régulière des stades qui caractérisent l'évolution de la spermatide normale; l'épithèlium séminal présente de nombreuses malformations et des dégénérescences hyalines ou granuleuses. Les mitoses sont altérées et laissent voir les diverses anomalies du fuseau et des corpuscules centraux ce qui explique que les spermatozoïdes ne puissent se développer. — La structure des voies d'excrétion n'est pas altérée, mais les tubes droits sont souvent fermés par un bouchon de cellules de Sertoli. En somme le testicule subit une dégénerescence atrophique dûe à la captivité; chez les jeunes dont la glande n'a pas fonctionné, les tubes séminipares restent au stade de la préspermatogénèse, tandis que chez les adultes dont le testicule a étè fécond, il cesse de l'être et regresse. *Soulié, Toulouse.*

412) **Bouin, P. et Ancel, P. L'apparition des caractères sexuels secondaires est sous la dépendence de la glande interstitielle du testicule.** (C. R. Acad. Sc. Paris, 18 janv. 1904.)

L'étude microscopique du testicule d'un porc cryptorchide, ayé de six mois, a montré à ces auteurs que l'apparition des caratères sexuels est sans la dépen-

dence de la glande interstitielle du testicule. On sait, en effet, que l'apparition des caractères sexuels secondaires, chez les mammifères, est en relation intime avec l'évolution de la glande génitale comme le démontre la castration. Chez le porc cryptorchide d'un seul coté, la glande interstitielle était seule développée et hypertrophiée, ce qui, pour les auteurs, est un argument de plus en faveur de leur conclusion. *Soulié, Toulouse.*

413) **Collin, R. et Lucien, M. Deux observations relatives à des anomalies de l'appareil génital.** (Bibl. anat. t. XII, janv. 1904.)

1ère observation. — F. On trouve une dépression sus-nymphéale de 15 ctm transformée en cul-de-sac. Absence totale de vagin ou d'un cordon unissant la dépression vulvaire aux organes internes. Ceux-ci sont représentés par deux ovaires, avec ovules primordiaux mais sans follicule de de Graaf, occupant la position habituelle, et par deux trompes perméables. A la place de l'utérus existe une formation musculaire quadrilatère.

2e observation. — H. 82 ans. Du côté de l'appareil urinaire, on constate l'absence du rein et de l'uretère droit. L'appareil génital présente des malformations de chaque côté: à droite, absence de canal déférent et de vesicules séminales, à gauche, pas d'épididyme. *Soulié, Toulouse.*

414) **Ancel, P. et Bouin, P. La glande interstitielle chez le vieillard, les animaux agés et les infantiles expérimentaux.** (C. R. Soc. Biol. Paris, 1 févr. 1904.)

Les différences morphologiques constatables dans les cellules interstitielles correspondent à des différences physiologiques (concernant l'instinct sexuel et les caractères sexuels secondaires) chez le vieillard et les animaux agés. L'infantilisme testiculaire est dû à l'arrèt précoce du fonctionnement des cellules interstitielles. *Soulié, Toulouse.*

415) **Branca, A. Le testicule chez l'axolotl en captivité.** (C. R. Soc. Biol. Paris. Séance 19 févr. 1904.)

Le testicule perd parfois sa fonction spermatogénique chez les axolotls en captivité; les transformations dont il est le siège s'arrêtent d'une manière définitive dans un certain nombre de cas. La lignée séminale est réduite aux spermatogonies, et l'atrophie de la glande génitale s'accompagne d'un grand développement du tissu conjonctif et de la glande interstitielle. *Soulié, Toulouse.*

416) **Tribondeau, M. Sur les enclaves contenues dans les cellules des tubes contournés du rein chez la tortue étudiées comparativement en été et en hiver.** (Réunion biolog. Bordeaux. — Annexée aux C. R. Soc. Biol. Paris, 19 févr. 1904.)

Les enclaves cellulaires sont plus nombreuses en hiver qu'en été, et leur composition se modifie; elle ne comprennent pas uniquement des urates et de l'acide urique. Les grains de ségrègation qui avec les granulations graisseuses et lipoïdes font partie de ces enclaves, se composent d'un substractum albuminoïde présentant quelques réactions de la chromatine, de fines particules graisseuses et d'un pigment jaune. *Soulié, Toulouse.*

417) **Ancel, P. et Bouin, P. Tractus génital et testicule chez le porc cryptorchide.** (Réunion biol. Nancy. — Annexée aux C. R. Soc. Biol. Paris, 19 fevr. 1904.)

Des recherches entreprises sur le porc, le chien, le cobaye et le lapin amènent les auteurs à conclure que le développement du tractus génital avec ses annexes et l'apparition de l'instinct sexuel chez le jeune animal sont sous la dépendance de la glande interstitielle, comme le maintien de l'intégrité du tractus et de l'activité génitale chez l'adulte. *Soulié, Toulouse.*

418) **D'Hollander, F. Les pseudochromosomes dans les oogonies et les oocytes des oiseaux.** (Bibliographie anatomique. — C. XIII, f. 1, mars 1904.)

Des observations faites sur un ovaire d'embryon de poulet, fixé par la liqueur d'Herman et coloré à l'hematoxyline ferrique permettent à l'auteur d'affirmer que la couche palléale du noyau de Balbiani se segmente en deux parties lors de la division des oogonies et q'il en est de même des pseudochromosomes lesquels représenteraient un stade d'évolution du jeune oocyte. *Soulié, Toulouse.*

419) Branca, A. Cellules interstitielles et spermatogénèse. (C. R. Soc. Biol. Paris, 27 févr. 1904.)

Lorsqu'on étudie les testicules d'axolotls féconds on remarque que les tubes séminipares volumineux (100 à 120 μ) sont à peine séparés par de fines travées conjonctives à rares cellules interstitielles; chez les axolotls inféconds les tubes (30 à 90 μ) sont plongés dans une gangue à cellules interstitielles nombreuses. Ces faits concordent avec ceux observés par l'auteur sur le testicule humain en ectopie, aussi conclut-il que la glande interstitielle peut acquérir un grand développement quand la spermatogénèse est abolie et qu'inversement les cellules interstitielles font complétement défaut sur le testicule en pleine activité spermatogénètique. *Soulié, Toulouse.*

420) Branca, A. Sur le réseau vasculaire de la muqueuse vésicale. (C. R. Proc. Biol. Paris, 27. févr 1904.)

Des observations faites sur le lapin, le chien et la chauve souris ont permis à Branca de constater que le réseau vasculaire superficiel chemine dans une sorte de tunnel creusé entre la basale du derme et l'épithélium il est donc en partie intradermique et en partie intraépithélial. *Soulié, Toulouse.*

421) Schminke, A. Ueber Ruminantierspermien und ihre Bewegung. (Arch. mikr. Anat. Bd. 63, 1904.)

Schminke hat Sperma von Hirsch, Reh, Stier, Schaf und Hausziege teils frisch, teils maceriert, teils in Osmiumsäuredämpfen fixiert und verschieden gefärbt untersucht. Alle untersuchten Arten sind im wesentlichen gleich. Der Kopf ist löffelförmig, der Achsenfaden im Halsteil gespalten. Diese Spaltung kann sich verschieden weit erstrecken, bis zur vollständigen Zweiteilung des Schwanzes. Das Verbindungsstück ist durch eine Spiralhülle verstärkt. Die Bewegung ist schraubenförmig rotierend, hervorgerufen durch spiralige Drehung des Schwanzfadens und erfolgt stets nur in einer Richtung, über den Bauch des Löffels. *Thomé, Straßburg.*

422) Stevens, T. G., The Fate of the Ovum and Graafian Follicle in Praemenstrual Life. (Journ. of Obstet. and Gynaec. of the Brit. Emp. Vol. V. 1904, pp. 1—12.)

Large numbers of Graafian follicles disappear between birth and puberty. There is no rupture of the follicle and no corpus luteum is formed. The follicle and ovum mature up to a certain point, then phagocytosis takes place by which the ovum is removed, and finally the contents of the follicle are absorbed by a species of granulation tissue. From this new connective tissue is formed which fills the cavity. The Author concludes that the ovary plays a dual rôle, namely, that of supplying the female sexual cells and the production of some internal secretion which is essential for the wellbeing of the female up to a certain age. The conclusions are: — The Graafian follicles and ova in prae-menstrual life mature by a constant wellmarked series of changes. The ovum never reaches the same size as that of an adult female. The size of the correspondingly mature Graafian follicle is variable but usually measures about 0.8—1 mm in diameter. The ovum is removed by a kind of phagocytosis as a rule, but may undergo simple necrobiosis. The phagocytic agents are the cells of the membrana granulosa. The follicle eventually contracts by means of granulation tissue formed in its fibrous tunic, which eventually absorbs the remains of the membrana granulosa and liquor folliculi. *Swale Vincent, Edinburgh.*

423) Pitzorno, M. Contribudo allo studio delle fibre arciformi esterne anteriori nella medulla Oblongata dell' uomo. (Studii Sassaresi, Anno II, Fas. 2.)

Die Forschungen erstrecken sich auf sechs Leichen verschiedenen Alters, alle jedoch normal.

Im Foetus und Neugebornen ist makroskopisch keine Spur von vorderen äußeren markhaltigen Bogenfasern; in Erwachsenen bieten sie ein verschiedenes Bild dar, sie fehlen jedoch nie. Das Schema Edingers, Schwalbes und van Gehuchtens entspricht nicht der Wirklichkeit. Die vorderen äußeren Bogenfasern enthalten verschiedene Systeme und werden in eine kaudale, mediale und kraniale Gruppe unterschieden. Die kaudale wird von zwei Fasernsystemen

gebildet. Die Fasern des ersten Systems gehen immer von den Kernen des Hinterstranges einerseits aus, kreuzen in der Raphe, und werden dann sagittal in den Schnittebenen. Die Fasern des zweiten gehen vom corpus restiforme aus und umgehen die Oberfläche des Bulbus oder sie dringen in die Pyramidenbündel ein, wobei sie einen Teil der Oberfläche der Pyramiden frei lassen. Die mediale Gruppe wird von zwei Fasersystemen gebildet. Das erste geht von den Kernen des Hinterstranges aus, kreuzt sich in der Raphe und setzt sich aus den Pyramiden der entgegengesetzten Seite zusammen. Das zweite System besteht aus praeter- intra- und posttrigeminalen Fasern. Die kraniale Gruppe besteht aus Fasern, die den lateralen Kern des Acusticus einerseits, mit der Kleinhirnhemisphäre andererseits verbinden. *Banchi, Florenz.*

424) Kappers, C. U. A. Recherches sur le développement des gaînes dans le tube nerveux. (Petrus Camper 2. Bd. Heft 2. 1903.)

Als Material dienten hauptsächlich Schafsembryonen und Rinderembryonen. Die kleineren Objekte wurden in toto in conc. Sublimatlösung fixiert, von den größeren wurde entweder nur der Oberschenkel fixiert oder der Nervus ischiadicus ausgeschnitten. Für diese letzten Objekte wurde der Sublimatlösung etwas Osmiumsäure zugesetzt (wie viel, wird nicht angegeben). Die ausgeschnittenen Nerven wurden auch mit Osmiumsäure fixiert und in Glycerin zerzupft. Die Schnitte (10 μ) wurden mittels der Nachvergoldungsmethode nach Apáthy gefärbt; auch Haematin IA gab gute Resultate.

Im ersten Abschnitt werden die Untersuchungen von Gurwitsch (Arch. f. Anat. und Physich. Anat. Abt. 1900) bestätigt. Nur findet Verf. nicht die von Gurwitsch beschriebenen ganz dünnen Lamellen im Innern der älteren Nervenbündel, welche ihren protoplasmatischen Charakter verloren haben sollen und in welchen der Achsenzylinder frei schlottert. Es ist im Gegenteil immer Protoplasma vorhanden, die Angaben Gurwitschs sind auf Schrumpfungserscheinungen zurück zu führen. Die Lamellen der Schwannschen Scheide wachsen von der Peripherie in die Nervenfibrillenbündel hinein, die Kerne folgen, es werden kleine Bündel von Nervenfibrillen eingehüllt. In dem Protoplasma dieser Lamellen entwickelt sich das Myelin, und zwar in dem dem Achsenzylinder unmittelbar anliegenden Abschnitt. Im Zentralnervensystem sind die Nervenfasern vor dem Erscheinen des Myelins mit einer ziemlich reichen Menge Protoplasma versehen und in diesem Protoplasma entsteht das Myelin (le protoplasma des tubes est converti en myeline). Auch finden sich, den Nervenröhren anliegend, vereinzelte Zellen mit einem ovalen Kern (schon von Vignal beschrieben), welche ebenfalls Myelintropfen enthalten; weil sie aber nur hier und da auftreten, ist ihre Beteiligung an der Myelinformation jedenfalls eine sehr geringe. *Boeke, Helder.*

425) Wallenberg. Neue Untersuchungen über den Hirnstamm der Taube. (Anat. Anz. Bd. 24, Nr. 13/14.)

An der Hand von Marchi-Bildern nach Stichläsionen der Oblongata der Taube kommt W. zu folgenden im Auszuge wiedergegebenen Resultaten: 1. Die sekundären Bahnen aus dem spinalen V-Kerne kreuzen zur Formatio reticularis der anderen Seite und strahlen zum größten Teil in deren Kerne. Die dorsalsten Fasern legen einen ähnlichen Weg zurück wie beim Säugetier. 2. Ein relativ sehr geringer Teil der sekundären sensiblen Fasern gelangt zum lateralen Schleifenkern, schließt sich hier eng an die sekundäre Cochlearisbahn und findet gleich dieser sein Ende im Ganglion mesencephali laterale. Eine scharfe Trennung beider ist nicht möglich. 3. Das seitliche Wurzelfeld der Oblongata, welches bei niederen Wirbeltieren einen mehr oder weniger einheitlichen Charakter besitzt und erst bei den höheren sich zu Acusticus-Trigeminus und Vago-Glossopharyngeuswurzeln nebst Kerne differenziert, steht demnach mit dem gekreuzten Mittelhirn durch eine ebenfalls ursprünglich einheitliche Bahn in Verbindung (Fasc. long. lateralis), die durch ihren gemeinsamen Endbezirk, das Ganglion mesencephali laterale, noch bei Tauben den primitiven Charakter der Zusammengehörigkeit wahrt. 4. Die Hinterstrangskerne entsenden bei der Taube eine gekreuzte Bahn am ventromedialen Oblongatarande frontalwärts, welche dem ventralen Kerne der Mittellinie innerhalb des Bulbus, dem Corpus interpedunculare im kaudalen Mittelhirn lateral anliegt, auf ihrem Wege durch Oblongata und Isthmus Fasern in die dorsale und

laterale Umgebung sendet und an der frontalen Mittelhirngrenze in einen lateralen Abschnitt zerfällt, der in ventrale Thalamusteile ausstrahlt — „Tractus bulbo-thalamicus“ — und in einen medialen, der im Grau der Infundibularwand und des Tuber cinereum endigt und zum Teil via Decussatio transversa auf die andere Seite gelangt — „Tractus bulbo-hypothalamicus“. 5. W. vergleicht unter Vorbehalt den Tr. bulbo-hypothalamicus mit dem Pedunculus corporis mammillaris, den Tr. bulbo-thalamicus mit der medialen Schleife der Säuger identifizierend. 6. Die zentrifugalen Fasern mit dem Thalamus laufen im Mittelhirn und Isthmus dorsal und parallel mit dem Tractus bulbo-thalamicus + hypothalamicus.

Poll, Berlin.

426) **Launois, P. et Mulon P. Etude sur l'hypophyse humaine à la fin de la gestation.** (Annales de Gynècologie et d'Obstétrique, janv. 1904.)

Pendant la grossesse l'hyperfonctionnement de l'hypophyse se traduit par une augmentation de nombre et par une hyperactivité fonctionnelle des cellules sidérophiles. *Soulié, Toulouse.*

427) **Nageotte, J. Note sur la topographie, la forme et la signification de la bandelette externe de Pierret.** (C. R Soc. Biol. Paris, 16 janv. 1904.)

La bandelette externe ne contient pas de fibres radiculaires longues, celles-ci passent par les champs postéro-externes, et les plus inférieures sont comprises dans le centre ovale de Flechsig, hypothèse que Flechsig avait lui-même ecartée et que l'étude de douze moelles tabétiques a montré parfaitement juste à l'auteur. *Soulié, Toulouse.*

428) **Ferret, P. et Weber, A. Malformation du système nerveux central de l'embryon de poulet obtenues expérimentalement: I Anomalies résultant de l'absence de fermeture partielle ou totale de la gouttière nerveuse. — II Absence de développement de portions de la plaque médallaire.** (C. R. Soc. Biol. Paris, 6 févr. 1904.)

Il existe un rapport entre la position du point piqué et les portions du tube médullaire ou la fermeture ne s'est pas effectuée. Lorsque la pique est fait dans la région antérieure la fermeture est partielle et la partie antérieure du tube médullaire reste seule ouverte, si la piqure porte sur la région postérieure toute la gouttière médullaire, persiste à l'état de gouttière. Ces phénomènes peuvent être masqués ou compliqués par des processes secondaires. *Soulié, Toulouse.*

429) **Gentés, L. Note sur la structure du lobe glandulaire de l'hypophyse.** (Journal de Médecine de Bordeaux, 28 févr. 1904.)

Les observations de Gentés ont porté sur l'ange (Angelus sqatina) chez lequel le lobe glandulaire a nettement l'aspect d'une glande en tube. L'auteur conclut: 1° chez l'ange, l'épithélium glandulaire de l'hypophyse est ordonné, d'une façon indiscutable, par rapport aux vaisseaux. — 2° L'hypophyse des poissons représente le type de la glande à sécrétion interne. *Soulié, Toulouse.*

430) **Ramón y Cajal, S. Variations morphologiques du réticulum neurofibrillaire dans certains états normaux et pathologiques.** (C. R. Poc. Biol. Paris, 27 févr. 1904.)

Bien qu'il déclare de nouvelles recherches nécessaires sur les variations du réseau neurofibrillaire à l'état normal et pathologique, l'auteur conclut que ce réseau, éminemment modifiable, présente une hypertrophie fibrillaire très nette dans certaines cellules chez les animaux jeunes et chez les hibernants.

Soulié, Toulouse.

431) **Obersteiner. Ueber das hellgelbe Pigment in den Nervenzellen und das Vorkommen weiterer fettähnlicher Körper im Zentralnervensystem.** (Arbeiten aus dem neurologischen Institut an der Wiener Universität. 1903, X. Bd.)

Es ist einleuchtend, daß es für die Beurteilung normaler und pathologischer Zellverhältnisse von größter Bedeutung wäre, wenn man für den Ablauf des normalen Zellstoffwechsels ein Kriterium besäße. In den Nervenzellen scheinen wir dies in dem hellgelben Pigment zu besitzen, eine Substanz, die, wie Obersteiner schon in der ersten Auflage seines Lehrbuches sagt, dem Fett nahe stehe; die weiters als Abbauprodukt des Stoffwechsels zu bezeichnen ist, und deren Abfuhr zum Schaden der Zelle nicht möglich ist.

Normalerweise kann man an den hier allein maßgebenden Marchipräparaten lipophobe Zellen — solche ohne Pigment bis ins höchste Alter (Purkinjesche Zellen, Zellen des Edinger-Westphalschen Kernes) unterscheiden und lipophile Zellen. Diese zeigen das Pigment schon in mittleren Lebensaltern, und zwar mehr in einem Häufchen angeordnet (Vorderhorn = Pyramidenzellen) oder diffus (Zellen der Clarkschen Säule, der unteren Olive).

Diese Lagerung nun kann sich unter pathologischen Verhältnissen ändern, doch kommt hier der Menge (Depigmentation, Fett oder Pigmentdegeneration) sowie der Formalteration (größere und kleinere Schollen) mehr Bedeutung zu.

Auch in den Nervenfasern finden sich normalerweise Fettkörnchen am spärlichsten in der Großhirnrinde, am reichlichsten in den intra- und periziliaren Teilen des Kleinhirnmarkes. Häufiger dagegen ist es in den Gliazellen, wo sich auch jene eigentümlichen glänzenden Körperchen finden, die in der Genese der corpora amylacea eine Rolle spielen. *Marburg*, *Wien.*

432) **Wersilow, N. Sekundäre Degenerationen nach experimentellen Verletzungen des Kleinhirns bei Tieren.** (Journal newropatologiji i psichiatriji Bd. 3, Heft 3, Moskau 1903.)

Auf Grund seiner nach Weigert-Pal und Marchi angestellten Untersuchungen an Hunden hält Verf. folgende Bahnen des Kleinhirns für anatomisch verfolgbar: 1. direkte Bahn Kleinhirn-Vorderhornzellen, 2. Kleinhirn-Hirnnervenkerne, 3. Kleinhirn-Olivenbahn, 4. Kleinhirn-Seitenstrangkernbahn, 5. Verbindung mit der kontralateralen Formatio reticularis, 6. Bahnen zum Deiterschen Kern, zu den akzessorischen Akustikuskernen und zur Trapezformation, 7. Kleinhirn-Brückenbahn, 8. Kleinhirn-Haubenbahn (Nucleus reticularis tegmenti, Nucleus ruber, Thalamus opticus). *Weinberg*, *Dorpat.*

433) **Cavalié, M. Les chromoblastes du tegument externe de Torpedo Galvani.** (Réunion biol. Bordeaux. Annexée aux C. R. Soc. Biol. Paris, 16 janv. 1904.)

Les chromoblastes à longs prolongements situés dans le derme franchissent la basale et s'insinuent entre les cellules de l'épiderme qu' elles embrassent à la manière de terminaisons nerveuses. Parmi les cellules épidermiques quelquesunes sont caliciformes et entourées par les prolongements des chromoblastes ce qui donne à penser que ces derniers pourraient jouer un rôle dans l'expulsion du mucus. La présence de chromoblastes dans le derme et dans l'épiderme fait émettre à l'auteur l'hypothèse que les chromoblastes, de nature épithéliale, auraient émigré dans le derme.

Soulié, *Toulouse.*

434) **Fuchs, R. F. E. Fischers experimentelle Untersuchungen über die Vererbung erworbener Eigenschaften.** (Arch. f. Entwicklungsmech. Bd. 16. H. 4.)

Verf. gibt eine eingehende zusammenfassende und kritische Darstellung der F.schen Versuche und der aus ihnen gezogenen Folgerungen unter Bezugnahme auf die verwandten Arbeiten von Dorfmeister, Weismann, Standfuß u. a. Am Schluß resumiert er wie folgt: „Die Vererbungsversuche mit (Aretia) Caja-Aberrationen haben den Beweis geliefert, daß die Arten durch äußere Einflüsse (Temperatur) verändert werden, und diese Veränderungen auf die Nachkommen übertragen werden. Es formt sich die Art infolge der Einwirkung mechanischer Faktoren um, und das ist ein Beweis für den Lamarckismus überhaupt. Der andere scharf zu trennende Teil der F.schen Untersuchung bringt den Beweis für die Richtigkeit des Lamarckschen Vererbungsprinzips; d. h. daß die durch mechanische Faktoren bedingten Veränderungen auf eigenen Vererbungsbahnen durch den Körper hindurch auf die Keimzellen übertragen werden müssen."

Gebhardt, Halle.

435) **Morgan, T. H. & Boring, A. The Relation of the First Plane of Cleavage and the Grey Crescent to the Median Plane of the embryo of the Frog.** (Ebenda.)

Die Verf. benutzten Eier im Stadium der ersten Furche, welche mittels Nadeln, bisweilen auch feinen Glasfäden, derart auf dem mit Paraffin überzogenen Boden eines Glasgefäßes fixiert wurden, daß man eine Nadel durch ihre Gallerthülle in das Paraffin einstach. Besonders wurden Eier ausgelesen, welche die erste Furche unter 90° gegen die Mittelebene des grauen Streifens zeigten,

während dieselbe in der überwiegenden Mehrzahl der Fälle mit ihm annähernd, vergl. unten! zusammenfällt. (28 von 463 zeigten im erstbenützten Laichklumpen die 90°-Stellung.) Kontrollversuche (aus einem zweiten Laichklumpen) wurden mit Eiern angestellt, in denen Streifmitte und erste Furche coincidierten. Es ergab sich durch die weitere Entwicklung: 1. Fällt die erste Teilungsebene mit der Medianebene des grauen Feldes zusammen, dann stimmt auch die Medianebene des Embryo mit diesen beiden überein. 2. Steht die erste Teilungsebene rechtwinklig zu der Medianebene des grauen Feldes, so fällt die Medianebene des Embryo gewöhnlich mit der einen von beiden zusammen, manchmal jedoch mit keiner von beiden. 3. Die dorsale Blastoporuslippe erscheint an derselben Seite des Eies, wie das graue Feld. 4. In 50% der Fälle fällt die erste Teilungsebene mit der Mitte des grauen Feldes zusammen. In ungefähr 8½% ist dies mit der zweiten Furche der Fall. Bei dem Rest der Eier liegt die erste Teilungsebene auf der einen oder der anderen Seite von der Mitte des grauen Feldes, gewöhnlich nahe derselben. 5. Die kleinste der vier schwarzen Zellen auf dem Achtzellenstadium liegt stets auf der Seite des Streifens. Wird er durch die erste Teilungsebene halbiert, so liegt die kleinste Zelle in 18% der Fälle rechts, in 27% links. Trifft die erste Teilungsebene das graue Feld jedoch nicht, so liegt die kleinste Zelle ganz nahe dem Zentrum des Feldes.

Gebhardt, Halle.

436) **Morgan, T. H. The Relation between normal and abnormal development of the Embryo of the Frog as determined by the effect of Lithium chloride in solution.** (Ebenda.)

Die Methodik der Versuche ist ähnlich wie die von Herbst, Gurwitsch, Bataillon und Rondeau-Luceau. Es gelangten normal gelegte und befruchtete Eier aus einem Verf. benachbarten Sumpf zur Verwendung. Die Lithiumlösungen waren von 0,4—0,8% stark. Konservierung fand direkt aus diesen Lösungen in 3% Formalin statt. Außer Lithiumsalzen wurden in den späteren Versuchen auch andere Salzlösungen angewendet. Der auffälligste Einfluß der Salzlösungen bestand in einer Verzögerung der Entwicklung. Wir entnehmen der eigenen Zusammenfassung des Verf. im übrigen folgendes: 0,4—0,6%ige Lösungen von Lithium-Chlorid bringen deutliche Veränderungen in der Entwicklung des Frosches zuwege. Die Ergebnisse sind verschieden, je nach dem Entwicklungsstadium, in welchem die Eier in die Lithiumlösung gelangen. Die Einwirkung beruht wesentlich auf einer von der normalen verschiedenen Lokalisieruug des Bildungsmaterials, inbesondere auf dem Hineinsinken der obern Eiteile in die Tiefe des Eies. Vergleiche mit andern Salzen und mit Zuckerlösungen zeigen, daß die Lithiumsalze nicht allein eine physikalische Wirkung auf das Ei ausüben, sondern auch eine chemische, woran offenbar das Lithium schuld ist. *Gebhardt, Halle.*

437) **Schawlowski, J. E. Ueber die Theorie der Entstehung der Sympodie.** (Mitteil. in der Sitz. der Abteil. für Anat. der IX. Pirogowschen Aerzteversammlung in St. Petersburg vom 8. (21.) Januar 1904; nach dem Bericht von W. Rubaschkin in „Russkij Wratsch" 1904, No. 4.)

An drei Präparaten, die Verf. untersucht hat, findet er nicht die volle Bestätigung der Theorie von Bolk über die Entstehung der Sympodie, und zwar war an zwei Präparaten die Zahl der vorhandenen Segmente größer als sie nach Bolk sein müßte; am dritten Präparat konnte die Zahl der Segmente nicht genau bestimmt werden, da die Weichteile fehlten und die unteren Kreuzbeinwirbel ausgetrocknet waren. Nach der Ansicht des Verf. muß die Theorie von Bolk dahin umgeändert werden, daß nicht nur die volle Abwesenheit der unteren Segmente, sondern auch die unvollkommene Entwicklung derselben einen Grund zur Bildung der Sympodie abgeben kann. *Schmidt, St. Petersburg.*

438) **Uschakow, W. Zur Frage der Vererbung erworbener Eigenschaften.** (Sapisski weterinarnawo instituta Kasan Bd. 20, Heft 2, 1903.)

Beobachtung frühzeitiger Einklemmung des Schwanzes bei einem Kätzchen mit Bruch zwischen V und VI Schwanzwirbel und bleibender Deformation. Als das Tier später von einem normalen Kater vier Junge warf, war ein ♂ und ein ♀ mit der Schwanzverkrümmung des Muttertiers behaftet.

Weinberg, Dorpat.

439) Guérin-Valmale et Gagnière. Accouchement d'un foetus dérodyme. (Bull. Soc. d'obstétr. Paris, 17 déc. 1903.)

La description du foetus est très sommaire, la dissection n'ayant pas été faite. Les auteurs concluent que ce foetus appartient à la classe des Dérodymes, mais que certaines particularités rares comme la présence d'un troisième membre supérieur résultant de la soudure de deux membres distincts semblent le rapprocher des Xiphodymes. *Soulié, Toulouse.*

440) Barés, V. Sur certaines anomalies de la tête déterminant une transformation symétrique des quatre extrémités (acrométagénèse). (C. R. Acad. Sc. Paris, 18 janv. 1904.)

De ses observations tératologiques, l'auteur conclut: il existe à la base du crâne une région qui renferme un centre particulier en rapport intime avec les quatre extrémités, et dont le dérangement dans une époque embryonnaire primitive, détermine une transformation des quatre membres dans le sens d'un excès, d'un défaut ou d'une modification pouvant leur donner le caractère d'une autre rare ou espèce. *Soulié, Toulouse.*

441) Ferret, P. et Weber, A. Nouveau procédé tératogénique applicable aux oeufs d'oiseaux. (Réunion biol. Nancy. Annexée aux C. R. Soc. Biol. Paris, 12 janv. 1904.) Recherches sur l'influence tératogénique de la lésion des enveloppes secondaires dans l'oeuf de poule. — Ibid.

La piqure aseptique des enveloppes secondaires de l'oeuf pendant les premiers jours de l'incubation amène un arrèt de développement ou une atrophie de l'embryon. L'arrét de développement se produit dans 54 pour 100 des cas; sur les oeufs dont les embryons continuent à évoluer, on observe 75 fois sur 100 des anomalies presque exclusivement limitées au système nerveux central.

Soulié, Toulouse.

442) J. B. Farmer, J. E. S. Moore und C. E. Walder. Ueber die Aehnlichkeit zwischen Zellen maligner Neubildungen beim Menschen und denen normaler Fortpflanzungsgewebe; übersetzt von K. Goebel. (Biol. Cbl. XXIV, No. 1.)

Charakteristisch für die Zellen der Sexualbahn ist das Auftreten einer heterotypischen Mitose, die zu Zellen mit der halben Normalzahl der Chromosome führt und entweder, wie bei den höheren Tieren, sofort oder, wie bei den Pflanzen, nach einer unbestimmten Zahl von Generationen zur Bildung der Sexualzellen führt. Aus allgemeinen Erwägungen ergibt sich, daß sich das postheterotype Gewebe bei höheren Tieren und Pflanzen gegenüber dem Gewebe „des Elters" als Neoplasma verhält. Bei einem raschwachsenden Hautepitheliom fand sich, daß, nachdem der Riffzellen-Zusammenhang des Strat. malpighii verloren, die Zellen das Aussehen eines indifferenten Keimgewebes annahmen. Hinter dem Rand des Tumors finden sich in einer Zone große Zellen mit eigenartigen Chromosomen in geringerer Zahl als im normalen Gewebe, in manchen Fällen annähernd die halbe Normalzahl. Die Nachkommen dieser Zellen „scheinen" sich durch gewöhnliche Mitose zu vermehren, aber oft zeigen sich Unregelmäßigkeiten, wie sie auch bei Pflanzen, bei postheterotypen, nicht eigentliche Sexualzellen bildenden Zellen vorkommen. Bei einem rapid wachsenden Cervix-Sarkom fanden die Verf. ähnliches, bei langsam wachsenden Tumoren seien heterotype Mitosen selten, in gutartigen Neoplasmen wurden sie nie gefunden. Die Verf. halten sich nach diesen Befunden für berechtigt, „das Auftreten dieser Neubildungen mit einem Reiz in Verbindung zu setzen, welcher den normalen somatischen Verlauf der Zellenentwicklung in den für reproduktive (nicht embryonale) Gewebe charakteristischen umgeändert hat.

Spuler, Erlangen.

443) Spaulding, E. G. The special physics of segmentation as shown by the synthesis, from the standpoint of universally valid dynamic principles, of all the artificial parthenogenetic methods. (Biological Bulletin. Vol. VI, No. 3, Feb. 1904.)

The author's conclusions and summary are as follows, — "Under the experimentally justified assumption that the organism is a peculiar complex of energies, so that general physical principles are therefore valid for it, it is found that the effectiveness of both normal and artificial fertilization methods can be explained

from one standpoint, viz. firstly, that the necessary condition for the event of cleavage, is the creation, previous to it, of an uncompensated potential difference between the osmotic pressure and surface tension by increasing in a chemically organized egg either absolutely or relatively the pressure or by decreasing the surface tension; secondly, that the event of the clearing is itself identical with the equilibrating and compensating of this difference, which necessiates an average decrease in both potentials, osmotic pressure, and surface tension; and thirdly, that there is an accompanying unequal distribution of electrical charges at the surface and at the center in such a way that constriction results therefrom."

Lewis, Baltimore.

444) Spemann, H. Ueber experimentell erzeugte Doppelbildungen mit cyklopischem Defekt. (Zoolog. Jahrb. Suppl. VII.)

Die Versuche sind an Tritonkeimen angestellt und gehören der bekannten Publikationsreihe des Verf. über seine Durchschnürungsversuche an Tritoneiern an.

Zwischen der Schnürung schräg zur Medianebene und der darauf folgenden zyklopischen Defektbildung besteht eine ursächliche Beziehung, „derart, daß sich das defekte Vorderende auf derjenigen Hälfte des Keims entwickelt, von der die Medianebene des virtuellen Embryos abgewendet ist". (S. 435/436.)

Eine Erklärung der spontan auftretenden Zyklopie aus denselben Ursachen, aus denen sie sich beim Experiment bildet, hält Verf. für verfrüht. Jedoch weist das Fehlen des Optikus in beiden Fällen auf große Uebereinstimmung hin.

Die Ansicht von Dareste, welcher glaubt, daß das Hirn zyklopisch wird, wenn sich das Vorderende des Medullarrohrs vorzeitig schließt, ist unwahrscheinlich. Die erste Ursache liegt dagegen noch weiter zurück, indem sich das Medullarrohr früher schließt als normal, wenn das Vorderende der Medullarplatte defekt ist. (S. 467.) *Wetzel, Breslau.*

445) Merriam, J. C. New Ichthysauria from the upper Triassic of California. (University of California Publications, Bulletin of the Department of Geology. Vol. 3. No. 12. 1903.)

Die Stücke, welche dem Verf. vorliegen, stammen aus dem Trachyceras Horizont des „Hosselkus limestone" von Winthrop, Shasta County, California. Der Verf. gibt eine sehr genaue Charakteristik der verschiedenen Ichthyosaurus-Typen — Mixosaurus, Shastasaurus, Ichthyosaurus, Baptanodon, Opthalmosaurus und führt die neuen Genera also ein: 1. Leptocheirus. Dorsal-Rippen, so weit bekannt, einköpfig. Coracoid elliptisch, ohne Einschnitt, Scapula distal verbreitert; Clavicula breit, Interclavicula vermutlich breit dreieckig, Glieder tridactyl mit einem sehr rudimentären 4. Finger. Propodiale und epipodiale Segmente verlängert. Die Elemente der epipodialen Segmente getrennt durch einen breiten Spalt. Phalangen gekerbt an einer oder beiden Seiten. 3 Knochen in der proximalen Reihe der meso-podialen Segmente. Carpus und Tarsus linear angeordnet, das Intermedium distal ein einzelnes Element tragend. 2. Tovetocnemus. Rippen der mittleren oder hinteren Dorsal-Region mit breit gespaltenen Köpfen. Caudale Hypocentra sich vereinigend zur Bildung von Cheveron bones. Ischium und Pubis sehr distal verbreitert. Pubis mit Foramen obturatorium. Glieder tridactyl mit rudimentärem 4. Finger. (Struktur im allgemeinen wie bei Leptocheirus.) Hinterglieder größer als vordere.

Der Gattungsdiagnose schließt sich eine genaue Beschreibung der Arten: Leptocheirus Zitteli und Tovetocnemus californicus an. *Broili, München.*

446) Eastman, C. R. Carboniferous Fishes from the Central Western States. (Bulletin of the Museum of Comparative Zoologie at Havard College. Vol XXXIX, No. 7. 1903.)

Diese Arbeit bildet im wesentlichen eine Fortsetzung zu der in der gleichen Zeitschrift 1902 erschienenen Arbeit „Some Carboniferous Cestracion and Acanthodian Sharks".

Teil I behandelt die obercarbonische Fischfauna von Kansas und Nebraska, welche im ganzen 23 Arten umfaßt, von denen 21 auf die Elasmobranchier fallen, während je eine Art den Dipnoern bezw. Grossopterygiern zukommt. Unter den

ersteren dürfte der auf Tafel I abgebildete prächtige Kiefer (wahrscheinlich Unterkiefer) von Campodus variabilis von besonderem Interesse sein, welcher den Verf. zu einem beachtenswerten Vergleiche mit Cestracion francisci veranlaßt. In Teil I werden folgende neue Arten genannt: Phoebodus knigthianus. Janassa maxima und unguicula. Fissodus dentatus. Streblodus angustus. Physonemus asper. Orodus intermedius.

Teil II bringt die carbonische Fischfauna von Mayon-Creek, Illinois mit 6 Elasmobranchiern, 9 Dipnoern, 3 Grossopterygiern und 9 Actinopterygiern, zusammen 27 Arten, darunter als neue: Sagenodus cristatus und Elonichthys disjunctus.

Im III. und letzten Teil erfolgt eine Beschreibung verschiedener Fischreste aus dem Untercarbon der „Mississippian Series" speziell aus den Kinderhook- und Keokuk-Kalken. Neue Arten: Phoebodus dens-neptuni. Helodus incisus, Physonemus hamus-piscatorius; und pandatus. Erismacanthus barbatus. Stethacanthus erectus. Homacanthus delicatulus, und acinaciformis.

Broili, München.

447) Chievitz, J. H. Anatomiens Historie. (Kopenhagen, 1904. Gyldendal). (Vorträge gesammelt und nach dem Tode des Verfassers herausgegeben von E. Hauch. IV. 291 Seiten mit 146 Abbildg. Preis 6 Kronen.)

Im Herbst 1900 hatte der zu früh verstorbene Professor der Anatomie in Kopenhagen, J. H. Chievitz eine Reihe von Vorlesungen über die Geschichte der Anatomie gehalten; das hinterlassene, ziemlich vollständige Manuskript des Verfassers sowie ein vom Herausgeber E. Hauch geschriebenes Kolleg ermöglichten die Ausgabe, welche mit großer Pietät und Sorgfalt bewerkstelligt wurde. Die Geschichte und Entwickelung der Anatomie und des anatomischen Wissens im Altertum, Mittelalter und Renaissance ist besonders ausführlich und nach ausgedehnten Quellenstudien neu dargestellt. In der neueren Zeit knüpft die Darstellung sich besonders an die einzelnen großen, anatomisch-physiologischen Entdeckungen des Kreislaufs, des Chylus- und Lymphsystems, der Drüsen usw. Für die spätere Zeit ist die Geschichte mehr fragmentarisch und geht (abgesehen von dem Anhang des Herausgebers) nicht über Haller hinaus. Was diese Geschichte der Anatomie für die Anatomen besonders wertvoll machen dürfte, ist der Umstand, daß sie von einem ausgezeichneten Anatomen und zugleich sehr allseitig gebildeten, feinen Manne geschrieben wurde, welcher nicht bloß umfassende Quellenstudien gemacht hat, sondern auch vielfach die eigentümlichen Arbeitsmethoden der alten Anatomen selbst geprüft hat, um sich sein eigenes gegründetes Urteil bilden zu können. Das Buch enthält viele literarische Nachweise und 146 vorzüglich ausgeführte Facsimileabbildungen, die zum großen Teile Porträts berühmter Anatomen, zum anderen Teile Anatomieszenen, Titelblätter und Proben der anat. Abbildungen u. a. verschiedenen Zeiten wiedergeben. Auch dem Kulturhistoriker dürfte das Buch viel interessantes darbieten. Die Ausstattung ist eine sehr gute. Die Kosten der Herausgabe wurden von dem Carlsbergfond getragen, daher der Preis sehr niedrig gesetzt werden konnte. *Hansen, Kopenhagen.*

II. Pathologische Anatomie.

448) Fischer, B. Ueber Neubildung von Elastin in Geschwülsten. (Virch. Arch. Bd. 176, April 1904.)

Verf. konnte mittelst der Weigertschen Färbemethode und stundenlanger Differenzierung in absolutem Alkohol, wodurch einzig und allein das elastische Gewebe tingiert wird, in zahlreichen Geschwülsten Elastin nachweisen. Seine Untersuchungen erstrecken sich auf mehrere Hunderte von Tumoren. In einer Kategorie von Tumoren findet die Neubildung des Elastins nur in einzelnen Teilen statt, so in manchen Kavernomen, Endotheliomen der Dura, in einzelnen Fibromen und Sarkomen. Nicht immer kommt es zur Bildung wirklicher Fasern; oft handelt es sich um Bröckel und Klumpen, in einem Falle um lauter feine Körnchen. Bei einer zweiten Kategorie von Geschwülsten bildet das elastische Gewebe ein wesent-

liches Merkmal der Geschwulststruktur selber. Hierher gehören gewisse Endotheliome des Gesichts, vor allem die außerordentlich elastinreichen Mischgeschwülste der Speicheldrüsen, die vielleicht den Namen „Elastoendotheliom" bezw. „Elastochondrosarkom" verdienen. Auch hier finden sich neben Fasern sehr häufig Klumpen und Körnchen von Elastinsubstanz. *Beitzke, Berlin.*

449) Wiesel. Zur Pathologie des chromaffinen Systems. (Virch. Arch. Bd. 176, April 1904.)

Verf. bringt für seine bereits früher verfochtene Ansicht, daß der Morbus Addisonii eine primäre Erkrankung des chromaffinen Systems sei, neue Belege. In zwei Fällen von Morb. Add. bei jugendlichen Individuen waren die chromaffinen Zellen völlig zugrunde gegangen. In einem Falle von gänzlicher Verkäsung beider Nebennieren, in dem es doch nicht zu Addison gekommen war, erwies sich der chromaffine Apparat des Sympathikus als hypertrophisch. Verf. beschreibt endlich noch zwei Fälle von Hypoplasie des chromaffinen Systems ohne Addison. *Beitzke, Berlin.*

450) Grenet, H. Purpura expérimental. (Archives générales de médecine, 1904, t. I.)

G. est arrivé à obtenir expérimentalement chez le lapin les lésions typiques du purpura, sous forme de petites et grandes ecchymoses, de purpura gangréneux, d'hémorrhagies, musculaires. L'intervention de 3 facteurs est nécessaire: 1⁰ une altération hépatique (ligature temporaire du pédicule du foie); 2⁰ une intoxication (sang de purpurique additionné d'alcool-éther ou de glycérine); 3⁰ une altération nerveuse (injection de la substance toxique dans la moelle. — Les expériences de contrôle ont montré que chacun de ces facteurs isolément est incapable de provoquer le purpura. *Achard, Paris.*

451) Schiffmacher. Senile Osteomalacie. (Münchn. med. Wochenschrift. 1904, No. 13.)

Das Schädeldach ist sehr weich und dünn; das Becken wenig verändert, ohne charakteristische Kleeblattform. Der rechte Oberschenkel war oberhalb der Kondylen frakturiert. Die Substantia compacta war hier sehr dünn und weich. Kallusgewebe war nicht vorhanden. Im rechten Kniegelenk fand sich ein beträchtlicher Bluterguß. Auch alle übrigen Extremitätenknochen waren weniger fest als normal, stellenweise etwas komprimierbar; ihre Markhöhle vergrößert, ihr Periost verdickt und blutreich. Das Mark hatte den Charakter des lymphoiden oder roten Markes angenommen und war stark hyperämisch. Wo der Prozeß schon länger gespielt hatte, war die Farbe eine hellere, gelbliche. — Die Knochen wurden teils nach der Salpetersäure-Phloroglucin-Methode, teils mit Müllerscher Flüssigkeit behandelt. Bei den nach letzterer Methode unvollständig entkalkten Knochen konnte man deutlich die vorzugsweise um die Haversschen Kanäle und nach den Markräumen zu entwickelte entkalkte Knochensubstanz erkennen, die teils ziemlich homogen aussah, teils auch feinfaserig war und noch die lamellöse Schichtung hervortreten ließ. Die Knochenkörperchen hatten ihre scharfen Konturen eingebüßt, bildeten undeutliche Höhlen ohne Ausläufer oder waren völlig verschwunden. An anderen Stellen war auch die des Kalkes beraubte osteoide Substanz zugrunde gegangen und an ihre Stelle war nur faserige Grundsubstanz mit kleinen länglichen Zellen getreten. Von diesen kalkberaubten Partieen waren fast überall inselförmige Herde gut gebildeter Knochensubstanz mit normalen Knochenkörperchen eingeschlossen. Senile Osteomalacie darf nur als gesichert angenommen werden bei ausgesprochener Erweichung und Deformation der Knochen und bei stärkerer Entwicklung kalkfreien osteoiden Gewebes. Es gibt also auch im Beginn des Seniums Erkrankungen an Osteomalacie, die mit der nicht puerperalen Osteomalacie völlig übereinstimmen und streng von der Osteoporose geschieden werden müssen. *Runge, Berlin.*

452) Cornil, V, et Morestin. Amincissement progressif par ostéite raréfiante de l'extrémité des moignons d'amputation chez les enfants et les adolescents. (Bull. et Mém. de la Soc. anatomique de Paris, 18. Déc. 1903.)

Etude histologique de deux os provenant de moignons d'amputation chez de jeunes sujets (décalcification par l'acide picrique et l'acide nitrique). Il en résulte que l'extrémité de l'os s'amincit progressivement et se termine en pointe par un

processus d' ostéite raréfiante qui se poursuit plusieurs années. Cette ostéite est attribuée par C. et M. à ce que la portion de la diaphyse amputée grandit par l'ossification du cartilage de conjugaison et refoule le périoste et le tissu conjonctif en y déterminant une irritation constante. Cette irritation a pour conséquence la formation abondante d'ostéoblastes et de grandes cellules à noyaux multiples qui attaquent la surface et surtout la pointe de l'os.

Achard, Paris.

453) **Cornil, V. et Coudray, P. Du cal au point de vue expérimental et histologique.** (Journ. de l'anatomie et de la physiol. normales et pathologiques, mars-avril 1904.)

Ce travail renferme une étude détaillée de la formation du cal. Après l'historique de la question se trouve l'exposé des recherches expérimentales de C. et C. Technique: décalcification par l'acide picrique additionné d'acide nitrique, coloration par l'hématoxyline et le liquide de van Gieson. — Dans la formation du cal primitif, c'est la néoformation périostique (cal périphérique) qui joue le principal rôle, tant par l'abondance de la production osseuse directe que par la genèse du cartilage. Les néoformations osseuses des extrémités des fragments (cal interfragmentaire) et celles du canal médullaire (cal médullaire) y prennent moins de part. Les travées osseuses nouvelles se forment au début dans un tissu de cellules conjonctives et d'ostéoblastes, plus tard dans le tissu cartilagineux. Le cartilage ne se forme que dans le cal périostique et dans le cal interfragmentaire. Il disparait peu à peu par les progrès de l'ossification qui s'effectue selon des lignes directrices. Dans les fractures avec plaie et infection modérée, l'ossification ne se fait pas par de simples bourgeons charnus, comme l'ont dit certains auteurs; il y a production de cartilage et d'os nouveau, comme dans les fractures fermées. Seulement la formation du cartilage est un peu retardée et moins abondante. *Achard, Paris.*

454) **Soubeyron, P. Myxome sous-périostique du tibia.** (Bull. de la Soc. anatomique de Paris, 27. nov. 1904.)

Il n'existe qu'un petit nombre d'observations de myxome pur des os. S. en rapporte une nouvelle. La tumeur est composée de logettes osseuses renfermant une matière gélatiniforme qui est constituée par du tissu muqueux. L'envahissement se fait par développement périvasculaire dans les canaux de Havers. Le début a eu lieu dans le périoste. *Achard, Paris.*

455) **Boelke, O. Ueber die klinische Bedeutung der wichtigsten morphologischen Veränderungen an den roten Blutkörperchen.** (Virch. Arch. Bd. 176, April 1904.)

Verf., ein Schüler von E. Grawitz, befaßt sich in der ausführlichen Studie mit der vielumstrittenen Herkunft der basophil gekörnten und polychromatophilen Erythrocyten. Er untersuchte 43 Fälle von posthaemorrhagischer Anaemie, 25 Neugeborene und 40 Fälle von Bleivergiftung, ferner eine Anzahl Phthisiker, Syphilitiker sowie Fälle von Lebercirrhose und Gelenkrheumatismus. Ueberall wurden fortlaufende mikroskopische Untersuchungen des Blutes nach verschiedenen Färbemethoden vorgenommen, außerdem das spezifische Gewicht des Blutes, das Verhältnis von Blutrot und Serum, der Haemoglobingehalt und die Zahl der einzelnen morphologischen Elemente bestimmt. Zum Studium der Knochenmarksveränderungen wurden einige Versuche an Kaninchen vorgenommen. Verf. gelangt zu folgenden Ergebnissen: „Das Auftreten von basophilen Granula ist, unabhängig von der Regeneration, bei Saturnismus und bei Blutzersetzung im Darm sicher, bei perniziöser Anaemie und Autointoxikation wahrscheinlich bedingt durch die schädliche Wirkung von znm Teil noch unbekannten Giftstoffen. Durch Färbung ist nachgewiesen, daß die basophilen Körner nicht bei der Regeneration durch Kernzertrümmerung, sondern dnrch Degeneration des Protoplasma selbst entstehen. Die Polychromatophilie wird nicht bedingt durch Auflösung der Kernsubstanz, sondern ebenfalls durch eine Veränderung des Zellprotoplasma allein.“ Anhangsweise bespricht Verf. die Genese der Blutplättchen, die er zum Teil als die aus den Erythrocyten ausgetretenen Kerne anzusehen geneigt ist. Wegen vieler weiterer Einzelheiten muß auf das Original verwiesen werden.

Beitzke, Berlin.

456) **Naegeli. Ueber die Entstehung der basophil-gekörnten roten Blutkörperchen.** (Münch. med. Wochenschr. 1904, No. 5.)

Unter sehr vielen pathologischen Verhältnissen werden durch pathologische Funktion des Knochenmarks basophil granulierte rote Blutkörperchen in die Blutbahn geworfen. Die Entstehung der Granula, nucleogen oder plasmogen, ist vorläufig unklar. Mit Degeneration hat diese morphologische Veränderung nichts zu tun. Unter pathologischen Verhältnissen erscheinen, wohl als Ausdruck einer Art Regeneration, Elemente, die sonst nur unter embryonalen Zuständen im Blut auftreten, ganz ähnlich den Megaloblasten. Wie diese Zellen weisen auch die basophil-gekörnten Erythrocyten auf eine pathologische (embryonale) Funktion des Knochenmarkes hin, deren Charakter als pathologische regenerative Reaktion angesehen werden muß. *Runge, Berlin.*

457) **Tarozzi, G. Su di una forma speciale di aneurisma dell' arteria splenica in dipendenza di un elastoma della parete arteriosa.** (Lo Sperimentale, Jan. 1904.)

Verf. beschreibt ein sackförmiges Aneurysma der Milzarterie. An der nicht aneurysmatischen Gefäßwand, dem Orifizium des aneurysmatischen Sackes entsprechend, zeigte sich eine durch reichliche Neubildung elastischer Substanzen charakterisierte Alteration. — Diese Anhäufung elastischer Substanz muß sich auf einen Bildungsfehler beziehen, d. h. auf ein Mißverhältnis in der normalen Verteilung der elastogenen Zellen, weshalb eben jener Teil der Arterienwand, in dem diese proportional minderzählig waren, dem Blutdrucke nachgab und sich ausdehnte. *Parodi, Turin.*

458) **Ferrari, E. Sulle periarterite nodosa.** (ibidem.)

Nach dem Verf. geht der in Frage stehende Prozeß weder von der Adventitia noch von der Intima, sondern von einer primitiven Entartung der Mediamuskulatur aus, die einem Nekrobioseprozeß unterliegt mit massenweiser hyaliner Transformation. Die enorme Anhäufung von Zellen in der Adventitia bedeute weiter nichts als die Entwicklung eines Granulationsgewebes, das die Tendenz besitzt, in die nekrotische Media und auch in die alterierte Intima einzudringen. *Parodi, Turin.*

459) **Watson, C. Malignant Disease of the Heart in a Fowl, Sarcoma.** (The Veterinary Journal, April 1904, Vol. IX.)

Verf. beschreibt einen Fall von Sarkom des Herzens bei einem Huhn. $^2/_3$ des basalen Teils des Herzens waren von einem weißlichen harten, mit Haemorrhagieen auf seiner Oberfläche punktierten Tumor eingenommen. Im Querdurchschnitt zeigten sich Epicard und Myocard beider Ventrikel ebenfalls ergriffen. Mikroskopisch zeigte sich ein typisches kleinrundzelliges Sarkom. Er fand außerdem Perikarditis, Ascites und Perihepatitis haemorrhagica. *Finigan, London.*

460) **v. Bruns. Ueber Kropfgeschwülste im Innern des Kehlkopfs.** (Bruns Beitr. Bd. 41, 1904.)

Zu den bisher beobachteten zehn Fällen von kropfartig gebauten Geschwülsten, die im Innern von Kehlkopf und Trachea beobachtet worden sind, fügt Verf. einen neuen. In seinen Ausführungen über die Genese dieser Tumoren gibt Verf. seine früher ausgesprochene Ansicht, dieselben seien auf embryonal versprengte Schilddrüsenkeime zurückzuführen, auf und schließt sich der Ansicht von Paltauf an, der (Zieglers Beitr. Bd. 11) bewies, daß in solchen Fällen normales Schilddrüsengewebe durch die bindegewebigen Zwischenräume der Knorpel in das Innere des Kehlkopfes oder der Trachea gelangen und hier zur Entstehung strumöser Bildungen führen könne. Veranlassung zu dieser Wucherung kann das Fehlen der Schilddrüsenkapsel geben, sodaß die Drüse selbst dem Perichondrium des Kehlkopfes direkt aufsitzt, und zwar scheint das Eindringen der Schilddrüsensubstanz in Kehlkopf und Trachea erst extrauterin, insbesondere zur Pubertätszeit stattzufinden, in der die Schilddrüse ja ihre größte Wachstumstendenz aufweist. *Engelmann, Berlin.*

461) **Madelung, O. W. Ueber Exstirpation eines Dermoides des Mediastinum anticum.** (ibidem.)

Verf. schildert zwei Fälle von Dermoid des vorderen Mittelfellraumes, von denen eins bei einem sechsjährigen Mädchen erfolgreich exstirpiert wurde. Seinem



mikroskopischen Aufbau nach muß dasselbe als ein zusammengesetztes Dermoid aufgefaßt werden, da es außer den Elementen der Haut, außer Knorpel und Lymphfollikeln zahlreiche Hohlräume und verzweigte Gänge enthält, die mit Zylinderepithelien wechselnder Form ausgekleidet waren.

Verf. ist geneigt anzunehmen, daß plötzliches, rasches Wachstum dieser Tumoren nach längerem Latescenzstadium auf Traumen zurückzuführen sei.

Engelmann, Berlin.

462) Junewitsch, W. A. Ueber Lymphangitis pulmonalis und deren Beziehung zum sogenannten idiopathischen Empyema. (Münchn. med. Wochenschrift 1904, No. 11.)

Es gibt eine Reihe von Empyemfällen, wo bei der Sektion in der Lunge keine Entzündungsherde gefunden werden, die durch Uebergreifen auf die Pleura die Entstehung der Empyeme erklären könnten. Man hat diese Empyeme „idiopathische Empyeme“ genannt. Verf. untersuchte sieben derartige Fälle und fand im Unterlappen, bis unter die Pleura verfolgbar, feine mit Eiter gefüllte Kanäle, welche sich als Lymphgefäße erwiesen, die vielfach in der Nachbarschaft von Venen, nicht von Arterien verliefen. Sie enthielten geronnene Lymphe, Eiterkörperchen und Streptococcen. Die Wandung der Gefäße war teilweis nur des Endothels beraubt, teilweise so stark zerstört, daß ihr Inhalt mit dem interstitiellen Bindegewebe kommunizierte. In Venen und Arterien keine Coccen und keine Eiteransammlungen. Die Bronchien waren entweder normal oder enthielten Zylinderepithelien, Streptococcen und Eiterkörperchen. Die Alveolen waren teils völlig normal, teils von ödematöser Flüssigkeit erfüllt, teils auch Eiterkörperchen und Fibrin, hin und wieder auch Coccen beherbergend. — Die Affektion hat sich also wohl so entwickelt, daß zunächst eine Lymphangitis pulmonalis und von da aus eine eitrige Pleuritis entstand. Gewissermaßen als Kontrolle für diese Auffassung führt Verf. dann einen Fall an, wo vom Mediastinum aus die Lungenlymphgefäße und von hier aus die Pleura eitrig infiziert wurde. — Die Microorganismen, die vielleicht durch Tröpcheninfektion in die Lungen gelangten, waren in allen Fällen Streptococcen, was auch für die primär-lymphatische Natur der Affektion spricht. — Als Komplikation einer derartigen Erkrankung können entzündliche Vorgänge im Lungengewebe selbst, metastatische Eiterungen z. B. in den Nieren durch Uebergang der Coccen in die Blutbahn oder Infektion des Peritoneums durch das Zwerchfell hindurch hinzutreten. *Runge, Berlin.*

463) Loeper, M. et Esmonet, Ch. La graisse dans les corps thyroïdes pathologiques. (Bull. et Mém. de la Sociéte anatomique de Paris, janv. 1904.)

Etude d'un grand nombre de corps thyroïdes fixés par le formol et traités par l'acide osmique. A l'état normal les cellules épitheliales du corps thyroïde sont dépourvues de graisse. A l'état pathologique, au contraire, la présence de granulation graisseuse est très fréquante dans ces cellules. L. et E. en ont trouvé dans des cas de tumeurs thyroïdiennes (adénome, cancer), de cachexie par tuberculose, cancer, leucémie, d'asystolie, d'infections graves, d'urémie, d'éclampsie puerpérale Experimentalement ils en ont obtenu aussi chez les animaux intoxiqués par le phosphore et l'arsenic, et infectés par le streptocoque et le bacille de Koch. — La graisse se trouve dans les cellules thyroïdiennes, soit à l'état de de poussière fine, soit à l'état de granulations volumineuses. Après action de l'acide osmique elle est dissoute assez rapidement par le xylol. — En somme, le corps thyroïde est, parmi les glandes de l'organisme, une de celles qui se chargent le plus facilement de graisse à l'état pathologique. *Achard, Paris.*

464) Muus, Niels. Eine Geschwulst der Pleura, von aberrierendem Lungengewebe ausgegangen. (Virch. Arch. Bd. 176, April 1904.)

In der linken Pleurahöhle fand sich, mit einem Stiele dem Zwerchfell aufsitzend, eine walnußgroße, polypöse, glatte Geschwulst, welche in Färbung und Oberflächenzeichnung einem Lungenlappen sehr ähnlich war. Der Stiel setzt sich durch das Zwerchfell fort und inseriert blind an der Magenwand. Mikroskopisch war der Tumor aus embryonalem Bronchialgewebe zusammengesetzt. Die Entwicklung ist folgendermaßen zu denken: Während der normalen Bildung der Lungenanlage vom Vorderdarm ist ein Teil dieser Anlage von der Hauptmasse abgesprengt worden. Der Darm wächst weiter und die kleine isolierte Anlage,

die stets in Verbindung mit dem Darm bleibt und später adenomatös auswächst, wird mit ihrem Anfangspunkte kaudalwärts verschoben. *Beitzke, Berlin.*

465) Pailler, B. Des épithéliomes polymorphes de la parotide. (Thèse de doctorat, Paris, déc. 1903.)

Les tumeurs de la parotide à tissus multiples, dites tumeurs mixtes, ont une origine discutée. Trois théories ont été proposées, qui les fonts dériver d'une origine épithéliale, conjonctive ou bronchiale. D'après l'examen histologique de 39 cas, P. se range à la théorie épithéliale. Il a vu les cellules épithéliales naître dans les culs-de-sac glandulaires sans que la trame conjonctive y prit part. Il estime q'il y a éclatement de la membrane limitante sans la poussée néoplasique et que les éléments épithéliaux sont projetés dans le stroma conjonctif. Puis ces cellules sont étouffées par la trame conjonctive et dégénèrent. *Achard, Paris.*

466) Deytieux, L. Branchiomes cervicaux. (Thèse de doctorat, Paris, déc. 1903.)

Trois observations de tumeurs malignes du cou; la première consiste en épithélioma pavimenteux à globes cornés, les deux autres en sarcome endothélial. D. considère ces tumeurs comme des branchiomes. On doit, selon lui, considérer comme des branchiomes épithéliaux les épithéliomas pavimenteux des glandes salivaires; et comme des branchiomes conjonctifs les tumeurs mixtes des glandes salivaires; dans ces dernières, les apparences de formationes glandulaires sont produites par le sarcome endothélial. *Achard, Paris.*

467) Zuckerkandl. Ueber Knorpel in der Pharynxtonsille. (Monatsschr. f. Ohrenheilk. 1904.)

Z. hat hyalinen Knorpel in der Pharynxtonsille eines ausgewachsenen Löwen gefunden und zwar in dem Bindegewebe zwischen den Drüsen und dem adenoiden Gewebe. Die Rekonstruktion zeigt, daß der Knorpel eine mit Fortsätzen versehene Platte bildete, die stellenweise sich durch das ganze Organ zieht. Doch hält Z. diesen Befund nur für einen ausnahmsweisen, da er weder bei einem älteren Löwenembryo noch bei einem neugeborenen Löwen eine Spur von Knorpel fand. *Haike, Berlin.*

468) Partsch, C. Ueber chronische Periodontitis und ihre Folgezustände. (Oesterr. Zeitschr. f. Stomatol., II. Jahrg., 1. Heft.)

Die bei Periontiden auftretenden, aus Granulationsgewebe bestehenden und durch derbes Bindegewebe gegen die Umgebung abgegrenzten Granulome stellen eine Haube über der Wurzelspitze dar; sie umschließen so einen Hohlraum in den das Wurzelloch nackt hineinragt und sind mit Detritus, Resten von Speisematerial, Bakterien, namentlich Hefezellen angefüllt. Die Häufigkeit der Fremdkörper macht das Auftreten von Riesenzellen im Granulationsgewebe erklärlich. Durch mangelnden dauernden Widerstand gegen diese Schädlichkeiten, ferner unter dem Einfluß von Gefäßveränderungen verwandelt sich das Granulationsgewebe in mit Fettröpfchen durchsetzte Masse, es färbt sich mit Sudan III deutlich rot, kurz es degeneriert fettig und hört auf als Schutzorgan gegen die eindringenden Schädlichkeiten zu funktionieren. *A. V. Richter. Berlin.*

469) Landsteiner, K. Ueber das Sarkom der Gallenblase. (Wien. klin. Wochenschr. 1904, No. 6.)

Verf. beschreibt einen Fall des so seltenen primären Sarkoms der Gallenblase. Diese stark vergrößert; ihre Wand durch Tumormasse infiltriert, beträchtlich verdickt. Höhle, aus der operativ einige Steine entfernt worden waren, hochgradig erweitert. Geschwulstbildung auf die Gallenblase beschränkt, nur einige kleine metastatische Leberknoten. Im primären Tumor mehrere kleinere mit klarem Inhalt gefüllte zystische Hohlräume. Auf Schnittfläche kein Saft abstreifbar. Metastasen ohne regressive Veränderungen. Histologisch: Myosarkom. Uebergang von glatten Mukelzellen in Sarkomzellen deutlich nachzuweisen. — Verf setzt sich für die mehrfach angefochtene Existenz einer als Leiomyosarkom zu deutenden Geschwulstform ein. Beweisend im positiven Sinne scheinen ihm: die Uebergangsbilder in gewissen Fällen von sarkomatös degenerierten Uterusmyomen, wobei die Sarkomzellen innerhalb der Muskelbündel auftreten und nicht im Bindegewebe außerhalb der Bündel, ferner die Fälle von metastasierenden Myomen. — Aetiologisch

nimmt Verf. in Anspruch die überstandene Cholelithiasis und eine in deren Gefolge möglicherweise zustande gekommene Muskelhypertrophie des Organs.

Lenk, Wien.

470) **Chartier. Angiome caverneux du foie. Mortification de la partie centrale.** (Bull. et Mém. de la Société anatomique de Paris, janv. 1904.)

Chez une femme de 36 ans, morte de tuberculose pulmonaire, le foie présentait une tumeur centrale, rouge, avec des îlots blancs. La tumeur était formée de cavités alvéolaires pleines de sang, tapissées d'endothélium et séparées par des travées fibreuses. Les îlots blancs étaient constitués par des cavités alvéolaires vides de sang, renfermant quelquefois des leucocytes polynucleaires ou oblitérées par un tissu conjonctif à grandes cellules et des néo-capillaires sanguins. Enfin, au centre de ces îlots, le tissu était mortifié et présentait des amas de granulations fines résultant de la destruction des hématies ainsi que quelques filaments de fibrine colorables par la méthode de Weigert. La mortification de l'angiome du foie paraît tout à fait exceptionelle. *Achard, Paris.*

471) **Garnier, Ch. Examen histologique d'un pancréas, au 35e jour d'une fièvre typhoïde compliquée.** (Bull. de la Soc. anatomique de Paris, nov. 1903.)

Chez un sujet mort de fièvre typhoïde compliquée de broncho-pneumonie et de septicémie consécutive à une eschare, le pancréas a été recueilli 2 heures après la mort, fixé par divers réactifs (alcool à 90⁰, liquides de Flemming et de Bouin), inclus dans le collodion et la paraffine et coloré par l'hématoxyline, par le bleu de toluidine, par le méthode de Benda (safranine et vert-lumière), par celle de Flemming (safranine, gentiane, orange), par l'hématoxyline ferrique d'Heidenhain. — Sur les coupes, on voit des altérations irrégulièrement disséminées dans le parenchyme et consistant en diapédèse de leucocytes qui envahissent les acini et détruisent les cellules sécrétantes. En même temps le tissu conjonctif présente un début de sclérose. Les altérations les plus intéressantes sont celles des cellules acineuses, et siégent dans le cytoplasme et dans l'ergastoplasme ou partie différenciée du cytoplasme, occupant la partie basale de la cellule (zone striée) et jouant le rôle principal dans l'élaboration du zymogène. Au lieu de se présenter sous l'aspect d'un fin réticulum, la zone ergastoplasmique prend un aspect vacuolaire; la substance basophile qui délimite les alvéoles se condense en petits amas granuleux; les noyaux des cellules ainsi altérées sont généralement gros et bien conservés. En somme les altérations portent surtout sur les parties présentant la différenciation fonctionnelle la plus grande. *Achard, Paris.*

472) **Le Calvé, J. Kyste hydatique de l'abdomen et de la cuisse.** (Arch. génér. de médecine, 8. mars 1904.)

Observation de kyste hydatique développé primitivement dans l'abdomen, et descendant le long de l'artère iliaque externe, pour envahir le triangle de Scarpa à travers l'anneau crural, et s'épanouir à la racine de la cuisse sous forme de prolongements multiples. Le diagnostic avait été fait par la ponction exploratrice; l'extirpation permit de reconnaître la disposition du kyste. Ce cas paraît tout à fait exceptionnel. *Achard, Paris.*

473) **Loeper, M. et Crouzon, O. Autopsie d'un cas de maladie d'Addison traité par l'adrénaline.** (Bull. et Mém. de la Soc. anatomique de Paris, 18. déc. 1903.)

Observation d'une femme de 46 ans, atteinte de maladie d'Addison et traitée par des injections répétées d'adrénaline. A l'autopsie, outre une tuberculose caséeuse des capsules surrénales, on trouva deux sortes des lésions vasculaires: 1⁰ des lésions anciennes d'athérome aortique, siégeant depuis l'origine de l'aorte jusqu' à sa terminaison et se poursuivant dans les fémorales; 2⁰ les lésions récentes consistant en vaso-dilatation intense dans les poumons, les reins, le coeur, les parois aortiques, et en foyers inflammatoires d'endo-mésoartérite siégeant à côté des lésions anciennes dans les parois de l'aorte. Ces lésions récentes sont attribuées par L. et C. à l'adrénaline. *Achard, Paris.*

474) **Reeb, M. Beitrag zur Lehre des Chorio-epithelioma malignum, nebst Bemerkungen über Diagnosenstellung desselben.** (Arch. f. Gynäk. Bd. 71, Heft 2.)

Bericht über zwei Fälle von Chorio-epithelioma malignum. Bei dem ersten fand sich 3 Wochen post partum in einem harmlos aussehenden Plazentarpolypen

reines Chorio-epitheliom. Die Tumorbestandteile waren sehr typisch in Säulen angeordnet, die aus gewucherten Langhansschen Zellen mit dem sie umgebenden Syncitium bestanden. Verf. glaubt, daß sich das Chorio-epitheliom in diesem Falle aus den Trophoblastwucherungen entwickelte, die in ausgetragenen Plazenten schon mehrfach beobachtet worden sind. Im Fall 2 fand sich 30 Tage post partum eine diffuse Infiltration eines Teils der Plazentarstelle mit Tumorbestandteilen, ohne Metastasen in anderen Organen. Die mikroskopische Untersuchung ergab: Streckenweise normale Schleimhaut; in der Muskulatur zerstreute oder gruppenweise auftretende syncytiale Riesenzellen, die oftmals in der Umgebung der Gefäße und bis unter das Endothel zu finden waren. Auffallend an diesen Zellen war der Umstand, daß sie meist nur ein-, selten zwei- bis dreikernig waren. Sie schienen vielmehr fragmentierte Zottensyncytien zu sein und glichen den zwischen den Muskelfasern gefundenen foetalen Zellen, wie sie in anderen Fällen von Syncytiom beschrieben worden sind. *Runge*, *Berlin.*

475) Pick, L. Ueber eine besondere Form nodulärer Adenome der Vulva. (Archiv f. Gynäk. Bd. 71, Heft 2.)

Fall 1. An der Innenseite des rechten Labium majus erbsengroßer rötlicher Tumor, von der Haut nicht deutlich trennbar. Gleichartiger, etwas größerer Tumor an der Innenseite des linken Labium majus in der Gegend der Bartholinschen Drüse. Der linke Tumor, durch eine bindegewebige Kapsel scharf gegen die Umgebung abgegrenzt, besteht aus größtenteils regellos durcheinander ziehenden, manchmal aber auch mehr parallel verlaufenden Drüsenschläuchen, welche sich zwei- bis mehrfach teilen und fast durchweg gleiches Kaliber aufweisen, welches nur hin und wieder, spez. an den Enden zystenartig erweitert ist. Sie sind zumeist von einem zweizeiligen Epithel ausgekleidet, wobei die innere Lage aus zylinderartigen bis kubischen, die äußere aus spindelförmigen Zellen besteht. Die Kerne der letzteren verlaufen mit ihrer Längsachse parallel der des Drüsenlumens. Hin und wieder fehlt diese äußere Zellschicht. Auch solide Zellstränge finden sich als Vorstadien der Schläuche. Von der den Tumor umgebenden Kapsel ziehen Septa aus fibrillärem Bindegewebe in diesen hinein und teilen ihn dadurch in Lobuli; eine Anordnung, der auch die Verteilung der Drüsenschläuche folgt. Der Tumor steht nur an einer Stelle in Zusammenhang mit der Epidermis. Hier verlängern sich die Leisten der Keimschicht durch das choriale Bindegewebe hindurch bis zur Tumoroberfläche und lassen aus ihren distalsten Enden lange, enge Kanäle mit einschichtigem Epithel hervorgehen, die unmittelbar mit den Röhren des Tumors zusammenhängen. Diese Kanäle ziehen durch die gesamte Epidermis hindurch bis an die Oberfläche und enden hier mit trichterförmiger Einziehung. Der rechte Tumor weist im großen und ganzen denselben Bau auf, nur daß die Drüsenschläuche öfter parallel miteinander verlaufen, sich nicht so lebhaft verästeln und ihr Röhrenkaliber in etwas stärkerem Maße wechselt.

Fall 2. Am rechten Labium majus erbsengroßer, breitgestielt aufsitzender Tumor, gegen die Unterlage und Haut verschieblich. Abkapselung der Geschwulst und Teilung derselben in Läppchen fehlt. Sie besteht ebenfalls aus stark geschlängelten, aber nirgends erweiterten Drüsengängen, die teils mit einem einzeiligen, großenteils aber mit einem zweizeiligen Epithel ausgekleidet sind. Dieses zeigt entweder denselben Aufbau wie in Fall 1, oder es besteht aus zwei Lagen gleichartiger kubischer Elemente. Auch hier besteht streckenweis ein Zusammenhang der Drüsenröhrchen mit der Oberhaut. Von der Epidermis gehen solide Zellsprossen in die Tiefe, deren Epithelien stellenweis zu drüsenartigen Lichtungen auseinander weichen, aus denen zunächst drüsenartige vielschichtige Epithelstränge entstehen, die dann in die Zylinderepithelschläuche übergehen.

Es handelt sich also in beiden Fällen um echte Adenome, die jedoch sicher nicht zu den malignen zu zählen sind. Der Aufbau der Drüsenwandung entspricht völlig dem von Schweißdrüsen, daher glaubt Verf., daß diese Geschwülste sich auf dem Boden von Schweißdrüsen als kongenitale Mißbildungen entwickelt haben und als (Cyst) Adenoma tubulare hidradenoides vulvae zu bezeichnen sind. *Runge*, *Berlin.*

476) Theilhaber, A. und Hollinger. Die Ursachen der Blutungen bei Uterusmyomen. (Archiv f. Gynäk. Bd. 71, Heft 2.)

Verf. untersuchten 18 myomatöse Uteri. Die nur unwesentlich veränderte

Schleimhaut war bei den blutenden dünner als bei den nicht blutenden. Sie neigen daher zu der Ansicht, daß Myome eine Hyperplasie der Schleimhaut nicht hervorrufen, und daß die von anderen Verf. gefundene Verdickung derselben wohl nur Begleiterscheinung der prämenstruellen Kongestion oder ähnliches sei. Wesentliche Unterschiede zwischen blutenden und nicht blutenden myomatösen Uteris fanden sich dagegen in dem Mesometrium. Bei letzteren waren schöne, breite Muskelfelder zu konstatieren, die größer als normal waren. Das sie umgebende Bindegewebe war dünn und sandte wenig Ausläufer in die Muskelfelder hinein. Bei blutenden myomatösen Uteris waren die Muskelfelder dagegen kleiner, das umgebende Bindegewebe dicker und die in die Muskelfelder hineingehenden Ausläufer zahlreicher und dicker. Man hatte also das Bild der sogen. „Myofibrosis uteri“ vor sich. Diese führt die Menorrhagieen dadurch herbei, daß sie eine Insuffienz des Uterus, hierdurch eine Stauung in den Venen und ferner ungenügende Kontraktionen während der Menses und damit Menorrhagieen veranlaßt. Aber die Insufficienz der Uterusmuskulatur kann auch z. B. bedingt sein durch ein submuköses Myom, welches die Muskulatur verhindert, sich ordentlich zu kontrahieren. Länge und Dauer der menstruellen Blutung werden beeinflußt 1. von der Stärke der Muskelkontraktion, die Folge der Muskelentwicklung ist. Gering ist letstere bei Myofibrosis uteri infolge von Seneszenz oder Ernährungsstörungen; sodann auch 2. von der Zahl der Blutgefäße, die im Alter geringer ist, so daß alte Frauen trotz Myofibrosis uteri nicht bluten; 3. von dem Kontraktionszustand der Blutgefäße, der von äußeren Momenten, wie psychischen oder geschlechtlichen Erregungen, Quantität oder Qualität der aufgenommenen Nahrung usw. abhängig ist; 4. von der Stärke der Blutwelle, die zum Uterus strömt. *Runge, Berlin.*

477) Doran, A. Primary squamouscelled Epithelioma of the body of the Uterus. (Transactions of the Obstetrical Society of London, Vol. XLV.)

Nach Mitteilung des klinischen Verlaufs eines Falles dieser äußerst seltenen Krankheit beschreibt Verf. den durch Operation entfernten Uterus. Das Neoplasma hatte den ganzen Fundus uteri eingenommen und endete mit scharfem Rande am Os internum. Schnitte durch die ganze Länge des Uterus zeigten, daß es ein eypisches Pflasterzellenepitheliom war. Doch wiesen zwei Schnitte deutlich auf tinen Ursprung vom Zylinderepithel der Drüsentubuli der Mucosa hin. Auf der Hinterwand des Corpus Uteri war das Neugebilde bis zum Peritoneum vorgedrungen, hatte jedoch nicht perforiert. Die Portio war atrophisch und von der Krankheit verschont geblieben. *Finigan, London.*

478) Spencer, H. A degenerated uterine Fibroid threatening to rupture. (Ibidem.)

Im vorderen oberen Teile eines durch abdominale Hysterektomie amputierten Uterus befindet sich ein interstitielles Fibrom, welches myxömatös degeneriert und an seinem obersten Ende zystisch ist. Die Muskulatur des Uterus, welche am unteren Ende des Neoplasma dick ist und allmählich nach oben zu abnimmt, hat dessen pulpaartigen Inhalt allmählich so durch die dünne Kapsel gepreßt, daß der Tumor mit gelatinösem Inhalt und nur mit Peritoneum bedeckt auf der Außenfläche des Uterus erscheint. *Finigan, London.*

479) Schürmann, E. Ein Fall von Endothelioma ovarii lymphaticum cysticum. (Zeitschr. f. Geb. u. Gyn. Bd. 50 H. 2.)

Der cystische Tumor bestand aus 2 makroskopisch differenten Teilen, deren Untersuchung ergab: 1. In einem fibrillären Bindegewebe inmitten lebhafter kleinzelliger Infiltration und diffuser Blutextravasate findet sich ein mannigfaches System kleiner Lymphspalten, deren Endothel selten ganz unverändert, meist in mäßig starker Wucherung begriffen ist, die sich unter Freilassung der Lumina mehr in das umliegende Bindegewebe hin — allerdings bei engem Connex mit dem Mutterboden — verbreitet und völlig syncytialen Zellcharakter besitzt. 2. In einem fast unveränderten Bindegewebe findet sich ein Gefüge breiter Lymphkanäle, deren endotheliale Auskleidung größtenteils ohne Besonderheiten ist, stellenweise aber excessive Proliferationsvorgänge zeigt, unter Bildung ausgedehnter solider und typisch epitheloider Zellanhäufungen, die aber stets nur in den praeformierten Hohlräumen entstanden sind und nirgends in die Umgebung hineinbrechen. Eine Beteiligung der Kapillaren oder größeren Gefäße ist nirgends

nachweisbar. Wir haben es also mit einer Neubildung zu tun, die ihren Ursprung nur von den Saftspalten des Lymphsystems genommen hat und die daher obigen Namen verdient. *Zuntz*, *Berlin*.

480) Pepere, A. Ancora sull' endotelioma dell' utero. (La Clinica moderna 1903, No. 50.)

Beschreibung eines Tumors des Uteruskörpers einer Frau, der infolge eines Tumors zwei Jahre vor dem Tode der Hals des Uterus abgetragen worden war. — Das beschriebene Neoplasma entsteht aus der Uterussubmucosa und besonders aus den lymphatischen und blutreichen Endothelien und zum Teil aus dem Perithel, ohne jede Beteiligung des Epithels der Schleimhaut und der Drüsen. Die neugebildeten Zellen verschiedener Form und verschiedenen Aussehens bilden unregelmäßige Röhrchen und Stränge, die in die Bündelzwischenräume der inneren Muskelschichten eindringen: diese werden dann infolge der Kompression atrophisch, während an ihre Stelle ein Stroma des eigentlichen Neoplasmas tritt, die dem die Muskelbündel trennendem Bindegewebe entstammen. Auf Grund verschiedener Tatsachen ist der Verf. der Ansicht, daß der Tumor des Gebärmutterkörpers nicht als eine Fortpflanzung des Tumors aufgefaßt werden dürfe, der zwei Jahre vor dem Tode der Frau sich an ihrem Gebärmutterhals gebildet hatte und abgetragen wurde, sondern daß die beiden Neoplasmata sich unabhängig von einander von verschiedenen und zerstreut liegenden Herden aus entwickelt haben. Die Lymphdrüsen weisen keine Metastasen auf. *Parodi*, *Turin*.

481) Seydel, O. Lipoma fibro-myomatosum uteri. (Zeitschr. f. Geb. u. Gyn. Band 50, Heft 2.)

Im Fundus eines wegen malignen Adenoms exstirpierten Uterus fand sich ein wallnußgroßer, leicht ausschälbarer Tumor, nach Art eines Kugelmyoms, aber von auffallender leuchtend gelbroter Farbe. Die mikroskopische Untersuchung ergab, daß diese Färbung durch Herde von Fettgewebe hervorgerufen wurde, zwischen die sich in unregelmäßiger Weise ein Gerüstwerk schiebt, das außer aus Bindegewebe auch aus glatten Muskelfasern besteht. Im Anschluß an diesen Tumor beschreibt Verf. noch einen kirschkerngroßen Tumor ähnlichen Baues, der ihm von Rob. Meyer zur Verfügung gestellt wurde. In diesem sind die Fettgewebsherde schärfer abgegrenzt, im Zwischengewebe fehlen die Muskelfasern. Was die Histiogenese derartiger Tumoren anlangt, so verwirft S. die Annahme der Metaplasie von Muskelelementen in Myomen. Er nimmt vielmehr eine embryonale Verlagerung von Lipoblasten an. Dafür existieren zwei Möglichkeiten. Das Fettgewebe tritt in der Entwicklung immer in der Nähe der Gefäße auf. Es könnten also Lipoblasten mit den Gefäßen in den Uterus eindringen, wofür die starke Gefäßversorgung in beiden Tumoren sprechen würde. Oder es wäre denkbar, daß gelegentlich einmal Bestandteile des subperitonealen Mesenchyms durch den abwärts vordringenden Zellstrang des Müllerschen Ganges eine Strecke weit mitgeführt werden, und so in den Bereich der späteren Uterusanlage kommen könnten. *Zuntz*, *Berlin*.

482) Schenk, F. Primärer Krukenbergscher Ovarialtumor. (Zeitschr. f. Geb. und Gyn. Bd. LI, Heft 2.)

Von den wenigen überhaupt bisher beschriebenen Fällen der obengenannten Art haben sich die meisten als Metastasen von Carcinomen des Magendarmtractus erwiesen. Nur ein sezierter Fall von Krukenberg selbst ist sicher primär. Schenk bringt einen zweiten sicher primären Fall dieser Art. Patient starb $^1/_2$ Jahr nach der doppelseitigen Ovariotomie und bei der Sektion fanden sich zahlreiche Lymphdrüsenmetastasen, kein anderer Primärtumor. Die mikroskopische Untersuchung ergab genau das von Kr. gezeichnete Bild: in einem fibrös-myxomatösen Grundgewebe finden sich in Gruppen angeordnete Zellen, meist rund und blasig gequollen, in der Größe sehr variierend. Häufig liegt der Kern randständig, so daß die ganze Zelle das Bild eines Siegelringes gibt. Kr. bezeichnete die Geschwulst, da er nirgends einen Ausgang von epithelialen Elementen nachweisen konnte, als Fibrosarcoma mucocellulare carcinomatodes. Sch. ist aber geneigt, mit Rücksicht auf das Aussehen der Zellen und die Verbreitung ausschließlich auf dem Lymphwege die Geschwulst als ein Carcinom unbekannten Ursprungs anzusehen.

Zuntz, *Berlin*.

483) Nazari, A. Alterazioni renali nella tetania gastrica. (Lo sperimentale. Jan. 1904.)

Schon makroskopisch drängte sich dem Verf. in den zwei von ihm beschriebenen Fällen von Gastrotetanie die Diagnose der Kalkinfiltration der Rindensubstanz der Nieren auf. Histologisch hatte die Kalkinfiltration ihren Sitz in den Röhrchen II. Ordnung, oder in den Zwischenstücken besonders an dem Punkte, an dem sie sich an den entsprechenden Malpighischen Knäuel anschließen, sowie in den Henleschen Schleifen und besonders im aufsteigenden Teile derselben. Der übrige Teil der Niere war nur stellenweise alteriert, besonders in den mehr peripheren Teilen der Rinde und in den Bündeln der geraden Kanälchen der Rinde selbst; die Epithelien der Kanälchen dieser Teile waren weniger stark alteriert, während die Veränderungen des interstitiellen Bindegewebes sehr entwickelt waren und in einer reichen, besonders um die verkalkten Teile herum stark hervortretenden Zellinfiltration bestanden. Von verschiedenem Grade waren die Veränderungen der Knäuel, von einer Vermehrung der Kerne an bis zur vollkommenen Sklerose. *Parodi, Turin.*

484) Tartarini-Gallerani, A. Azione del Sublimato sul rene. (Riforma Medica 1903 No. 51).

Der Verf. erhielt bei Injection einer Sublimatlösung (1 oder 2 Zehntel ccm einer $1-1^1/_2\,^0/_0$ Lösung) in die Rindensubstanz der Kaninchennier eeinen Niederschlag von Kalksalzen in den dem Sitz der Injection benachbarten Kanälchen. Die Verkalkung wird am 9. oder 10. Tage nach erfolgter Injection sichtbar, dauert bis zum 15. Tag, wobei weder vor noch nach derselben Fettdegeneration sich einstellt. *Parodi, Turin.*

485) Ferrarini, G. Ricerche sulla guaribilità anatomica e funzionale delle lesioni renali. (Lo Sperimentale, Jan. 1904.)

Zuerst studierte Verf. die Evolution der Nierenverletzungen, die auf temporäre Ischaemie der Niere folgen, wobei er den Prozeß bis zur restitutio ad integrum verfolgte. Hiernach erzeugte er eine laterale Nierenentzündung vermittels der temporären Ischaemie, worauf dann nach erfolgter Operation mit stets größeren Zwischenabständen kleine Dosen Kantharidin und diphtheritischen Toxins injiziert wurden. Vergleichende Studien wurden angestellt über die Läsionen der vorher ischämisierten und der gesunden Niere. — Die Resultate dieser Versuchsreihe waren nicht übereinstimmend. In einer dritten Versuchsreihe wurde die Nierenkapsel abgetragen und dann vor, während und nach der Operation mit Kantharidin oder mit diphtheritischem Toxin eine Nephritis erzeugt. Nachdem schließlich die Nieren zu verschiedenen Zeitpunkten geprüft worden waren, fand man, daß die Kapsel wieder erstand und sich durch Adhärenz ein circulus venosus accessorius bildete, der jedoch nicht den geringsten Einfluß auf die Funktion der gesunden Nierendrüsen ausübte, noch auf die von einem Nephritisprozeß betroffene Niere. *Parodi, Turin.*

486) Cagnetto, G. Zur Frage der anatomischen Beziehung zwischen Akromegalie und Hypophysistumor. (Virch. Arch., Bd. 176, April 1904.)

Nach einer Besprechung der wichtigsten bisherigen Theorien über die vieldiskutierte Frage berichtet Verf. über zwei eigene Beobachtungen. Die erste betrifft einen Fall von Hypophysistumor ohne Akromegalie. Es handelte sich um ein wahrscheinlich vom Infundibulum ausgegangenes polymorphes, teleangiektatisches Sarkom, das das Tuber cinereum und die Corpora mammillaria zerstört, die Innenfläche der Großhirnganglien überwuchert hatte und in Form einer schwammigen, gelappten, rötlichen Masse in den dritten Ventrikel hineinragte. Von der Hypophysis war nur noch der atrophische vordere Lappen vorhanden; die Chromophilzellen fehlten gänzlich. In der genau untersuchten Schilddrüse des Falles fanden sich keinerlei Zeichen einer funktionellen (kompensatorischen) Hyperplasie. Im zweiten Falle lag eine etwa hühnereigroße, adenomatöse Struma der Hypophysis mit vorgerückter krebsiger Entartung vor; längs des Rückenmarks fanden sich eine Anzahl metastatischer Knoten. Auch hier fanden sich Reste des Vorderlappens, die aber im Gegensatz zum ersten Falle die Anzeichen der funktionellen Hypertrophie und Hyperplasie aufwiesen. Der Tumor ging augenscheinlich aus ihnen hervor, während im ersten Falle der Tumor den gänzlich von ihm

getrennten Vorderlappen komprimiert hatte. Chromophilzellen waren in dem adeno-carcinomatösen Tumor reichlich vorhanden. In diesem Falle bestand ausgesprochene Akromelagie. Verf. neigt zu der Ansicht, daß dieselbe durch eine primäre Stoffwechselstörung entsteht, welche die Knochen des Schädels und der Glieder und manchmal mit Vorliebe die Hypophysis zu einer lebhaften hyperplastischen Neubildung reizt. *Beitske, Berlin.*

487) **Cagnetto, G. Sulla relazione anatomica fra acromegalia e tumore ipofisario.** (Lo Sperimentale, Jan. 1904. [Vergl. das vorige Referat.])

Verf. berichtet über zwei Fälle von Hypophysistumor. Der erste derselben hat keine Zeichen von Akromegalie. Es handelte sich um ein polymorphes teleangiektatisches Sarkom. Der Drüsenlappen der Hypophysis war deutlich von dem neugebildeten Gewebe separiert und auf eine dünne Platte reduziert, die keine chromophilen Zellen enthielt. Der zweite Fall dagegen bestand in einem adenomatösen Struma der Hypophysis mit vorgeschrittener carcinomatöser Entartung bei einem 35jährigen Individuum mit allen somatischen Zeichen der Acromegalie. Die erste Beobachtung widerspricht der Hypothese, daß die Funktionsverminderung der Hypophysis die Basis und die Ursache der Akromegalie sei. Die zweite Beobachtung bestätigt noch nicht das Gegenteil, daß nämlich die Akromegalie den Effekt der Ueberfunktion der Hypophysis bedeute, weil in jenem Falle die Anschwellung der Glieder bis kurz vor dem Tode bestand, zu welcher Zeit die vorgeschrittene krebsige Degeneration des Tumors eine Ueberfunktion der Reste der Glandula pituitaria nicht zulassen konnte. *Parodi, Turin.*

488) **Fletscher, H. und Batten, Frederick E. Case of progressive muscular atrophy of spinal origin in a girl aged 11 years; with autopsy.** (Brain, Winter 1903.)

Vom Halsmark bis ans Ende des Dorsalmarks — am stärksten im mittleren oberen Dorsalmark — fand sich (Marchimethode) eine Faserdegeneration, die auf die Gegend um das Vorderhorn beschränkt war. Weiterhin war auch eine Zellatrophie in den Clarkeschen Säulen und eine solche in den Vorderhornzellen korrespondierend mit der Faseraffektion (Nisslfärbung) vorhanden. An Weigertpräparaten war systematisch nur das Gebiet des direkten Cerebellartraktus befallen, sonst mehr diffus die Randpartieen des Seitenstranges und die Vorderstränge. In dem erkrankten Gebiet deutliche Gliawucherung. Gefäßwände zwar intakt, doch um dieselben Rundzellen und Blut angehäuft. Periphere Nerven frei. Diese Affektion wird als chromatische Myelitis auf vaskulär-toxischer Basis gedeutet. *Marburg, Wien.*

489) **Wright, Hamilton. Beri-Beri in Monkeys.** (Brain, Winter 1903.)

Vom pathologischen Gesichtspunkte aus hat man die akute und subakute, sowie die akute perniziöse Beri-Beri zu unterscheiden; dazu kommen dann noch residuelle Beri-Beri-Paralysen. Diese Formen konnte der Autor experimentell am Affen erzeugen. Und er kommt dabei zum Schlusse, daß Beri-Beri eine Infektionskrankheit ist, die mit der Nahrung nur insofern etwas zu tun hat, als der Erreger wahrscheinlich mit derselben, der er zufällig einmal beigemischt ist, in den Organismus gelangt. Dort vermehrt er sich im Magen und Anfangsteil des Dünndarmes, führt zu lokaler Entzündung und produziert ein Gift, das resorbiert wird. Dieses nun wirkt auf die Nerven im Zentrum und der Peripherie, bringt u. a. an den Nervenzellen die bei Intoxikation beschriebenen Veränderungen (Schwellung, Auflösung der Tigroide, Fragmentation der Zelle — Nissl-Färbung) hervor, welche den Symptomenkomplex der Beri-Beri erzeugen. Die Inkubationszeit ist kurz. Die bei Affen gemachten Erfahrungen stimmen mit denen beim Menschen fast völlig überein. *Marburg, Wien.*

490) **Key, E. Ein Fall von Chorioidalsarkom mit einem nekrotischen Herde.** (Hygioea 1904, Heft 2.)

Das rechte Auge einer 34jährigen Frau wurde etwa ein Jahr nach den ersten Symptomen des Tumors enukleirt. Während dieser Zeit hatte die P. außer den eigentlichen Tumorsymptomen zwei gelinde Anfälle entzündlicher Reizung vom episcleritischen Charakter und zwar, wie später gefunden, war diese Reizung in beiden Fällen in der nächsten Nähe eines im Tumor befindlichen nekrotischen Herdes lokalisiert. Fixation des enukleirten Bulbus in Carnoys Flüssigkeit, Celloidin-

einbettung, Hämatoxylin-Eosin, Eisenreaktion mit Ferrocyankali und Salzsäurespiritus. Löfflers und Weigerts Bakterienfärbungen. — In der temporalen hinteren Hälfte des normal großen Bulbus liegt dicht an der Innenseite der Sclera der wie eine Scheibe ausgebreitete schwarzgraue Tumor, sich von der Pupilla bis zur frontalen Aequatorialzone erstreckend. Im vordersten Teile des Tumors findet sich ein scharf umschriebenes nekrotisches Herdchen, in dessen nächster Umgebung sich kleine, hyalin entartete blutleere Blutgefäße zeigen. Der Bau des Tumors stimmt übrigens mit den gewöhnlichen melanotischen Aderhautsarcomen gut überein. Nirgendwo Bakterien. — Die Nekrose wird als eine ischämische nach der Entartung der Gefäße aufgefaßt, aber nicht, wie es Leber und Krahnstöver meinen, als eine bakterielle infektiöse. So werden auch als Ursache für die die Tumorsymptome komplizierende entzündliche Reizung nicht etwa Bakterien, sondern die Resorption der nahe liegenden nekrotischen Materie angesehen. *Sundberg, Stockholm.*

491) Schmincke. Mitteilung eines Falles von sogenannter Holzphlegmone. (Physikalisch-medizin. Gesellschaft zu Würzburg. Sitzung vom 18. Febr. 1904.)

Vortr. berichtet über einen Fall, der die typischen Symptome der sogenannten Holzphlegmone (Phlégmon ligneux du cou Réclus) zeigte und bei dem zum ersten Mal, da Patient ad exitum kam, die Gewebsveränderungen, die die Holzphlegmone verursacht, histologisch untersucht werden konnten. Vortr. gibt zunächst eine Charakteristik des von Réclus zuerst beschriebenen Krankheitsbildes: langsame, sich auf Wochen, ja Monate hin erstreckende Entwicklung einer diffusen, brettharten Infiltration am Halse, die fieberlos, schmerzlos und ohne weitere Allgemeinerscheinungen vor sich geht. Röte pflegt erst dann aufzutreten, wenn die Haut mit der tiefer gelegenen indurierten Gewebspartie adhärent wird. Nach verschieden langem, Wochen bis Monate dauerndem, unverändertem Bestand der diffusen bretthartenInfiltration Uebergang derselben an einzelnen Stellen in Eiterung. Es werden dann die bisher beobachteten, in der Literatur beschriebenen Fälle von Holzphlegmone kurz besprochen, wobei Vortr. hervorhebt, daß aus den bisher beschriebenen Fällen hervorzugehen scheine, daß für den Kranken die Holzphlegmone keine direkte Gefahr bedeute, und daß der Krankheitsprozeß, wenn auch langdauernden, so doch endlichen Heilungsverlauf zeige. Der Fall, dessen Sektion und histologische Untersuchung Vortr. machen konnte, zeigte intra vitam alle für die Holzphlegmone als charakteristisch beschriebenen Symptome. Der Tod erfolgte an Herzschwäche infolge Sklerose der Coronararterien, speziell fand sich eine frische Thrombrose des Ram. desc. post. d. a. cor. dextr. Bei der mikroskopischen Untersuchung der infiltrierten Gewebspartien am Halse fand sich ein Krebs und zwar ein Cancroid. Vortr. zieht aus seinem Fall die Konsequenz, die sogenannte Holzphlegmone und ihre Prognose als für den Kranken infaust zu bezeichnen. Vorläufig erscheint ihm das Wesen der Holzphlegmone in einer krebsigen Erkrankung begründet, die sowohl klinisch — ohne jegliche Kachexie usw. verlaufend — wie pathologisch-anatomisch — Cancroid von eminent progressiver Entwicklung und diffuser Infiltration — merkwürdig dasteht. Damit verzichtet er auf eine Deutung der bisher beobachteten Fälle mit günstigem Ausgang und hält sich hierzu um so mehr berechtigt, als bei keinem derselben eine mikroskopische histologische Untersuchung vorliegt. Von weiterer Beobachtung und histologischer Untersuchung derartiger Krankheitsfälle wird es abhängig sein, ob sich dieser Standpunkt auch fernerhin aufrecht erhalten läßt. *Autoreferat.*

492) Schwarz, L. Ueber ein Epithelioma papillare. (Virch. Arch. Bd. 175, März 1904.)

Es handelt sich um ein wahrscheinlich aus einem Atherom hervorgegangenes, ziemlich rasch gewachsenes papilläres Epitheliom mit Verhornung und teilweiser Verkalkung. Interessant sind die in demselben beobachteten Vorgänge bindegewebiger Organisation: Ueberall dringt Granulationsgewebe, zum Teil bereits bindegewebig umgewandelt, in die Geschwulst hinein, dieselbe substituierend. Den verhornten Massen zunächst liegen zahlreiche Riesenzellen, deren Beschreibung ein besonderer Abschnitt gewidmet ist. Die histologischen Bilder lassen erkennen, daß sie größtenteils bindegewebiger Abkunft sind und dem andringenden Granulationsgewebe als Pioniere dienen (Fremdkörperriesenzellen), nur

zum kleineren Teile hingegen dem Epithel entstammen. Eine Uebersicht der bisherigen Literatur über bindegewebige Organisation von Epitheliomen ist beigefügt. *Beitzke, Berlin.*

III. Technik.

493) Wittmaack. Ueber Markscheidendarstellung und den Nachweis von Markhüllen der Ganglienzellen im Akustikus. (Arch. f. Ohrenhk., Bd. 61.)

Zur Darstellung der Markhüllen der Ganglienzellen im Ganglion spinale des Meerschweinchens bediente sich W. folgender von ihm gefundener Methode: Fixierung des Schläfenbeins nach Eröffnung der Bulla in frisch bereiteter Müllerscher Lösung mit Zusatz von 10 % Formol und 3—5 % Eisessig in einem verschlossenen Gefäß, bis das Präparat dunkelgrün geworden ist (6—8 Wochen), danach ist die Schneckenspindel mit dem Akustikusstamm herauszupräparieren und auf einige Tage in 2—3proz. Salpetersäureformollösung zu legen, dann auszuwaschen und weiter in Celloidin oder Paraffin einzubetten. Die Schnitte kommen für einige Stunden in eine 2proz. Osmiumlösung und nach kurzem Abspülen im Wasser, in 5proz. Pyrogallussäurelösung; nach der Schwärzung abspülen in Wasser und Weiterbehandlung zum Einlegen in Kanadabalsam. An den so behandelten Schnitten sieht man, daß sich derselbe dunkelblauschwarze Saum, der den Achsenzylinder der Nervenfaser umgibt, sich ohne Unterbrechung auf die Nervenzelle fortsetzt und diese in analoger Weise einschließt. Ebenso sieht man die Schwannsche Scheide der Nervenfaser sich auf die zarte Endothelhülle der Nervenzelle sich fortsetzen. *Haike, Berlin.*

494) Fischel, R. Ueber eine neue Methode zum Aufkleben von Celloidinschnitten und die Anwendung derselben für Schnittserien. (Zeit. wiss. Mikrosk., Bd. 20 H. 3, 1904.)

F. benutzt als Klebemittel ein von Pick angegebenes Linimentum exsiccans, das als wesentlichen Bestandteil, das übrigens schon des öfteren als Klebemittel empfohlene Traganth enthält (Traganth 5, Glycerin 2, dest. Wasser 100). Dasselbe wird in dünner Schicht auf dem Objektträger ausgebreitet, die feuchten, gut gestreckten Schnitte werden aufgelegt und mittels Fließpapier angedrückt. Nachdem das letztere vorsichtig seitlich abgezogen ist, wird der Objektträger für $^1/_4$—$^1/_2$ Stunde in 96 % Alkohol übertragen und ist dann zur Weiterbehandlung fertig, verträgt auch das Entcelloidinieren der Schnitte. Die Methode erlaubt aber nur kurzes Verweilen der Präparate in Wasser und wässerigen Lösungen, ganz ausgeschlossen sind saure und gasbildende Flüssigkeiten. *Kr.*

495) Colombo, G. Di un metodo per tingere „intra vitam" i granuli protoplasmatici degli elementi cellulari della cornea, e per fissare stabilmente la colorazione ottenuta. (Zeit. wiss. Mikrosk., Bd. 20 H. 3, 1904.)

Verf. träufelt drei oder vier Tage lang einem Frosch täglich viermal fünf Tropfen einer sterilisierten gesättigten Bismarkbraunlösung (in 0,92 % Kochsalzlösung) in den Konjunktivalsack. Fixation des Bulbus in einer Mischung von 2 Teilen konc. Sublimatkochsalzlösung, 2 Teilen 1proz. Osmiumsäure und 1 Teil 1proz. Essigsäure 8 Stunden lang, übertragen für 16 Stunden in Müllersche Flüssigkeit und Auswaschen 1—2 Tage in fließendem Wasser. Entwässern und Einbetten in gewöhnlicher Weise. *Kr.*

496) Konaschko, P. Ueber ein neues Verfahren der Neutralisation der Carminleimmasse. (Zeit. wiss. Mikrosk., Bd. 20 H. 3, 1904.)

Gut neutralisierter Carminleim diffundiert nicht durch die Blutgefäße und andere tierische Membranen. Diese Eigenschaft benutzt Verf., um zu erkennen, ob der richtige Grad des Essigsäurezusatzes zu der ammoniakalischen Carminleimlösung erreicht ist. Er bringt einen Tropfen der warmen Masse auf ein Stück tierisches Mesenterium, das auf angefeuchtetem Schreibpapier liegt. Sobald die Neutralisation erreicht ist, färbt sich die Unterlage nicht mehr rot. *Kr.*

Für die Redaktion verantwortlich: Prof. Rudolf Krause in Berlin (für normale Anatomie) und Dr. Max Mosse in Berlin (für patholog. Anatomie und Mikrotechnik).
Verlag von Urban & Schwarzenberg in Wien und Berlin. — Druck von Julius Sittenfeld in Berlin.

ZENTRALBLATT
FÜR
NORMALE UND PATHOLOGISCHE ANATOMIE
MIT
EINSCHLUSS DER MIKROTECHNIK

JAHRGANG I HEFT 6 1904

Bericht über die Tagung der deutschen pathologischen Gesellschaft zu Berlin vom 26.—28. Mai 1904.

Referat über „Amyloïd". a) **M. B. Schmidt** (Straßburg i. E.): Der Ausfall der mikrochemischen Farbenreaktion ist vom Alter des Amyloïds abhängig. — Hyalin kann neben Amyloïd unter denselben Bedingungen, wie dieses, enstehen und aus Amyloïd hervorgehen; ob es auch die Bedeutung eines Präamyloïds haben kann, ist fraglich. — In genetischer Beziehung sind die sogen. lokalen Amyloïdtumoren von der allgemeinen Amyloïddegeneration zu trennen. — Bei letzterer bildet das ganze Blutgefäßsystem mit seinem Bindegewebsapparat die Ablagerungsstätte unter Bevorzugung gewisser Abschnitte, der Kapillaren und kleinen Arterien. Und zwar liegt das Amyloïd hauptsächlich in den Saftspalten und stellenweise in den Lymphgefäßen, kann jedoch zugleich die präformierten Intercellularsubstanzen infiltrieren. — Die amyloïde Substanz entsteht durch einen fermentativen Prozeß als Gerinnung, wobei Blut und Gewebe zusammen das Material liefern.

b) **C. Neuberg** (Berlin): Mit dem Namen Amyloïd bezeichnet man eine Reihe von Substanzen, welche die bekannten morphologischen und tinktoriellen Eigenschaften besitzen. Allein die Reaktionen auf Amyloïd sind weder von solcher Schärfe noch Konstanz, daß man in allen Fällen den Begriff Amyloïd mit Sicherheit begrenzen könnte. Die chemische Charakterisierung des Amyloïds, die bisher nur sehr unvollständig erfolgt ist, hat diese Lücke nicht ausgefüllt. Das wesentlichste Ergebnis der chemischen Forschung ist die Erkenntnis gewesen, daß Amyloïd entgegen der ursprünglichen Annahme kein Kohlehydrat ist, sondern zu den Eiweißkörpern gehört; von besonderem Interesse war der Befund von Krawkow, daß der Eiweißkörper des Amyloïds an eine eigentümliche Säure, die sonst nur im Knorpel vorkommende Chondroïtinschwefelsäure, gebunden ist.

Von Wichtigkeit für die Auffassung vom Wesen der Amyloïdentartung sind die Angaben von Krawkow gewesen, daß sich Amyloïd regelmäßig in der gesunden Aorta finde, somit ein normales und kein ausschließlich pathologisches Produkt darstelle. Krawkow hat seine Behauptung im wesentlichen auf die Darstellung von „Chondroïtinschwefelsäure" aus Aortenmaterial gegründet, die, wie erwähnt, sich am Aufbau des Amyloïds beteiligt. Eine genauere Untersuchung des mit der Chondroïtinschwefelsäure verbundenen Eiweißrestes ergab nun, daß sich das Aortenamyloïd von dem typischen Produkt degenerierter Organe erheblich unterscheidet. Ueberhaupt differieren die Amyloïdarten ungleicher Herkunft ziemlich stark. Der Nachweis hierfür läßt sich außer durch die Bestimmung der Stickstoffformen in den betreffenden Substanzen durch Ermittlung ihres Schwefelgehaltes erbringen; namentlich das erste Verfahren enthüllt die beträchtliche Verschiedenheit der prozentisch fast gleich zusammengesetzten Amyloïde.

Die Bestimmung der N-Formen im Amyloïd, sowie die rationelle Aufteilung derselben in seine Spaltungsprodukte weist nun dem Amyloïd eine überraschende Stellung unter den Eiweißkörpern zu. Es gehört zu den ausgesprochen basischen Proteïnstoffen; es erweist sich als verwandt mit den Protaminen, den basischen Bestandteilen der reifenden Fischhoden, und steht auch dem Histon nahe, dem ba-

sischen Eiweißkörper der Thymusdrüse. Wie sich diese Substanzen stets mit einer Säure verbunden finden, der Nucleïnsäure, so ist das Amyloïd stets gepaart mit der Chondroïtinschwefelsäure. Gleich den genannten Substanzen ist übrigens auch das Amyloïd bei Anwendung gut wirksamer Trypsinpräparate der Pancreasverdauung zugänglich, ein bisher bekanntlich strittiger Punkt.

Auf Grund dieser Feststellungen muß mit der Annahme Tschermaks endgültig gebrochen werden, nach welcher das Amyloïd eine besondere Coagulationsmodifikation des Körpereiweißes darstelle, des Zellplasmas bei lokaler Amyloïdbildung und des Serumalbumins bei allgemeiner Amyloïddegeneration. Mit dem inneren Bau der genannten Proteïnstoffe hat der des Amyloïds nichts gemeinsam, und er ist auch von dem des Fibrins und Elastins, an das manche Autoren im Hinblick auf das tinktorielle Verhalten gedacht haben, völlig verschieden.

Seinem chemischen und biologischen Charakter nach kann man das Amyloïd als einen in Metamorphose begriffenen Eiweißkörper auffassen, und mit dieser Annahme steht das Ueberwiegen basischer Produkte unter den an seinem Aufbau beteiligten Substanzen und das Vorkommen der Chondroïtinschwefelsäure in gutem Einklange.

Askanazy (Königsberg): Demonstration eines eigentümlichen Falles von lokaler Amyloïdbildung.

In einem Falle von multipler Myelombildung, schwerer Nephritis und Pyometra fanden sich zahlreiche miliare und submiliare Knötchen in der Längsmuskulatur des Jejunum, welche alle Reaktionen des Amyloïds gaben. Es handelte sich um Ablagerung der amyloïden Substanz zwischen den Muskelfasern. Sonst war im Körper keine Spur von Amyloïd vorhanden.

Luksch (Prag): Ueber Amyloïd in der Harnblase.

Demonstration zweier Fälle von lokaler Amyloïdbildung, von denen der eine schon Gegenstand einer früheren Publikation aus dem Chiarischen Institut war. In dem zweiten handelte es sich um eine paranoische Patientin mit Lungenphthise, tuberkulösen Darmgeschwüren und beginnender Dysenterie. Die Innenfläche der Blase hatte ein grobhöckeriges Aussehen, beim Einschneiden kamen unter der Schleimhaut gelbe homogene Knoten zum Vorschein. Mikroskopisch fanden sich wachsig glänzende Einlagerungen ins submuköse Bindegewebe mit den Reaktionen des Amyloïds. Das Bindegewebe selbst war an diesen Stellen kernlos und hyalin entartet. In den obersten Schichten der Muskulatur waren stellenweise auch amyloïde Massen zwischen die Muskelfasern eingelagert.

Davidsohn (Berlin): Die Rolle der Milz bei der Amyloïd-Erkrankung.

Bei allgemeiner (nicht bei lokaler) Amyloïderkrankung ist stets auch die Milz erkrankt, nicht immer am stärksten von allen Organen, sodaß ihre Beteiligung in vielen Fällen nur mikroskopisch nachgewiesen werden kann. Die allgemeine Amyloïderkrankung beginnt stets in der Milz, was vor allem durch die Tierversuche erhärtet wird. Entmilzte Tiere werden nicht amyloïd; Vortr. glaubt daher, daß die Milz zur Entstehung des Amyloïds notwendig ist. Der Zeitpunkt seines Auftretens ist großen Schwankungen unterworfen. Es scheint, daß zur Erzeugung von Amyloïd Infektion mit lebenden Bakterien (Staphylokokken) erforderlich ist. Mit Kulturfiltraten von Staphylokokken konnte Vortr. niemals zum Ziele gelangen; er schließt daraus, daß die Toxine allein kein Amyloïd zu erzeugen vermögen. Wurden solche mit Kulturfiltraten behandelten Tiere später mit Staphylokokken geimpft, so blieb ebenfalls die Amyloïderkrankung aus. Es ist Vortr. ferner in einem Falle gelungen, auch mit Gonokokken Amyloïd zu erzeugen, eine Möglichkeit, auf welche Erfahrungen am Sektionstisch hingewiesen hatten; auch hier verhielten sich die entmilzten Tiere refraktär. Vortr. neigt zu der Ansicht, daß die bei der Eiterung frei werdenden und in die Zirkulation gelangenden Nukleinsubstanzen im Verein mit einem Ferment im Gewebe das Amyloid erzeugen.

Albrecht (München): Cytopathologische Mitteilungen.

Die Glockenform der roten Blutkörperchen ist nicht die natürliche; die Untersuchungsresultate Weidenreichs beruhen auf Täuschung. Die Membran der roten Blutkörperchen besteht wahrscheinlich aus einer fettähnlichen Substanz, die bei den verschiedenen Arten der Haemolyse leicht gelöst wird und so das Haemo-



globin austreten läßt. Gegen diese Beschaffenheit spricht nicht die Stechapfelform der roten Blutkörperchen, welche sich leicht durch Erwärmen in die Kugelform überführen läßt. Vermutlich spielen beim Zustandekommen der Stechapfelform auch chemische Vorgänge eine Rolle.

Das bei akuter gelber Leberatrophie auftretende „Fett“ ist meist Myelin. Myelin fand Vortr. auch in den Epithelien der normalen Kaninchenlunge. Bei Lungenoedem beobachtet man Veränderungen der Zellen und der Myelinfiguren; wahrscheinlich ist also zum Zustandekommen des Lungenoedems eine Schädigung der Alveolarepithelien notwendig.

Askanazy (Königsberg): Ueber die extrauterine Bildung von Blutzellen in der Leber.

Vortr. verfügt über drei Fälle; in den beiden ersten lag Pyloruskrebs mit Lebermetastasen vor, im zweiten außerdem ausgedehnte Knochenmetastasen, der dritte Fall betraf eine schwere Anämie durch ausgebreitete Osteosklerose. Die Lebern wiesen makroskopisch weiße, netzförmige Zeichnungen auf. Mikroskopisch sah man hochgradige ampulläre Erweiterung der Kapillaren, in den Ampullen lagen kernhaltige rote Blutkörperchen, verschiedene Arten weißer Blutzellen, Knochenmarksriesenzellen, kurzum, blutbereitendes Knochenmark. Im zweiten Falle fanden sich auch viele granulierte Zellen in der Milz sowie eine starke postmortale Ausscheidung von Charcotschen Kristallen in derselben. Im dritten Falle lagen viele eosinophile Leukocyten in der Kapillaradventitia sowie in Lakunen der Leberzellen; das Gleiche war in Milz und Niere zu sehen. Woher die Blutbildungsherde kommen, ist unsicher. Eine Beteiligung der Endothelien an ihrer Entstehung ist nicht nachweisbar. Vortr. faßt die Herde gleichsam als Metastasen des geschädigten blutbildenden Markes an einer besonders günstigen Stelle auf.

Busse (Posen): Entwicklungsstörungen der Niere.

Vortr. legt nochmals seine schon an anderer Stelle (Ref. s. d. Zentralbl. No. 4 S. 118) ausgesprochene Anschauung dar, daß es sich bei der kongenitalen Cystenniere nicht um eine Geschwulst, sondern um Entwicklungsstörungen handelt. Bei Fibromen, Fibromyomen und Adenosarkomen der Niere liegt nicht eine Keimversprengung vor, sondern ebenfalls eine Hemmungsbildung bezw. ein exzentrisches Wachstum der in der embryonalen Niere normalerweise vorhandene Teile.

Hueter (Altona): Die Heilungsvorgänge nach Resektion von Lymphdrüsengewebe.

Vortr. machte an Hunden Exzisionen aus den Cervicaldrüsen, vernähte und exstirpierte die Drüsen zwecks Untersuchung nach 2 bis 14 Tagen. Nach vier Tagen treten Fibroblasten auf, die vermutlich von den Retikulumzellen abstammen. Nach 6 Tagen zeigt sich schon Bindegewebe, dessen Fasern direkt in das Retikulum übergehen. Neubildung von Lymphdrüsengewebe erfolgt nicht.

Ernst (Zürich): Granulastrukturen der Epithelzellen der Aderhautgeflechte.

Ausgehend von der Beobachtung, daß in den Epithelzellen der Tela chorioidea bei der Weigertschen Markscheidenfärbung schwarze Granula hervortreten, machte Vortr. Versuche mit vitalen und supravitalen Färbungen der Cornea und Tela chorioidea beim Frosch. Er fand, daß die Epithelzellen der Aderhaut aus homogenen Fäden bestehen, welche in Körnerchen übergehen; die Körner haben eine spezifische Verwandtschaft zum Methylenblau. Außerdem finden sich in den Zellen Sekretvacuolen, welche ausgestoßen werden. Vielleicht kommt dem Plexusepithel eine sekretorische Funktion zu; Vortr. regt daher Untersuchungen desselben bei Hydrocephalus an. Die an interessanten Einzelheiten reiche Arbeit eignet sich nicht zur kurzen Wiedergabe.

Aschoff (Marburg): Demonstration eines Falles von Kala-azar.

In der Leber eines Falles von Kala-azar, jener chronischen, mit Spenomegalie einhergehenden fieberhaften Krankheit, fanden sich große, mit Körnchen erfüllte Zellen, welche in den Kapillaren liegen und vermutlich gequollene Endothelzellen sind. Bei sehr starker Vergrösserung entpuppten sich die Körner als kleinste Ringe und Halbmonde mit je einem Korn, und waren gewissen Formen der Trypanosomen nicht unähnlich. Vortr. vermutet, daß es sich hier um den Erreger

des Kala-azar handelt. Die große Aehnlichkeit der Gebilde mit den jüngst von Marchand in der Milz beschriebenen und das gleichfalls ähnliche klinische Bild legen den Gedanken nahe, daß der Marchandsche Fall gleichfalls ein solcher von Kala-azar gewesen ist.

Hedinger (Bern): Ueber primäre Tuberkulose der Trachea und Brochien.

Bei einer 29jährigen Patientin fanden sich an der Bifurkation der Trachea ausgedehnte Ulzerationen, welche zu einer starken Schrumpfung und Verengerung der unteren Trachea und der Hauptbronchien geführt hatten. Mikroskopisch wurden im Geschwürsgrund gefäßlose Tuberkel mit Langhansschen Riesenzellen gefunden. Der Nachweis von Tuberkelbazillen gelang nicht, vermutlich infolge der unzweckmäßigen Härtung (Formol). Außer einigen tuberkulösen Herden in benachbarten Lymphdrüsen war sonst im ganzen Körper nichts von Tuberkulose zu finden.

Schmorl (Dresden): Ueber Tuberkulose der menschlichen Plazenta.

Vortr. berichtet über neun neue Fälle, welche 45 % des untersuchten Materials darstellten. Die Plazentartuberkulose findet sich auch bei beginnender Lungenschwindsucht, nicht nur in vorgeschrittenen Fällen oder bei allgemeiner Miliartuberkulose. Freilich läßt sich die Erkrankung oft nur durch das Mikroskop nachweisen; einmal führte erst die Untersuchung von 2000 Schnitten zum Ziel. Vortr. unterscheidet vier Formen. Die häufigste Form ist die Tuberkulose an der Oberfläche der Zotten. Tuberkulöses Granulationsgewebe mit enormen Mengen von Bazillen entwickelt sich in den intervillösen Räumen. Das Zottenepithel geht zu Grunde, das Granulationsgewebe durchwuchert die Zotten. Vorher werden die Zottengefäße durch Thrombose, Quellung und Endarteriitis verschlossen. Trotzdem finden sich häufig Tuberkelbazillen in den fötalen Gefäßen. Der Nachweis von Tuberkelbazillen in der Leber der Frucht mißlang stets. Selten ist eine primäre Zottentuberkulose. Hier dringen die Bazillen entweder durch das Epithel in die Zotten ein oder mit dem fötalen Blut von einem anderen tuberkulösen Herd aus. Die dritte Form nimmt ihren Ausgang von einer Tuberkulose des Uterus. Von der Basalis aus wird allmählich der Nitabuchsche Fibrinstreifen durchbrochen, und nun folgt rasche Thrombose der mütterlichen Bluträume und ausgedehnte Verkäsung; es finden sich massenhaft Bazillen. Oft kommt es hier zur Arrosion von Gefäßen, Blutung und Abort. Die vierte Form endlich ist primäre Tuberkulose der chorialen Deckplatte. In einem solchen Falle fand sich das Chorion verkäst, der Herd war durch das gleichfalls nekrotische Amnion in die Eihöhle eingebrochen, und somit Gelegenheit zur stomachalen intrauterinen Infektion des Fötus mit Tuberkelbazillen gegeben.

Sternberg (Wien): Zur Kenntnis der chorio-epithealen Wucherungen der Hodentumoren.

Bei einem 17jährigen Bäckerlehrling wurde ein Hoden wegen Geschwulstbildung exstirpiert. Patient erlag sehr bald ausgedehnten Metastasen vornehmlich in Leber, Lunge und Lymphdrüsen. Der Primärtumor war mikroskopisch nicht sicher ein Teratom. In den Metastasen fanden sich die bekannten großen, vielkernigen, klumpigen Zellen, die Verf. für Gefäßsprossungen hält. Solche Zellen, die von syncytialen Riesenzellen nicht zu unterscheiden sind, können in Tumoren verschiedener Art vorkommen, sogar im normalen Körper bei der embryonalen Gefäßbildung. Der Befund dieser Zellen genügt also allein nicht zur Stellung der Diagnose „Chorionepitheliom“. Vortr. hält daher seinen Fall für ein perithelіales Sarkom.

Borst (Würzburg): Beiträge zur Geschwulstlehre.

Vortr. suchte die Frage zu beantworten, ob beginnende Carcinome an irgendwelchen Zellveränderungen erkennbar sind, bevor pathologisches Tiefenwachstum eintritt. Er machte zu diesem Zwecke vergleichende Studien an allen möglichen regeneratorischen, entzündlichen und hyperplastischen Epithelwucherungen und kommt zu dem Schlusse, daß Mehrschichtigkeit eines vorher einschichtigen Drüsenepithels für Krebs nicht beweisend ist, was durch zahlreiche Präparate und Zeichnungen illustriert wird. Ferner demonstriert Vortr. Präparate von primärer krebsiger Degeneration des Epithels ohne Tiefenwachstum in der Nähe eines Lippenkrebses.

Benda (Berlin): Zur Histologie der pseudoleukämischen Geschwülste.

Vortr. hat zahlreiche Fälle mikroskopisch untersucht und fand bei beginnenden Fällen in den Tumoren Fibrinablagerungen, polynucleäre Leukocyten, Lymphocyten und später Fibroblasten. Es handelt sich bei der Pseudoleukämie somit um ein Granulom; es fand sich im Gegensatz zur echten Leukämie nichts, was die Bezeichnung „Lymphocytom" rechtfertigte. Manchmal wurden tuberkulöse Veränderungen gefunden, in einem Falle auch Bazillen. In anderen Fällen war jedoch Tuberkulose auszuschließen; Pseudoleukämie ist also nicht gleichbedeutend mit Tuberkulose. Oefter bestand Syphilis. Einmal wurden auch andere säurefeste Bazillen gefunden, die nicht mit dem Tuberkelbazillus identisch waren; eine Züchtung ist unterblieben. Vortr. vermutet, daß es sich bei der Pseudoleukämie um ein infektiöses Granulom verursacht durch abgeschwächte Erreger handelt.

Kromayer (Berlin): Die Bedeutung der Desmoplasie der Epithelzellen für die Pathologie.

Vortr. hat Verlagerung von Epithelzellen in die Cutis beobachtet, welche ständig und in allen Lebensaltern vorkommt, und behauptet, daß diese Zellen zu Bindegewebszellen werden. Das Oberhautepithel sei gewissermaßen die Matrix für die Cutis. Zahlreiche Präparate und Lichtbilder werden demonstriert. Besonders deutlich sind derartige Bilder an der Lippe Neugeborener zu sehen. Vortr. zieht zur Stütze seiner Behauptungen Beispiele der Bildung mesodermaler Elemente aus ektodermalen bei Tieren insbesondere Kaltblütern heran.

Koch (Berlin): Demonstration einiger Geschwülste bei Tieren.

Vortr. demonstriert: 1. ein Pharynxcancroid bei einem Brahmaputrahuhn (Uebertragungsversuche negativ), zum Vergleich eine tumorähnliche Hauttuberkulose bei einem Kampfläufer; 2. ein Myxofibrom vom Blinddarm eines Vogels; 3. ein erweichtes Fibrom aus der Magenwand eines Hirsches; 4. ein subcutanes Fibrom bei einer Ratte; 5. ein Fibroadenom der Mamma eines Hundes; 6. Carcinommetastasen in der Leber eines Schafes bei fraglichem Primärtumor; 7. Impfkrebse bei Mäusen; 8. kleinere Geschwülste bei Kaltblütern.

Henke (Charlottenburg): Pathogene Hefen und Tumorbildung.

Bei Verimpfung von Leopoldschen Hefen auf Ratten und Kaninchen fand sich nur bei einer Ratte ein eigentümlicher großzelliger Tumor, dessen Zusammenhang mit der Impfung sich nicht erweisen ließ und der wahrscheinlich entzündlicher Natur war. Sanfelices Hefen erzeugten Tumoren, die ganz aus Hefezellen bestanden, mit entzündlichen Wucherungen in der Umgebung. Niemals wurden bösartige Geschwülste erzielt.

Ernst (Zürich): Lymphangioendothelioma cysticum abdominis.

Demonstration von Präparaten eincs Tumors, der bei einem 64jährigen Mann 10 Jahre lang bestanden hatte und das ganze Peritoneum viscerale und parietale überzog; keine Kachexie, keine Metastasen. Der Tumor bestand aus verschieden großen Cystchen und Cysten mit gallertigem Inhalt, von hohem Epithel ausgekleidet. Die chemische Untersuchung des Inhalts machte es wahrscheinlich, daß es sich um eingedickte Lymphe handelte. Vermutlich lag also ein cystisches Lymphangiom vor.

Albrecht (München): Ueber Hamartome.

Als „Hamartome" (Fehlbildungen) bezeichnet Vortr. geschwulstartige Bildungen, welche keine eigentlichen Geschwülste sind, sondern bei denen einfach das eine Gewebe das andere in abnormer Weise überwiegt oder in denen eine Funktion der Zellart gegen eine andere zurücktritt. Er rechnet u. a. hierher die Markfibrome dcr Niere (Vermehrung des im übrigen wohlgeordneten Bindegewebes um die Kanälchen herum), die Fibroadenome der Leber (abnorm zusammengefügte Leberacini mit Bindegewebe statt Capillaren, wobei die Leberzellen nicht soweit ausgebildet sind, daß sie ihre Funktion erfüllen können), endlich die Fibroadenome der Mamma (Vermehrung des Bindegewebes zwischen sonst normalen Mammadrüsen).

Neuberg (Berlin): Ueber die Wirkungsweise des Radiums bei Carcinomen.

Vortr. bestrahlte 8—10 Tage lang je 10—15 Minuten zerkleinertes Krebsgewebe mit einem wirksamen Radiumapparat. Vom 4. Tage an zeigte sich eine

Zunahme der löslichen N-haltigen Körper, welche am Ende des Versuches sechsmal gröáer war als in der Kontrollprobe. Vortr. nimmt eine Steigerung der normalen autolytischen Vorgänge im Krebsgewebe unter der Wirkung des Radiums an.

Chiari (Prag): Ueber Ovarialverdoppelung.

Bei einer 42jährigen epileptischen Patientin fanden sich links zwei Ovarien, rechts ein einziger von 4,5 cm Länge. Da die Tube beiderseits einfach ist, glaubt Vortr., daß es sich nicht um eine Doppelanlage handelt, sondern nimmt Teilung der linken Keimdrüse in einer sehr frühen Periode an.

Chiari (Prag): Demonstration eines sehr jungen Thorakopagus.

Ei mit Thorakopagus von 14 mm Länge.

Enderlen (Marburg): Zur Histologie der Schleimhaut der ektopierten Harnblase.

Beschreibung und Demonstration von Präparaten stammend von einem 29jährigen und einem 77jährigen Mann. Es fanden sich Platten- und Zylinderepithel, im ersten Falle auch Schleimdrüsen und Cystenbildung. Man muß hier entweder eine Metaplasie des Platten- in Zylinderepithel annehmen, oder ein Hinüberwandern des Zylinderepithels von der hinteren Kloakenwand auf die vordere.

Simmonds (Hamburg): Ueber die Verwendung von Gipsabgüssen zum Nachweis von Tracheadeformitäten.

Beschreibung der Technik, Demonstration einer großen Anzahl von Trachea-Ausgüssen (Eindrücke durch Arterienaneurysmen, Verengerung durch Strumen, idiopathische Verengerung, Erweiterung durch Atrophie des häutigen Teiles etc.).

Jores (Braunschweig): Ueber Arterienveränderungen bei Nephritikern.

Vortr. untersuchte Fälle von chronischer Nephritis, in denen wenig oder gar keine allgemeine Arteriosklerose vorhanden war. In der Niere fand sich dabei fast stets Endarteriitis der kleineren Arterien meist mit fettiger Degeneration in der Wandung, oft mit Verschluß. Vortr. nimmt an, daß für die genuine und die chronische parenchymatöse Nephritis die Sklerose der kleinsten Arterien pathogenetische Bedeutung hat.

Ernst (Zürich): Eine geheilte Aortenruptur.

Narbe am Isthmus aortae mit Durchtrennung der Intima und Media; keine Aneurysmenbildung.

Chiari (Prag): Ueber Differenz im mikroskopischen Befunde bei traumatischen und spontanen Aneurysmen.

In den traumatischen Fällen findet sich ein scharfer Riß in der sonst normalen Intima und Media, darüber eine Art neugebildeter Intima. Bei Spontananeurysmen findet man schwere Mesaortitis, keinen Riß, die Media hört ganz allmählich auf. Die Unterschiede sind wichtig für die Unfallbegutachtung.

Heller (Kiel): Ueber traumatische Pfortaderthrombose.

39jähriger Zimmermann, Sprung aus $1^3/_4$ m Höhe, Ohnmacht, Blutbrechen. $2^1/_2$ Jahre später Tod an enormer Magenblutung, als deren Ursache sich ein geplatzter Varix vorfand. In der Pfortader und Milzvene waren wandständige Thromben verschiedenen Alters. Die Wand der Pfortader war eigenartig zerschlitzt, die entstandenen Hohlräume mit Endothel ausgekleidet.

von Saar (Prag): Demonstration einer Ascaridosis hepatis.

Zahlreiche Ascariden in den Gallenwegen, Gallengangsabszesse mit Ascarideneiern und Fremdkörperriesenzellen.

Langerhans (Berlin): Beitrag zur Pathologie des Mesenteriums.

Die Verwachsung zwischen Colon und Duodenum war ausgeblieben, das Duodenum nicht vom Mesenterium überlagert. Trotzdem war das Colon (entgegen Brösickes Theorie) normalerweise nach rechts gewandert.

Rubesch (Prag): Ueber Pachymeningitis interna chronica congenita.

Demonstration von Präparaten und Zeichnungen zweier Fälle. Die Membran bestand aus jungem Bindegewebe mit reichlich Capillaren und Blutpigment. Das Großhirn war rudimentär.

Herxheimer (Wiesbaden): Ueber eine eigentümliche Veränderung des Pankreas.

Vortr. sezierte vier Fälle von Sklerose des Pankreas, in denen fast nur noch Bindegewebe, Ausführungsgänge und Langerhanssche Inseln vorhanden waren, letztere in einigen Fällen stark vergrößert. Die Ausführungsgänge waren stets erweitert, was vielleicht auf Verschluß von solchen durch Bindegewebswucherung zu erklären ist. Bei vier von diesen Fällen bestand Diabetes. Vortr. leugnet daher einen Zusammenhang zwischen Diabetes und Veränderung der Langerhansschen Inseln.

Sauerbeck (Leipzig): Langerhanssche Inseln bei Diabetes.

Vortr. unterband bei Kaninchen den Ductus pankreaticus. Nach einigen Wochen stellte sich Glykosurie und Schwund der Langerhansschen Inseln ein, nach einigen Monaten jedoch erfolgte klinisch wie anatomisch Restitution. Vortr. hält daher an dem Zusammenhang zwischen Pankreas-Diabetes und Veränderung der Langerhansschen Inseln fest.

Mönckeberg (Gießen): Ueber multiple Knochencysten bei Ostitis fibrosa.

In einem Falle fanden sich Cysten in Humerus, Clavicula, Femur und Beckenschaufel, außerdem Spontanfrakturen in einigen dieser Knochen. Die Cysten hatten eine rostbraune Innenfläche, ihr Inhalt war eine rötliche, mit Fetzen untermischte Flüssigkeit. Daneben fanden sich knochenfreie tumorartige Gebilde mit beginnender Erweichung und Blutungen, augenscheinlich die Vorstadien der Cysten. Im Knochen fand sich des weiteren ausgedehnte Umwandlung in Fasermark, Rareflkation der Knochensubstanz mit Gitterfiguren, Knochenneubildung, besonders um die Cysten herum; an vielen Stellen war Metaplasie von fibrösem Mark in Knochen zu beobachten. In einem zweiten Fall fand sich isolierte Cystenbildung im Humerus; wahrscheinlich handelte es sich um einen Bruch infolge eines Knochentumors.

Herxheimer (Wiesbaden); Ueber experimentelle Nierendecapsulation.

Vortr. führte die Entkapselung an 50 Kaninchen aus, bei denen er durch neutrales Chromammonium Nephritis erzeugt hatte. Es bildete sich sehr schnell eine neue Kapsel aus, welche das Organ ungemein fest einschloß. Collateralen wurden nicht neu gebildet, wie an Serienschnitten festgestellt wurde. Die Tiere wurden nicht geschädigt, die Nierenveränderung aber auch nicht im Geringsten beeinflußt.

Aschoff (Marburg): Ueber die Topographie der entzündlichen Veränderungen des Wurmfortsatzes.

Vortr. untersuchte 103 Wurmfortsätze, darunter 22 im ersten Anfall operierte. In solchen Fällen zeigte sich fleckweise Verletzung des Epithels in den Lacunen, darauf kleine Fibrinpfröpfe mit viel eosinophilen und neutrophilen Leukocyten; in den Leukocyten waren grampositive Diplokokken und feine leicht gebogene Stäbchen, die Lichtung des Wurmfortsatzes war frei von Bakterien. In der Umgebung dieser Pfröpfe war starke Lymphangitis. Weiterhin kommt es dann zur eitrigen Infiltration, zur eitrigen Einschmelzung der Muskulatur und zur Perforation. Der Prozeß lokalisiert sich gewöhnlich an der vom Mesenteriolum abgewendeten Seite; es kann Heilung mit bindegewebiger Narbe in der Muskulatur erfolgen. Eine andere Form ist die pseudomembranöse Entzündung, welche rasch auf die obere Schicht der Submucosa und auf die Muskulatur übergreifen kann. Die untere, fettreiche Schicht der Submucosa ist am widerstandsfähigsten. Kotsteine sind nicht immer als die Ursache dieser Entzündung anzusehen, sondern können gelegentlich die unter ihnen liegende Schleimhaut vor dem Befallenwerden schützen. Eine chronische obliterierende Entzündung des Wurmfortsatzes erkennt Vortr. nicht an; stets handelt es sich um den Ausgang einer akuten Entzündung.

Westenhoeffer (Berlin): Konservierung harnsaurer Niederschläge.

Da es nach den gebräuchlichen Methoden nicht gelingt, harnsaure Salze sicher zu konservieren, so hat Vortr. folgendes Verfahren ersonnen: Einwirkung von Formoldämpfen bei Zimmertemperatur 3—4 Stunden; Alkohol, bis die Farben wiederkehren, dann Einlegen in reines Glycerin, in welches Quecksilberoxyd (am besten in kleinen Mullsäckchen) eingebracht wird. Das Quecksilberoxyd bindet die bei der Formolanwendung unweigerlich auftretende Ameisensäure, welche die harnsauren Salze sehr rasch in Lösung bringt. Mit der gleichen Methode (Formol-

räucherung — Alkohol — Glycerin, also ohne alle Salze) lassen sich auch bei allen anderen Objekten sehr schöne Resultate erzielen. Demonstration einer Anzahl von Präparaten.

von Hansemann (Berlin): Demonstration einiger seltener Präparate.

Vortr. demonstriert: 1. ein Schädeldach mit Treparationsöffnung und zwei großen Foramina parietalia; 2. eine Ankylose des Atlas mit der Schädelbasis; 3. Perforation eines Holzsplitters vom Duodenum in die Aorta; 4. Perforation eines tuberkulösen Wirbelabzesses in die Aorta; 5. fibrinöse Pneumonie bei starken Bronchektasieen mit fibrinösen Ausgüssen der letzteren; 6. Bronchialkrebs mit Bronchektasieen und multiplen Lungennarben; 7. zwei Fälle von Malakoplakia vesicae.

Benda (Berlin): Ein Fall von Ganglioneurom des Nervus vagus.

Beitzke, Berlin.

I. Normale Anatomie.

497) Ikeno, S. Blepharoplasten im Pflanzenreich. (Biol. Cbl. XXIV, No. 6.)

Nach historischen Betrachtungen über die Lehre von den Blepharoplasten im Pflanzenreich und einer Darstellung des Meinungsstreites darüber, ob sie Organe sui generis oder Zentrosomen, resp. umgebildete Zentrosomen seien, berichtet Verf., daß er, wie auch andere, in neuester Zeit gefunden, daß nicht bei allen Bryophyten diese Körperchen in allen Generationen der Antheridienzellen sich finden, sondern bei einer Reihe von Formen erst recht spät (bei den Spermatidmutterzellen wohl erst) auftreten. Auch wenn Webber und Strasburger darin recht hätten, daß die von Belajeff an den Spindelpolen nachgewiesenen Körperchen keine Beziehungen zur Spindelbildung und Regulierung der Mitose hätten, bleibt er, indem er diese Lage als phylogenetische Reminiszenz an ihre frühere Zentrosomenfunktion ansieht, bei seiner Behauptung „Blepharoplasten sind Zentrosomen“. *Spuler, Erlangen.*

498) Kolmer, W. Eine Beobachtung über vitale Färbung bei Corethra plumicornis. (Biol. Cbl. XXIV, No. 6.)

Lebende Corethra-Larven, das bekannte durchsichtige Objekt, fütterte Verf. mit in der Methylenblaulösung bald absterbenden und mit Methylenblaukörnern sich dann bedeckenden Stentor coeruleus. Es zeigte sich eine Methylenblauausscheidung in feinsten Körnchen in den Zellen des Enddarms und der malpighischen Gefäße. Bei einem Tier fand Verf. plötzlich, anscheinend von den peripheren sensibeln Elementen ausgehend, eine Blaufärbung einzelner nervöser Elemente, von den sensibeln Endapparaten bis zur Ganglienkette. Im Verlauf einer Stunde verschwand mehrmals im Ganglion langsam die Färbung völlig, um nach einigen Minuten wieder aufzutreten. Nach der Beobachtung lebte das Tier munter weiter. Verf. glaubt, daß es sich um eine wirklich vitale Färbung einer wahrscheinlich perifibrillären Substanz handelte. — Ich möchte dazu bemerken, daß mir vor vielen Jahren schon O. vom Rath die Methylenblaufärbung an den Sinnesorganen lebender Süßwasserkrustazeen zeigte. Die Tiere lebten munter weiter, die Färbung verschwand bald wieder. *Spuler, Erlangen.*

499) Bert, A. et Pellanda, C. La nomenclature anatomique et ses origines. Explication des termes anciens employés de nos jours. (Paris, Alcan 1904. 2 fr. 100 pages.)

C'est un travail de longue haleine que de faire une nomenclature anatomique, et surtout de remener aux origines de la terminologie actuelle. Le livre écrit par Bert et Pellanda pour les étudiants, intéressera certainement comme ils l'espèrent, les professionnels; mais ceux-ci ne pourront cependant s'empêcher de regretter que les auteurs n'aient pas cherché à se documenter un peu plus. Bert et Pellanda auraient trouvé à glaner d'excellentes choses dans l'Onomatologie anatomique de Hyrtl qu'ils paraissent ignorer, et même, sans recervoir aux ouvrages spéciaux, dans le dictionnaire de Littré. Il faut espèrer que le succès de ce livre permettra aux auteurs une deuxième édition plus complète et plus scientifique. *Soulié, Toulouse.*

500) Vram, U. G. Un caso di saldatura dell' Atlante con l'Occipitale in un Ginocefalo. (Boll. Soc. Zool. italiana. Vol. IV.)

Verf. erinnert an die höchst zahlreichen Fälle von occipito-atloider Verwachsung beim Menschen, kennt jedoch keinen ähnlichen Fall bei Affen. Der hier beschriebene wurde bei einem Cynocephalus, dem Babuinus (?) konstatiert.

Die zwei oberen artikulären Apophysen sind mit dem Occipitale vollkommen verschmolzen; das Tuberculum anterius ist gut entwickelt und erkennbar. Die unteren Gelenkflächen sind asymmetrisch; der übrig bleibende vordere Bogen bietet die Gelenkfläche für die odontoide Apophysis nicht dar. Das Tuberculum posterius ist nach oben gewendet und auf das Occipitale gestützt.

Banchi, *Florenz.*

501) Marcello, L. La polidattilia nell' uomo a Cava dei Tirreni. (Boll. d. Soc. Naturalisti in Napoli, Serie I Vol. 16.)

Verf. berichtet über zahlreiche im Gebiete von Cava beobachtete Fälle von Polydaktylie.

Bei sieben Individuen und einigen Verwandten derselben konstatierte Verf. die Gegenwart eines überzähligen, mehr oder weniger entwickelten kleinen Fingers in einer oder in allen Extremitäten, je nachdem. Bei vier Individuen und deren Verwandten traf Verf. Duplizität des Daumens an.

Nicht weniger als 24 Fälle von Polydaktylie werden vom Verf. bei der Bevölkerung einer kleinen Gemeinde beobachtet. Er hält den Einfluß der Erblichkeit bei der Wiederholung dieser Erscheinung für nachgewiesen. Von den 24 beobachteten Fällen gehorchten elf dem von St. Hilaire festgestellten Gesetze der Symmetrie.

Banchi, *Florenz.*

502) Gitelli. Studio sulle dimensioni, forma e direzione delle coane nei cranii umani adulti. (Archivii italiani di laringologia. Anno 23.)

Verf. hat im anatomischen Museum von Turin 1025 Schädel studiert und eine große Varietät von Dimensionen gefunden. Er schließt, daß jede Beziehung zwischen Index der Choanen und dem palatinen, facialen und kephalischen Index fehlt. Die Dimensionen der Choanen nehmen mit dem Alter zu; beim Manne sind sie gewöhnlich größer als bei der Frau. Die Inklination der Choanen ist, Verf. zufolge, in keinerlei Beziehung zum Prognatismus.

Die Asymmetrie der Choanen ist häufig (35 %), und bei Verbrechern, Mikrokephalen und Negern noch häufiger (55 %). Verf. hat einige vergleichend-anatomische Forschungen angestellt und schließt daraus, daß die Höhe der Choanen bei erwachsenen Säugetieren im Verhältnis zur Breite im Gegensatze zu den Behauptungen Sieurs und Jacobs, immer überwiegt. Die Asymmetrie ist ebenfalls häufiger als beim Menschen.

Banchi, *Florenz.*

503) Nicola, B. Su la sutura „zygomatico-frontalis". (Giornale della R. Acc. di Medic. di Torino. Anno 66.)

Verf. studiert am 400 Schädeln die Entwicklung der processus zygomaticus und frontalis und erkennt keineswegs die von Maggi behauptete Gegenwart knochenbildender Punkte in dem zwischen den Anlagen der zwei processus in den Anfängen der Kraniogenese ausgespannten Bindehaut. Verf. beschreibt genau die verschiedenen Formen, die die sutura zygomatica frontalis annimmt, und gibt als die am häufigsten vorkommende (33 %) die sogenannte angulare Form an. Vollständige beiderseitige Synostose ist sehr selten. Verf. erinnert an die postfrontalen Nähte und berichtet über 18 Beobachtungen, bei denen Spuren accessorischer Nähte, Maggi und Guiffrida Ruggeri zufolge, die Lage besagter postfrontaler Nähte angeben würden. Verf. berichtet über einige vergleichend-anatomische Noten.

Banchi, *Florenz.*

504) Petin, S. J. Ueber den Bau des Myokards (aus dem histolog. Laborat. d. Univ. Charkow. Mitteil. in der Sitzung der Abteil. f. Histol. und Embryol. der IX. Pirogowschen Aerzteversammlung in St. Petersburg vom 5. (18.) Januar 1904. Nach dem Bericht von W. Rubaschkin in „Russkij Wratsch" 1904, Nr. 4.)

Die Herzmuskeln bestehen nicht aus Zellen, sondern aus ebensolchen Primitivfibrillen wie sämtliche willkürlichen Rumpf- und Extremitätenmuskeln. Diese Primitivfibrillen lassen einen ebensolchen Wechsel der iso- und anisotropen Sub-

stanz erkennen wie die Rumpfmuskeln, jedoch in einer etwas anderen Gruppierung. Benachbarte Muskelfibrillenbündel tauschen unter sehr scharfen Winkeln abgehende Fibrillengruppen mit einander aus. Die Zahl der Fibrillen schwankt zwischen 1—15 und mehr. An den Abgangsstellen der Primitivfibrillenbündel sind besondere Plättchen, die „Kittstreifen“ der Autoren gelegen, welche senkrecht zur Längsachse der Muskelfibrillen angeordnet sind und häufig eine Art von Treppe darstellen. Näher zu den Sehnen (Herzklappenmuskel) ist die Zahl dieser Plättchen grösser, wobei sie jedoch näher bei einander liegen; mit der Entfernung vom Sehnenende nimmt die Zahl derselben ab, wobei sie weiter von einander entfernt sind. Zwischen den Primitivfibrillengruppen des Herzmuskels sind unbedeutende mit äußerst geringen Mengen lockeren Bindegewebes angefüllte Spalten vorhanden. Das chrarakteristische fibrilläre Bindegewebe ist nur in den grossen Spalten zu finden. Die Zwischenspalträume sind von einem reichen Kapillarnetz eingenommen; bei der Färbung mit Wasserblau wird das Bindegewebe blaugefärbt. Die Muskelkerne, welche bisweilen die Gestalt eines langen Ellipsoids haben, sind bald im Zentrum eines Fibrillenbündels, bald stark exzentrisch gelagert, wobei sie von einer beträchtlichen Menge Sarkoplasma umgeben sind. Die Primitivfibrillenbündel des Herzmuskels haben kein Sarkolemma, sondern sind nur von dünnen Bindegewebslamellen umgeben. Die anisotrope Substanz im Herzmuskel — die dicke und dünne Scheibe — besteht aus chemisch vollkommen verschiedenen Substanzen. Bei der Färbung mit einem Gemisch von Eosin und Wasserblau, färbt sich die dicke Scheibe mit Eosin und die dünne mit Wasserblau. Die Querstreifung beruht somit nicht auf einer Aufeinanderfolge zweier Substanzen der isotropen und anisotropen, sondern dreier Substanzen. Die Streifen Z und M stellen außerdem kein, ein Fibrillenbündel kontinuierlich durchsetzendes Gebilde dar, sondern bilden einzelne Abschnitte der Primitivfibrillen. Da in den Herzmuskeln sowie in den Rumpf- und Extremitätenmuskeln keine kontinuierlichen Membranen im Sinne von Krause und M. Heidenhain vorhanden sind, so können die Streifen Z und M nicht als Grundmembran (Krause) und Mittelmembran (M. Heidenhain) bezeichnet werden. Die Streifen Z und M können nicht als Analoga angesehen werden. Eine organische Verbindung der Streifen Z mit den Bindegewebslamellen ist nicht vorhanden, da die letzteren häufig, ohne den Streifen Z zu berühren, hindurchziehen. Die Schaltstücke bestehen aus einer Substanz, welche gierig einige Farben (Wasserblau) absorbiert; die Dicke derselben wechselt je nach der Dicke der Fleischprismen. Indem die Schaltstücke an den Knotenpunkten des Geflechts angeordnet sind, bilden dieselben eine Reihe von kleinen und grossen Treppen mit breiten und schmalen Stufen. Die Anordnung der Treppenreihen sowie der Charakter der Stufen ist durchaus zufällig und weist keine Gesetzmäßigkeit im Sinne M. Heidenhains auf. Die Schaltstücke sind zwischen zweien benachbarten Streifen Z gelagert; dieselben verlaufen nicht kontinuierlich durch das Fibrillenbündel, sondern bestehen aus einzelnen Fibrillenabschnitten, welche mathematisch genau in einer geraden Linie liegen, so wie die iso- und anisotrope Substanz. Die regelmäßige oder unregelmäßige Form der Treppen hängt vollkommen von der Schnittfläche ab. Die Schaltstücke stehen in direktem Zusammenhang mit der Bündel- und Anastomosenbildung der Herzmuskelfibrillen, es ist durchaus möglich, daß sie eine große Rolle im Wachstumsprozeß des Herzmuskels spielen und außerdem die Abwesenheit des Sarkolemmas kompensieren. Die Schaltstücke sind stets bei einer jeden Fixation und der einfachsten Färbung leicht sichtbar. *Schmidt*, *St. Petersburg.*

505) Herpin, A. Note sur l'aponévrose du grand dorsal. (Bibl. anat. T. XIII, mars 1904.)

L'aponévrose du grand dorsal, d'après Herpin qui reprend la description de Barbé avec lequel il s'accorde sur la plupart des points, prend une part prépondérante dans la constitution de l'aponévrose lombaire. On peut lui décrire trois plans de fibres: 1° un plan superficiel provenant de fibres plus profondes du côté opposé et entrecroisées sur la ligne médiane; 2e un plan moyen qui fait suite aux fibres musculaires et qui va s'insérer sur la ligne médiane; 3e un plan profond qui se détache du précédent et se porte vers le squelette. Le long du bord externe des muscules de la masse commune, l'aponévrose du grand dorsal s'unit

à celle du transverse de l'abdomen; sur cette ligne de soudure, et à un centimètre de la crête iliaque, viennent s'insérer quelques fibres de l'aponévrose du petit oblique. *Soulié, Toulouse.*

506) Dieulafé, L. Aponévrose du creux poplité. (Bibliogr. anat. T,XIII, f. 1, p. 21, mars 1904.)

De ces observations portant sur 12 sujets étudiés par dissection ou par la méthode des coupes, l'auteur conclut qu'il y a dans le creux poplité deux aponévroses, une superficielle épaisse qui est l'aponévrose classique, et une profonde, mince qui est une lame intermusculaire. C'est entre ces deux plans que rampe la veine saphène externe. *Soulié, Toulouse.*

507) Favaro, G. Intorno ai muscoli dorsali nei Lacertidi. (Monit. Zool. Ital. Anno 14.)

Verf. hat die Anlage der Rückenmuskeln, bes. bei Lacerta muralis Merr. studirt, und sich dabei transversaler und frontaler Schnitte des Rumpfes bedient, wovon er zwei Figuren vorlegt. Verfasser schließt sich der Meinung Gegenbaurs, der die transversalen Apophysen als scheidendes Merkmal zwischen zwei Muskeln annimmt, nicht an, da jene in der Rumpfgegend bei Lacerta rudimentär sind oder ganz fehlen. Verf. behauptet, daß bei Reptilien die Differenzierung der primitiven Myomere noch nicht vollendet ist; die primitive Anlage erhält sich noch bei einigen Reptilien im m. iliocostalis, wie auch im m. longissimus dorsi noch Spuren von Myokommen gefunden werden. *Banchi, Florenz.*

508) Tonkoff, W. N. Ueber die Milzentwicklung bei Gecko. (Mitteil. in der Sitzung der Abteil. für Histol. und Embryol. der IX. Pirogowschen Aerzteversammlung in St. Petersburg vom 5. (18.) Januar 1904; nach dem Bericht von W. Rubaschkin in „Russkij Wratsch“ 1904, Nr. 4.)

Die Milzentwicklung verläuft bei Gecko ebenso wie sie Verf. bereits früher für Lacerta und überhaupt Sauropsiden nachgewiesen hat. Die Milzanlage erscheint vollkommen unabhängig vom Pancreas dorsale (und von Entoderm überhaupt) in Gestalt eines Nestes Mesenchymzellen unmittelbar unter dem Innenmesoderm. In der entsprechenden Gegend ist das Mittelblatt stark verdickt, besonders in frühen Stadien, und spielt die bekannte Rolle in der Bildung der Zellen der Milzanlage, wie überhaupt das Mesenchym vom Mittelblatt abhängt. Auf Grund seiner zu verschiedenen Zeiten und an verschiedenen Amniotenembryonen (Eidechse, Ptychozoon, Krokodil, Tropidonotus, Schlange, Ente, Huhn, Schwein, Mensch) angestellten Untersuchungen spricht sich Verf. gegen eine Anteilnahme des Entoderms an der Milzbildung sowie gegen die von Kupffer, Woit und anderen erhaltenen Resultate, welche einen engen genetischen Zusammenhang der Milz mit dem Pancreas dorsale zulassen, aus. *Schmidt, St. Petersburg.*

509) Shuk, N. Die Nerven des Herzens. (Woprossy nerwno-psichitscheskoi medicinij Bd. VIII, Heft 3, 1903.)

Die größeren und feineren Nervenzweige an der Herzoberfläche treten bei Behandlung mit 7 % Salzsäure bezw. Karbolsäure so deutlich hervor, daß sie ohne weiteres mit Messer und Pinzette präparatorisch in Angriff genommen werden können. Erste Bedingung: absolut frisches Material. Mit Menschenherzen ist daher nicht viel zu machen, wohl aber liefern Kalbsherzen, Schafherzen, Rinderherzen gute Präparate. Leider wirkt die Säure auf Herzohren und Vorhöfe zu energisch, ihre Wände legen sich in viele Falten und man bekommt keine Uebersicht der Nervenfäden. Am linken Ventrikel laufen Nervenzweige unterhalb der Atrioventriculargrenze abwärts unter Bildung netzförmiger Anastomosen und gangliöser Verdickungen bis zur Herzspitze, die von einigen Fäden erreicht wird. An der ventro-lateralen Herzoberfläche ziehen Nervenfäden in schräger Richtung abwärts, desgleichen an der hinteren Herzfläche im Bereiche des rechten Ventrikels. Es gibt auch Fasern, die spiralig das Herz umkreisen, doch ist die überwiegende Mehrzahl in der Richtung zur Herzspitze orientiert. — Auch die gröberen Darmnerven sollen sich an frischen Objekten mit dieser Methode gut sichtbar machen lassen. Der Verf. beschreibt an einigen von ihm abgebildeten Präparaten die Anordnung der Herznerven, doch scheint es ihm dabei mehr auf die Technik anzukommen und man muß zusehen, ob, was er da schildert, Typus oder spezieller Fall ist. *Weinberg, Dorpat.*

510) Arkövy, J. Die Bedeutung des Diverticulum Tomes-Zsigmondyi, des Cingulum an den oberen lateralen Schneidezähnen und des Foramen coecum molarium (Milleri) in phylogenetischer Beziehung. (Oesterr. Ungar. Vierteljahrsschr. f. Zahnheilk. XX. Jahrg., 1. Heft.)

Diverticulum, Cingulum und Foramen coecum sind phylogenetische Hypoblasien, die entwicklungsgeschichtlich auf das Zustandekommen einer Schmelzfalte, in deren Tiefe der Schmelz auf eine minimale Schicht beschränkt wird oder sogar ganz fehlt, wodurch eine kleine Dentinfläche bloßgelegt wird, zurückzuführen sind. Alle drei Hypoblasien sind in erster Linie Veranlassung zur Erkrankung, sie scheinen aber gleichzeitig eine Verkümmerung im strukturalen Sinne zu bedeuten, deren Endresultat das endgiltige Ausbleiben des Organs hier — III. Molar und Incis. lat. sup. — darstellt. Sie sind alle als Erscheinungen der Reduktion der Zähne anzusehen. Das Diverticulum kommt erst zu Anfang des XIX. Jahrhunderts zur allmählichen Entwicklung, seine volle Entwicklung fällt in die Neuzeit. Das Cingulum fehlt gänzlich bei wilden Völkern, die eine rohe Lebensweise führen, bei den anthropoiden Affen fehlt es auch und befindet sich an seiner Stelle eine Konvexität, es tritt in dem Verhältnis mehr hervor, als man sich der Gegenwart nähert. Das Foramen coecum fehlt den anthropoiden Affen und den Urvölkern, sein Auftreten ist auch neueren Datums. *Richter*, *Berlin*.

511) Bradley, O. C., On the Abdominal Viscera of Cercocebus fuliginosus and Lagothrix humboldti. With three plates. (Proc. Roy. Soc. Edin. Vol. XXIV, No. VI, pp. 505—540, 1902—3.)

Cercocebus fuliginosus. The Author gives a description of the anatomy of the stomach, small intestine, coecum, colon, pancreas, liver, spleen, kidneys, and adrenals. The stomach is divided into two parts, a saccular and a tubular. In the former the wall is much thinner than in the latter, and the mucous membrane is smooth. In the latter the mucous membrane is thick and folded longitudinally. The saccular portion corresponds with the fundus of Semnopithecus, etc., and probably the body and pyloric antrum of this genus form the major part of the tubular segment in Cercocebus. In the small intestine there are no valvulae conniventes, and Peyer's patches are difficult to recognize. The liver does not depart materially from the mammalian type. The spleen corresponds with the most recent descriptions of the human organ, having four surfaces. The left kidney is much nearer the pelvis than the right.

Lagothrix humboldti. The stomach is simpler than that of Cercocebus, — no sharp division into a saccular fundus and a tubular body and pyloric portion. In the intestine are Peyer's patches but no valvulae conniventes. In marked contrast with that of Cercocebus the coecum is a wide bent tube, which forms a prominent object when the abdomen is opened. Spleen tetrahedral. Kidneys at about the same level. The paper concludes with an account of the peritoneum in the two animals. *Swale Vincent*, *Edinburgh*.

512) Giannelli, L. Contributo allo studio della origine filogenetica delle Gh. del Brunner. (Monit. Zool. Ital. Anno 14.)

Verf. erwähnt die Ansichten seiner Vorgänger über das spezifische Vorkommen der Brunnerschen Drüsen bei den Säugetieren, und setzt dann seine eigenen Studien über die Pylorusschleimhaut bei Rana esculenta und Bufo vulgaris auseinander. Verf. schließt daraus, daß die von ihm in der Pyloruszone der Anuri vorgefundenen tubulären Bildungen die Brunnerschen Drüsen vorstellen, und das Anfangsstadium ihrer phylogenetischen Entwicklung anzeigen; sowie daß es nichts anderes seien, als modifizierte Pylorusdrüsen. Verf. setzt voraus, daß die erste Bildung der Brunnerschen auf Kosten der Pylorusdrüsen auf eine stufenweise Umwandlung der Magenschleimhaut der Pylorusportion in Darmschleimhaut zurückzuführen sei. *Banchi-Florenz*.

513) Bize. Etude anatomo-clinique des pancréas accessoires situés à l'extrémité d'un diverticule intestinal. (Revue d'orthopèdie, no 2, mars 1904, 4 fig.)

De dix observations recueillies dans la littérature médicale, auxquelles viennent s'ajouter deux cas personnels, l'auteur conclut: On trouve quelquefois un pancréas accessoire à l'extrémité des diverticules intestinaux; ceux-ci peuvent siéger en un point variable de l'intestin et n'occupent pas toujours la régime où l'anatomie et

l'embryologie permettent de localiser les vestiges de la vésicule ombilicale. On peut d'ailleurs rencontrer, à côté du diverticule de Meckel, un second diverticule avec pancréas accessoire. Il semble logique de supposer avec Neuman que ces diverticules sont développés secondairement à la suite de tractions exercées sur les parois de l'intestin par un pancréas accessoire siégeant en un point variable de l'intestin. *Soulié, Toulouse.*

514) Mazzini - Volpe. Dell' asta doppia. (Il Policlinico. Anno 10. Vol. 10.)

Verf. berichtet über einen bei einem mit Atresie des Afters und mit zwei Penis geborenen zweijährigen Knaben. Der linke Penis war normal und $3^1/_2$ cm lang; der rechte 3 cm lang und ohne Praeputium. Das linke Scrotum und das rechte waren jedes mit zwei Testikeln versehen. Bei der Sektion wurde erkannt, daß der Dünndarm sich in einen doppelten Dickdarm fortsetzte, von denen jeder in eine Blase mündete, *Banchi, Florenz.*

515) Stoerke, O. Beitrag zur Kenntnis des Aufbaues der menschlichen Niere. (Anatomische Hefte 1904, 72. Heft (23. Bd., Heft 2.)

Verf. studierte die Entwickelung des Kanälchensystems menschlicher Nieren bei Föten aller Entwickelungsstadien, von 10 mm Scheitelsteisslänge angefangen bis zum Ende des Fötallebens. Dabei bediente er sich des Rekonstruktionsverfahrens, indem er aus Schnittserien mit 4 resp. 5 μ Schnittdicke entsprechende Zeichnungsserien mittels Zeichenapparates anfertigte, den Kanälchenverlauf durch diese Zeichnungsserien verfolgte und entweder durch Projektion auf Horizontal- und Vertikalebene versinnbildlichte oder auf dem Wege des Plattenmodellierverfahrens plastisch darstellte; das letztere ist vorzuziehen. In erster Linie wurden diejenigen Befunde berücksichtigt, welche sich bezüglich der Henleschen Schleife und der angrenzenden Kanalstücke, des Tubulus contortus erster und zweiter Ordnung, ergaben.

Die Resultate werden in folgender Weise zusammengefaßt: Der ganze Abschnitt bis zum Sammelrohr, bestehend aus Bowmanscher Kapsel des malpigischen Körperchens, Tubulus contortus I, Henlescher Schleife, Tubulus contortus II und Verbindungsstück, entsteht aus der sogenannten S-förmigen Bildung. Das S-Mittelstück und der untere S-Bogen werden zur Bildung des epithelialen Anteiles des malpigischen Körperchens aufgebraucht, alles übrige entsteht aus dem oberen S-Bogen. Tubulus contortus I und II entstehen aus einem gemeinsamen Konvolut, welches eine Unterscheidung in diese beiden Abschnitte erst dann gestattet, wenn eine, a priori nicht bestimmbare, mittlere Windung des Konvoluts zur Schleife auszuwachsen beginnt. Das aus den beiden Tubulis contortis bestehende, verknäuelte Konvolut, aus deren Mitte die Schleife sich löst und über das malpighische Körperchen herabhängt, liegt dicht dem Körperchen auf; dieses räumliche Verhältnis gilt in allen Einzelheiten auch für die postfötale Niere. Das Protoplasma des Kanälchenepithels, von der Insertionsstelle am äußeren Blatt der Bowmanschen Kapsel angefangen bis zur Umbiegungsstelle der Henleschen Schleife, wird ziemlich gleichzeitig mit dem Auswachsen der Schleife hell, das Lumen dieses Kanälchenabschnittes erweitert. Der helle und weitere Schenkel der Henleschen Schleife ist der absteigende und nicht wie bisher angenommen wurde, der aufsteigende. Die Kanälchen der fötalen Niere, mit Ausnahme der Sammelröhrchen, sowie die malpighischen Körperschen sind nicht Gebilde mit kreisrundem Querschnitt, sondern in räumlicher Anpassung mannigfach verzerrt und abgeplattet. *Ballowitz, Greifswald.*

516) Cl. Regaud, et Policard, A. Recherches sur la structure du rein de quelques ophidiens. (Arch. d'Anat. microsc. T. VI, f. II u. III.)

In einer umfangreichen Arbeit fassen die Verf. ihre Resultate über den Bau der Schlangenniere zusammen. Sie benutzten Coronella austriaca, Tropidonotus natrix und viperinus, Zamenis viridiflavus und Vipera aspis, die sie durch Chloroformieren oder Dekapitieren zu verschiedenen Jahreszeiten und in verschiedenen Ernährungszuständen töteten. Die Niere untersuchten sie teils frisch, teils im Schnitt. Die Dissoziation geschah in $8^0/_{00}$ Salzlösung, eventuell mit Vorteil unter Zusatz von 1 cbcm kaltgesättigter Neutralrotlösung zu 100 cbcm Wasser. Durch Ersetzen der Flüssigkeit durch $10^0/_0$ Lösung des käuflichen

Formalins in Salzwasser und nach 24 Stunden durch Glyzerin können Dauerpräparate hergestellt werden. — Fixieren geschah in Flüssigkeiten von Tellyesniczky, Bouin, Lenhossék, Zenker und Flemming, jede hatte ihre Vorteile, ohne vollkommene Resultate zu bieten. Gefärbt wurde mit verschiedenen Farben, meist mit Alaunhämatein und Eosin, statt Eosins auch mit Safranin und Mucikarmin, mit Eisenhämatoxylin etc. Auch Silberimprägnationen wurden angewandt, indem Renautsflüssigkeit (gesättigte wässr. Pikrinsäurelösung 75, 1% Osmiumsäurelösung 25 Vol), der im Verhältnis von 1 : 3 1% Höllensteinlösung beigemischt wird, in die Aorta injiziert, oder indem Stücke in 1% Silberlösung dissoziiert wurden. — Einleitende Bemerkungen betreffen den Schlangenharn, der bis zu den Sammelröhrchen flüssig ist und später eingedickt wird, indem das Wasser resorbiert wird, so daß bei Trockenheit der Urin völlig fest werden kann. Die Schlangen vermögen daher lange ohne Wasser zu leben. — Die Verfasser unterscheiden 5 Segmente in den Harnkanälchen, die nicht alle sich in der Säugerniere wiederfinden; ein malgiphisches Körperchen, ein flimmerndes Halsstück, ein Segment mit Streifensaum, ein schlankes Segment, ein Geschlechtsstück und ein Endstück. Der Bau der einzelnen Teile wird genau besprochen. Ausführliche Schilderung erfahren die Flimmerzellen, die sich am Halsstück und dann wieder an dem dünnen Segment finden; doch sind nicht alle Elemente daselbst bewimpert. Die Verf. sprechen jeder Zelle nur eine zusammengesetzte, mehrere Basalkörperchen besitzende Cilia zu, die sich schraubenförmig bewegen zum Herausschaffen des Urins. Sehr genau werden die Zellen mit Streifensaum beschrieben. Das Protoplasma ist von Vakuolen durchsetzt, also von alveolärer Struktur. Die Kerne sind entweder arm oder reich an Chromatin, rund oder gefaltet. Nach dem Lumen zu sind die Zellen mit einem dünnen Streifensaum ausgekleidet, der in Zusammenhang mit dem Schlußleistennetz ist, welches die Verf. besonders schön durch eine geringe Modifikation der Bendaschen Neurogliafärbung dargestellt haben. Die Zellen beherbergen verschiedenartige Einschlüsse, hauptsächlich fettartiger Natur und Sekretions- („Segregations"-) produkte. Erstere, wahre Fetttropfen und Vakuolen einer fettähnlichen Substanz, betrachten die Verf. mit Gurwitsch als permanente Organe, bestimmt, auszuscheidende Stoffe zu sammeln. Letztere, am frischen Präparat wie auf Schnitten die Zellen mehr oder weniger füllend (3 Stadien werden unterschieden), werden durch Osmose entfernt. Zugleich wird die Wirkungsweise des Neutralrots besprochen. Anhangsweise werden erwähnt das Einwandern von Leucocyten und das Altern der Zellen, sowie Divertikelbildungen. — Das lange schlanke Segment zerfällt in 3 Abschnitte; der erste bewimperte dient der Sekretion, der letzte der Schleimabsonderung. — Der folgende Abschnitt zeigt bei männlichen Individuen außerordentlich hohe körnchenbereitende Zellen und geht durch ein Endstück in die Sammelröhrchen über, während es bei Weibchen wenig modifiziert ist und schleimbereitende Elemente führt; hier fehlt das Endstück. *Peter*, *Breslau.*

517) **Tonkoff, W. Zwei Fälle von Nierenanomalien.** (Russki chirurgitscheski archiw, Bd. 29, Heft 2, St. Petersburg 1903.)

In vorstehender kasuistischer Mitteilung werden beschrieben: 1. weiblicher Kadaver, rechte Niere 12½ cm lang, Hilus und Ureteren verdoppelt, mit vier Arterien und sechs Venen; linke Niere verkleinert auf 8 cm. — 2. Abnorme Tieflage der rechten Niere bei einem jugendlichen Individuum, bei gleichzeitiger Alteration der normalen Form, zwei Arteriae renales und 3 Venae renales.

Den ersterwähnten Fall hebt Verf. als besondere Rarität hervor wegen der außerordentlichen Gefäßentwicklung. In der Literatur soll nichts ähnliches zu ermitteln sein. *Weinberg*, *Dorpat.*

518) **Herpin, A. De la circulation veineuse dans le rein.** (Bibl. anat. T, XIII, mars 1904.)

Les recherches de Herpin ont porté sur de nombreux reins d'homme et d'animaux et ont été faites par dissection après injection, par corrosion ou par la radiographie. La ramification d'après l'auteur est monopodique et les branches d'origine ont la forme de pinceau. Un dessin annexé à ce travail montre toutefois un assez grand nombre de divisions dichotomiques!

Soulié, Toulouse.

519) Loisel, G. Contribution à l'étude des sécrétions chimiques des glandes génitales (suite). Les pigments élaborés par le testicule du poulet. (C. R. Soc. Biol. Paris, 5 mars 1904.)

Les recherches de Loisel ont porté sur un riche matériel (45 jeunes et un plus grand nombre d'adultes); les pièces ont été fixées par l'alcool, le formol-picrique, et les liquides de Müller et de Flemming. La conclusion générale est que le testicule du coq élabore normalement deux sortes de pigments, les pigments clairs solubles dans l'alcool, et produits par les cellules germinatives, souches des éléments séminaux, et des pigments noirs, insolubles, et produits par les cellules conjonctives hypertrophiées. *Soulié, Toulouse.*

520) Rautmann, H. Zur Anatomie und Morphologie der Glandula vestibularis major (Bartholini) bei den Säugetieren. (Arch. mikr. Anat. Bd. 63.)

Verf. hat die Vestibulardrüsen verschiedener Haustiere untersucht. Zur mikroskopischen Untersuchung verwandte er Schnittserien, die mit Hämatoxylin-Eosin gefärbt wurden. Aus der an Einzelheiten sehr reichen Arbeit sei erwähnt, daß Vestibulardrüsen sich mit Ausnahme des Hundes immer finden, wenn auch in verschiedener Ausbildung. Am stärksten sind sie beim Rind entwickelt (bis zu 10 g schwer). Beim Schaf sind sie schwächer, können auch auf der einen Seite fehlen. Regelmäßig finden sie sich bei der Katze. Beim Pferd, Esel und Schwein sind sie nicht in der Zweizahl vorhanden, sondern ganze Gruppen, die reihenweise in der Längsrichtuug angeordnet sind. Doch ist die Zahl der Reihen, sowie die Gesamtzahl der Drüschen nirgends konstant.

Ueberall sind es zusammengesetzt tubulöse Drüsen. Der Ausführungsgang ist sehr weit. Fast überall sind durch besonderes Epithel gekennzeichnete Sekretröhrchen vorhanden, beim Schaf auch Schaltstücke, Im Ausführungsgang ist das Epithel mehrschichtig, in den Sekretröhrchen kubisch, in den Endstücken hochzylindrisch.

Die Drüsen entwickeln sich durch Einstülpung der Scheidenschleimhaut. Hinsichtlich der Funktion nimmt Verf. an, daß sie vermutlich mit der Kohabitation nicht in Verbindung stehen, sondern daß ihr stark schleimhaltiges Sekret die Scheidenschleimhaut gegen die Einwirkung des Harns schützen soll.

Thomé, Straßburg.

521) Sand, R. Beitrag zur Kenntnis der cortico-bulbären und cortico-pontinen Pyramidenfasern beim Menschen. (Arbeiten aus dem neurologischen Institut an der Wiener Universität. X. Bd.)

Wesentliche Aufschlüsse über Verlauf und Endigung der Bahnen, welche motorische Rinde mit Pons und Medulla oblongata verknüpfen, brachten dem Autor Untersuchungen an Menschenhirnen mittels der Marchimethode, an welchen akutere Läsionen Zentrum oder Bahn zerstört hatten.

Im Pes pedunculi liegen die Pyramiden in toto im mittleren Drittel. Im Pons, enge mit den spinalen Pyramidenfasern vermischt, verlassen die ersten für die Haube bestimmten Fasern das geschlossene Areal. Sie ziehen durch den Brückenfuß schräg dorsalwärts — einzeln oder in Fascikeln — und sind am Querschnitt in kurzen Schrägschnitten getroffen. Sie gelangen so in die Schleife, bilden hier lateral gelegene eingesprengte Bündelchen, verlassen die Schleife jedoch nach kurzem Verlauf in ihr wieder, um in einzelnen Fasern an den homo-contralateralen Trigeminuskern zu treten. Ihr Weg ist gleich mit den Bogenfasern der Haube.

In den unteren Ponsebenen lösen sich vom medialen Pyramidenrand Fasern für den Facialiskern der Gegenseite ab, während solche vom lateralen Rand zum homolateralen Kern ziehen. Laterale pontine Bündel der Schleife zum Fuß enthalten keine Pyramidenfasern. In der Medulla oblongata ist das Verhältnis ein gleiches, indem auch hier medial die für den contralateralen und lateral die für den homolateralen Kern bestimmten Fasern abgehen. Auch durch den Balken ziehende Pyramidenfasern, sowie der ventrolaterale Pyramidentrakt fanden sich degeneriert. Daneben eine merkwürdige cerebrofugale Degeneration im Bindearm, Fasern die nach den vorliegenden Fällen aus dem Cortex oder dem Corpus striatum stammen dürften. *Marburg, Wien.*

522) Shukowski, M. Das Gehirn eines Mikrocephalen. (Obosrenije psichiatriji Bd. VIII Nr. 5, 1903.)

Das äußerlich an pithecoide Formen erinnernde Gehirn des 17 Jahre alten Mikrocephalen erwies sich bei der anatomischen Untersuchung entsprechend der rudimentär entwickelten Sprachfähigkeit mit nur gering entwickelter Insel und atrophischer Brokascher Windung. Ein Corpus callosum fehlte. Cerebellum unbedeckt, Okzipitallappen klein, desgleichen Stirnhirn, Sekundär- und Tertiärfurchung unentwickelt. Eine Art Affenspalte glaubte Verf. an der Scheitelhinterlappengrenze zu bemerken, was wohl auf Autosuggestion beruhen wird. Bei mikroskopischer Prüfung des Gehirns fanden sich die tiefsten Veränderungen im Gebiete der langen Assoziationsbahnen. Länge der Hemisphären 11 cm, Gewicht des ganzen Gehirns 420 g. Es handelt sich hier offenbar um einen recht vorgeschrittenen Fall von Mikrencephalie. *Weinberg, Dorpat.*

523) Grünwald, H. F. Zur vergleichenden Anatomie der Kleinhirnarme. (Arbeiten aus dem neurologischen Institut an der Wiener Universität. X. Bd.)

Das wechselnde Größenverhältnis der drei Kleinhirnarme in der Säugetierreihe graphisch darzustellen, wurden dieselben dort, wo sie am Querschnitt in größter Dicke getroffen waren, auf eine Zeichenebene projiziert und die größten Durchmesser auf eine Gerade aufgetragen. So ergab sich, daß, je niederer das Tier, desto kleiner der Brückenarm, der dann dem Strickkörper immer näher kommt und sich schließlich mit ihm deckt, was aus der Abnahme des Großhirns zu erklären ist. Aehnliches — doch in weit geringerem Maße — gilt auch für den Strickkörper, während der Bindearm beim Menschen wohl am stärksten entwickelt ist, sonst aber stark variiert. Er ist beim Igel wie bei den Nagern schwach, dagegen bei Ungulaten und Marsupialiern stark entwickelt. *Marburg, Wien.*

524) Marburg. Basale Opticuswurzel und Tractus peduncularis transversus. (Arbeiten aus dem neurologischen Institut an der Wiener Universität. X. Bd.)

Die basale Opticuswurzel der Amphibien, Reptilien, Vögel endet im Ganglion ectomammillare (Edinger). Es liegt dies in der Gegend der hinteren Commissur. Ein analoges Ganglion läßt sich auch bei den Säugern finden und zwar ventrilateral vom N. ruber, dorsal von der Substantia nigra, in der Gegend der hinteren Commissur oder besser beim Auftreten des Corpus mammillare in spinalen Ebenen. Diesbezügliche Untersuchungen ergaben für die Mehrzahl der Tierklassen analoge Verhältnisse. In diesem Ganglion endet nun, wie sich experimentell feststellen läßt, der Tractus peduncularis transversus, der in der Retina entspringt, im Chiasma partiell (?) kreuzt und sich dann vom Tractus opticus loslöst, um den Pes pedunculi zu umschlingen und so das basale Ganglion zu erreichen. All das führt auf den Gedanken, den Tractus mit der basalen Opticuswurzel zu homologisieren und seinen veränderten Weg mit der Ausbildung des Pes pedunculi in Zusammenhang zu bringen. *Autoreferat.*

525) Smith, G. Elliot. The Morphology of the Retrocalcarine Region of the Cortex Cerebri. (Proc. Roy. Soc. Lond., Vol. LXXIII, No. 488, Feb. 11, 1904.)

This is a preliminary communication in which the Author utilizes Gennari's stria as a guide to certain sulci. The „area striata occipitalis“ may be employed as a sure means of determining the homologue of the calcarine furrow in the Apes and other Mammalia. In an Egyptian brain, of which a schematic drawing is given, the furrow commonly called „calarine“ consists of four elements, the anterior being Huxley's „sulcus calcarinus“. The other three represent the Author's „sulcus retrocalcarinus“, of subsidiary importance. The distribution of the area striata illustrates this, since the calcarine represents the anterior boundary of the stria, while the retrocalcarine lies wholly within it. The true calcarine sulcus marks the line of separation of the area striata and the gyrus fornicatus, and is probably the result of unequal rates of growth of the visual area and the cortex in front of it. In the Carnivora and Ungulata the area striata is limited anteriorly by the retrosplenial part of Krueg's „splenial sulcus“. This affords confirmation of the view (previously put forward by the Author) that the retrosplenial part of Krueg's splenial sulcus is the homologue of the true calcarine sulcus of the Human brain. The retrocalcarine sulcus is always within

the area striata — and is produced by a mechanical folding during growth of the visual area itself. In opposition to Cunningham, Elliot Smith holds that in the Apes there is a „posterior calcarine fissure", and from noting the position of the stria, he concludes that the greater part of the sulcus usually called calcarine in these animals really represents the human retrocalcarine. The chronological order in which sulci develope is of little value in the identification of their homologies. The distribution of the stria also shows the identity of the retrocalcarine sulci in the camel and the primates. *Swale Vincent, Edinburgh.*

526) De Sanctis, S. Ricerche intorno alla mielinizzazione del cervelletto umano. (Ricerche fatte nel labor. di An. Umana di Roma etc. Vol. IX.)

Das Forschungsmaterial bestand in einem Neugebornen, einem reifen Fötus und einem sechsmonatigen Fötus. Die Schnitte wurden nach der Weigert-Palschen Methode und wenige mit Karmin oder Fuchsin gefärbt. Verf. kommt zu folgenden Schlußfolgerungen:

Die Kleinhirnkommissuren erhalten sich der Stillingschen Beschreibung entsprechend; es muß jedoch hinzugefügt werden, daß von der commissura anterior die interfastigiale Kreuzung unterschieden werden soll. Die Kleinhirnkommissur kann sich in eine vordere, hintere und mittlere (Obersteinersche dorsale Kreuzung) unterscheiden; jedoch darf man deshalb nicht glauben, es mit mehreren Kommissuren zu tun zu haben. Die Chronologie der Markscheidenbildung zeigt, daß die Kommissur eine einheitliche ist. Verf. glaubt die intertastigiale Kreuzung von den von ihm beschriebenen fibrae commissurales suprafastigiales und intrafastigiales unterscheiden zu müssen. Die fibrae semicirculares externae können außer aus der commissura anterior auch aus den übrigen Portionen des Kleinhirnkommissuralsystems herstammen. Die fibrae semicirculares von Dejerine kommen wahrscheinlich, außer von der interfastigialen Kreuzung, auch noch von Faserbündeln sehr verschiedenen Ursprungs und Bedeutung. *Banchi, Florenz.*

527) Hauke, V. Das Gehirn eines congenitalen bilateralen Anophthalmus. (Arbeiten aus dem neurologischen Institut an der Wiener Universität. X. Bd.)

Bei einem Gehirn mit völligem Opticusmangel erwies sich das Geniculatum laterale als ein vorwiegend gliöses Gebilde mit spärlichen atrophischen Ganglienzellen. Der vordere Vierhügel zeigt kein Stratum zonale, dagegen Fasern in der Opticusschicht. Augenmuskelkerne und -Nerven sowie hinteres Längsbündel sind intakt. In der Calcarinarinde fehlte wie in den Fällen Leonowas die vierte Schicht, dagegen war keine Zunahme der ersten, wohl aber eine ziemlich gleichmäßige Atrophie der übrigen Schichten zu verzeichnen. *Marburg, Wien.*

528) Redlich. Zur vergleichenden Anatomie der Associationssysteme des Gehirns der Säugetiere. I. Das Cingulum. (Arbeiten aus dem neurologischen Institut an der Wiener Universität. X. Bd.)

Das Associationssystem der medialen Hemisphärenfläche ist das komplex gebaute System des Cingulums. Es führt zunächst kurze Systeme, die ihren Ursprung in der ganzen dorsal vom Balken gelegenen Rinde nehmen, eine Strecke sagittalwärts verlaufen und wieder in die Rinde gelangen. Dies das Cingulum im engeren Sinne. Da aber der Balken die mediale Hemisphärenfläche in zwei Hälften, eine dorsale und eine ventrale zerlegt, bedarf es eines diese beiden verknüpfenden Systems, das wir in dem Fornix longus besitzen; diese Fasern, die wohl gleichen Ursprung mit den sagittalen haben, streichen vertikal und erreichen die medialen ventralen Teile. So zusammengesetzt, findet sich das Cingulum in der ganzen Tierreihe und läßt einen innigen Zusammenhang mit der Ausbildung des Riechapparates erkennen. Es repräsentiert sich so als ein in die zentrale Riechbahn eingeschaltetes System, das, komplex gebaut, Fasern verschiedenster Richtung enthält. Eine große Reihe trefflicher Abbildungen verschiedenster Tierklassen belegt diese Ausführungen und gibt über eine ganze Reihe interessanter Detailfragen wertvolle Aufschlüsse. *Marburg, Wien.*

529) Cameron, J. On the Origin of the Pineal Body as an Amesial Structure, deduced from the study of its Developement in Amphibia. With a plate. (Proc. Roy. Soc. Edin. Vol. XXIV. No. VI. pp. 572—581).

The developement of the pineal body was studied in Rana temporaria, Bufo vulgaris, and Triton. The epiphysis arises in the form of two recesses

from the roof of the fore-brain. These are placed one on either side of the mesial plane. The right recess disappears early, blending with the left. This last shows the most active growth, and so the epiphysial opening is on the left of the middle line. These primary recesses correspond to the right and left outgrowths described by Béraneck in Lacertilia, Wendy in Hatteria, and by Hill in fishes. The Author calls attention to the fact that Locy describes the Elasmobranch epiphysis as arising from a pair of united accessory optic vesicles, while in Ammocoetes, Gaskell has shown the presence of a right and a left pineal structure. In the three lower Vertebrate classes the epiphysis arises as a bilateral structure, and not as a mesial unpaired organ. *Swale Vincent, Edinburgh.*

530) **Marinesco, G. Sur la dégénérescence des neurofibrilles après l'arrachement et la rupture des nerfs.** (C. R. Soc. Biol. Paris. 5 mars 1904.)

Après l'arrachement du nerf hypoglosse, on laisse l'animal vivre pendant une douzaine de jours, et on le sacrifie. On constate alors la réduction de volume des cellules, la disparition des neurofibrilles et du réseau constitué par elles à l'intérieur du cytoplasme. — Après la rupture de l'hypoglosse, il existe dans les centres bulbaires quelques cellules altérées, et des elements nerveux avec réseau neurofibrillaire très pâle. La lésion cellulaire commence vers le centre de la cellule et envolût ensuite la périphèrie. La section produit des alterations cellulaires moins accentuées et le réseau de neurofibrilles ne dégénère pas comme dans le cas précédent. *Soulié, Toulouse.*

531) **Hesse, R. Ueber den feineren Bau der Stäbchen und Zapfen einiger Wirbeltiere.** (Zoolog. Jahrb., Suppl. VII.)

Material: „Zur Untersuchung kamen die Netzhäute von 23 Tierarten — 5 Selachiern, 2 Ganoiden, 1 Cyklostomen, 3 Teleosteern, 4 Amphibien, 6 Reptilien, 1 Vogel, 1 Säugetier." (S. 472.)

Fixierung: Die besten Resultate gab Sublimat-Essigsäure, daneben wurde auch Kaliumbichromat-Essigsäure und 4 % Salpetersäure verwendet. Schnitte 3 μ dick.

Färbung: Eisenhämatoxylin nach M. Heidenhain, zum Teil Vorfärbung mit Bordeaux R. Keine Resultate gaben andere Hämatoxylingemische, Anilinfarben, vitale Methylenblaufärbung und Nachvergoldung nach Apáthy.

Neue Bezeichnungsweise: Verf. sagt für „innen" vitral, d. i. gegen den Glaskörper zu gelegen, für „außen" skleral, d. i. gegen die Sklera gelegen." (S. 475.)

Ergebnisse: Die Stäbchen und Zapfen sind in ganzer Ausdehnung von spiralig verlaufenden Fibrillen umgeben, die als Neurofibrillen aufgefaßt werden. Diese Gebilde wurden früher von Ritter und von W. Krause gesehen, aber fanden keine Anerkennung. Eine Tafel mit zahlreichen Abbildungen von Stäbchen und Zapfen der verschiedenen Tiere belegt die Befunde.

Ferner wird auch eingehend das Längsfasersystem beschrieben, welches nur bis an die Limitans externa reicht. Es hat enge Beziehungen zu der Hülle, welche Außen- und Innenglied umgibt. *Wetzel, Breslau.*

532) **Kultschitzki, N. K. Zur Frage über den Bau der eingekapselten Körperchen der Urethra.** (Mitteil. in der Abteil. für Histol. und Embryol. der IX. Pirogowschen Aerzteversammlung in St. Petersburg vom 5. (18.) Januar 1904; nach dem Bericht von W. Rubaschkin in „Russkij Wratsch" 1904, Nr. 4.)

Verf. berichtet über zwei Typen eingekapselter Nervenendigungen: Pacinische Körperchen und Krausesche Endkolben; von den ersteren erkennt er zwei Gruppen an. 1. Pacinische Körperchen mit zwei Nervenfasern, von denen eine dicke in der zentralen Masse des Körperchens verläuft und mit einer keulenförmigen Verdickung endigt; die andere feine Faser zerfällt in ein dichtes Netz feiner Endfäden, die den sogen. Innenkolben umgeben, in denselben jedoch nicht eindringen. 2. Pacinische Körperchen mit nur einer Nervenfaser. Als zu den Endkolben gehörig beschreibt Verf. Körperchen von geschichtetem Bau, in deren Längsachse eine Nervenfaser verläuft, welche eine beträchtliche Anzahl Aeste abgibt; letztere verlaufen bis zur Kapsel und endigen daselbst in Endverzweigungen. Verf. beschreibt außerdem noch Körperchen, die in der Urethra in großer Zahl vorhanden sind und eine Größe von 0,1 mm und mehr erreichen; diese Körperchen besitzen

eine geschichtete Hülle; die von dieser eingeschlossene Masse besteht jedoch nicht aus einer körnigen Substanz, sondern stellt zellarmes Bindegewebe, augenscheinlich ohne elastische Substanz, dar. In jedes derartige Körperchen treten ein oder zwei doppelt kontourierte Fasern ein, von denen jede von einem feinen Fäserchen begleitet ist; die letzteren verlaufen entweder parallel den ersteren oder aber sie winden sich spiralförmig; nicht selten teilt sich ein derartiges Fäserchen in zwei Aeste, von denen einer das Körperchen verläßt. In diesen Körperchen werden häufig Zellen mit Fortsätzen offenbar bindegewebiger Natur beobachtet. An der Peripherie der Körperchen ist ein dichtes Netz feinster, teils glatter, teils variköser Nervenfäden vorhanden. Dieses Netz ist entweder in der Kapsel des Körperchens oder außerhalb derselben gelagert, stellt ein Endnervennetz dar und steht offenbar in keiner direkten Beziehung zu den Nervenfasern im Körperchen. Die in diesen Netzen endigenden Fasern verlaufen außerhalb des Körperchens und gehören einem anderen System an als die in das Körperchen eintretenden Fasern. Die beschriebenen Körperchen sitzen den Nervenfaserbündeln unmittelbar an, wobei die letzteren eine Art von Glomerulus bilden, aus welchem eine oder mehrere Fasern in das Körperchen eintreten. *Schmidt*, *St. Petersburg.*

533) Cutore, G. Caso rarissimo di mammella sopranumeraria nella donna in vicinanza del ginocchio destro. (Monitore Zoologico Italiano. Anno 14.)

Verf. berichtet über einen an einer Leiche von einem 46jährigen Weibe in den Anatomiesälen von Catania beobachteten Fall, bei dem auf dem unteren Drittel der Seitenfläche des rechten Schenkels eine Brustwarze zu sehen war. Die histologische Untersuchung konstatierte, daß es sich dort um eine glanduläre Bildung handelte.

Verf. bleibt im Zweifel, ob die erratischen Bruchwarzen für Rückbildungsanomalien oder für Heteropien zu halten seien. *Banchi*, *Florenz.*

534) Jones, A. Well and Christopherson, J. B. Two cases of hypertrophied breasts in the male. (Lancet, Mar. 26, 1904.)

In the first case (a Sudanese boy, 14 years old) both breasts were well developed, firm and elastic to the touch and presented all the characters of the female breast in an individual of the same age. The number of acini was not less than in a normal female breast. In the second case (a Fertit boy living at Omdurman) the breast was feminine in appearance though small. The Firtitawi are a primitive people and the hypertrophy may be a reversion to the condition prevalent when the male aided the female in suckling their young.

Swale Vincent, *Edinburgh.*

535) Ariola, V. La pseudogamia osmotica nei Batraci. (Arch. f. Entwicklmech. Bd. 16, H. 4.)

Verf. experimentierte, im Anschluß an die Versuche früherer Verf. und seine eigenen mit Dentalium und Arbacia, diesmal mit Hyla arborea. Ein Teil der unbefruchteten Eier kam in gewöhnliches Wasser, andere in Lösungen, 1 –2⁰/₀ige, von $NaCl$, $MgCl_2$, $MnCl_2$. Auch die in Salzlösungen gelegten Eier kamen nach einiger Zeit in gewöhnliches oder fließendes Wasser. Alle Vorsichtsmaßregeln gegen Befruchtung wurden gewahrt, Kontrollversuche gleichfalls angestellt. Es ergab sich: 1. Die unbefruchteten Froscheier, in gewöhnlichem Wasser gelassen, zeigen einige Stunden nach der Ablage Teilungsbewegungen, welche die ersten Stadien nicht überwinden. Bei andern erstrecken sich solche Teilungserscheinungen nicht auf den Kern, sondern bleiben auf den Dotter beschränkt. 2. Der osmotische Druck der Lösung, die Temperatur und verschiedene andere Einflüsse können gegebenenfalls eine Einwirkung auf die Bestimmung der Teilung vortäuschen, indem sie das Phänomen beschleunigen, aber es ist kein prinzipieller Unterschied von dem Verhalten der oben erwähnten Eier vorhanden. Um so weniger reichen diese Einflüsse aus, um die unbefruchteten Eier zu nachfolgender embryonaler Entwicklung geeignet zu machen. *Gebhardt*, *Halle.*

536) Driesch, H. Ueber Seeigelbastarde. (Ebenda.)

Die neuen Bastardierungsversuche des Verf. bilden, im Gegensatz zu den gegen seine frühere Arbeit „Ueber rein mütterliche Charaktere an Bastardlarven der Echiniden“ gerichteten Angriffen Boveris eine Bestätigung seiner damals gefundenen Ergebnisse. Verf. verwendete Strongylocentrotus lividus, Sphaerechinus

granularis und Echinus microtuberculatus. Zwei der möglichen Kombinationen, nämlich $\frac{\text{Sph}\,♂}{\text{E}\,♀}$ und $\frac{\text{Sph}\,♂}{\text{Str.}\,♀}$, sind nur zur Untersuchung der Furchung verwertbar. Sämtliche übrigen wurden mit allen Kontrollmaßregeln verwendet. Die Blastulae zeigten in den vorliegenden Versuchen, z. B. in der Zahl der Zellen des primären Mesenchyms, mütterliche Charaktere. Junge Pluteusstadien von $\frac{\text{Str}\,♂}{\text{Sph}\,♀}$ und $\frac{\text{E}\,♂}{\text{Sph}\,♀}$ waren von entsprechenden Sph.-Pluteis nicht zu unterscheiden, verhielten sich also, den Blastulae ähnlich, mehr wie die mütterliche Art. Bei fertigen Plutei traten jedoch Abweichungen von der Normalform der mütterlichen Art auf. Dagegen scheint auf die Farbenverteilung, überhaupt auf die Färbung ein väterlicher Einfluß vorhanden zu sein, wenn derselbe auch nur gelegentlich (bei Verschiedenheiten der Arten in dieser Beziehung) zur Beobachtung gelangt; in diesem Punkte bestehen die Angaben Boveris teilweise zu Recht. *Gebhardt, Halle.*

537) Yatsu, N. Experiments on the development of egg fragments in Cerebratulus. (Biological Bulletin. Vol. VI, No. 3, Feb. 1904.)

The author cut off, with a fine scalpel, portions of the cytoplasm from unsegmented eggs at four periods, viz. (1) before the dissolution of the germinal vesicle, (2) at the metaphase of the first polar mitosis, (3) at the period of conjugation of the egg and sperm nuclei and (4) after the constriction of the first cleavage appeared. "If the cutting-off of a portion of the cytoplasm is done before maturation, it only slightly offerts the normal development; but if the operation is done at the first maturation stage the formation of the organs of the pilidia is considerably affected, and still more if it is done at the time of fusion of the germ-nuclei. We can-not, therefore, escape the conclusion that there must take place some progressive changes in the general make-up of the egg." "The author's summary is as follows,—(1.) Before the germinal vesicle fades, there is no evidence of definite specification in the egg regions. (2.) Dissolution of the germinal vesicle initiates the establishment of the germinal localization. (3.) In the period between the entrance of the spermatozoön and the fusion of the germ nuclei, the localization becomes more definite. (4.) The basis of the opical organ is not at the animal pole, but somewhere above the equator as a broad zone. The bases of the ciliated lobes and the gut lie mainly in the vegetative hemisphere. (5.) The cleavage (up to eight = cell stage) is normal in an egg fragment obtained from the unsegmented egg, whatever be the amount of cytoplasm cut off, or at whatever period. It is probable that the cleavage factors do not here necessarily coincide with the morphogenic ones." *Lewis, Baltimore.*

538) Montgomery, J. H. Gr. Some observations and considerations upon the maturation phenomena of the Germ cells. (Biological Bulletin. Vol. VI, No. 3, Feb. 1904.)

The writer continues work on the maturation in the spermatogenesis of Urodelea (Plethodon, Desmognathus, Diemyctilus), in support of his previous study on these forms (ibid 1903) and makes the additional observation, in support of his view that the heterotypic mitosis separats entire univalent chromosomes, that in the spermatogonium the 24 chromosomes are grouped in 12 pairs, the two of each pair being similar in size and form and in these respects differing from the other pairs. The virolent heterotypic chromosomes are formed by the conjugation of every two chromosomes of a pair; and in each pair one chromosome is paternal and one maternal. This was shown by the writer for Insecta and Peripatus, and here seems to be probable in the case of Ascaris. It is most probable according to the writer that the chromosomes of the germ cells retain their individuality from generation to generation. The synopsis is a conjugation of corresponding paternal and maternal chromosomes; and probably in all metazoa one of the two maturation mitoses separates in each such paired chromosome, the paternal from the maternal element. Finally, it is shown that in any one first-cross, the ratios of the paternal and maternal chromosomes in the fertilized egg do not give a Mendelian ratio. *Lewis, Baltimore.*

539) Loeb, J. Further experiments on the fertilization of the egg of the sea-urchin with sperm of various species of starfish and a Holothurian. (University of California Publications. Physiology. Vol. I, No. 11, Feb. 10, 1904.)

In this short preliminary report the author states that the eggs of the sea-urchin (Strongylocentrotus purpuratus) can be fertilized and caused to develope not only with the sperm of Osterias but also with the sperm of a brittle-star and the sperm of the twenty-ray starfish (Pycnopodia spuria), and even with the sperm of a Holothurian (Cucumaria). The addition of about 0.4 cc. of a m/8 solution of Na_2CO_3 to 100 cc. of seawater sufficed for the hybridization of the sea-urchin egg with both kinds of starfish, while it rendered the fertilization of the egg of the sea-urchin with the sperm of its own species difficult or practically impossible, provided that the eggs and sperm were washed for three or four minutes in this alkaline sea-water before they were mixed. The conditions for the fertilization of the sea-urchin egg with the sperm of the Holothurian he reserves for his main paper. *Lewis, Baltimore.*

540) Schwangart. Studien zur Entodermfrage bei den Lepidopteren. (Zeitschrift für wissenschaftliche Zoologie. Bd. 76, Heft 2, 1904.)

Als Material für die Untersuchungen wurden Eier von Endromis versicolora L., einem Bombyciden, verwandt; zur Ergänzung dienten drei Zygaenenarten, Zygaena minor, trifolii und filipendulae. Konserviert wurde mit erhitzter Perenjischer Mischung.

Die Anschauungen, zu welchen der Autor über die Entstehung des Darmdrüsenblattes gekommen ist, werden in folgenden Hauptsätzen zusammengefaßt: 1. Die vordere und die hintere Darmdrüsenanlagen gehen aus Teilen des unteren Blattes hervor, welche bei der Einstülpung des Stomodäums und Proktodäums mit den blinden Enden dieser Darmteile in die Tiefe geschoben werden. 2. Die vordere Mitteldarmanlage differenziert sich aus einer durch einen Gastrulationsprozeß ohne Bildung einer Gastrularinne entstandenen Anhäufung des unteren Blattes in der vorderen Region des Embryo (Gastrulakeil). 3. Der größere Teil dieser Anhäufung löst sich in Gestalt dotterreicher, blasiger Zellen aus dem Verbande des unteren Blattes los und wandert in den Dotter aus. Diese blasigen Zellen beteiligen sich an der Resorption des Dotters. 4. Eine frühzeitige strenge Trennung von Entoderm und Mesoderm läßt sich bei Endromis nicht durchführen. Das untere Blatt der mittleren Region liefert zum weitaus größten Teil Material für das Mesoderm; in der Region des Gastrulakeiles wird vorwiegend Entoderm gebildet. Wo beide Blätter nebeneinander auftreten, sind sie in der bekannten charakteristischen Weise gelagert: das Entoderm in der Mitte, das Mesoderm zu beiden Seiten. Eine Differenzialbildung kommt im unteren Blatte weder am Vorder- noch am Hinterende vor. 5. Im Verhalten des Entoderms zum Ektoderm macht sich ein Gegensatz zwischen vorderem und hinterem Ende geltend. Während am Hinterende Ektoderm und Entoderm frühzeitig getrennt sind, bleibt am Vorderende der Zusammenhang zwischen diesen Blättern vom Beginn der Gastrulation an bis zur vorgeschrittenen Mitteldarmentwickelung bestehen, wenn er auch zuletzt auf eine verhältnismäßig kleine Strecke am hinteren Ende des Stomodäums beschränkt ist. *Ballowitz, Greifswald.*

541) Berry, R. J. A., The Anatomical Variations presented by two cases of twin Monsters, with an Account of their Developmental Explanation. (Journ. of Obstet. and Gynaec. of the Brit. Emp. Vol. V, No. 3, Mar. 104, p. 217.)

The Author gives a detailed and well illustrated account of the anatomy of these monsters, which should be consulted in the original memoir. The general conclusions are: —

1. Bilateral segmentation of a single ovum is unnecessary for the production of twins. 2. The liver is a mid-gut developement. *Swale Vincent, Edinburgh.*

542) Tour, J. Ein Fall von frühzeitiger Doppelmißbildung bei Lacerta ocellata. (Trudy zootom. laborat imperat - warschawskawo uniwersiteta, Bd. 30, 1903.)

Im Bereiche eines und desselben Embryonalschildes fanden sich bei Lacerta ocellata Daud zwei parallel zu einander gerichtete Primitivstreifen, deren ovale

Enden leicht convergierten. Das betreffende Ei befand sich auf der Vorstufe der Gastrulation. Die Primitivstreifen erweisen sich auf Serienschnitten als gesonderte ektodermale Proliferationsherde. Es ist dies nach Verf. Darstellung der erste Fall von Doppelmißbildung bei Reptilien vor dem Prostomastadium. Verf. hält Anadidymi für keine Seltenheit bei den Sauropsiden, vielmehr für eine sehr gewöhnliche Mißbildung. Bemerkt sei noch, daß alle übrigen 22 Eier, die sich in dem Ovarium des betreffenden Muttertiers und zwar sämtlich im Stadium des Primitivstreifens fanden, keine Abnormitäten aufwiesen. *Weinberg, Dorpat.*

543) Beddard, F. E., Preliminary Note on certain Points in the Anatomy of Eryx and other Boidae, partly indicative of their Basal Position among the Ophidia. (Annals and Mag. of Nat. Hist. Vol. 13. Seventh Series. No. 75. Mar. 1904. p. 233.)

Observations on the anatomy of Python, Eryx, and Boa in support of the view of Boulenger and others that the Boidae occupy phylogenetically a place at or near the base of the Ophidian series. *Swale Vincent, Edinburgh.*

544) Jakowlew, N. Neue Funde von Trias-Saurieren auf Spitzbergen. (Verhandlungen der Kaiserl. Russ. Mineralog. Gesellsch. Bd. XL.)

Die vom Verf. näher beschriebenen Reste stammen vom südlichen Teile Spitzbergens und zwar vom östlichen Ufer (Berg Edlund und Van Kaulens Bay.) Das Material ist unvollständig und beschränkt sich zwar nur auf Wirbel, das rechte Ischium, Teile der Scapula, Reste eines Zahnes, verschiedenartige Schuppen sowie eine Menge Rippenfragmente, besitzt aber solche originelle Eigentümlichkeiten, daß die Aufstellung einer neuen Gattung wohl gerechtfertigt erscheint.

Von besonderem Interesse ist ein Stück von 4 zusammenhängenden amphicoelen Schwanzwirbeln, deren obere Bogen nicht mit dem Wirbelkörper verwachsen sind. Diese 4 verknöcherten Wirbelscheiben stoßen nicht gegenseitig aneinander, sondern lassen zwischen sich einen Zwischenraum, der ungefähr ihrem eigenen $^1/_2$ lumen entspricht. Da die Knochen nicht deformiert und die Triasschichten auf dem Berge Edlund nicht disloziert sind, kann kein Zweifel bestehen, daß zwischen oberen Bogen der Wirbel und ihren Körpern einerseits und zwischen den Körpern andrerseits sich Knorpel befanden, deren Größe den auf dem Original Fig. 5 vorhandenen Zwischenräumen zwischen den erwähnten Skeletteilen entspricht. Die oberen Bogen der Wirbel sind eigentümlich, sie haben das Aussehen von konischen Schildern, die nach oben stachelförmig verlängert sind. Das Ischium erscheint den gleichen Elementen bei einer großen Anzahl Stegocephalen und niederer Reptilien ähnlich wie z. B. dem Ischium von Petrobates, Palaeohatteria, Mesosaurus, Plasiosaurus. Der Zahn zeigt einfache Fältelung von dem Typus der Zähne junger Ichthyosaurier. Die Schuppen sind teils kegelförmig, teils verlängert viereckig. Das als Scapula vom Verf. gedeutete Element, welches er mit dem Schulterblatt von Stereorhachis vergleicht, erscheint dem Referenten im Verhältnis zu den anderen Teilen des Skelets speziell zum Ischium, viel zu klein, derselbe möchte das Stück eher für den proximalen gequetschten Teil einer Tibia halten! Die also unter Ekbainacanthus Tschernyschewi beschriebenen Reste, werden vom Verf. zu den Gastrolepidoli unter den Stegocephalen gestellt, wobei er jedoch erwähnt, daß die Wirbel deutlich „embolomeren Typus" aufweisen und demzufolge eigentlich einer anderen Gruppe zugestellt werden müßten, was er jedoch auf Grund des mangelhaften Zustandes der Stegocephalen-Systematik nicht wagt. Der Referent kann diese Ansicht nicht teilen, er ist vielmehr der Ueberzeugung, daß Ekbainacanthus ein typischer embolomerer Stegocephale ist, wie Diplovertebron, Nummulosaurus aus dem Perm von Böhmen und Cricotus aus dem Perm von Texas, mit welcher Form er auch die Beschuppung teilt, und als solcher ist die Gattung aus Spitzbergen unter die Temnospondyli Zittels zu stellen!

An 2. Stelle gelangt vom Verf. ein Wirbelfragment (obere Hälfte mit den Gelenkhöckern) zur Beschreibung, welches von der Eiderenten-Insel der Van Keulens-Bay stammt. Er stellt dasselbe zu Shastasaurus polaris, Hulke. Nach der Lage des Rippenhöckers im oberen Teile des Wirbels gelangt der Verf. zu dem Schlusse, daß der Wirbel ein Rumpfwirbel ist und daß bei Shastasaurus die die Rippen einköpfig sind mit angedeuteter Zweiteilung des Kopfes; der Verf. ist

des weiteren der Ansicht, daß die Zweihöckerigkeit sekundären Ursprungs ist, daß die zweiköpfigen Rippen des Ichthyosaurus-Typus von dem einköpfigen Typus des Shastasaurus stammen und durch Spaltung des Kopfes entstanden sind; gleichzeitig mit der Atrophie des mittleren Teiles des Gelenkhöckers vom Wirbel. Als Ursache zu dieser Umwandlung von einköpfigen Rippen in zweiköpfige nimmt Jakowlew zum Schluß eine kompliziertere und stärkere Lokomotion der Rippen an, die in Verbindung mit der Veränderung der Bewegungsweise des Tieres selbst entstand, das vom Leben in der litoralen Zone des Meeres in das Leben des pelagischen überging. *Broili, München.*

II. Pathologische Anatomie.

545) Moriani, J. Ueber ein Binnennetz der Krebszellen. (Ziegl. Beitr. z. patholog. Anat., Bd. 35, 1904.)

Durch die Methoden der Metallimprägnation (Chromsilberimprägnation nach Golgi), auch durch Osmiumsäure und Eisenhämatoxylinfärbung sind bekanntlich für eine Reihe von physiologischen Zellarten (Ganglienzellen, Nebennierenmark- und rinde, Epithelien des Pankreas, der Speicheldrüsen, der Schilddrüse, der Nebenhoden usw., Knorpelzellen, Endothelzellen der Descemetschen Membran) intrazellulare Netze nachgewiesen (Binnennetze; „apparato reticulare interno“ Golgi's).

Für die pathologischen Gewebe eröffnet mit entsprechenden Untersuchungen den Reigen Moriani und zwar für die Krebszellen in primären Mammacarcinomen und in den Achseldrüsenmetastasen (Uebertragung des frischen Materials in Osmium-Platinbichromat-Mischung und Weiterbehandlung nach Golgi und Veratti; Reaktion aber schwierig, unsicher und in den Zeitangaben unbestimmbar).

In einem Teile der Krebszellen, namentlich der Metastasen, mehr oder weniger komplizierte ausgesprochene Binnennetze (6 Abbildungen im Text!), die in ihren ausgeprägtesten Formen als den Kern umspinnende Körbchen und Hauben bald mit engen, bald weiten Maschen sich darstellen. Sie erinnern hauptsächlich an die von Golgi u. A. bei Zellen von Tieren in den ersten Stadien des fötalen Lebens beschriebenen Formen. Zwischen der peripherischen Grenze des Netzes und der Zellperipherie findet sich konstant eine mehr oder weniger breite freie Plasmazone. Der Kern ist kapselartig umschlossen, aber ohne direkten Konnex mit den Netzfäden, die übrigens nicht den Eindruck von Kanälchen machen. — Für konstant möchte M. das Vorkommen der Binnennetze in den Krebszellen nicht halten; es dürfte vielmehr in vielen Elementen des Carcinoms fehlen oder jedenfalls wieder verschwinden. — Durch Eisenhämatoxylinfärbung, Osmiumsäure oder Holmgren's Methode waren positive Resultate nicht zu erzielen. *Pick, Berlin.*

546) Kopée, W. Experimentelle Untersuchungen über die Entstehung der tuberkelähnlichen Gebilde in der Bauchhöhle von Meerschweinchen unter Einwirkung von Fremdkörpern. (ibidem.)

Einspritzungen von sterilen wässerigen Aufschwemmungen von Grieskörnern in die Bauchhöhle von Meerschweinchen und detaillierte Beschreibung der histologischen Veränderungen um die Ablagerungen der Grieskörner bei den nach 1, 2, 3, 6, 9 und 25 Tage post injectionem getöteten Tieren. Einfache (Solut. Lugol; Methylviolet; Saffranin; Fibrin nach Weigert), zweifache (Hämatoxylin-Eosin; Saffranin-Hämatoxylin nach Mallory), dreifache (Hämatoxylin-Pikrorubin; Hämatoxylin-Eosin-Methylviolet) und vierfache (Hämatoxylin-Methylviolet-Pikrorubin) Färbungen.

Aus den eingehenden Schilderungen des Verf. seien hier als wesentliche Punkte hervorgehoben: Es gelangen zuerst zwischen die Fremdkörper einkernige und mehrkernige Leukocyten und Bindegewebszellen aus dem Peritoneum: Knötchenbildung. Die Stärkekörner werden flüssig oder halbflüssig, so daß Zellen in das Innere derselben einzuwandern vermögen. Mitotische und amitotische Vermehrung der Zellen im Knötchen. Schon nach 3 Tagen ist die erste Bindegewebsproduktion bemerkbar, die langsam fortschreitet. Was die Beziehung der verschiedenen Zellarten zu der Bildung des Bindegewebes betrifft, so nehmen mehrkernige und, soweit Verf. gesehen hat, auch die einkernigen Leukocyten resp. Lymphocyten keinen Anteil an der Bildung des Bindegewebes, wohl aber die Bindegewebszellen, die

Endothelzellen und die Deckzellen des Peritoneums, die daher insgesamt als Fibroplasten anzusehen sind. — Zur Bildung von Riesenzellen kommt es nicht. Der Unterschied zwischen den Processen bei der Fremdkörpertuberkelbildung und denen bei der Bildung der wahren Tuberkel besteht im Wesentlichen darin, daß bei der Bildung der wahren Tuberkel der Organismus mit Fremdkörpern zu tun hat, die Gifte produzieren, welche die zelligen Elemente in ihrer Tätigkeit paralysieren und zugrunderichten. *Pick, Berlin.*

547) Ribbert, H. Ueber das Myelom. (Centralbl. f. allgem. Path. No. 9 1904).

Multiple Myelomknoten bei 42jährigem Mann am Schädel, namentlich der Konvexität, in der Wirbelsäule und beiderseits an den Rippen, sämtlich von rötlicher oder ausgesprochen braunroter Farbe. Der umfänglichste Tumor war faustgroß, saß an der ersten linken Rippe und wird vom Verf. als der Primärtumor gedeutet.

Ungefärbte Schnitte aus Teilen, die in Zenker'scher Lösung gehärtet und entkalkt waren, zeigten im Myelomgewebe Zellen, die eine den gelbgefärbten Erythrocyten ähnliche homogene Farbe besaßen, also offenbar hämoglobinhaltig waren. Färbung mit Hämalaun und Orange oder Eosin bestätigt den Befund und erweist, daß ein großer Teil der Myelomzellen, manchmal die Hälfte aller überhaupt vorhandenen, die Bedeutung kernhaltiger roter Blutkörperchen und zwar der Megaloblasten besitzen. Sie stellen „Zwischenformen" zwischen den farblosen Myelomelementen und den Erythrocyten dar. Aus ersteren gehen sie durch allmählich steigende Bildung von Hämoglobin hervor; ob sie sich dem physiologischen Vorgange entsprechend unter Kernverlust in richtige Erythrocyten umwandeln, muß Ribbert in suspenso lassen. Danach enthält der Tumor als charakteristische Bestandteile, aus denen er allein sich aufbaut, die mehr oder weniger weit, zum Teil vielleicht bis zu Ende durchgeführten Formen der Vorstufen der Erythrocyten und ist als „Erythrocytom" oder besser „Erythroblastom" zu bezeichnen, weil die meisten Elemente des Geschwulstgewebes ja meist noch nicht typische Erythrocyten, sondern nur ihre Vorstufen sind.

Da im normalen Organismus des Erwachsenen nach R. rote Blutkörperchen aus farblosen Markzellen nicht mehr hervorgehen, nimmt R., nach Analogie der meisten anderen Tumoren, an, daß hier ein Komplex von farblosen embryonalen Bildungszellen der roten Blutkörperchen dauernd bestehen bleibt und aus ihm später die Geschwulst hervorgeht.

Aus der Erythrocytennatur der Tumorzellen erklärt sich auch, wenigstens zum Teil, die braune makroskopische Färbung gewisser Myelome.

Pick, Berlin.

548) Poscharißky, J. F. Ueber das elastische Gewebe der Herzventrikel in normalen und pathologischen Zuständen. (Ziegl. Beitr. z. patholog. Anatom. Bd. 35, 1904.)

Histologische Untersuchungen an 48 Herzen von 28 verschiedenen Species aus der Klasse der Reptilien, Vögel und Säugetiere und an 50 Herzen von Menschen (darunter 1 makroskopisch normales; 27 hypertrophisch, 11 dilatiert und 11 atrophisch). Färbung der elastischen Fasern nach Balzer und nach Weigert; dabei fand Verf. die technischen Vorzüge der letzteren Methode überaus augenfällig.

Im Herzmyokard der Reptilien und Vögel ist elastisches Gewebe in unbedeutender Menge enthalten und zwar nur in der Umgebung von Blutgefäßen, während es zwischen den Muskelfasern ganz fehlt. Auch bei kleinen Säugetieren findet man elastische Fasern nur längs der Blutgefäße, bei Säugetieren von größerem Volumen kommen sie zuweilen auch abseits vom „Blutgefäßskelett" vor.

Im Myokard des Menschen finden sich, entgegen der Meinung der meisten Autoren, unter normalen Verhältnissen elastische Fasern zwischen den Muskelfasern. Mit vorschreitendem Alter nehmen diese meist in gleichmäßiger Quantität zu, ohne daß letztere indessen bedeutende Grade erreicht. Die auffallende Hyperplasie des elastischen Gewebes, welche bei verschiedenen chronischen Myokarderkrankungen zu beobachten ist, findet entweder in der Adventitiaschicht der Blutgefäße oder den äußeren Endokardschichten ihren Ursprung. Die intermusculäre Elastika verhält sich dabei völlig passiv oder nimmt an dieser Produktion

nur höchst geringen Anteil. Rationellerweise können also die elastischen Fasern des Herzens gruppiert werden 1. in solche, welche dem „Blutgefäßskelett“ und 2. in solche, welche dem eigentlichen „Herzskelett“ angehören. *Pick, Berlin.*

549) Poscharißky, J. F. Ueber zwei seltene Anomalieen der Sehnenfäden im menschlichen Herzen. (ibidem.)

Fall 1: Endocarditis mitralis verruosa. Die Höhle des linken Ventrikels wird von vier straff gespannten Sehnenfäden durchquert. Fast im Zentrum der Ventrikelhöhle verflechten sich die 4 Fäden und bilden eine Verdickung von dreieckiger Form. Mikroskopisch: hyalin degeneriertes Bindegewebe mit bedeutendem Gehalt an elastischen Fasern.

Fall 2: Im dilatierten rechten Vorhof über der inneren Mündung der unteren Hohlvene ein Chiarisches Netz. Quer durch das Lumen der Lungenarterie spannt sich in der Höhe der halbmondförmigen Klappen, an diese mit seinen Enden fixiert, ein 4 cm langes Band, das in seinem dicksten mittleren Teile eine Breite von 0,5 cm erreicht und ein an den Nodulus Arantii der Klappen erinnerndes Knötchen trägt.

Betreffs der Genese dieser Bildungen postuliert Verf. für Fall 1 einen embryonalen Ursprung, während in Fall 2 das abnorme Ligament im extrauterinen Leben und vielleicht sogar erst einige Jahre vor dem Tode erworben worden sei: es stelle einen Teil der linken Semilunarklappe der Lungenarterie, von der infolge Atrophie und Fensterung des Segels es sich losgetrennt habe, dar. (Höhe der vorderen und rechten Klappe 2 cm, der linken nur 1 cm!) Mikroskopisch besteht sowohl die Klappe als auch das frei verlaufende Band aus Bindegewebsbündeln mit ovalen Kernen und spärlichen elastischen Fasern. *Pick, Berlin.*

550) v. Hleb-Koszánska, M. Peritheliom der Luschka'schen Steißdrüse im Kindesalter. (ibidem.)

Kolaczek hat einen Fall von kleinwalnußgroßem „perivasculären Sarcom resp. Myxosarcom der Steißdrüse“ bei einem $2^1/_2$jährigen Mädchen beschrieben, Bazzi eine große in die Beckenhöhle aus der Steißbeingegend hineingewucherte Geschwulst bei einem 11 Monate alten Mädchen, die er als „angeborenes Angiosarcom resp. Endotheliom“ deutet und vielleicht, wie er meint, aus der Steißdrüse entstanden sei. Diesen Beobachtungen ist die von der Verfasserin mitgeteilte bei einem 11 Monate alten Knaben zweifellos verwandt. Apfelgroßer rundlicher Tumor zwischen beiden Glutaeen, nach oben zum Sacrum, nach unten zum Anus, seitlich zu den Tubera ischii reichend: Exstirpation mit Resektion des Kreuzbeins. Exitus.

Mikroskopisch (Celloïdineinbettung; Hämatoxylin-Eosin und van Gieson) ergibt sich eine alveoläre, ausschließlich von der Anordnung der Blutgefäße beherrschte Struktur, wobei die Gefäßanordnung durchaus an die komplizierten Gefäßverflechtungen im Glomus coccygeum (der „Steißdrüse“) erinnert. Entweder sind die Geschwulstzellen in Form mehr oder minder breiter Scheiden konzentrisch oder radiär um ein Blutgefäß oder mehrere getürmt, oder liegen in soliden Strängen und Nestern oder schlauch- oder follikelartigen Bildungen in den Maschen des eigenartig verästelten Blutgefäßnetzes. Diese durch zahlreiche Abbildungen verdeutlichten Formationen lassen sich, wie Verf. zeigt, auf die physiologische Histologie des Glomus coccygeum unschwer zurückführen, zumal auch das Fehlen der Steißdrüse und die Lokalisation der Geschwulst an deren Stelle für diese Genese sprechen. Es liegt danach ein „Perithelioma glomi coccygeï“ vor.

Aus einem Vergleich ihres eigenen Falles mit den beiden obengenannten schließt die Verfasserin:

1. Eine stärkere Degenerationsfähigkeit im Sinne eines geschwulstmäßigen Bildungstriebes kommt offenbar der Steißdrüse nicht zu. 2. Dieselbe wird in den ersten Lebensmonaten resp. Jahren manifest. 3. Wie alle Geschwülste dieser Art, sind auch die Peritheliome der Steißgegend resp. der Steißdrüse nicht so bösartig wie Carcinome oder Sarcome. Nichtsdestoweniger können sie durch ihre Größe, rasches destruierendes Wachstum und Störung des Allgemeinbefindens Schwierigkeit bereiten und sind daher möglichst früh operativ zu entfernen. 4. Metastasen sind nicht zu befürchten, lokalrecidive dagegen möglich, wie sie für gleiche Tumoren anderer Körpergegenden beschrieben sind.



Neben mancherlei Erörterungen über die normale Struktur der „Steißdrüse“, des Perithel- und Peritheliombegriffes urgiert Verf. die Verwandtschaft der vorliegenden Fälle in ihrer Histologie und Genese zu den Endo- und Peritheliomen des Glomus caroticum. *Pick, Berlin.*

551) v. Hansemann. Die Größe der Knoten bei akuter und chronischer Miliartuberkulose. (Centralbl. f. allgem. Patholog. No. 7/8 1904.)

Nach Ribbert sind bei der Miliartuberkulose die Tuberkel in der Spitze der Lungen größer als im Unterlappen; es beginne, wie R. meint, die Miliartuberkulose in der Spitze der Lungen und schreite nach unten fort, so daß die größeren Knoten die älteren seien. Orth erkennt R.'s Befund der größeren Knoten im Oberlappen als tatsäclich an, betont aber, daß dieselben deswegen keineswegs notwendig älter als die Eruptionen im Unterlappen zu sein brauchten. v. Hansemann endlich vertritt den Standpunkt, daß alle die Fälle, bei denen die käsigen Knoten in der Spitze größer sind, als im Unterlappen, sich nicht auf die reine unkomplizierte akute Miliartuberkulose beziehen, sondern mehr chronisch gewordene Fälle darstellen, bei denen die Infektion auf die Bronchien übergegriffen habe. Die großen Knoten im Oberlappen der Lunge seien nicht mehr echte Tuberkel, sondern Herde käsiger Bronchitis und käsiger Hepatisation.

Für diese Anschauung sucht v. H. den tatsächlichen Beweis durch direkte Messung der Knötchengröße zu erbringen und zwar in vier Fällen von „echter Miliartuberkulose“, einem „Uebergangsfall“ und einem Fall von chronischem Ablauf der Miliartuberkulose. In den erstgenannten Fällen ergab sich für Ober- und Unterlappen die nämliche Größe der Knötchen, während in den beiden letzteren sie zugunsten der Knötchen des Oberlappens sich fand (mehr als $1/3$ bezw. $1/2$ mm im Vergleich zum Durchmesser der Unterlappenknötchen).

Danach bevorzugt die akute Dissemination nicht die Spitze und schreitet nicht von oben nach unten fort. Vielmehr entstehen die Knötchen gleichzeitig überall in der Lunge. Die vorherrschende Entwicklung im Oberlappen tritt erst in die Erscheinung, wenn die Krankheit aus dem akuten in das chronische Stadium übergetreten ist und aus den echten Tuberkelknötchen infolge des Durchbruchs der Tuberkelbazillen aus den Blutgefäßen in die Alveolen und Bronchien bronchitische Knötchen und käsige Hepatisationen entstanden sind. *Pick, Berlin.*

552) Dunger, R. Zur Lehre von der Cystenniere. (Ziegl. Beitr. z. patholog. Anatom. Bd. 35, 1904.)

Verf. hat vier Fälle dieser in ihrer Anatomie und Genese vieldiskutierten Affektion zu untersuchen Gelegenheit gehabt, zwei bei Neugeborenen, zwei bei Erwachsenen und zwar bemerkenswerterweise bei Mutter und Tochter. Die genaue Schilderung der Untersuchungsergebnisse und eine historisch-kritische Besprechung der Anschauungen über die Genese der Cystenniere bilden den Hauptinhalt der umfangreichen Arbeit. Für die Entstehung der Cystenniere konkurrieren drei Theorieen: die von Virchow begründete „Retentionstheorie“, welche die Cystenbildung durch Harnretention als Folge einer Pyclopapillitis fibrosa foetalis erfolgen läßt, die Neubildungstheorie (Nauwerck-Hufschmid, v. Kahlden), welche die Cystennieren als richtige Adenocystome charakterisiert und endlich die innerhalb des letzten Dezenniums an Verbreitung gewinnende Auffassung, welche die Cystenniere auf eine Bildungsanomalie zurückführt. Meist wird hier ein Ausbleiben der Verschmelzung zwischen den beiden Kanälchenabschnitten (Ureteren, Nierenbecken, -kelchen, Tubuli recti einerseits, Glomeruluskapseln, Tubuli contorti und Henle's Schleifen andrerseits) angenommen, aus denen sich nach den neuen entwicklungsgeschichtlichen Untersuchungen die Niere aufbaut: echte Hemmungsbildung.

Nach Verf. ist es nicht ausgeschlossen, daß ein kleiner Teil der Cystennieren eine gesonderte Entstehung hat. Manche von den einseitig auftretenden Formen, namentlich beim Neugeborenen, bei deutlicher Verkleinerung, gleichzeitiger Papillaratresie und erheblicher Bindegewebsentwicklung dürften auf eine foetale Entzündung zu beziehen sein. Die weitaus größte Zahl der Cystennieren aller Altersklassen aber, die fast immer doppelseitig gefunden werden, eine sehr bedeutende Vergrößerung des Organs bedingen und oft mit unverkennbaren Mißbildungen in verschiedenen Organen sowie mit Lebercysten kombiniert sind, ent-



wickelt sich nach Verf. aus einer Bildungsanomalie, einer echten Bildungshemmung im obigen Sinn. Das abnorm angelegte Organ kann entweder unter cystischer Entartung auf dem Stadium der einfach mißbildeten Niere stehen bleiben, in welcher das Fehlen wesentlicher Teile (Mangel an Glomeruli, absolutes Fehlen von Tubuli contorti und Henle'scher Schleifen in Verf.'s Fall III) eine Mißbildung leicht erkennen läßt, oder es treten, angeregt durch die abnormen Entwicklungsverhältnisse, weiterhin Wucherungserscheinungen ein: das Produkt, das sich auf der Grenze zwischen Mißbildung und Geschwülsten hält, erscheint unter dem Bilde des Adenocystoms. Jedenfalls ist bei der Cystenniere die Bildungsanomalie das Ursprüngliche.

Eine besondere Stütze dieser Auffassung bildet das familiäre und hereditäre Auftreten der Erkrankung; Verf. stellt neben seinen eigenen Fall von Cystennieren bei Mutter und Tochter noch 11 ausführlich referierte der Literatur, darunter zwei von förmlichen Cystennierenfamilien (Steiner). Bezüglich der Heredität ist nach dem bisher vorliegenden Material die jedesmalige Vererbung im gleichen Sexus bemerkenswert. —

Unter den sonstigen Ausführungen des Verf. möchte Refer. noch zweierlei hervorheben: einmal, daß die bekannten Rosettenkörperchen im Inhalt der Cystennieren, denen von manchen eine pathognostische Bedeutung (Vorkommen in der Punktionsflüssigkeit) beigemessen wird, vom Verf. auch in den Cysten bei einfacher interstitieller Nephritis, ja, bei einzelnen Harncysten ohne wesentliche interstitielle Veränderungen der Niere nachgewiesen werden konnten, und zweitens, daß man bei Cystennieren anscheinend häufiger Aneurysmabildungen, besonders im Bereiche der Hirnarterien begegnet. *Pick, Berlin.*

553) Hulst, I. P. L. Ein Teratom in der Schädelhöhle als Ursache eines kongenitalen Hydrocephalus. (Beitr. z. Geburtsh. und Gynäk., Bd. 8, Heft 2.)

Bei der Geburt des bezügl. Kindes platzte der nachfolgende hydrocephalische Schädel infolge mäßig starker Traktion am Kind. Neben einer erheblichen Menge Flüssigkeit wurden eine Reihe Tumoren aus der Vagina ausgepreßt, und dann das Kind geboren. Die Tumoren waren verschieden groß; der größte war 5 cm lang, die kleinsten mit dem Auge kaum sichtbar. Ihre Oberfläche war unregelmäßig, ihre Konsistenz teilweise sehr hart. Der größte Tumor ergab mikroskopisch folgendes Bild: Seine Oberfläche ist teilweise von Epidermis überzogen, mit darunter liegender Cutis. Diese weist charakteristische Papillen, reichliche Haaranlagen, sich bildende Talgdrüsen, geringe Mengen Fettgewebe sowie glatte und quergestreifte Muskelfasern auf. Des weiteren finden sich im Innern des Tumors: zahlreiche tubulöse Drüsen, von lockerem Bindegewebe umgeben, die jedoch nie die Epidermis oder Cutis erreichen, vereinzelt kleinere Haufen von Spinalganglienzellen, von denen eins von Nervenfasern umgeben ist, des Oefteren Stückchen von Knochen und hyalinen Knorpels mit Knochenbildung, Zahnkeime, große mit Blut gefüllte Hohlräume, und an einer Stelle ein drüsenartiges Gebilde, das in seinem Aufbau stark an den drüsenartigen Teil der Hypophysis erinnert. — Ein zweiter Tumor ergab folgenden Befund: Sein Kern weist einen dem lymphatischen System analogen Bau auf. Nach außen ist er von derbem, kernarmen Bindegewebe begrenzt. Weiter bemerkt man hier hyalinen und feinfaserigen Knorpel nebst Knochenbälkchen, Fettgewebe, embryonales faseriges Bindegewebe sowie Drüsenschläuche mit oder ohne Lumen. Teilweise zeigt der Tumor eine epitheliale Bekleidung; wo diese fehlt, begrenzt Bindegewebe ihn nach außen. — Die Tumoren hängen durch feine Häute mit einander zusammen, die aus bindegewebiger Grundsubstanz bestehen, das nach außen mit kubischen Zellen belegt ist (Hirnhaut?).

Es handelt sich somit um Teratome. Obgleich der ursprüngliche Sitz derselben nicht mit Sicherheit festzustellen war, so ist es doch mindestens sehr wahrscheinlich, daß hier eine Geschwulstbildung in den Hirnhäuten, vielleicht auch im Ventrikel vorliegt. Die Beziehungen zwischen dieser und dem vorhandenen Hydrocephalus sind dunkel. *Runge, Berlin.*

554) Stoerk, O. Melano-Sarcomatosis Piae matris. (Wien. klin. Wochenschr. Nr. 7, 1904.)

Verf. findet in der Literatur für seinen Fall von diffuser Melano-Sarcomatose der Pia mater nur ein Analogon in einem von Virchow mitgeteilten Falle. —

Pia cerebralis und spinalis mit zahlreichen kleinen grauen Fleckchen und Knötchen übersät. Diese stellen sich histologisch als einfache Vermehrung pigmenthaltiger Bindegewebszellen dar, wie sie in normaler Pia vorkommen, die Zellen weisen noch ganz physiologischen Typus auf. Im Bereiche der Cauda konfluieren die Einlagerungen zu einem kontinuierlichen schwarzen Ueberzuge der einzelnen Nervenwurzeln, die zugleich untereinander zart verkleben, so daß eine kompakte schwarze Masse erscheint. Die arachnoidalen Ueberzüge werden hier durch die Zellwucherung fast gänzlich substituiert. Ein vereinzelter, pflaumengroßer Knoten, der die vordere Hälfte der Decke des vierten Ventrikels bildet, zeigt, abgesehen von seinem starken Pigmentgehalt, ganz das Bild eines kleinzelligen Spindelzellensarkoms. Die ganze Bildung erweist sich gewissermaßen als anaplastische Climax. Als Matrix aufzufassen ist das piale Bindegewebe, das besonders an bestimmten Stellen des Zentralnervensystems und in höheren Lebensabschnitten zur Pigmentablagerung neigt. Die beiden gut charakterisierten Fälle stellen dem Verf. zu den geläufigen, ihrer Herkunft nach unterschiedenen Melano-Sarkomformen 1. den von pigmentbildenden Elementen des Auges ausgehenden, 2. den aus Naevuszellen der Haut und gewisser Schleimhäute entstandenen einen dritten Typus dar, der sich auch durch sein diffuses primäres Wachstum wesentlich von den beiden andern unterscheidet. *Lenk, Wien.*

555) Orloff, N. Zur Frage der pathologischen Anatomie der genuinen Epilepsie. (Arch. f. Psychiat. u. Nervenkrankh., XXXVIII 2.)

Verf. hat die Rinde in 4 Fällen genuiner Epilepsie untersucht und bei ihnen die auch von anderen schon beschriebene Wucherung der Gliarandschicht festgestellt. Die Wucherung kann in 3 Formen in Erscheinung treten. Die Glia kann entweder einzelne Knoten und Einsenkungen bilden. oder sie kann gleichmäßig sein, oder drittens die Gliarandschicht ist schmal, aber die oberen Schichten des Gehirns sind durchsetzt von dicken oder feinen unregelmäßig verlaufender Fasern, die aber nicht dicht genug gelagert sind, um einen richtigen Filz zu bilden (Weber). Auch die unter der Gliarandschicht liegenden Gliaschichfen zeigen Wucherung. In ihnen finden sich echte Astrocythen. Die Gliawucherung kann jedoch nicht als für Epilepsie pathognomisch angesehen werden. Sie tritt nur auf, wenn die Krankheit lange dauerte, oder zur Geistesschwäche führte oder endlich, wenn sie in der Kindheit einsetzte. *Lewandowsky, Berlin.*

556) Probst, M. Zur Lehre von der Mikrocephalie und Makrogyrie. (Arch. f. Psych. u. Nervenkrankh., XXXVIII, 1.)

Verf. beschreibt das Gehirn einer $3^1/_2$jährigen Mikrocephalen (Körperlänge 80 cm). Das Gewicht des Gehirns bis zur Pyramidenkreuzung betrug 195 g, der Schädelumfang $31^1/_2$ cm. Linke und rechte Hemisphäre waren symmetrisch; nur die primären Furchen waren vorhanden. Stirn-, Scheitel-, Schläfen- und Hinterhauptslappen sind in gleicher Weise in der Entwicklung zurückgeblieben. Die Fissra occipito-parietalis bildete eine sogenannte Affenspalte. Solchen Furchungsanomalien legt Verf. jedoch keinen großen Wert, etwa für eine atavistische Theorie der Mikrocephalie bei. Es handelt sich eben um Entwicklungshemmungen. Als die häufigsten Merkmale mikrocephaler Gehirne nennt Verf. Atrophie des Balken, Marklosigkeit vieler Fasern des Gehirnes, Aplasie der Pyramidenbahn, Heterotopie der grauen Substanz. Tangentialfasern und Gennarischer Streifen fehlen oder sind gering entwickelt, ebenso das super- und interradiäre Flechtwerk. Die Radialfasern sind spärlich und häufig marklos. Die Markzungen sind schmal. Es können aber besonders bei makrogyrischer Rinde abnorme Markleisten auftreten. In der Rinde sind die Schichten ausgeprägt, aber ohne scharfe Grenzen, die Zellen zeigen meist embryonalen Charakter. Die Pyramidenzellen sind spärlich und wenig ausgebildet. Es finden sich viele spindelförmige Zellen. Ueber die besonderen mikroskopischen Verhältnisse des beschriebenen Gehirns möge man sich im Original unterrichten. *Lewandowsky, Berlin.*

557) Taniguchi. Ein Fall von Distomumerkrankung des Gehirns. (Arch. f. Psych. u. Nervenkrankh., XXXVIII, 1.)

Es handelte sich um entzündliche Erweichungsherde, welche im Marklager der Hemisphäre, nicht weit von der Rinde, entstanden sind, erzeugt durch die Eier des Distoma pulmonale, die in jedem Schnitt in Masse anzutreffen waren.

Die Herde sind zum Teil von einer dicken Kapsel eingeschlossen, zum Teil erscheinen sie auch in Form kommunizierender Hohlräume. Die Wand der Herde besteht aus zwei breiten Schichten, einer spindelzelligen inneren und einer überwiegend rundzelligen äußeren. Die äußere Schicht steht mit dem adventitiellen Gewebe der in der Nachbarschaft gelegenen Gefäße in Zusammenhang. Die innere soll Aehnlichkeit mit den inneren Schichten der Gefäßwand haben. Die Wandung der Herde stellt nach Auffassung des Verf. nur eine veränderte Gefäßwand dar. Dementsprechend erklärt Verf. das Zustandekommen der Herde durch die Embolisierung kleiner Gehirngefäße mit großen Massen von Distomumeiern.

Lewandowsky, Berlin.

558) **Rosenfeld, M. Endarteriitis bei multipler Sclerose.** (Arch. f. Psychiat., XXXVIII, 2.)

In einem Fall fanden sich zum Teil die gewöhnlichen Gefäßveränderungen, Andere Herde zeigten diese Gefäßveränderungen nicht, und andererseits fanden sich Gefäßveränderungen und Zellinfiltrationen an Stellen, die keine sclerotischen Herde zeigten. An den Gefäßen der Basis fand sich eine Endarteriitis, die mit Wahrscheinlichkeit als luetisch anzusprechen war. Es wäre möglich, daß dieser Fall von multipler Sclerose von der luetischen Erkrankung abhängig ist.

Lewandowsky, Berlin.

559) **Henneberg, R. Ueber chronische, progressive Encephalomalacie und Bemerkungen über den harten Gaumenreflex.** (Arch. f. Psych. XXXVIII 2.)

Es handelte sich um eine 32jährige Frau, die am zweiten Tage nach einer Entbindung mit Verwirrtheit und Unruhe erkrankte, dann stuporös wurde, und gleichzeitig eine ganz allmählich fortschreitende, zuerst spastische, später schlaffe Lähmung beider Beine und des rechten Armes zeigte. Die Sektion ergab weit verbreitete teils diffuse, teils mehr herdförmige encephalomalacische Veränderungen, keine als primär anzusehenden Gefäßveränderungen, mäßige Atrophie der Hirnrinde, diffuse meningomyelitische Veränderungen im Rückenmark. Verf. neigt sich der Meinung zu, daß die Myelomalacie durch unbekannte, wohl mit der Gravidität in Zusammenhang stehende, toxische Einflüsse bedingt war, da gröbere Zirkulationsstörungen, sei es auf embolischer oder thrombotischer Grundlage auszuschließen, und miliare Embolien wenigstens nicht nachzuweisen waren.

Lewandowsky, Berlin.

560) **Siefert, E. Ueber die Hirnmetastasen des sogenannten Deciduoma malignum.** (Arch. f. Psych. u. Nervenkrankh. XXXVIII 1.)

Verf. beschreibt einen neuen Fall (zu 6 bekannten) von Hirnmetastasen des Deciduoma malignum. Schätzungsweise mögen ungefähr 10 % aller metastasenbildenden Deciduome Hirnmetastasen machen. Während die Muttergeschwulst wohl charakterisierte Zellformen, gleichmäßige Anordnung zu einer gewisssen Struktur und mäßige Neigung zu Blutung und Zerfall zeigt, [zeichnet sich die Metastase aus durch gewaltige Hämorrhagieen, weitestgehende degenerative Vorgänge, Vermischung der Zelltypen und Bildung von Riesenzellen, sonderbare Kernformen und vollkommene Strukturlosigkeit. Das Wachstum der Hirnmetastase beruht zum teil auf unmittelbarer Vergrößerung, die so vor sich geht, daß Blutgefäße arrodiert werden und in die entstandene Hämorrhagie der Tumor vorrückt, zweitens durch Bildung kleiner Tochterherde, die, anfangs selbständig, früher oder später in die Hauptmasse aufgenommen werden. Die kleinen Tochterherde kommen dadurch zustande, daß Tumorzellen massenhaft insbesondere in die pericellulären Lymphräume gelangen, von denen aus sie dann weiterwuchern. Reaktive Vorgänge fehlen fast vollkommen. Der beschriebene Tumor hatte an zwei Stellen die Gehirnoberfläche durchbrochen und zu einer Geschwulstinfiltration der Meningen geführt. In den Gollschen Strängen, insbesondere einer Seite, fanden sich Anhäufungen von Körnchenzellen. *Lewandowsky, Berlin.*

561) **Wallenfang. Beitrag zur Lehre von der symmetrischen Erkrankung der Tränen- und Mundspeicheldrüse.** (Virch. Arch. Bd. 176, April 1904.)

Beschreibung eines Falles dieser seltenen Erkrankung, in welchem die Tränendrüsen und die kleinen Schleimdrüsen des Mundes und Kehlkopfeingangs, nicht die großen Speicheldrüsen beteiligt waren. Das Drüsengewebe war fast gänzlich geschwunden, statt dessen fanden sich, in ein bindegewebiges Gerüst eingebettet,

Anhäufungen von Lymphozyten, Plasmazellen und Riesenzellen. Nach kritischer Würdigung des eigenen Falles und der bisherigen Literatur spricht Verf. sich dahin aus, daß die rein symmetrische Erkrankung der Tränen- und Mundspeicheldrüsen, soweit sie nicht etwa auf bekannte Infektionen oder gar echte Geschwulstbildung zurückgeführt werden kann, als eine pseudoleukämische Erkrankung des in den Drüsen gelegenen lymphatischen Gewebes anzusehen ist. *Beitzke, Berlin.*

562) Urbantschitsch, E. Zur Aetiologie der perlförmigen Epithelialbildungen am Trommelfell. (Arch. f. Ohrenheilk. Bd. 61.)

Ueber die Entstehungsweise am Trommelfell zuweilen beobachteter glänzendweißer Geschwülste mit einer Umhüllungsmembran, die eine gelblich-breiige, aus zertrümmertem Pflasterepithel und körnigem Detritus bestehende Masse einschließt, gibt nach U. ihm eine klinische Beobachtung Aufschluß: Im Anschluß an zwei an demselben Trommelfell vorgenommene Paracentesen an verschiedenen Stellen bildeten sich solche perlartigen Geschwülstchen, die U. durch die hier künstlich herbeigeführte Implantierung von Epithel in die Membrana propria erklärt. Zur Unterstützung seiner Anschauung weist er auf die Winiwarter's hin, nach der erworbene Dermoidcysten, deren Bau die Epithelperlen am Trommelfell entsprechen, gelegentlich an der Hand infolge von Verletzungen und Quetschungen beobachtet werden. *Haike, Berlin.*

563) Rebbeling. Ein Fall primärer, isolierter Mittelohrtuberkulose. (Zeitschr. f. Ohrenheilk. Bd. 46.)

R. fand bei einem 10 Wochen alten Kinde tuberkulöse Mittelohreiterung rechts mit Facialislähmung, deren Natur er durch Einbringen von operativ entfernten Granulationen in die Bauchhöhle von Meerschweinchen und durch die mikroskopische Untersuchung des Schläfenbeins feststellte. Die genaue Sektion ergab sonst keine tuberkulösen Herde im Körper. Im Gegensatz zu Barnick, der annimmt, daß es sich bei der Tuberkulose im frühesten Kindesalter häufig um kongenitale Bazillenübertragung handle, hält R. in seinem Falle die Infektion auf dem Wege durch die Tube zustande gekommen, wofür noch besonders die wesentlichsten Knochenveränderungen in der Gegend der Tubenmündung spreche. *Haike, Berlin.*

564) Friedrich, E. P. Anatomische Befunde bei Labyrintheiterungen. (Münchn. med. Wochenschr. 1904, No. 5.)

Der einfachste Infektionsmodus des Labyrinths von einer Mittelohreiterung aus ist der durch das Vorhofsfenster. Die Steigbügelplatte ist hierbei oft völlig kariös und in Granulationen eingebettet. Das Schneckenfenster ist hierbei aber immer beteiligt. Meist fand sich an beiden Seiten seiner Membran Rundzellenansammlung, die in der basalen Scala tympani sehr hochgradig war. In einem Fall von Bogengangsfistel am Tuber ampullare war der obere vertikale Bogengang in seinem perilymphatischen Raume mit Granulationen erfüllt, während die knöcherne Kapsel vom Endost ausgehende kariöse Zerstörung erkennen ließ, die bis dicht an die Oberfläche des Felsenbeines heranreichten. Auch am Promontorium kann die Knochenerkrankung fortschreitend in die Tiefe gehen und zur Erkrankung des Labyrinths führen. Es beginnt eine Caries am Rande des Labyrinthfensters, die an der tympanalen Promontoriumswand fortschreitet und auch von der labyrinthären Seite aus den Knochen des Promontoriums cariös verändert und erst dadurch etwaige Eingangspforten vom Mittelohr nach dem Labyrinth schafft. Dann wird das Promontorium von mit Osteoklasten erfüllten Hohlräumen angenagt, es zeigen sich überall im Knochen neugebildete Gefäße, Granulationen in Knochendefekten treten auf oder es entsteht eine Knochenerweichung, bei der sich Gänge und Hohlräume mit glatten Rändern bilden, innerhalb deren knorpelartige Zellen liegen. Auch das System der Spongiosa in der Umgebung des Labyrinths kann zur Beteiligung desselben an der Mittelohreiterung führen, indem diese sich leicht darin ausdehnt und so auf das Labyrinth übergreift. Die Labyrinthveränderungen selbst bestehen in Rundzelleninfiltraten an der vestibularen Fläche des Steigbügels und an der Innenfläche der Membran des runden Fensters. Von hier aus wird schließlich das ganze perilymphatische System ergriffen und zuletzt auch noch die endolymphatischen Räume. Die basale Schneckenwindung ist zumeist am stärksten an der Entzündung beteiligt, während



die Scala tympani geringere Veränderungen zeigt, und der Ductus cochlearis oft völlig davon frei ist. Im Labyrinthinnern tritt bei älterer Entzündung Bindegewebsneubildung auf, die von dem Granulationsgewebe oder dem Endost ausgehend die Hohlräume durchsetzt. Oft treten Kalkabscheidungen hinzu. *Runge, Berlin.*

565) Thoinot et Delamare, G. Cancer du sein avec metastases hypophysaires, parahypophysaires et osseuses (cranio-fémorales). (Arch. de méd. expérim. Tom XVI, Jan. 1904.)

Bei einem Scirrus der Mamma finden sich die im Titel aufgezählten Metastasen. Die Verf. interessieren sich besonders für diejenige der Hypophysis in Hinsicht darauf, daß bei der 36jährigen Patientin kein Symptom der Akromegalie eingetreten war. Sie legen Gewicht darauf, daß bei einer fast vollständigen Zerstörung des Hirnanhangs nur Reste mit acidophilen Drüsenzellen übrig geblieben sind. Der Folgerung, die die Verf. hieran knüpfen zu wollen scheinen (ausgesprochen wird sie nicht!), stehen die Tatsachen entgegen, daß Akromegalie überhaupt noch nie bei einfacher Zerstörung der Hypophysis beobachtet worden ist, und daß, wie besonders Ref. nachgewiesen hat, gerade bei den Hypophysistumoren der Akromegalischen die enorme Vermehrung der acidophilen Drüsenzellen charakteristisch ist. *Benda, Berlin.*

566) Klauber, O. Ueber Schweißdrüsentumoren. (Bruns Beiträge. Bd. 41.)

Zusammenfassende Besprechung der bisher beobachteten, von Schweißdrüsen ausgegangenen Tumoren, im Anschluß hieran beschreibt Verf. einen handtellergroßen, flachen Tumor der Kopfhaut, der makroskopisch schon einen teils cystischen, teils papillären Bau aufwies. Es wird derselbe vom Verf. als Cystadenoma papilliforme bezeichnet, innerhalb dessen die papillären Teile einer Wucherung der Drüsenausführungsgänge, die cystischen einer Veränderung der Drüsenkörper entstammten. *Engelmann, Berlin.*

567) Krogius. Bidrag till kännedomen om „Pagets disease of the nipple". Finska läkaresällskapets hand lingar. Bd. XLVI. 1904. H. 1.)

74 Jahre alte Arbeiterfrau, die fünf Monate vor der Aufnahme einen geröteten Knoten neben der linken Brustwarze bemerkt hatte, zur Zeit aber an Stelle der Warze ein Ulcus mit hartem Boden darbot, um welches in einer Ausdehnung von zirka 5 cm eine scharf umschriebene Hautrötung vorlag. Diese näßte und war mit Borken und Epidermisfetzen bedeckt. In der Tiefe der sonst weichen Brust war ein harter Knoten, größere am Rande des M. pectoralis major und in der Fossa supraclavicularis. Trotz Extirpation Exitus infolge zunehmender Kachexie, ohne lokales Rezediv. Die Sektion ergab carcinomatöse Metastasen in den Lungen, Bronchialdrüsen, Nieren und der Leber. — Im Corium des extirpierten Präparates fanden sich zwei weiße, harte Knoten vor. Die mikroskopische Untersuchung, welche äußerst genau mit vielseitiger Technik durchgeführt war, eignet sich nicht für ein kurzes Referat. Hervorgehoben mag werden, daß von der Grenze des Kranken zur Mitte zu sich in der Epidermis große helle Zellen häufen, deren Lagen hauptsächlich im Str. Malpighi war. Dieselben zeigen volle Uebereinstimmung mit Zellen, welche zuerst in den Ausführungsgängen der Schweißdrüsen auftraten, gegen das Ulcus zu aber auch ein Knäuel, dessen Struktur schließlich gänzlich verwischt wird und durch Zellstränge mit dem harten Boden des Ulcus in Verbindung steht. Verf. nimmt daher an, daß die Schweißdrüsen der Ausgangspunkt des Carcinoms gewesen wären. Die Untersuchung der Metastasen ergab nichts Besonderes. *Kolster, Helsingfors.*

568) Bartel, Julius. Ein Beitrag zur Kasuistik der Tumoren der Sakralgegend. Kleincystisches Epidermoid. (Wien. klin. Wochenschr., No. 8, 1904.)

Gut abgegrenzter Tumor der Kreuzbeingegend von Handtellergröße, beim Durchschneiden knirschend. Auf der Schnittfläche ein aus zahllosen, eben wahrnehmbaren bis erbsengroßen Cysten zusammengesetztes Gebilde. Cysteninhalt atherombreiartig. Histologisch besteht der Tumor aus Bindegewebe und darin verteilten Cysten. Die Wand derselben gebildet aus drei bis vier Lagen epithelialer Elemente nach Art des geschichteten Pflasterepithels. Den Inhalt bilden deutlich konzentrische, meist kernlose Hornzellen und einzelne Cholestearinkristalle. Cystenwände vielfach komprimiert, stellenweise ganz geschwunden, so daß die Inhaltsmassen direkt an das umgebende Bindegewebe grenzen. Hier kommt es

zur Entwicklung von Granulationsgewebe mit zahlreichen Fremdkörperriesenzellen. Verf. bezeichnet die Bildung als Epidermoid nach ihrem wesentlichen Bestandteile, den Cysten, da deren Wand aus Elementen gebildet wird, die dem Deckepithel der Epidermis analog sind, wobei Talgdrüsen, Schweißdrüsen, Haarbälge ganz fehlen. Tumoren, die neben Deckepithel auch die letzteren Elemente enthalten, stellt Verf. als Dermoide dem Epidermoid gegenüber. *Lenk, Wien.*

569) Katholický, R. Beiträge zur Kenntnis der Tuberkuloseheredität. (Čas. čes. lékařů. [Z. für böhm. Aerzte] 1903, No. 21, 22.)

Autor mißt der Tuberkuloseheredität von der mütterlichen Seite eine größere Bedeutung zu als sie von Koch und Cornet zugegeben wird. Sich an die Arbeit Honl's (1894) anlehnend, beschreibt Katholicky einen Fall, wo beim Fötus einer Schwindsüchtigen, die im fünften Graviditätsmonate zur Sektion kam, mittelst Verimpfung am Meerschweinchen von Leber- und Milzpartikeln „status bacillaris" festgestellt wurde. — (Ganz analoge Verhältnisse fand er auch bei einem, mit bacillus tbc. geimpften, trächtigen Meerschweinchen.)

Bei einem anderen Falle (Gravida VII. Mens.) fand er histologisch in den Organen der Frucht keine Veränderungen, es wurden aber keine Experimente vorgenommen.

Seine obige Ansicht sucht Verf. auch durch einige statistischen Daten zu unterstützen. Unter 1476 Kinderleichen (die binnen der letzten 8 Jahre im böhmischen pathologisch-anatomischen Institute seciert wurden) befanden sich sich 183, zwischen 3 Monaten bis 5 Jahren, bei denen die anatomische Diagnose auf Tuberkulose lautete. Da eine bedeutende Zahl dieser Fälle aus dem Findelhause stammt, wo ja die Gelegenheit zur Infektion des Kindes eine minimale ist, so ist auch bei ihnen als die wahrscheinlichste Infektionsquelle die direkte hereditäre Uebertragung anzusehen, und dies desto mehr, als öfters die Tuberkulose in anderen Organen als den Lungen (so im Gehirne, Knochen) sich zeigte.

Kučera, Lemberg.

570) Kropáč, R. Ueber die foudroyanten Gangränen. (Čas. českých lékařů [Zeitschr. f. böhm. Aerzte] 1903, No. 31—34.)

Eingehende und kritische Uebersicht der betreffenden Literatur aus der bakteriologischen sowie vorangehenden Zeit nebst genauer Schilderung des klinischen Bildes; bakteriologische und pathologisch-anatomische Untersuchung eines eigenen Falles, bei welchem die Gangrän f. aus einer Schußwunde am Fuße entstand, sich binnen 2 Tagen auf die ganze Extremität verbreitete — dadurch zur hohen Amputation Veranlassung gebend — und 33 Stunden später, während welcher Zeit man das charakteristische Knistern bis in der Klavikulargegend wahrgenommen hat, den Tod verursachte. In der sanguinolenten Flüssigkeit des eingenommenen Unterhaut- sowie Intermuskulargewebes fand Kropáč ausschließlich kurze, plumpe, sich in frischen Präparaten noch grau färbende Stäbchen, die er mit Hilfe der Anaërobemethoden rein kultivierte und mit dem Fränkelschen Bacillus phlegmonae emphysem. (C. aërogenes Fraenkeli) identifizierte. Als die wahrscheinlichste Quelle der Verunreinigung der Schußwunde bezeichnet Verf. die bestaubten Lederstiefel, durch welche das Schrot durchdrang, und es gelang ihm auch wirklich denselben Bazillus aus den an den Schuhen eines Landmannes haftenden Erdepartikelchen zu züchten und mittelst desselben bei den Meerschweinchen dasselbe Krankheitsbild, wie mit C. Fraenkeli hervorzurufen.

Was den anatomisch-histologischen Charakter der Gasphlegmone betrifft, so hält der Verf. die Bezeichnung „Phlegmone" für die Fälle von reiner Infektion mit den anaëroben Bazillen für nicht zutreffend, da hier die eigentlichen entzündlichen Merkmale fehlen. Er empfiehlt daher für diese Gruppe die Bezeichnung „Gang. foudr. Fraenkeli" oder „Necrosis emphysemat. Fr." Die „Phlegmone emphysem.", welche nach seiner Einteilung die zweite Gruppe bilden soll, enthält Fälle von Wundinfektion, wo neben tatsächlicher Phlegmone (Eiterkokken, b. coli, b. proteus) sich auch Gasbildung mit Gangrän entwickelt. Als dritte selbständige Gruppe sei das malige Oedem anzusehen. *Kučera, Lemberg.*

Für die Redaktion verantwortlich: Prof. Rudolf Krause in Berlin (für normale Anatomie) und Dr. Max Mosse in Berlin (für patholog. Anatomie und Mikrotechnik).
Verlag von Urban & Schwarzenberg in Wien und Berlin. — Druck von Julius Sittenfeld in Berlin.

ZENTRALBLATT

FÜR

NORMALE UND PATHOLOGISCHE ANATOMIE

MIT

EINSCHLUSS DER MIKROTECHNIK

JAHRGANG I **HEFT 7** **1904**

I. Normale Anatomie.

571) Livini. J. Contribuzione alla morfologia del muscolo rectus abdominis e del muscolo supra costalis nell'uomo. (Monitore Zoologico Italiano, Anno XV.)

Verf. hat die Variationen der vorderen Thoraxmuskeln bei einer großen Anzahl (71) Individuen studiert und mit Sicherheit ermitteln können, daß die Ligamenta intercostalia externa, wenigstens größenteils, die Rudimente des m. rectus abdominis darstellen. In einzelnen Fällen konnte Verf. Rudimente des Rectus bis zur II. Rippe verfolgen. Er hat bei 4 Neugeborenen von 50, den Musc. supracostalis mit seinem medianen Rand in eine aponeurotische Lamelle verlängert vorgefunden, die den kranialsten Teil derselben Aponeurose darstellt, welche bei einigen Säugetieren als die kraniale Verlängerung des M. rectus abdominis erscheint. Nun gibt es auch beim erwachsenen Menschen, in derselben Gegend und mit denselben Beziehungen, in 48% aller Fälle eine aponeurotische Lamelle. Es ist also anzunehmen, daß auch beim Menschen ein Rudiment des Musc. supracostalis und der durch diese kürzlich beschriebene Bildung dargestellten kranialsten Portion des M. rectus vorkommt, u. z. mit einer Frequenz von beinahe der Hälfte aller Fälle. *Banchi, Florenz.*

572) Kazzander, J. Zur Anatomie des Musculus rectus abdominis des Menschen. (Anatom. Hefte, 73. Heft [23. Bd. Heft 3] 1904.)

An 19 menschlichen Kadavern wurde der obere Ansatz des Musculus rectus abdominis und sein Verhalten zu den Sehnenringen am Thorax und zum Musculus pectoralis minor untersucht. In Anknüpfung an die Tatsache, daß bei Affen Verbindungen zwischen dem Pectoralis minor und dem Rectus vorkommen, entweder in der Weise, daß diese Muskeln direkt in einander übergehen, oder daß sich die Fasern des Pectoralis minor an die Sehne des Rectus anheften, werden auch vom Menschen Befunde beschrieben, in welchen ein Zusammenhang zwischen Rectus und Pectoralis minor konstatiert werden konnte. Auch das Vorhandensein von fibrösen Strängen oder Lamellen in der Fascia der Intercostalräume beim Menschen läßt sich hiermit in Zusammenhang bringen. Diese sehnigen Formationen finden sich oft an der vorderen Thoraxwand, unter dem Pectoralis major, bis zum Sternum hin, vor und variieren in ihrer Stärke, Zahl und Verlaufsrichtung bei verschiedenen Individuen und auch auf beiden Seiten desselben Kadavers. Sie sind meistens im Bereiche der knorpeligen Teile der Rippen lokalisiert, erreichen aber auch zuweilen die knöcherne Portion derselben. Sie liegen der Fascia der Intercostalräume und wenn sie diese überschreiten, den Rippen gewöhnlich sehr innig an und nur sehr selten sind sie von ihrer Unterlage mehr oder weniger abhebbar. Ihr Faserverlauf und ihre nachbarlichen Beziehungen berechtigen zu der Vermutung, daß diese sehnigen Formationen von dem Rectus und vom Pectoralis minor losgetrennte und reduzierte Teile, also Muskelreste, darstellen. Es läßt sich aber nicht ausschließen, daß an ihrer Erzeugung nicht auch der Intercostalis externus beteiligt ist. *Ballowitz, Greifswald.*

573) Wilson, J. G., The relation of the motorendings on the muscle of the frog to neighboring structures. (Jour. of Comparative Neurology and Psychology. Vol. XIV, No. 1, 1904.)

The author has studied the motorendings by the intra-vitam methylene blue method. The best solution is the following: Methylene blue 0,5 % sol.

1022 ccm, Sodium Chloride solution 0,58 %, 2 ccm, Aqua destil. 17 ccm. He finds that the primary divisions of the nerve ending lie over the sarcolemma and are surrounded by both the neurilemma and the sheath of Henle: the ultimate fibrils lie in a homogeneous substance within the sarcolemma and are covered by a cap formed by a blending of these sheaths with the sarcolemma. „On the ultraterminal fibrillae a sheath could at times be seen.“ „The nerve terminals and end-knobs differed in no respect from the corresponding parts of the main nerve stem.“ *Lewis, Baltimore.*

574) **Alezais. Les adducteurs du Maki.** (Réun. biol. Marseille, 1904.

Tandis que Meckel avait signalé le peu de développement du grand adducteur du Maki et que Le Double prétend n'avoir pas trouvé de trace de ce muscle chez ce lémurien, Alezais lui décrit les trois parties distinctes telles qu'on les observe chez les grands singes et chez l'homme, et mentionne en outre comme annexé à l'adducteur un ischio-condylien très réduit à insertion caudale. *Soulié, Toulouse.*

575) **Elliott, T. R. On the Innervation of the Ileo-colic Sphincter.** (Journ. of Physiol., Vol. XXXI, No. 2, May 3, 1904.)

The usual description of the meeting place between small and large intestine has been handed down from Bauhin and is erraneous. The small intestine of the dog passes continuously into the large, but during life the meeting place is marked by a sphincter. In many animals, the bear, ferret, and hedgehog, there is not even a sphincter. In man there is a mechanical advantage resulting from an oblique entry of the ileum through the wall of the colon. But the fundamental control is by a muscular sphincter. Viewed from the inner surface of the colon the ileum is seen in the cat to open on to the large intestine by a slight projection with puckered lips of mucous membrane. The circular muscular coat of the ileum is consideratly thickened over the last 10 mm or so of its course, whereas the longitudinal is very slightly developed. Strands of connective tissue differentiate the muscular wall of the ileum from that of the coecum and colon, indicating clearly that the activities of the two are disparate. Stimulation of the sympathetic nerves causes the sphincter to contract, though at the same time inhibiting the circular muscle in the wall of the ileum and colon adjoining the sphincter. In the cat these constrictor fibres issue chiefly from the 13th thoracic, and 1st and 2nd lumbar roots.

Swale Vincent, Edinburgh.

576) **Kornilowitsch, N. P. Ueber die feinste Struktur der kontraktilen Substanz der quergestreiften Muskeln bei einigen Tieren.** (Inaug. Diss. aus dem histolog. Laboratorium der Universität Jurjew (Dorpat) 1903.)

Verf. untersuchte in frischem und konserviertem Zustande die Muskeln der Wasserjungfer, des Krebses, der Fliege, der Küchenschaabe, des Frosches im gespannten und kontrahierten Zustande, des Fisches, der weißen Ratte, der Froschlarve, der Butte, der Blindschleiche. Konserviert wurden die Präparate ausschließlich in einer gesättigten Sublimatlösung mit einem Zusatz von 0,6 NaCl auf 100 ccm Wasser; in dieser Flüssigkeit vérblieben die Präparate 1—3 Tage, worauf sie in Alkohol mit Zusatz von Jod weiterbehandelt wurden, wobei der Alkoholgehalt jedesmal um 10 % gesteigert wurde; alsdann folgte die Einbettung der gehärteten Muskelstückchen durch Xylol in Paraffin von 60° Schmelzpunkt. Die kleinen 1—1,5 mm großen Stücke wurden mit einem Support-Microtom von Schanze geschnitten, wobei dank der Härte des Paraffins und der guten Einbettung Schnittbänder von $^1/_2$ ja sogar von $^1/_4$ μ (!) Schnittdicke erzielt wurden. Die vermittels Wasser auf Objektgläser aufgeklebten Schnitte waren mit Eosin und Rose bengale, nach dem Verfahren von Benda und Heidenhain gefärbt worden. Auf Grund seiner Untersuchungen stellt Verf. folgende Schlüsse auf: 1. Die quergestreiften Muskeln besitzen eine fibrillär-granuläre Struktur. 2. Die Granula stellen ein Conglomerat feinster Körnchen dar. 3. Die Fibrillen gruppieren sich zu „Säulchen“ und zwar sehr häufig zu je 4 in einem Säulchen. 4. Die Säulchen sind von einander durch Scheidewände von Sarcoplasma getrennt, welches für die Ernährung dient und weniger dicht ist als die intergranuläre Substanz. 5. Die Querstreifung ist durch die Anordnung der Granula bedingt. 6. Auf sehr feinen Schnitten ist es häufig unmöglich, die „Querscheiben“ der Verf. zu unterscheiden,



infolge dessen die Teilung in Querscheiben bis zu einem gewissen Grade eine künstliche ist. 7. Der Zerfall der Fasern in der Längsrichtung erfolgt viel leichter als in der Querrichtung, derselbe wird durch die sog. Querverbindungen von Heidenhain nicht gehindert. 8. Auf der Höhe von Z der Verf. ist im Sarcoplasma bisweilen ein Körnchen sichtbar. 9. Der Querschnitt einer Faser läßt sich am besten mit dem Querschnitt eines Kabels vergleichen. 10. Die Kontraktion der Muskeln erfolgt infolge einer aktiven Beteiligung eines jeden Granulums. 11. Die unzählbare Menge Granula und ihre Form ist für den Stoffwechsel durchaus zweckentsprechend.

Am Schlusse seiner Arbeit stellt Verf. eine Hypothese der physiologischen normalen Kontraktion auf Grund des von ihm eruierten Baues der Muskelfibrillen auf: Die Fibrillen stellen Plasmafädchen dar, welche eine Anzahl von Granula, die in gewissen Zwischenräumen von einander angeordnet sind, enthalten. Ein jedes Granulum besteht seinerseits aus 4 feinsten Körnchen; der protoplasmatische (intergranuläre) Abschnitt einer Fibrille teilt sich an dem Granulum in 4 äußerst feine enge Fädchen, von denen jedes ein Körnchen des Granulums enthält; jenseits des Granulums verschmelzen diese Fädchen abermals zu einem einheitlichen intergranulären Abschnitt der Fibrille usw. Bei der Durchleitung eines z. B. positiven elektrischen Stromes, wird jedes der Körnchen eines Granulums positiv elektrisch, infolge dessen die einzelnen Körnchen sich gegenseitig abstoßen d. h. sie rücken auseinander unter Spannung oder Kontraktion der intergranulären Abschnitte; diese abstoßenden Kräfte summieren sich bei der unzählbaren Menge von Granula und bewirken eine Kontraktion des gesammten Muskels. Hört die Durchleitung des Stromes (oder des Willensimpulses) auf, so nähern sich die einzelnen Körnchen wiederum, die intergranulären Abschnitte strecken sich infolge ihrer Elastizität, wobei die Elastizität des Sarcoplasmas ein begünstigendes Moment darstellt. Seiner Arbeit hat Verf. eine ausführliche Literaturübersicht der behandelten Frage, angefangen vom XVII. Jahrhundert, beigegeben. *Schmidt, St. Petersburg.*

577) **Dwight. A separate subcapitatum in both hands.** (Anat. Anz., Bd. 24, No. 9.)

Nach Pfitzner besteht das Capitatum aus: 1. dem Capitatum proprium, 2. dem Capitatum secundarium, das die distale ulnare Ecke der Dorsalfläche, und 3. dem Subcapitatum, das die distale Partie der Palmarfläche einnimmt. Dieses Gebilde war bisher nie als selbständiges Knöchelchen beobachtet worden. Dwight beschreibt einen Fall, in dem es auf beiden Seiten vorhanden war. *Poll, Berlin.*

578) **Zuppinger, H. Warum bricht der lebende Knochen leichter als der tote?** (Anatom. Hefte, Heft 73 [23. Bd. Heft 3] 1904.)

Verf. geht von der bekannten Tatsache aus, daß der Knochen an der Leiche zum Bruche einer viel größeren Gewalteinwirkung bedarf als am Lebenden. Um einen Knochenbruch an der Leiche hervorzubringen, ist oft eine große Kraft erforderlich, während der nämliche Knochen am Lebenden oft sehr leicht einbricht. Auch bringt man experimentell eine Bänderzerreißung oder eine Luxation leichter zustande als einen Knochenbruch, während am Lebenden die Frakturen ungefähr 7mal häufiger sind als die Luxationen. Aber auch am Lebenden hat man häufig die Beobachtung gemacht, daß in der Narkose, in tiefem Schlaf, sinnloser Betrunkenheit ein schweres Trauma eine Fraktur nicht zustande bringt, während man am Wachenden eine solche bei gleicher Gewalteinwirkung durchaus erwarten müßte. Es sind nun hauptsächlich drei Umstände, welche sich beim Eintritt des Todes wesentlich ändern: 1. die Temperatur, 2. der Blutdruck, 3. die Muskelaktion. 1. Die Temperatur könnte insofern in Betracht kommen, als allgemein die Temperatursteigerung eine Kohäsionsverminderung bewirkt. Es ist aber nicht wahrscheinlich, daß eine Temperaturabnahme von ca. 30° eine erhebliche Festigkeitsvermehrung bedingt. Durch Anwärmen des kalten, toten Knochens ist auch seine Festigkeitsverminderung nicht hervorzubringen.

2. In größeren Röhrenknochen tritt das Blut ein unter einem Druck von ca. 160 mm Quecksilber und tritt aus unter einem Druck von ca. 60 mm Quecksilber. Dieser Spannungsverlust des Blutes geht auf den Knochen über, d. h.: der lebende Knochen steht unter einem Druck oder unter einer Spannung von 100 mm Quecksilber, während der tote Knochen keiner solchen Spannung unterworfen ist.

Dieser innere arterielle Druck bewirkt, indem er eine Spannung der Oberfläche setzt, eine Einengung der Elastizitätsgrenze, eine größere Sprödigkeit.

3. Viel wichtiger ist der Einfluß der Muskelaktion auf die Entstehung der Knochenbrüche. An zwei Beispielen wird berechnet, daß die Kraftentwicklung sich kontrahierender Muskeln und ihre Druck- und Zugleitung auf Gelenke und Knochen eine ganz bedeutende ist. Aber auch ohne Intention einer Muskelarbeit sind am wachenden Lebenden alle Muskeln in mehr oder weniger starker Spannung und werden auch diese Spannungen ganz beträchtliche Druck- und Zugwerte bedingen, die am Toten und Bewußtlosen fehlen.

Dieser Muskeldruck und Muskelzug ist als die Hauptursache der größeren Brüchigkeit des lebenden Knochens anzusehen. Dem arteriellen Druck wird eine untergeordnete Bedeutung nicht abzusprechen sein. *Ballowitz, Greifswald.*

579) Weber, A. Restes de la valvule veineuse gauche dans le cœur humain adulte. (Bibliogr. anat. T. XIII, f. 1, mars 1904.)

Les recherches ont porté sur six cœurs d'enfants de 4 mois à 11 ans et sur 15 cœurs d'adultes de 35 à 75 ans. Dans tous les cas la disposition observée était sensiblement la même, et il existait des restes plus ou moins accentués de la valvule veineuse de l'embryon. L'appareil valvulaire veineux ne semble pas s'atrophier au niveau de la veine cave inférieure puisque la valvule veineuse droite donne la valvule d'Eustachi et que la gauche se sonde partiellement ou en totalité à la cloison interauriculaire: La valvule veineuse gauche se continue sans transition bien marquée en haut avec l'extremité supérieure de l'anneau de Vieussens, en bas elle se continue avec le bord libre de la cloison secondaire sans dépasser l'insertion de la valvule d'Eustachi à la paroi, enfin par son bord antérieur elle se perd insensiblement dans le fond de la fosse ovale.

Soulié, Toulouse.

580) Bouchacourt et Coudert. Deux cas de malformations du cœur chez le nouveau né. (Ibidem. p. 42.)

1. Cœur. — 2 oreillettes, 1 ventricule d'ou partaient 2 vaisseaux. Transposition du fère et du cœur. Absence de rate.

2. Cœur. — quatre cavités, mais l'oreillette et surtout le ventricule droit étaient très atrophié. Occlusion et atrophie de l'orifice et de l'artère pulmonaire.

Soulié, Toulouse.

581) Schwartz et Descamps. Remarques sur la séreuse péricardique. (Soc. anat. Paris No. 1, janv. 1904.)

Ces remarques ne portent sur aucun détail ou fait nouveau qui soit personnel aux auteurs dont la documentation pair trop insuffisante se borne à un article de vulgarisation et à un traité classique d'anatomie. Il est surtout regrettable que, pour une question aussi difficile que le développement de la séreuse péricardique, les auteurs exposent, non des faits, mais des hypothèses par trop schématiques qu'ils essaient d'appuyer par un dessin mal reproduit de His. *Soulié, Toulouse.*

582) Raybaud, A. et Vernet, L. La formule leucocytaire du nouveau-né normal. (Réunion biol. Marseille 15 mars 1904.)

Cette formule établie sur des observations prises le premier jour montre la prédominance des polynucléaires dans les premières heures de la vie:

Lymphocytes	13,9⁰,	Moyens et petits mononucléaires	10,1⁰
Grands mononucléaires	8,2⁰,	Polynucléaires neutrophiles	65,5⁰
Eosinophiles	0,7⁰,	Formes de transition	1,6⁰.

Soulié, Toulouse.

583) Kling, C. A. Studien über die Entwicklung der Lymphdrüsen beim Menschen. (Arch. mikr. Anat., Bd. 63, 1904.)

Verf. beschreibt die Entwicklung der Lymphdrüsen des Menschen in der Achselhöhle nach Serienschnitten, nach denen eine Reihe von Plattenmodellen hergestellt wurden. Zuerst tritt ein reichlicher Lymphgefäßplexus auf, in dessen Maschen sich adenoides Gewebe entwickelt. Ursprünglich eine zusammenhängende Masse wird es allmählich in einzelne Knötchen zerfällt, die von einem dichten Lymphgefäßnetz umgeben sind. Diese vergrößern sich, konfluieren und bilden schließlich einen zusammenhängenden Marginalsinus. Aus dem Teil, der den Hilus umgibt, dringen dann zahlreiche netzförmig angeordnete Lymphgefäße in

das Innere des Parenchyms ein, dadurch eine Scheidung dieses in Mark und Rinde herbeiführend. Die Lymphsinus sind also ursprünglich gewöhnliche Lymphgefäße. Erst später tritt in ihnen ein Retikulum auf, das zunächst aus protoplasmatischen Zellen besteht, die als Abkömmlinge des Lymphgefäßendothels aufzufassen sind. Später differenzieren sich in einem Teil von ihnen Fibrillen heraus. Die Trabekel entstehen durch Einfaltungen der von dem umliegenden Parenchym gebildeten Kapsel infolge weiteren Wachstums der Drüse. Noch beim Erwachsenen kann man Drüsen in verschiedenen Entwicklungsstadien finden.

Thomé, Straßburg.

584) Rudas, G. Beiträge zur histologischen Struktur und Entwicklung des Odonthels. (Oesterreichische Zeitschrift Stomatologie, II. Jahrgang, 3. Heft.)

Die unter dem Namen Odonthel (früher Dentikel) bekannten Verknöcherungen und Verkalkungen des Pulpagewebes unterscheiden sich von den in anderen Geweben auftretenden Verknöcherungen und Verkalkungen durch das darin enthaltene unregelmäßig gebildete Dentingewebe. Das Odonthel entsteht aus und in dem Gewebe der Pulpa unabhängig von dem Verhältnis, in welchem man es mit dem Zahn antrifft. Ein im Einwicklungsstadium befindliches Odonthel von einem Mahlzahn von Cynocephalus bestand am freien Rand aus teilweise irregulären Dentinkanälchen, teilweise aus homogener Grundsubstanz; das innere des Odonthels bildeten Spindelzellen mit Blutgefäßkanälen und Knochenzellenlakunen. Ein Odonthel aus einem Kalbszahn zeigte im Innern normales Pulpagewebe, am Rande dagegen umringte Stellen, die eine faserige Struktur erkennen ließen, ferner fanden sich im Odonthel isolierte meist ovale Gebilde, deren äußerer Rand aus ein oder zwei Reihen spindelförmiger Zellen bestand, im inneren sah man manchmal einige runde oder längliche Kerne und Fasern, die stark ausgebildet und in großen Abständen angeordnet waren. *Richter, Berlin.*

585) v. Ebner, V. Schmelzstruktur und Höllenstein. (Deutsche Monatsschrift für Zahnheilkunde, XXII. Jahrg., 1. Heft.)

Verf. beantwortet die Fragen der letzten Replik (cfr. Heft II des Zentralblatts), indem er ausführt, daß die theoretisch bei der Smrekerschen Silbermethode frei werdende Salpetersäure erst konstatiert werden müsse, und daß eine neutrale Silbernitratlösung auf die Kalksalze nicht einwirken und dadurch auch der Brechnungsexponent der Schmelzprismen nicht verändert werden könne.

Richter, Berlin.

586) Prenant, A. Sur la structure des cellules épithéliales intestinales du Distomum hépaticum. (Réunion biol. Nancy 14 mars 1904.)

Après avoir rappelé les descriptions données par les auteurs, Prenant les complète sur certains points. Les cellules peuvent changer activement de forme, elles apparaissent toutes comme ciliées, mais, l'auteur n'ayant pu constater, les mouvements ciliaires, il les assimile à des bordures en brosse formées de poils immobiles. La partie basale de l'élément est striée longitudinalement et facilement colorable, la partie apicale est claire et peu chromatophile. La striation est dûe à des trabécules très rapprochées et anastomosées. Entre les cellules une bordure de ciment (Kittleisten) dont les fragments sont expulsés sous forme de boules à la surface de l'épithèlium. *Soulié, Toulouse.*

587) Neudörfer, A. Zur Kasuistik der Mesenterialvarietäten. (Wiener klin. Wochenschr. J. XVII, No. 12.)

Der erste Fall betrifft einen dreijährigen Knaben mit einem linksseitigen in das Skrotum herabhängenden Leistenbruch. Bei der Operation fand sich im Bruchsack der Blinddarm mit dem Wurmfortsatz, das unterste Ileum und ein Teil des Colon ascendens. Wahrscheinlich erfolgte in diesem Fall wohl die Anhaftung des Colon an der Stelle der Flexura hepatica während die Verwachsung des Mesocolon ascendens mit der hinteren Bauchwand ausblieb.

Im zweiten Fall befanden sich Coecum und Colon ascendens an normaler Stelle. Die Flexura coli hepatica ist gut ausgebildet. Von da zieht das Colon transversum bis unter die Mitte der großen Curvatur des Magens um dann zur linken Darmbeingrube abzusteigen. Von dort wendet es sich abermals nach aufwärts, um ungefähr an normaler Stelle der Flexura lienalis zum Colon descendens zu werden. Das Colon sigmoideum bietet keine Besonderheiten. Die vom Magen ab-

steigenden und wieder zur Milz aufsteigenden Dickdarmschenkel waren mit dem Peritoneum parietale der hinteren Bauchwand verwachsen. Verf. erklärt diese Abnormität in der Weise, daß zur Zeit der Ausbildung der Nabelschleife nur ein schmaler Teil des peripher vom Coecum liegenden Dickdarms an die hintere Bauchwand angewachsen war, so daß die Wanderung des Coecum trotzdem stattfinden konnte. Es müssen dann der linken hinteren Bauchwand drei Dickdarmschenkel angelagert sein, wie dies hier tatsächlich der Fall ist. Die Anhaftung der Dickdarmschenkel an die hintere Bauchwand wäre als sekundärer Vorgang aufzufassen. *v. Schumacher*, *Wien*.

588) **Boinet et Combes. Sac ventriculaire extra-laryngien chez l'homme.** (Réunion biol. Marseille 15 mars 1904.)

Les auteurs rapportent deux observations desquelles ils concluent que „le sac laryngien extra-ventriculaire que l'on observe exceptionnellement chez l'homme, est constitué par un développement exagéré de l'appendice du ventricule de Morgagni et comparable à celui des singes anthropoïdes.“ *Soulié*, *Toulouse*.

589) **Petraroja, L. Le arteriolae rectae del rene.** (Monitore Zoologico Italiano 1904.)

Außer über die neuen Resultate, berichtet Verf. auch über alle Ergebnisse seiner bisherigen diesbezüglichen Arbeiten. Seine meist befolgte Forschungsmethode war das Serienschneiden der ganzen Niere nach vorausgegangener Injektion von Karmingelatine in die Arterien. Verf. schließt, daß die Arterien des Rete suprapyramidale in der Niere nur Arteriae radiatae und Systeme sekundärer Nierenarterien (d. h. adferentes Gefäß, Gomerulus, efferentes Gefäß) abgeben. Die Arteriae radiatae geben ebenfalls nur Systeme sekundärer Nierenarterien ab. Die efferenten Gefäße der einzelnen sekundären Nierensysteme geben verschiedene kapilläre Systeme ab und verästeln sich fleckenweise in gerade Gefäße (Arteriolae rectae). Letztere entspringen also nur aus den efferenten Gefäßen. Einige Vorgänger beobachteten die Entstehung von Arteriolae rectae aus der Vereinigung tiefer Kapillargefäße der Corticalis; Verf. erklärt hingegen, es handle sich eher um einige efferente Gefäße, die gerade einige Kapillaren abgeben, bevor sie sich in die Arteriolae rectae verästeln.

Banchi, *Florenz*.

590) **Grynfeltt, E. Notes histologiques sur la capsule surrénale des amphibiens.** (Journ. de l'anat. N° 2, mars-avril 1904.)

Les cellules chromaffines, sont abondamment réparties dans la surrénale des anoures en amas mêlés aux cellules corticales avec lesquelles elles constituent les cordons de la glande; chez les urodèles, elles sont moins abondantes et plus superficielles. Ces cellules chromaffines sont des éléments épithélieux, et ne sauraient être confondus avec des cellules nerveuses, chez les anoures, elles sont absolument indépendantes du sympathique. Les cellules corticales, forment l'élément prédominant de la glande, elles sont toutes analogues et élaborent un produit graisseux.

Les cellules d'été sont des éléments spéciaux découverts par Stilling; elles n'existent d'àpres Giaccomini et d'àpres Grynfeltt que dans le genre Rana. Ce sont des cellules arrondies ou ovoïdes à noyau excentrique, ayant les caractères d'éléments leucocytaires, et présentant des granulations colorables par l'éosine et par le bleu polychrome. Ces cellules d'été s'observent, dans la capsule surrenale de la grenouille pendant toute l'année. *Soulié*, *Toulouse*.

591) **Ciaccio, C. Sui caratteri citologici e microchimici delle cellule cromaffini.** (Anat. Anz., Bd. 24, No. 9.)

Ciaccio betont mit Grynfeldt gegen Diamare, daß die Chromreaktion an Granula im Zellenkörper der „Markzellen“ gebunden ist, und führt die gleichmäßige Verteilung der Färbung im ganzen Zellkörper auf die ungenügende Fixation mit Müllers Flüssigkeit zurück. Auch die Reaktion von Vulpian mit Eisenchlorid lokalisiert sich an feinen Körnchen. Ebenso färben sich mit Osmium und Osmiumgemischen in den Markzellen die Körnchen grauschwarz. Er hält die „chromaffinen“ und die siderophilen Granula für zwei wesentlich verschiedene Körnchenarten. Außer ihnen kommen noch andere Granulationen vor, die sich intensiv mit Fuchsin, mit Safranin und Eisenhämatoxylin darstellen lassen,

Poll, *Berlin*.

592) Loisel, G. Les caractères sexuels secondaires et le fonctionnement des testicules chez la grenouille. (C. R. Soc. Biol. Paris, 12 mars 1904.)

Les observations de Loisel qui ont porté sur environ, 150 grenouilles mâles n'ont pas permis à l'auteur de trouver de relation de cause à effet entre le pigment du testicule et celui du pouce, elles tendent à prouver, au contraire, que le fonctionnement du testicule n'est pas la cause directe et primordiale des phénomènes de pigmentation qui caractérisent l'activité sexuelle. *Soulié, Toulouse.*

593) Loisel, G. Sur l'origine et le double signification des cellules interstitielles du testicule. (C. R. Soc. Biol. Paris, 12 mars 1904.)

Les recherches de Loisel sur le testicule du poulet et du pigeon l'ont amené à adopter des conclusions qui tendent à concilier les deux opinions courantes sur l'origine des cellules interstitielles il y a deux sortes de cellules élaboratrices, à aspect plus ou moins épithélial. Les unes viennent de l'ébouche germinative et élaborent un pigment clair; les autres sont des cellules conjonctives hypertrophiées, celles apparaissent plus tardivement que les premières et renferment un pigment foncé. *Soulié, Toulouse.*

594) Cazeaux, P. Des modifications de la muqueuse utérine au cours de l'évolution des grossesses ectopiques. (Annales de gynécologie et d'obstétrique, p. 85, févr. 1904.)

L'auteur conclue d'après deux observations personnelles et cinq cas signalés dans la littérature obstétricale: Dans toute grossesse extrautérine, il se fait une réaction de la muqueuse utérine qui se transforme profondèment pendant l'évolution de l'oeuf vivant, Cette réaction est variable, et d'autant plus accusée que la grossesse siège plus près de l'utérus; elle se manifeste par la congestion et l'hypertrophie de la muqueuse ce qui permet d'expliquer les suintements sanguins de la gestation. L'expulsion d'un sac membraneux représentant le moule de la cavité utérine, n'est pas constant pendant la grossesse extra-utérine, elle n'implique la mort du foetus et n'est pas liée à des troubles au niveau de l'œuf. Cette expulsion est constituée par la couche superficielle de la muqueuse utérine, la ligne de séparation passe au milieu de la couche ampullaire. *Soulié, Toulouse.*

595) Branca, A. Sur une particularité des cellules déciduales. (C. R. Soc. Biol. Paris, 19 mars 1904). **Sur les cellules déciduales du placenta humain.** (Ibid.)

L'auteur conclut que „les cellules deciduales se présentent sur le placenta à terme avec deux aspects bien différents. Les cellules superficielles sont des éléments polyédriques de 20 à 30 μ, en pleine vitalité, comme le montre l'état de leur noyau et de leur cytoplasme. Les cellules profondes sont énormes (50 à 60 μ), aplatiés parallélement à la surface du placenta; leur cytoplasme vacuolaire et leur noyau en pleine chromatolyse montrent qu'il s'agit d'éléments dégénérés. Si cette altération n'est pas le fait du travail, elle est un des facteurs du décollement du placenta.“ *Soulié, Toulouse.*

596) Stolper L. und **Herrmann, E. Die Rückbildung der Arterien im puerperalen Meerschweinchenuterus.** (Arch mikr. Anat., Bd. 63, 1904.)

Verf. haben die Rückbildung der Arterien am Meerschweinchenuterus untersucht, die zwischen dem 1. und 20. Tage nach dem Wurf, an welch letzteren die Involution beendet ist, lebensfrisch in Müller-Formol fixiert und dann in Serien zerlegt wurden. Die Rückbildung wird eingeleitet durch syncytiale Wanderzellen, die aus dem Trophoblast stammen. Dieselben durchdringen die Gefäßwand von außen nach innen und bringen die Graviditätshypertrophie und -hyperplasie zum Schwund. Schon vom ersten Tag des Puerperiums ab aber fallen sie selbst der Degeneration anheim, die in den späteren Tagen unter Vakuolenbildung fortschreitet. An ihrer Stelle entsteht eine lebhafte Bindegewebswucherung, die die Gefäße vollständig ausfüllt und zur Verödung bringt oder jedenfalls sehr verengt. *Thomé, Straßburg.*

597) Favaro, G. Di un organo speciale della volta diencefalica in Bos taurus. (Monitore Zoologico Italiano 1904.)

Zwischen dem Pulvinar pineale und dem Pinealkörper besteht beim Ochsen beinahe immer ein kleines aus runden Zellen mit deutlichen Kernen zusammengesetztes Organ; diese Zellen lassen sich auf Golgipräparaten als Neuroglia-

elemente erkennen. Die Entwicklung des Organs erfolgt durch Ausstülpungen (4 beim Ochsen) des die Vorderfläche der Pulvinarlamelle in der Nähe der Medianlinie bekleidenden Epithels. Aus diesen Ausstülpungen bilden sich eine Menge verflochtener Epithelstränge oder -röhren, die jedoch jede Verbindung mit der Höhle der Ventrikel verlieren. Verf. hält dieses Organ weder der Epiphyse noch der Paraphyse für homolog, sondern glaubt dagegen, es entspreche dem Parapinealorgan von Studnicka. Das Organ ist variabel und kann auch bei den Foeten fehlen. *Banchi, Florenz.*

598) Braeuning. Über Degenerationsvorgänge im motorischen Teleneuron nach Durchschneidung der hinteren Rückenmarkswurzeln. (Archiv für Anat. u. Physiologie. Physiolog. Abt. 1903, H. 5—6).

Frühere Versuche B.s hatten ergeben, daß Veränderungen der Vorderhornzellen auftreten, wenn infolge der Durchschneidung der hinteren Wurzeln die Reflexreize von den Zellen ferngehalten wurden. In vorliegender Arbeit wird untersucht, ob die Veränderung der motorischen Zellen nach Durchschneidung hinterer Wurzeln so tiefgreifender Natur sind, daß auch die von ihnen ausgehenden Nervenfasern Veränderungen zeigen können. Es wurde an Hunden auf der einen Seite zwei oder mehr hintere Wurzeln dicht am Rückenmark durchschnitten und 15 bezw. 18 Tage post. operationem die Tiere getötet. Die nach Marchi behandelten vorderen Wurzeln des entsprechenden Rückenmarkniveaus zeigten eine nicht geringe Zahl von Nervenfasern mit ausgesprochenem Zerfall der Markscheiden. B. betont, daß auch die vorderen Wurzeln, welche etwas höher oder tiefer liegen, noch einzelne degenerierende Nervenfasern enthalten.

Garten, Leipzig.

599) Besta, C. Ricerche interna alla genesi ed al modo di formazione della cellula nervosa nel midello spinale e nella protuberanza del pollo. Riv. sperim. di Freniatria, Vol. XXX, J. 1, 1904.)

(600) Besta, C. Sul modo di formazione della cellula nervosa nei gangli spinali del pollo. (Ibidem.)

Es wurde die Histogenese der Ganglienzellen und der Nervenfasern des Rückenmarkes und der Spinalganglien beim Hühnchen untersucht; die jüngeren Embryonen wurden in 2% Sublimatlösung fixiert, die älteren in stärkeren Lösungen (bis 7%); als Färbung wurde eine Modifikation der Betheschen Molybdänmethode für Nervenfasern angewandt: 1° Beizung in 1% Zinnchloridlösung 4—5 Stunden lang, 2° Beizung in 4% Molybdänmethode 3—4 Stunden lang, 3° Färbung in 1% wässerige Thioninlösung 15 Minuten lang. Entwässerung und Aufhellung. Wenn man aus den Abbildungen schließen darf, wurde durch jene Methode keine elektive Färbung der Fibrillen erlangt; das Bild weicht kaum ab von dem, welches man in den gewöhnlichen Nissl-Eosin Präparaten zu sehen gewöhnt ist. In den ersten Perioden der Entwicklung ist es unmöglich, Ganglienzellen von Stützzellen zu unterscheiden; beide sind bipolar. Bloß in der 60. Bebrütungs-Stunde sind in den Ganglienzellen Fibrillen durch die neue Cajalsche Methode zu sehen.

Die peripheren Nervenfasern differenzieren sich aus Zellen-Ketten, die aus dem Rückenmarke ausgewandert sind.

Im Inneren des Rückenmarkes findet eine Verschiebung von Zellen in bestimmten Richtungen statt; Nervenfibrillen bilden sich parallel jenen Elementen im Rückenmarke und in der Oblongata. Die verschiedenen Nervenelemente treten in Zusammenhang untereinander, vor der Differenzierung der Ganglienzellen. Die Ganglienzelle entwickelt sich aus einem einzigen Neuroblasten (gegen Capobianco e Fragnito). Die chromophile Substanz erscheint in den Ganglienzellen am 10. Bebrütungstage. Die Spinalganglienzellen differenzieren sich aus Neuroblasten die aus dem hinteren Abschnitte des Neuralrohres ausgewandert sind. Bis zum Ende des 3. Bebrütungstages sind die Neuroblasten bipolar und spindelförmig; am 4. Tage nimmt die Menge des Protoplasmas in denselben zu, so daß schon am 5. Tage rasch die Zelle rundlich erscheint, in dieser Entwicklungsperiode sind schon die Axenzylinder, welche sich aus mehreren Zellen differenzierten, deutlich fibrillär. *Levi, Florenz.*



601) Kingsbury, B. F. Columella Auris and Nervus Facialis in the Urodela. (The Journ. of Comparative Neurology, Vol. XIII, No. 4, Dec. 1903.)

The author states that in the otic region of the head of Necturus maculatus, Desmognathus fusca, Spelerpes bilineatus, Proteus anguineus, Amphiuma means and Amblystoma tigrinum the nervus facialis in all except Necturus passes below, ventral, to the suspensorio-opercular connection. In Necturus the ramus jugularis facialis passes dorsal and the remainder of the nerve passes ventral to this structure. In the first three forms which the author has especially studied, the columella or ligament passes from the operculum to the bone which lies partly upon the ear capsule and partly upon the external surface of the quadratum. This bone he regards as the squamosum. *Lewis, Baltimore.*

602) Soukhanoff, S. Contribution à l'etude du Reseau Endocellulaire dans les éléments nerveux des ganglions spinaux (par le procédé de Kopsch). (Le Névraxe VI. 1. 20 mars 1904.)

L'auteur employant la méthode de Kopsch (acide osmique à $2^0/_0$ pendant trois semaines) a observé dans les ganglions spinaux d'un lapin adulte des réseaux endocellulaires périnucléaires. *Philippson, Brüssel.*

603) Gehuchten, A. van. Considérations sur la structure interne des cellules nerveuses et sur les connexions anatomiques des neurones. (Lecture faite à l'Académie royale de médecine de Belgique le 30 janvier 1904. — Le Névraxe. VI. 1. 20 mars 1904.)

L'auteur étudie les nouveaux faits publiés récemment par Bethe ainsi que les théories de cet auteur. Il résulte de son examen critique quel jusqu'ici, l'on a pas apporté de démonstration de la continuité extracellulaire de fibrilles nerveuses. Il constate que la théorie de l'indépendance des neurones et celle de la conduction par contiguité conserve, malgré les résultats des méthodes nouvelles, une vraisemblance beaucoup plus grande que celle de la continuité des éléments nerveux. D'après Nissl et Bethe, eux-mêmes, la structure du gris nerveux et la continuité des fibrilles radiculaires avec fibrilles intracellulaires restent à l'état purement hypothétique. L'auteur reconnait que les expériences de Bethe sur l'auto-régénération des nerfs séparés des centres renverse la théorie de l'unité embryologique du neurone. L'auteur a répété l'expérience de Bethe et peut confirmer les résultats de ce dernier aux points de vue de la physiologie et de l'anatomie macrosocpique. Au moment de la rédaction de son travail, il n'avait pas fait la vérification histologique. L'auteur a également examiné différentes cellules nerveusees par la nouvelle méthode de Cajal. Dans les cellules du noyau acoustique ventral, dans les cellules de la corne d'Ammon, dans les cellules de Purkinje et dans les cellules mitrales du bulbe olfactif les fibrilles s'anastomosent et forment à l'intérieur des cellules un réseau à mailles polygonales ou irrégulières. Dans les cellules pyramidales de l'écorce cérébrale et les cellules de la moelle et de la formation réticulaire du bulbe et du pont de Varole l'existence du réseau parait douteuse. *Philippson, Brüssel.*

604) Cecoherelli. Sulle „terminazioni nervose a paniere" del Giacomini, nei muscoli dorsali degli anfibii anuri adulti. (Anat. Anz., Bd. 24, No. 16, 17.)

Verf. hat die von Giacomini bei Selachiern, Teleostiern, Urodelen und Anuren beschriebenen korbförmigen Nervenendigungen auch bei Erwachsenen Anuren (Bombinator igneus, Rana esculenta, Bufo viridis) an den Muskelenden gefunden; als Darstellungsmethoden dienten die Goldinprägmation nach Ruffini, daneben die vitale Methylenblaumethode nach „Erlicki" (sic!). Dabei ergab sich, daß auf beiden Flächen jedes Myocomma bei den untersuchten Anuren ein Plexus von markhaltigen und dazwischen marklosen Fasern besteht; daß korbartige Nervendigungen die im allgemeinen einem Typus mit sehr variablen Modifikationen angehören vorhanden sind; daß neuromusculäre Spindeln und Endplatten von Ciaccio fehlen. *Poll, Berlin.*

605) Holmgren. Ueber die Trophospongien der Nervenzellen. (Anat. Anz., Bd. 24, No. 9.)

Holmgren räumt gegenüber Kopsch und Misch ein, daß man mit der Osmiummethode von Kopsch in der Tat „Trophospongien" darstellen könne, wendet sich aber gegen die Identifizierung des Golgi-Netzes mit den fädigen Trophospon-

gien: er ist geneigt, einem Kompromiß in dem Sinne zuzustimmen, daß die schmalen Fäden der Chromsilber-Netze das fädige Trophospongium, die weiten die Trophospongienkanälchen darstellen. An Ganglien von Hirudo medicinalis findet Holmgren nach Fixation mit Alkohol-Chloroform-Eisessig und Färbung mit Eisenhämatoxylin-Säurefuchsin-Orange, oder nach Anwendung von Sublimat, Färbung mit Thiazinrot R und Toluidinblau, daß die sternförmigen Gliazellen mit ihren Ausläufern um die Sternenzellen und Neuriten herum eine protoplasmatische Gliakapsel erzeugen, daß von dieser Hülle Fortsätze in die Nervenzelle eindringen und hier ein Trophospongium bilden. Innerhalb der Gliakapsel, können sich, wie innerhalb der sie liefernden Zellfortsätze, Gliafäden finden. *Poll, Berlin.*

606) **Cavalié, M. Sur le développement de la partie terminale des nerfs moteurs et des terminaisons nerveuses motrices dans les muscles striés chez le poulet.** (Réunion biol. Bordeaux. — Annexée aux C. R. Soc. Biol. Paris, 1904.) 19 févr.

Il existe, du 14e au 17e jour d'incubation, das les muscles de l'embryon de poulet des trainées cellulaires rappelant la disposition des nerfs moteurs préterminaux et des terminaisons motrices. Toutefois le chlorure d'or ne permet pas de mettre en évidence, dans ces trainées cellulaires, les cylindraxes et leurs arborisations. *Soulié, Toulouse.*

607) **Petit, P. Métamérie du système nerveux.** (Journal des Sc. med. de Lille, no 9, 27 févr. 1904.)

Synthèse et critique des connaissances actuelles sur la métamérie nerveuse. *Soulié, Toulouse.*

608) **Ferret, P., et Weber, A. Phénomènes de dédoublement du tube nerveux chez de jeunes embryons de poulet.** (Bibliogr. anat. T. XIII, f. 1, p. 8. mars 1904.)

Le dédoublement de l'èbauche nerveuse, obtenu expérimentalement, peut se faire suivant le plan sagittale médian ou suivant le plan frontal de l'embryon. Dans le premier cas, il peut siéger dans la région cephalique ou sur la plaque médullaire, et dans une observation des auteurs la condition première qui a permis le dédoublement semble être le canal neurentérique. Les dédoublements dans le plan frontal sont beaucoup plus rares et ne paraissent siéger que sur la plaque médullaire. *Soulié, Toulouse.*

609) **Ferret, P., et Weber, A. Malformations du système nerveux central de l'embryon de poulet obtenues expérimentalement. III. Anormalies des ébauches oculaires primitives. IV. Cloisonnements et bourgeonnements du tube nerveux.** (Réunion biol. Naucy. 1904.)

Les anomalies des ébauches oculaires primitives peuvent dépendre des troubles du système nerveux; l'absence du cristallin est probablement corrélative. Les troubles du développement du système nerveuse peuvent se manifester par des cloisonnements ou bourgeonnements résultant de la croissance excressive ou désordonnée de l'axe cérébro-spinal. *Soulié, Toulouse.*

610) **J. Déjerine. Quelques considérations sur la théorie du neurone.** (Revue neurolog. 15 mars 1904.)

Déjerine, après avoir minutieusement exposé les faits anatomo-pathologiques qui militent en faveur de la théorie du neurone, conclut à la contiguité des élèments nerveux. *Soulié, Toulouse.*

611) **Mr. et Me. Déjerine. Le faisceau pyramidal direct.** (Revue neurologique, p. 251—274, 30 mars 1904.)

De ce travail qui résulte de l'examen de coupes sériées dans sept cas de dégénérescence du faisceau pyramidal, les auteurs tirent un grand nombre de conclusions dont les principales sont les suivantes. 1° Contrairement à Marie et Guillain, il n'y a pas, dans le faisceau pyramidal direct, un faisceau d'origine encéphalique et un faisceau, en croissant, d'origine mésocèphalique. — 2° La pyramide bulbaire ne contient que des fibres d' origine corticale. — 3° A cause des nombreuses différences de répartition des fibres pyramidales directes descendantes, la dégénérescence du faisceau pyramidal direct est variable. — 4° La décussation de la pyramide commence et se continue par les fibres les plus internes et les plus profondes de sorte que le faisceau pyramidal direct répend aux fibres superficielles. *Soulié, Toulouse.*

612) Azoulay, L. Les neurofibrilles dans les cellules nerveuses situées autour du tube digestif de la sângsue. (C. R. Soc. Biol. Paris, 12 mars 1904.)

Azoulay, par la méthode de Cajal à l'argent réduit, a pu constater que dans les cellules nerveuses, les réseaux de neurofibrilles sont tantôt contructés tantôt épanouis. *Soulié, Toulouse.*

613) Cameron, J. On the Origin of the Epiphysis Cerebri as a Bilateral Structure in the chick. (Proc. Roy. Soc. Edin. Session 1903—1904, No. II, Vol. XXV.)

The epiphysis cerebri in the chick is first represented by right and left evaginations, the left being the better marked. The right one blends with the left at an early period. Correlating these results with those previouly obtained by the Author in Amphibia and with those obtained by other observers in other vertebrate classes, it is evident that in the four lower vertebrate classes the epiphysis cerebri arises as a bilateral, and not as a mesial structure. It is propable that the ancestors of vertebrates possessed a pair of parietal eyes, and not a single unpaired structure. *Swale Vincent, Edinburgh.*

614) Smith, G., Elliot. A Preliminary note on an aberrant circum-olivary bundle springing from the left Pyramidal Tract. (Rev. of Neurol. and Psychiatry, Vol. II, No. 5, May 1904.)

Prof. Elliot Smith calls attention to 25 brains in which a large bundle of pyramidal fibres dissociated itself from the rest of the pyramid, and passed round the olive towards the restiform body. This "fasciculus circumolivaris pyramidalis" separates off from the rest of the pyramid immediately below the pons and passes in a caudal direction ventrally to the main pyramid. It then curves outward and dorsally as a large prominent cord slung round the lower end of the olive or as several strands crossing it. Next it proceeds obliquely upwards and backwards, and reaches the restiform body. In most cases some fibres pass in on the surface of the restiform body to enter the floor of the 4th ventricle. In every case fibres pass upward in the same direction as the inferior peduncle of the cerebellum, and disappear in the lateral recess of the 4th ventricle by passing under the tuberculum acusticum, or, in some cases, into the trigonum acusticum. The fate of these fibres is doubtful. In 2 cases a group of fibres curved caudal-ward in the neighbourhood of the clava and descended on the surface of the posterior columns.

In only one case was the bundle observed on the right side.

Swale Vincent, Edinburgh.

615) Brauer, A. Beiträge zur Kenntnis der Entwicklung und Anatomie der Gymnophionen. IV. Die Entwicklung der beiden Trigeminus-Ganglien. (Zoolg. Jb. Suppl. VII, 1904.)

Als Material dienten Hypogeophis alternans und rostratus, die beschriebenen Vorgänge verlaufen bei beiden gleich. Das Hauptergebnis ist der Nachweis eines völlig abweichenden Ursprungs der beiden Teile des Ganglion semilunare. „Das G. ophthalmicum entwickelt sich nur aus der Epidermis ohne irgend welche Beteiligung der Ganglienleiste, das G. maxillo-mandibulare dagegen entsteht nur aus der Ganglienleiste ohne irgend welche Beteiligung der Epidermis. Dieses Resultat entscheidet die Frage, ob der Trigeminus ein einheitlicher Nerv ist oder dimer oder polymer, im Sinne der Ansicht van Wiyhes, daß er sich aus zwei Teilen aufbaut, die ursprünglich von einander unabhängig gewesen sind, so daß wir in den Fällen, in welchen die beiden Ganglien völlig getrennt sind, das primitive Verhältnis vor uns haben, dagegen ihre Verschmelzung zum G. semilunare als sekundär zu beurteilen ist. *Wetzel, Breslau.*

616) Oyama, R. Entwicklungsgeschichte des Deckhaares der weißen Maus (Mus musculus, varietas alba). (Anatom. Hefte, Heft 73 [23. Band Heft 3] 1904.)

Die Haut wurde in Zenkerscher Flüssigkeit fixiert und in Paraffin geschnitten; Färbung mit Hämatoxylin-Eosin, Eisenhämatoxylin und Pikrofuchsin. Die erste Anlage des Haares der Maus ist eine rein epitheliale Bildung und bildet keine Erhebung der Epidermis. Die erste Andeutung der Haarpapille tritt schneller als beim Menschen in Form eines kleinen Haufens rundlicher Bindegewebszellen

auf. Im Stadium des Haarzapfens erscheinen die ersten Haarkanalzellen, die, wie beim Menschen, weder mit dem Haare selbst noch mit der obersten Epidermisschicht in genetischer Beziehung stehen; sie durchsetzen die Epidermis, treten bald in direkte Verbindung mit deren Stratum corneum und gehen verhornend größtenteils zu Grunde, doch kommt es nicht zur Bildung eines dem menschlichen ähnlichen, hohlen Haarkanals. Der Musculus arrector pili entwickelt sich, wie beim Menschen, aus einem kleinen Haufen von Mesenchymzellen. Die beim Menschen relativ früh auftretenden Anlagen des Wulstes und der Talgdrüsen erscheinen bei der Maus viel später und sind auch später verhältnismäßig unbedeutend ausgebildet. Die Entwicklung und Differenzierung des Haares selbst sowie seiner Scheiden zeigt von derjenigen des Menschen nur insofern eine Abweichung, als an jedem Deckhaar der Maus eine Deckschicht sich entwickelt. Die Markzellen gehen aus dem axialen Teil des epithelialen Haares hervor und wachsen in der Richtung von unten nach oben. Ein Haarwechsel oder eine Vorbereitung zu einem solchen ist weder in fötaler Zeit noch in den ersten Wochen nach der Geburt an den Deckhaaren vom Kopf und Bauch der Maus zu beobachten. Das bei der Maus späte Auftreten des Wulstes (des künftigen Haarbeetes) steht wohl damit in Zusammerhang. *Ballowitz, Greifswald.*

617) **Merk, L. Die Verbindung menschlischer Epidermiszellen unter sich und mit dem Corium.** (Sitzber. Kais. Akad. Wiss. Wien, Bd. 112, Abt. III, 1903 und Monatsh. pract. Dermat. Bd. 38, 1904.)

M. erörtert die Frage, wie die Epidermis —, verallgemeinert die Epithelzellen überhaupt untereinander und mit der Unterlage verbunden sind. Schnittstudien allein genügen nicht zur Lösung dieser Frage. An durch Mazeration in 10% Kochsalzlösung ohne besondere Zeichen einer Verletzung von ihrer Unterlage abgelösten Epidermis läßt sich feststellen, daß die „Wurzelfüßchen“ der Basalzellen eine Art Reihenstellung zeigen, welche einer parallelen Faltung an der Oberfläche der Koriumpapillen entspricht. „Offenbar fügen sich diese Reihen in die beschriebenen Querfalten der Papillen.“

Es kann hier also zu einer Art Verzahnung zwischen beiden Teilen kommen. Außer dieser mechanischen Verbindung muß aber noch eine biochemische Haftfähigkeit der Basalzellen am Korium angenommen werden, welche durch die Kochsalzlösung aufgehoben wird.

Mazeriert man die Epithelzellen in Drittelalkohol oder Müllerscher Flüssigkeit, so genügt die geringste mechanische Gewalt, um die Zellen von einander zu trennen. An so isolierten Zellen fehlt jede Andeutung von zellverbindenden Fasern. Auch hier muß man annehmen, daß die Isoliermittel den Zellen die Fähigkeit aneinander zu haften benimmt, da eine gerinnende Kittsubstanz eine Isolierung verhindern würde.

Erzeugt man durch leichtes Betupfen der überlebenden Epidermis mit dem Paquelinbrenner Brandblasen und untersucht man dieselben an Schnitten, so findet man zwischen Basalzellen und Korium einen breiten hellen Saum, welcher von zarten Protoplasmafäden durchsetzt wird, die am Korium fest anhaften und im Rete sich verlieren. Das sind nichts anderes, als die stark gedehnten Basalzellen, deren Kerne noch ein spindelförmiges Aussehen angenommen haben. M. erklärt diese Umwandlung durch den Zug, welchen die aufschießende Brandblase ausgeübt hat. Die Basalzellen kleben also so fest, daß eher die Zelle reißt, als daß sie vom Korium auf mechanischem Wege zu lösen wäre. Zwischen den auseinander gewichenen, gezerrten Basalzellen ist keine Spur verbindender Fasern zu sehen.

Aus diesen und einigen anderen Umständen schließt Merk, daß eine Verbindung der Rete-Zellen durch übertretende Fasern nicht vorhanden ist. Er vergleicht die Haftfähigkeit der Zellen mit jener der Eier und Schleimhüllen im Froschlaich oder eines Schleimklümpchens auf einer glatten Unterfläche. *Schaffer, Wien.*

618) **Ferret, P., et Weber, A. Spécifité de l'action tératogénique de la piqure des enveloppes secondaires dans l'œuf de poule.** (Réunion biol. Nancy. — annexée aux C. R. Soc. biol. Paris 19 févr. 1904.)

La piqure aseptique de l'œuf amène des déformations par défaut de l'aire vasculaire et sur l'embryon elle parait agir uniquement sur le système nerveux, les anomalies des autres organes, très rares d'ailleurs sont secondaires. *Soulié, Toulouse.*

619) Chaine. Etude biologique d'un poulet monosomien. (Réunion biol. Bordeaux 2 mars 1904.)

Description sommaire d'un poulet présentant un seul corps, deux têtes avec trois yeux dont l'un médian était situé sur la ligne de sondure des deux têtes. Les muscles du cou étaient normaux, les muscles céphaliques de la ligne médiane n'étaient représentés que par quelques fibres. *Soulié, Toulouse.*

620) Lugeol. Monstre hétérodelphe vivant. (Réunion biol. Bordeaux 11 mars 1904.)

Le parasite est constitué par les deux membres supérieurs, un rudiment du thorax, le bassin et les membres inférieurs bien incomplètement développés. Les organes génitaux sont à peu près normaux et garnis de poils; mais l'anus est imperforé, et les matières fécales sont expulsées mélangées à l'urine. *Soulié, Toulouse.*

621) Boissard, A. Monstruosité fœtale. Ectromélie. Gueule de loup. Malformation des oreilles et des doigts. (Bull. Soc. Obstr. Paris 1904 No. 1.)

Les malformations des doigts se caractérisaient par 5 doigts à 3 phalanges et par l'absence d'un pome opposable; celles des oreilles par l'absence du pavillon et l'occlusion du conduit auditif externe. *Soulié, Toulouse.*

622) L. Ciando. Du développement de la tête de l'enfant pendant les six premiers mois de la vie. (Th. méd. Paris 1904.)

Les obvervations de Ciando ont porté sur un grand nombre d'enfants amenés aux consultations des hôpitaux (Clinique Tarnier, Charité etc.). L' auteur a constaté un développement régulier des divers diamètres, toutefois les diamètres antéro-postérieurs et en particulier le sous-occipito-bregmatique se développent le plus rapidement. *Soulié, Toulouse.*

623) Wetzel, G. Zentrifugierversuche an unbefruchteten Eiern von Rana fusca. (Arch. mikr. Anat., Bd. 63, 1904.)

Wetzel berichtet über Zentrifugierversuche an Froscheiern. Aus befruchteten entwickelten sich Mißbildungen, die unter den Begriff der Spina bifida fallen. Bei unbefruchtet zentrifugierten und erst später befruchteten waren die Ergebnisse verschieden, je nachdem, ob sie in normaler Richtung (weißes Feld zentrifugal) oder umgekehrt zentrifugiert wurden. Im ersten Fall entwickelten sich meist normale Embryonen. Im zweiten Fall begann die Furchung im weißen Feld und es wurde dieses im weiteren Verlauf der Furchung fein gefurcht. Dem Furchungsverlauf entgegengesetzt verhält sich die Organbildung, indem die Gastrulationbildung unverändert auf der weißen Eiseite stattfand. Im allgemeinen entwickelten sich die Embryonen nicht weiter als bis zum Schluß der Medullarwülste. *Thomé, Straßburg.*

624) Petrunkewitsch, A. Künstliche Parthenogenese. (Zoolog. Jahrbücher. Suppl. VII, 1904.)

Material: Strongylocentrotus lividus und zum Vergleich Psammechinus microtuberculatus. Konservierung und Färbung: Zur Fixierung diente Boveris Pikrinessigsäure und eine Sublimatlösung, betreffs deren der Verfasser (p. 5) auf eine frühere Abhandlung verweist. Zur Färbung diente „Böhmersches Hämatoxylin, mit Differenzierung in salzsaurem und nachträglichem Behandeln mit ammoniakhaltigem Alkohol.“ „Das Eisenhämatoxylin nach Heidenhain wurde auch stets zum Vergleich gebraucht.“ Von den probierten Lösungen erwiesen sich am geeignetsten für künstliche Parthenogenese „die normalen Lösungen“ des Chlornatrium, Chlorkalium und Chlormagnesium in destilliertem Wasser, bei einer Einwirkungsdauer von 3—5 Stunden. Die Temperatur der Lösungen ist nicht genau angegeben.

Resultate: Ich berücksichtige bei den schon so oft untersuchten Vorgängen nur die von andern Autoren abweichenden Ergebnisse des Autors. 1. Centrosomen werden in kernlosen Eifragmenten nicht de novo gebildet, in den Centren der Strahlungen dieser finden sich daher keine Centrosomen. 2. Das Seeigelei, beziehungsweise sein Centrosom besitzt keine Centriolen. Die theoretischen Ausführungen betreffend muß auf Abschnitt 2 und 6 verwiesen werden. *Wetzel, Breslau.*

625) Lee, T. H. Implantation of the ovum in Spermophilus tridecemlineatus Mitch. (Mark Anniversary Volume, New York, 1903.)

The author gives two very interesting tables based on the study of 129 females, showing the number and distribution of embryos in the uterus. The average is about 8.5 embryos per female with a total variability of from 5 to 13. The right horns of the uteri had 537 embryos and the left 557, averaging over four for each horn, the range of variability being the same, from 0 to 9 for each side. Spermophilus differs from the other rodents, and from any other mammal yet described in the temporary fixation mass. It agrees with the rabbit in using the whole uterins cavity as the true decidual chamber, in having a corresponding site for placental attachment, and in the loss of Raubers layer from the germinal area. S. resembles the guinea-pig in many details of the perforation of the epithelium; but, while this process is permanent in the guinea-pig it is only temporary in S. agrees with the rabbit and differs from the mouse and guinea-pig in the absence of the socalled inversion of the germinal layers.

Lewis, Baltimore.

626) Sargent, P. E. The torus longitudinalis of the teleost brain: its ontogeny, morphology, phylogeny, and function. (Mark Anniversary Volume, New York, 1903.)

The author concludes from his study that the torus longitudinalis is an archaic portion of the mesencephalic roof formed in the teleosts from the mesial and primitive portion of the tectum opticum, constricted of, and as it were left behind in the enormous development of the tectum of this aberant group. In its early development in the ganoids it is the result of purely mechanical causes, the rapid growth in the adult of the nucleus magnocellularis producing a downward bending of the mesencephalic roof on either side of the median plane. Mechancial cause are still plainly operative in the Siluridae but in other teleosts the torus appears at an early stage of ontogenetic development as the result of phylogenetic causes. Though the torus longitudinalis is a structure which first attains an independent and definite form in the teleosts and in that group only, its essential elements are perhaps the most archaic of the mesencephalic roof.

Lewis, Baltimore.

627) Holmgren, N. Zur Morphologie des Insektenkopfes. I. Zum metameren Aufbau des Kopfes der Chironomuslarve. (Zeitschr. f. wissenschaftl. Zoologie Bd. 76, Heft 3, 1904.)

Verf. bestimmte die Grenze der Metameren an der Kopfkapsel der Dipterenlarve (Chironomus) nach denselben anatomischen Prinzipien, nach welchen Janet die Metamerie des völlig entwickelten Insektenkopfes untersucht hat. (Charles Janet, Essai sur la constitution morphologique de la tête de l'insect Paris 1899). Als Methode dienten Schnittserien (6 μ Dicke), aus welchen die inneren Organe mittels der Projektionen rekonstruiert wurden. *Ballowitz, Greifswald.*

628) Cohn, L. Zur Anatomie der Amphilina foliacea Bnd.

629) Hein, W. Beiträge zur Kenntnis von Amphilina foliacea. (Zeitschr. f. wissenschaftl. Zoologie. Bd. 76, Heft 3, 1904.)

In den beiden gleichzeitig in demselben Heft der Zeitschr. f. wissenschaftl. Zoologie erschienenen Arbeiten wird die Anatomie des seltenen, in der Leibeshöhle des Sterlets vorkommenden, von Salensky zuerst näher untersuchten, den Cestoden verwandten Wurmes Amphilina foliacea abgehandelt. In der zweiten Abhandlung werden besonders die Verhältnisse des Epithels und der Muskelsysteme mit Hilfe der neuen Technik einer eingehenden Durchsicht unterzogen. Ein äußeres Epithel ist vorhanden. Die Epithelzellen sind aber in die Tiefe gerückt und liegen in ihrer Hauptmasse gleich denen der anderen Cestoden innerhalb der peripheren Muskelsysteme. Sie bilden große kolben- bis bläschenförmige Gebilde mit deutlichem meist zentral gelagertem Kern und Kernkörperchen. Die Verbindung mit der oberflächlichen Cuticula wird durch Fortsätze hergestellt, welche in Ein- oder Mehrzahl als relativ kräftige Aeste aus den Zellen nach außen entspringen, die Muskellagen durchbrechen und dann unter starker, unregelmäßig-dichotomischer Verästelung sich in eine große Zahl feiner und feinster Fäden ausziehen, welche einzeln an die Cuticula herantreten. Die starke Ver-

ästelung der Protoplasmaausläufer führt zu einem nahezu unentwirrbaren Geflecht, dessen einzelne Endfäden mit einer kleinen trichter- oder kegelförmigen Verdickung die Basalmembran durchbrechend, mit der Cuticula in Verbindung stehen. Die letztere erscheint als das Produkt der in die Tiefe gerückten und mit den zahlreichen Protoplasmafortsätzen an sie herantretenden Epithelzellen. Diese eigentümliche Erscheinung teilt Amphilina mit den Cestoden und Trematoden, bei welchen Blochmann und später Zernecke zuerst festgestellt haben, daß die Epithelzellen in die Tiefe gerückt sind; galten diese Würmer doch lange Zeit für epithellos. Die Länge und starke Verästelung der Epithelzellenausläufer zeichnet Amphilina aus.

Ballowitz, Greifswald.

II. Pathologische Anatomie.

630) Kothe. Beitrag zur Kenntnis der Lymphangiome (speziell der Makromelie) mit besonderer Berücksichtigung ihrer Pathogenese. (Virch. Arch. Bd. 176, Juni 1904.)

Beschreibung eines pflaumengroßen multilokulären, cystischen Lymphangioms vom Unterkiefer. Die Cystchen waren erfüllt mit einer sanguinolenten Flüssigkeit und bräunlichen Steinchen, die sich als verkalkte Thromben herausstellten. Die Räume waren mit Endothel ausgekleidet. Das Bindegewebe in der Umgebung befand sich in lebhafter Wucherung und war vielfach wie beim Fibroadenoma intracanaliculare der Mamma in das Lumen der Cysten hineingewachsen. Im Anschluß daran unterzieht Verf. die bisherige Literatur einer eingehenden kritischen Würdigung und spricht sich schließlich dahin aus, daß die Lymphangiome als echte Neoplasmen aufzufassen sind, und zwar mit Rücksicht auf die Beteiligung des Bindegewebes als „Fibroangiome".

Beitzke, Berlin.

631) Smith. W. R. On the structure and mode of growth of epithelial cell nests. (Journal of Pathology & Bacteriology Vol. IX, No. III, 1904.)

Verf. beschreibt zunächst eine neue Methode: Die Schnitte werden auf dem Objektträger mit Hämatoxylin oder Alaun-Karmin gefärbt, dann mit Wasser gewaschen und mit absolutem Alkohol entwässert. Sie werden dann für ein paar Sekunden in eine gesättigte Lösung von Saffranin in Anilinwasser getaucht und ganz kurz mit absolutem Alkohol gewaschen, sofort in Nelkenöl gebracht und in Canadabalsam eingebettet. Der wichtigste Teil dieser Methode ist die zweite Auswaschung mit Alkohol. Zu wenig läßt die gesunden Gewebe gefärbt, so daß eine Differenzierung der Zellnester von diesen oder von anderen epithelialen Geweben unmöglich ist; zu viel entfärbt jede Färbung, auch aus den Zellnestern. Die Mittellinie zu halten gelingt erst nach einiger Uebung. — Wegen der Schwierigkeit, in ganz frischem Zustande geschnittene Präparate mit Hämatoxylin zu färben und zu entwässern, empfiehlt Verf., die Schnitte ein paar Minuten in eine 4%ige Formalinlösung oder in Alc. zu legen und sodann mit Alaunkarmin zu färben. Er konnte auf diese Weise eine bessere Zellfärbung erzielen. Die Färbung mit Alaunkarmin kann durch Erwärmen über der Flamme beschleunigt und verstärkt werden. Statt der Anilinlösung des Saffranin hat Verf. auch häufig eine solche in Alkohol benutzt. Dauer des ganzen Prozesses ca. 15 Minuten, von dem Empfang des Präparates aus dem Operations- resp. Sektionssaal gerechnet. An der Hand zahlreichen Materials und auf Grund von über 4 Jahren sich erstreckenden Forschungen kommt Verf. zu folgenden Schlüssen: Es ist unbedingt erforderlich, diese pathologischen Zellnester deutlich zu differenzieren von 1. normalen, nicht pathologischen Epithelwucherungen, welche in Gestalt von Fortsätzen von der Epitheloberfläche nach Innen wachsen. Sie sind am häufigsten am Zahnfleisch, der Epidermis und am Cervix uteri zu beobachten und erscheinen in gewissen Schnittflächen Zellnestern täuschend ähnlich. 2. An zweiter Stelle sind pathologische Fortsätze, Papillarerhebungen oder Epithelsäulen (Leberts Papillarerhebungen) auszuschalten, welche aus mehr oder weniger homogenen Zellmassen bestehend, mit dem sie umgebenden Gewebe genau wie Zellnester aussehen können. Diese beiden Erscheinungen entsprechen durchaus nicht den Billroth'schen klassischen Zellnestern. — Nach eingehender Besprechung einer Reihe seiner Präparate an der Hand vorzüglicher Zeichnungen kommt Verf. zu dem Schlusse,

daß alle wahren Epithelzellnester aus einer Zelle als Zentrum entstehen und daß ihr Wachstum durch Teilung dieser zentral gelegenen Mutterzelle vor sich geht. Außer Zellen und ihren Kernen fand Verf. auch andere Körper in den Zellnestern. Er hält sie für runde Infiltrationszellen oder „sonst irgend welche entsprechende gewöhnliche pathologische Zustände“ und spricht ihnen jede Beziehung zu parasitären Protozoen ab. *Finigan, London.*

632) **Leopold, G. Ueber einen Dicephalus dibrachius.** (Archiv f. Gynäk. Bd. 72).

Es handelt sich um einen Rumpf mit zwei Armen und zwei Beinen, aber zwei Hälsen und zwei Köpfen. Die Wirbelsäule ist bis zum Steißbein doppelt angelegt; das Becken einfach. Arme, Schlüsselbeine und Schulterblätter einpaarig. Die Rippen sind für zwei Früchte angelegt. Die inneren Organe sind teilweis zerstört durch die geburtshülfliche Operation. Es bestehen zwei Oesophagi; ob auch zwei Magen, läßt sich nicht mehr feststellen. Auf jeder Seite findet sich eine doppelte Lungenanlage, die in ihrer Entwicklung stark zurückgeblieben ist. Am Herzen finden sich zwei Herzhöhlen vor. Das venöse Blut sammelt sich durch vier große Aeste in einem an der Rückseite des Herzens gelegenen dünnwandigen Hohlraum. Vor diesem liegt ein gemeinschaftlicher zweiter, gegen den ersteren nur durch eine membranöse Scheidewand getrennt, von welchem aus die grossen arteriellen Gefäße abgehen. Oben entspringen rechts und links je eine Art. pulmonalis, die jede sich wieder in zwei Aeste teilt, von denen jeder zu einer Lunge führt. Von der linken geht ein Ductus Botalli zur Aorta descend. Hinter der linken und vor der rechten Art. pulmon. entspringt je eine Aorta, von denen die rechte zwei Aeste zum rechten Kopf und die linke zwei Aeste zum linken Kopf sendet. Ungefähr in der Mitte der Wirbelsäule fließen beide Aortae descendentes zusammen. Die beiden rechten Lungenvenen vereinigen sich zu einer zur kleinen Curvatur des Magens führenden Vene, deren Verlauf leider nicht genauer bestimmt werden konnte. *Runge, Berlin.*

633) **Bayon, P. G. Ueber angebliche verfrühte Synostose bei Kretinen und die hypothetischen Beziehungen der Chondrodystrophia foetalis zur Athyreosis.** (Ziegl. Beitr. z. pathol. Anatom. u. allgem. Pathologie Bd. 36, H. 1, 1904.)

Als ursächliches Moment für den endemischen Kretinismus hat Virchow an den Schädeln „neugeborener Kretinen“ eine vorzeitige Synostose des Keilbeinkörpers mit dem Hinterhauptbein (des Os tribasilare) festgestellt, durch die eine Verkürzung der Schädelbasis und Raumeinengung der Hirnkapsel bedingt werde. Diese Anschauung ist in weiter Verbreitung in die Arbeiten über die Kretinen übergegangen.

Verf. bringt nun an der Hand des einen Virchow'schen Originalpräparates der Würzburger Sammlung den Nachweis, daß diese Fälle der „neugeborenen Kretinen“ gar nicht Kretinismus, sondern Chondrodystrophia foetalis hypoplastica darstellen, also einer Erkrankung entsprechen, die mit dem Kretinismus Nichts gemein hat. Schon Langhans und Kaufmann, in neuester Zeit Weygandt haben die ätiologische oder auch nur symptomatische Bedeutung der prämaturen Synostose für den endemischen Kretinismus resp. die Identität der betreffenden Virchow'schen Fälle mit fötaler Chondrodystrophie vertreten.

Zwischen dem pathologisch-anatomischen Verhalten der Knochen von Kretinen und hypoplastisch Chondrodystrophischen bestünden keinerlei Uebereinstimmungen, wie auch genügend Unterschiede vorhanden seien zwischen den Knochen bei der letzteren Affektion und bei der Hofmeister'schen „Chondrodystrophia thyreopriva“, d. h. bei denjenigen Störungen im Knochenwachstum, die bei jungen Tieren nach operativer Entfernung der Schilddrüse sich einstellen.

Im Gegenteil: es hat die Chondrodystrophie mit Athyreoidosis oder Hypothyeoidosis Nichts zu tun; sie ist lediglich eine rein lokale Erkrankung der Epiphysen (vielleicht „ein entzündlicher Prozeß an den Synchondrosen“) ohne Beteiligung der Weichteile.

Die Chondrodystrophia foetalis kommt überall ungefähr gleich häufig vor. Fälle davon entstammen aber meist Gegenden, wo die Hypothyreosis endemica unbekannt ist; in Kretinengegenden ist sie andrerseits seltener. Erreichen

Individuen mit fötaler Chondrodystrophie ein etwas höheres Alter, so stellen sie ganz im Gegensatz zu dem Habitus der Kretinen mikromele (kurzgliedrige) Zwerge von normaler oder sogar besonderer Intelligenz dar.

Die namentlich von Hofmeister gebrachten Literaturnachweise, daß die „fötale Chondrodystrophie“ („fötale Rachitis“) als das „Produkt einer primären Vernichtung oder doch hochgradigen Beeinträchtigung der Schilddrüsenfunktion anzusehen und daher mit dem Kretinismus identisch“ sei, halten der Kritik nicht stand. Nirgends ist bei einem sicheren Falle von Chondrodystrophia foetalis (hypoplastica) ein anatomischer oder physiologischer Mangel der Schilddrüse bestimmt erwiesen. *Pick*, *Berlin.*

634) Mönckeberg. Der normale histologische Bau und die Sklerose der Aortenklappen. (Virch. Arch. Bd. 176, Juni 1904.)

Die normale javenile Aortenklappe setzt sich zusammen aus drei Hauptschichten: eine dem Ventrikel zugekehrte, vorwiegend elastische, eine mittlere, aus lockerem Bindegewebe bestehende ohne elastische Fasern, und eine dem Aortenlumen zugewendete, aus querverlaufenden Bindegewebsbündeln sowie aus elastischem Gewebe sich zusammensetzende Schicht.

Die (vom Aortenatherom unabhängige und ganz ohne dieselbe vorkommende) primäre Klappensklerose beginnt am Ansatzrand der Aortenklappen und steigt nach dem Schließungsrande auf. Mikroskopisch zeigt sich nur die dem Sinns Valsalvae zugekehrte Schicht der Klappe erkrankt, während die mittlere und äußere Schicht vollkommen intakt bleiben oder höchstens sekundär in Mitleidenschaft gezogen werden. Die Veränderungen bestehen in Verfettung, herdweisem Kernschwund, Exsudation zwischen die nekrotischen Bindegewebsfasern und Ablagerung von Kalksalzen. Mit dem Fortschreiten der Erkrankung zeigt sich eine erhebliche Dickenzunahme der befallenen Schicht, wobei außer den erwähnten Prozeßen manchmal auch thrombotische Vorgänge eine Rolle spielen. Auch Vermehrung der bindegewebigen Elemente war festzustellen, niemals jedoch lebhafte Wucherung. In späten Stadien kann es zu Knochen- und Knorpelbildung kommen. Scharf von dieser Erkrankung zu trennen ist das Uebergreifen atheromatöser Prozesse von der Aortenwand auf die Klappen. Hier beginnen die Veränderungen an der Anheftungsstelle der Klappen (Klappenkommissur), breiten sich von da auf den Schließungsrand und weiterhin absteigend aus. Der Sitz der Erkrankung ist hier im Gegensatz zur primären Klappensklerose die dem Ventrikel zugekehrte Schicht. Das Gleiche ist der Fall bei den sekundären, nach akuten bezw. rekurrierenden Endokarditiden sich entwickelnden Sklerosen. Verf. erblickt in den Anfangsstadien der aufsteigenden Klappensklerose den Typus der Abnutzungs- oder Altersveränderungen. *Beitzke*, *Berlin.*

635) Ebbinghaus, H. Zur Casuistik der congenitalen Herzfehler und deren möglichen Folgen. (Münchner med. Wochenschrift, 1904, No. 18.)

Der Tod erfolgte in dem Falle durch Apoplexie. Bei der Sektion zeigte sich das Herz um das mindestens Dreifache gegen die Norm vergrößert. Ausgedehnte Sehnenflecken. Vorhöfe und Ventrikel hypertropisch und dilatiert. Keine Thromben. Ductus Botalli obliteriert. Koronargefäße stark atheromatös. Das rechte Vorhofsseptum ist völlig membranös und mit zahlreichen — 15 — Perforationsöffnungen versehen. In der rechten Vorkammer eine ausgedehnte, feine Netzbildung, die sich zwischen dem oberen Rande der Valvula Eustachii und der Gegend zwischen den beiden Hohlvenenmündungsstellen ausspannt und die gleichzeitig mit einzelnen feinen Verbindungsfäden sich an das Vorhofsseptum anlehnt. Zwei der Perforationsöffnungen haben einen Durchmesser von einem Zoll. Die eine von ihnen ist zum Teil durch ein in sich selbst wieder durchlöchertes Membränchen verschloßen. Die Vorhofsseptumabnormität deutet Verf. als eine Wachstumshemmung. Das außerdem gefundene feine Netz in der rechten Vorkammer stellt fraglos einen Rest der Valvula venosa dextra vor. *Runge*, *Berlin.*

636) Cohn, M. Ein Fall von angeborenem Herzfehler. (Münchner med. Wochenschrift, 1904, No. 18.)

Das Präparat stammt von einem $1^1/_4$ Jahr altem, an Pneumonie verstorbenem Kinde. Vater luetisch. Am Kinde keine sicheren Zeichen hereditärer Lues. Körperliche und geistige Entwicklung ungefähr nur dem 6. Monat entsprechend.

Starke Cyanose. Linker Ventrikel dilatiert und hypertrophiert. Etwa 0,5 cm unterhalb des Ostium arteriosum befindet sich im Septum ventriculorum eine ovale Oeffnung, durch welche man in den rechten Ventrikel gelangt. Ungefähr über ein Drittel der Oeffnung wölbt sich von obenher dachförmig das Endocard, eine Art Klappenvorrichtung bildend. Rechter Ventrikel geradezu verkümmert. Ostium venosum dextrum mit der Valvula tricuspidalis fehlt völlig. Conus arteriosus durch einen sehnigen Ring verengt und nur etwa für einen Stecknadelkopf durchgängig. Beide Vorhöfe kräftig entwickelt. Sie kommunizieren durch das Foramen ovale. *Runge*, *Berlin.*

637) Bonheim, P. Ueber sogenannte primäre Pleuraendotheliome. (Münchn. med. Wochenschrift, 1904, No. 17.)

Fall 1. Linke Pleura in glatte, derbe Schwiele verwandelt. Keine Metastasen. Fall 2. Linke Pleura in derbe Schwiele verwandelt, teils glatt, teils mit kleinen Excrescenzen besetzt. Linke Lunge total geschrumpft. In ihr und der sonst normalen rechten Lunge kleine mattweiße Knötchen; ebenso in der Milz, Leber und den Nebennieren. Drüsen am Hilus vergrößert. Fall 3. Linke Pleura cost. u. diaphragm. in eine Schwarte verwandelt, die auf der Innenseite mit starken Prominenzen besetzt ist. Metastasen in den Lungen, auf dem Pericard und in den regionären Lymphdrüsen. In allen Fällen bietet mikroskopisch die verdickte Pleura folgendes Bild dar: Langgestreckte, unter einander kommunizierende Kanäle, zwischen denen sich wenig Bindegewebe findet, sind von zumeist mehrschichtig gelagerten, teils kubischen, teils polymorphen Zellen ausgekleidet. Nirgends normale Lymphgefäßendothelien. Die scharf umgrenzten Metastasen zeigen denselben Bau. Nirgends ein bestimmter Ausgangspunkt der Geschwulstbildung; nirgends normale Lymphgefäße. Der Prozeß geht somit von allen Lymphgefäßen und Bindegewebsspalten der Pleura aus, deren Endothelien sämtlich in Wucherung geraten sind. Makroskopisch kann man zwei Formen unterscheiden. Einmal ist die Pleura gleichmäßig verdickt une von glatter Oberfläche, andrerseits und zwar öfter ist sie mit kleinen Knötchen besetzt. Verf. will im Gegensatz zu einzelnen anderen Autoren den Namen „primäres Endotheliom der Pleura" für diese Erkrankung beibehalten wissen. *Runge*, *Berlin.*

638) Brosch. Ueber die natürliche Disposition der Speiseröhre zur Divertikelbildung und über die histologischen Merkmale der Traktion und Pulsion. (Virch. Arch. Bd. 176 Juni 1904.)

Die natürliche Disposition der Speiseröhre zur Divertikelbildung liegt in dem Vorhandensein von Gefäß-, Nerven- und Fettgewebstücken in ihrer Muskelhaut, sowie in der gelegentlichen Existenz eines Musculus pleuro-ösophageus, welcher gleichfalls die Muscularis der Speiseröhre durchsetzt. Die disponierten Stellen sind sowohl für Pulsions- wie Traktionsdivertikel die g l e i c h e n; nur ist das auslösende Moment in einem Falle gesteigerte Pulsion, im anderen eine endzündliche Veränderung in den genannten Gebilden. Verf. gibt sodann auf Grund ausgedehnter Studien eine Anzahl von Kriterien an, nach denen man unter Berücksichtigung des straffen bezw. mehr oder weniger gewellten Verlaufes der Bindegewebs- und Muskelfasern auf die Spannungsverhältnisse in der jeweils untersuchten Divertikelwand und somit auf Traktions- oder Pulsionsentstehung schließen kann. Bei Traktionsdivertikeln nimmt die Dicke der Ringmuskulatur gegen die Spitze des Divertikels allmählich ab; die Längsmuskelhaut hört plötzlich auf, ihre Endigungen sind an Querschnittsbildern säulenförmig verbreitert. Bei Pulsionsdivertikeln endigen die Stümpfe der Längsmuskulatur nach kurzem Verlauf spitz zugeschärft; die Ringmuskelhaut endigt, sich ganz allmählich verjüngend, etwas weiter an der Divertikelwand und fehlt an der Kuppe bis auf vereinzelte Fasern vollständig. Bei angeborenen Divertikeln ist eine Muskelhaut vorhanden. Beschreibung eines Falles, in dem der Muskelsack allem Anschein nach angeboren, der Schleimhautsack hingegen erst durch Pulsion entstanden war. *Beitzke*, *Berlin.*

639) Cohn, E. Die v. Kupfferschen Zellen der Säugetierleber und ihre Darstellung. (Ziegl. Beitr. z. patholog. Anatom. u. allgem. Patholog., Bd. 36, H. 1, 1904.)

Die v. K u p f f e r s c h e n Sternzellen der Leber, die nach ihrem Entdecker als mit Ausläufern versehene Elemente in das Endothelrohr der Pfortaderkapillaren eingefügt

sind, besitzen die Fähigkeit einer lebhaften Phagocytose. So füllen sie sich bekanntlich bei perniciöser oder experimentell erzeugter schwerer Anämie ebenso wie die Leberzellen selbst mit körnigem Eisenpigment, bei Phenylhydrazinvergiftung mit zugrunde gehenden Erythrocyten usw. Diese Eigenschaft ist von verschiedenen Autoren zu ihrer Darstellung benutzt worden: es wurden Aufschwemmungen feinkörniger Farbstoffe (Karmin, Zinnober; am zweckmäßigsten (v. Kupffer) chinesische Tusche) in die Jugularis von Kaninchen injiziert. Im letzteren Fall waren die Sternzellen und ihre Ausläufer nach 4—24 Stunden dicht iniziert.

Verf. hat nun zum nämlichen Zweck das in Wasser mit tief schwarzgrünbrauner Farbe lösliche Argentum colloidale Credé, erfolgreich verwendet. Injizierte C. ausgewachsenen Tieren intravenös etwa 1 g dieser Substanz in 5 ccm destillierten Wassers gelöst, so fand Verf. schon nach 3—5 Minuten eine ganz elective Darstellung der Sternzellen und ihrer Ausläufer durch die aus der Lösung ausgefällten Silberkörnchen. Die Methode ist höchst einfach, völlig sicher und nach dem von v. Kupffer seinerzeit selbst abgegebenen Urteil den sonst üblichen Injectionsverfahren vorzuziehen. *Pick, Berlin.*

640) Abramow und Samoilowicz. Zur Frage der normalen und pathologischen Histologie der Gallenkapillaren in Verbindung mit der Lehre von der Pathogenese des Ikterus. (Virch. Arch. Bd. 176, Mai 1904.)

Die Schlußsätze der Verff. lauten: 1. Die trabekulären Gallenkapillaren, die in der Achse der Leberbälkchen verlaufen, verflechten sich zu einem weitmaschigen Geflecht und bilden Ampullen in den Orten der Anastomosen. 2. Die von den trabekulären Kapillaren abgehenden intercellulären Fortsätze enden in der Mehrzahl der Fälle blind, den Gefäßrand des Bälkchens nicht erreichend, und verflechten sich nun um die Knoten des weitmaschigen Geflechtes, das von den trabekulären Kapillaren gebildet wurde, zu kleinmaschigem Netze. 3. Die von den trabekulären Kapillaren abgehenden intracellulären Fortsätze verzweigen sich nicht und enden blind in der Leberzelle, gewöhnlich den Kern nicht erreichend. 4. Eine gegenseitige Berührung der Systeme der Gallen- und Blutkapillaren kommt in der normalen Leber nirgends vor. 5. Beim mechanischen Ikterus findet eine Gallenstauung in der Leber statt, in den großen Gallengängen beginnend und sich bis auf die feinsten Verzweigungen derselben ausdehnend. Infolgedessen verlängern sich die inter- und intracellulären Fortsätze, die blinden Endigungen ersterer bersten und die Galle gelangt in die perivaskulären Räume. 6. Als Folge der Berstungen der Gallenkapillaren treten im Leberparenchym nekrotische Abschnitte auf. 7. Ikterus beim Karzinom und der atrophischen Cirrhose der Leber ist nur eine von den Arten des mechanischen Stauungsikterus. 8. Bei eitriger Cholangitis findet scheinbar ein Zerfall der Gallenkapillarwände statt, wodurch die Galle, außer auf dem Wege durch die zerfallenen größeren Gallengänge in die lymphatischen Gänge der Glissonschen Kapsel, noch Abfluß in die Zwischenräume zwischen den Leberzellen unmittelbar in die perivaskulären Räume erhält. 9. In der chronischen Stauungsleber findet im Lumen der Gallenkapillaren und Ampullen eine Ablagerung von Gallenthromben statt. 10. Nach der Entstehungsart des cyanotischen Ikterus lassen sich folgende Arten desselben unterscheiden: a) Gallenthromben scheiden sich ab und beginnen Stauungsikterus; b) das auf dem Boden einer chronischen Stauung wuchernde periportale Bindegewebe drückt die Gallengänge zusammen und bedingt Stauungsikterus; c) beim ausgebreiteten Zerfall von Leberbälkchen in den zentralen Teilen der Acini infolge von Druck der erweiterten Blutkapillaren gehen auch die in den Bälkchen enthaltenen Gallenkapillaren zugrunde, und aus den erhaltenen Kapillaren erhält die Galle freien Abfluß in die perivaskulären Lymphräume. 11. Die Resorption von Galle im Organismus findet bei Ikterus durch das lymphatische System statt.

Beitzke, Berlin.

641) Tschistowitsch und Akimow-Peretz. Amyloïder Tumor der Retroperitonealdrüsen. (Ibidem.)

37jähriger Patient mit Polyneuritis, rasch wachsendem Tumor in der Magengegend und Kachexie; Tod an Pneumonie. Bei der Sektion fand sich ein mannskopfgroßer Tumor in der Gegend der retroperitonealen Lymphdrüsen hinter Pylorus und Pankreas. Er bestand mikroskopisch aus derbem, kernarmen Binde-

gewebe mit hyalinen, glänzenden Faserbündeln; eingestreut fanden sich spärliche Reste lymphatischen Gewebes und zahlreiche homogene, glänzende Herde mit allen Amyloïdreaktionen. Ferner fand sich Ablagerung von nadelförmigen Amyloïdkristallen in den Maschen zwischen den Retikulumbalken, in den Blutgefäßen und den mit seröser Flüssigkeit angefüllten Hohlräumen. Sonst war nirgends im Körper Amyloïd. Die Erklärung des eigenartigen Befundes ist schwierig. Wahrscheinlich ist ein unbekanntes Virus anzunehmen, das zugleich Polyneuritis, Amyloïd und Kachexie erzeugt hat. *Beitzke, Berlin.*

642) **Brosch, Zur Anatomie und Pathogenese der Vorderwand-Divertikel des Oesophagus.** (Ibidem.)

Die auf 23 eigene Fälle sich stützende Monographie gibt eine ausführliche, nach genetischen Gesichtspunkten geordnete Systematik der fraglichen Gebilde. Zu kurzem Auszug ist die Arbeit nicht geeignet. *Beitzke, Berlin.*

643) **Nager, F. R. Beitrag zur Kenntnis seltener Abdominaltumoren (Lymphangioendothelioma cysticum abdominis.)** (Ziegl. Beitr. z. patholog. Anatom. u. allgem. Patholog. Bd. 36. H. 1. 1904.)

Bauchgeschwulst, bei 65jährigem Mann in 10jährigem Wachstum entstanden. Tod 23 Tage nach einer Probelaparotomie an Embolie beider Lungenarterien. Bei der Sektion zeigt sich die Bauchhöhle so vollkommen von gallertigen Geschwulstmassen ausgefüllt und durchwachsen, daß die gesamten Kontenta im ganzen ausgeweidet werden müssen. Die weitere Präparation ergibt eine sulzige Neubildung von teils knolligem oder beerenähnlichem, teils cystischem Charakter; die Hohlräume sind entweder umfänglicher, selbst bis faustgroß, teils mikrocystisch, dichtgedrängt, so daß das Gewebe einen grobporösen, schwammähnlichen Charakter erhält. Alle Hohlräume sind mit klarer Gallerte gefüllt. Keine hämorrhagischen oder nekrotischen Herde; kein Einwachsen in die Substanz der Organe (Magen, Darm, Leber usw.), keine Metastasen, auch nicht in den peritonealen Lymphdrüsen.

Die klare Gallerte steht in ihrer chemischen Zusammensetzung der Lymphe sehr nahe. Die mikroskopische Untersuchung (Härtung in Formalin, Alkohol, Sublimat, Müller'scher und Flemming'scher Flüssigkeit; Celloidineinbettung; Hämatoxylin-Eosin; van Gieson; Heidenhain's Hämatoxylin mit Hansen'scher Bindegewebsfärbung; Hoyer's Thionin; Sudan III) ergab an den Cysten eine starke Polymorphie der zelligen Auskleidung, zuweilen ein hohes regelmäßiges einschichtiges Zylinderepithel von der Art eines „typischen Drüsenepithels". Manchmal Mehrschichtigkeit oder auch niedrige, selbst platte Zellen. Durch eine Reihe von Bildern ergab sich die Möglichkeit, die Neubildung abzuleiten von „einer Affektion der Lymphspalten, welche zur Ausfüllung dieser mit gewucherten Endothelien und nachheriger Erweiterung durch gallertige Masse führte." Ausführliche Besprechung der histologischen Differentialdiagnose gegenüber Echinococcus alveolaris, Enterokystom und namentlich Carcinom und einfachem cystischen Lymphangiom (Lymphangiektasia cystica). „Die Geschwulst gehört zu den seltenen cystischen Lymphangioendotheliomen, von denen nur wenige sichere Fälle und in der Bauchhöhle überhaupt nur ein ähnlicher Fall (Henke) bekannt gegeben sind. Das Hauptausbreitungsgebiet und vermutlich auch die Ursprungsstelle ist nach Verf. in die Lymphbahnen des Mesenteriums zu verlegen, ferner in die Lymphgefäße des Mesocolons, Mesogastriums, des Omentums maius und des überziehenden Peritoneums der Abdominalorgane mit auffallender Freilassung der Darmserosa.

In einem besonderen Nachtrag hält Verf. ausdrücklich an seiner Diagnose fest gegenüber der jüngst von Ribbert in seinem Geschwulstwerk am Endotheliombegriff geübten Kritik. *Pick, Berlin.*

644) **Sergent, E. Les surrénalites chroniques d'origine infectieuse et l'insuffisance surrénale lente.** (Arch. génér. de médecine, 5 janv. 1904, t. I.)

Observation d'un malade à l'autopsie duquel on trouva les capsules surrénales sclérosées, avec des taches fibreuses circonscrivant de petits îlots glandulaires. Aucune autre lésion n'expliquait la mort. Le malade présentait des signes d'insuffisance surrénale: asthénie, amaigrissement, vomissements, douleurs abdominales, tachycardée, hypotension artérielle, tendance à l'hypothermie, syncopes. Ces symptômes avaient apparu depuis deux ans, à la suite d'une maladie aiguë

qui paraît avoir été la fièvre typhoïde. S. pense que cette maladie a produit une surrénalite qui a évolué d'une façon chronique. *Achard, Paris.*

645) Autefage et Aubertin, Ch. Examen histologique d'un testicule d'adulte en ectopie abdominale, compliqué de hernie inguinale. (Bull. de la Soc. anatomique de Paris, 6. nov. 1904.)

Dans les cas d'ectopie testiculaire abdominale coexistant avec une hernie inguinale, le testicule est toujours atrophié. La plupart des examens histologiques ont été faits chez des enfants. A. et A. en ont pratiqué un chez un adulte de 26 ans. La glande présente une sclérose très prononcée, qui la divise en lobules et qui dissocie même les tubes séminifères en quelques endroits. Les tubes sont atrophiés; leur paroi conjonctive est très épaissie. Les cellules séminifères sont réduites à 2 ou 3 couches, quelquefois à une seule; elles ont toutes à peu près le même volume; leur noyau est petit et souvent se colore en masse par l'hématéine. Il n'y a pas de spermatozoïdes. On ne distingue pas de cellules interstitielles. *Achard, Paris.*

646) Landsteiner, K. und Stoerk, O. Ueber eine eigenartige Form der Cystitis (v. Hansemanns Malakoplakie). (Ziegl. Beitr. z. pathol. Anatom. u. allgem. Patholog. Bd. 36, H. 1, 1904.)

Von Michaelis-Gutmann und v. Hansemann sind insgesamt vier Fälle einer eigenartigen Affektion der Harnblasenschleimhaut (einmal auch der Harnleitermukosa) beschrieben worden: stecknadelkopf- bis pfennigstückgroße tumorähnliche umschriebene Verdickungen, die intra vitam mit leichteren oder schwereren cystitischen Erscheinungen einhergingen. Die Erhebungen bestanden zum größeren Teil aus Ansammlungen großer protoplasmareicher Zellen mit kleinen Kernen unter Beteiligung auch kleiner Rundzellen, und erstere enthielten reichlichst Einschlüsse, welche der Hämatoxylinfärbung zugänglich waren und die Eisenreaktion (Berliner Blau-Probe) gaben. Michaelis-Gutmann hielten die Plaques für echte, möglicherweise zur Malignität neigende und mit ganz besonderen Einschlüssen versehene Geschwülste, während v. Hansemann die Frage nach der Natur der Zellen und Einschlüsse wie nach dem Wesen der Affektion selbst offen läßt und letztere mit der rein beschreibenden Bezeichnung „Malakoplakia vesicae urinariae“ belegt. Die Verf. berichten über drei weitere einschlägige Fälle, deren makro- und mikroskopische Uebereinstimmung mit den vorgängigen Beobachtungen die Auffassung derselben als einer wohlumschriebenen Affektion bestärkt. Makroskopisch schwankt die Erscheinungsform der betroffenen Blasenschleimhautpartieen zwischen Knötcheneruptionen nach Art der Cystitis follicularis und dem Bild eigenartiger zum Teil in regelmäßiger Weise von hyperämischen oder hämorrhagischen Säumen umgebener flacher Plaques, die zuweilen einen leicht überhängenden Rand und so ein pilzhutähnliches Aussehen besitzt. Der Grund ist lebhaft gerötet oder graupigmentiert. Mikroskopisch ist am auffälligsten das haufenweise Vorkommen der großen, mit sehr verschiedenartigen Einschlüssen versehenen und mit wechselnden Mengen von uni- und multinucleären Rundzellen gemischten Elemente, die subepithelial in der Schleimhaut sich vorfinden. Diese Herde werden sehr bald an der Oberfläche ulceriert oder (durch den ammoniakalischen Urin) maceriert und so epithelfrei. Der Prozeß hat nach den Verf. eine gewisse morphologische Verwandtschaft mit bestimmten chronischen Entzündungsprozessen, z. B. mit dem Skleroma respiratorium. Die großen Zellen sind wahrscheinlich den bei der Entzündung häufig auftretenden „großen Wanderzellen“ zuzurechnen und lassen in den Präparaten der Verf. eine Genese aus einfachen spindligen kleineren Formen, sei es sessiler oder mobiler Natur, nachweisen. Als „Wanderzellen“ vermögen sie gelegentlich bis in die Muskulatur vorzudringen, ja, selbst in kapilläre und venöse Gefäße, und als solche entwickeln sie auch ihre energische phagocytäre Tätigkeit. Die freien oder von Vakuolen umgegebenen Einschlüsse sind zum Teil ihrer Natur nach leicht bestimmbar (rote Blutkörperchen in normaler und veränderter Form, hämatogenes Pigment, kernhaltige kleine Rundzellen, stäbchenförmige Bakterien und deren Zerfallprodukte); zu einem anderen Teil sind es kleine runde Bildungen von bald schwächerer, bald stärkerer Eisenreaktion und eventuell konzentrischer Schichtung. Sie gehen aus phagocytär verarbeiteten roten Blutkörperchen hervor nach Art analoger Produkte bei anderen chronisch-entzündlichen Prozessen (hyaline Körper-

chen in der chronisch-katarrhalischen oder polypös veränderten Mukosa des Respirations- und Digestionstractus; hyaline Kugeln im Skleroma respiratorium).

Die in sämtlichen 7 Fällen beschriebenen (bei geeigneter Härtung nach Gram färbbaren) Bakterien möchten die Verf. als die Erreger des Prozesses ansehen; sie dringen vom Blasencavum in die Mukosa ein und liegen zunächst stets intracellulär. Diese Aetiologie paßt zu der aus dem histologischen Verhalten gewonnenen Auffassung des Prozesses als eines chronisch entzündlichen. Die Diagnose in vivo auf cystoskopischem Wege oder vielleicht auch durch die besondere Qualität des Harnsediments (große Zellen mit charakteristischen Einschlüssen!) erscheint möglich. Die Affektion möchten die Verf. „Cystitis en plaques“ taufen. *Pick, Berlin.*

647) Fabris, A. Sull atrofia sperimentale del testicolo. (Lo sperimentale, Jan. 1904.)

Die Unterbindung und Resektion des Vas deferens ist zur Erzeugung einer Hodenatrophie nicht ausreichend, selbst nicht eine Unterbrechung des normalen Spermatozoenbildungsprozesses,, dagegen kommt dieselbe nach temporärer Ischämie des Circulus arteriosus und immer dann zustande, wenn phlogistische und fibröse Reaktionen im Strange selbst und zwischen der Außenoberfläche des Hodens und den benachbarten Teilen nachfolgen. *Parodi, Turin.*

648) Zaborsky, St. von. Ein Fall von Chorioepitheliom. (Zentralblatt f. Gynäk. 1904. No. 18.)

Bericht über einen Fall, der ad exitum kam. Bei der Sektion zeigte der Tumor histologisch das typische Bild des Chorioepithelioms (nach Marchand). Die Wand des Uterus war verdünnt. An seiner oberen Fläche ein nußgroßer Knollen nnd in seiner Höhle ein haselnußgroßer Metastasen in der Vagina und in den Lungen. *Runge, Berlin.*

649) Sellheim, H. Die diagnostische Bedeutung der Ligamenta sacrouterina. (Beiträge z. Geb. u. Gyn. Bd. 8, Heft 3.)

Die Muskelbündel sind in den Ligg. sacro-uterina in der Nähe des Uterus am mächtigsten und bilden dort den Grundstock derselben. Sie streben immer bis zur Gegend des inneren Muttermundes einander entgegen und kreuzen sich erst dort. Von den Bindegewebsbündeln in den Bändern in der Nähe des Uterus gehen die obersten hinter dem Uterus vorbei, bilden auf der Hinterwand einen Vorsprung und setzen sich auf der gegenüberliegende Seite fort. Dieser „Sporn“ liegt in der Regel an der Grenze zwischen Hals und Körper. Die Fasern darunter gehen teilweis schon zu den Seitenkanten des Collum uteri und setzen sich hier fest; ein geringerer Teil zieht weiter nach vorn zur Blase. Sehr selten ist der Ansatz am Uterus nach oben verschoben, öfter nach unten. Einmal fand Verf. ihn in der Nähe der Spitze der Portio vagin. und ein ander Mal sogar von der hinteren Wand der Scheide ausgehend. Die peripheren Endigungen der Ligg. sacro-uterina zeigen eine allmähliche pinselartige Auffaserung. Auch sie sind hin und wieder in ihrem Ansatz an der Beckenwand nach oben, sogar bis gegen die Lendengegend hin verschoben. Die Ausbildung der Ligg. sacro-uterina geht in gewissem Grade mit dem Grade der Ausbildung und mit dem Wechsel der Größe des Uterus in den Phasen der Fortpflanzung Hand in Hand; eine besondere Hypertrophie tritt ein während der Schwangerschaft. *Runge, Berlin.*

650) Jaffe. Blasenmole und Eierstock, ein Beitrag zur Pathologie des Corpus luteum. (Arch. f. Gynäkol. Bd. 70 Heft 3.)

Die mikroskopische Untersuchung der Blasenmole ergibt das typische Bild; die Langhansschen Zellen und das Syncitium sind vielfach in Wucherung begriffen. Im rechten Uterushorn geschwulstartige Wucherung, welche mikroskopisch sich als Chorio-epithelioma atypicum (Marchand) ergibt. Das rechte Ovarium ist in eine apfelgroße, polycystische Geschwulst verwandt. Die Cystenwandungen sind dünn, transparent und auf der Innenfläche völlig glatt. Mikroskopisch sind sie sämtlich innen von typischem Luteingewebe ausgekleidet. Es handelt sich somit um Corpus-luteum-Cysten. Die Luteinschicht, nach innen zu nur von Cysteninhalt bedeckt, zeigt in den einzelnen Cysten wechselnde Stärke; hin und wieder besteht sie sogar nur aus einer Lage Zellen. Nirgends ist irgend welche Faltelung zu erkennen. Die die Cysten trennenden Septa bestehen aus straffem Bindegewebe, welches zumeist scharf gegen die Luteinschicht abgegrenzt

ist. In demselben finden sich Herde von Luteinzellen zu kleineren und größeren Streifen und Zügen angeordnet, die immer parallel der Faserrichtung verlaufen. An einzelnen Stellen kann man den Zusammenhang dieser Herde mit der Luteinschicht der Cystenwandung feststellen, indem man sieht, wie Blutgefäße von außen in die Luteinschicht eindringen und dadurch Teile derselben von ihr absprengen. In dem kaum wallnußgroßen, linken Ovarium finden sich das Corpus luteum sowie mehrere bis kirschkerngroße, teils mit seröser, teils mit blutiger Flüssigkeit gefüllte Hohlräume, die innen gelb austapeziert sind und unebene Innenfläche erkennen lassen. Mikroskopisch zeigt das Corpus luteum keine Abweichungen von der Norm. Die cystischen Hohlräume sind von typischen Luteinmembranen ausgekleidet, die teilweise große Breite aufweisen. Die Anordnung der Luteinzellen entspricht völlig der eines typischen Corpus luteum. Nach außen zu grenzt die Luteinschicht scharf gegen eine äußere kernarme und eine innere gefäß- und kernreiche Bindegewebsschicht, deren Trennung um so exakter ist, je breiter die Luteinschicht ist. In einem der Hohlräume liegt junges Bindegewebe der Luteinschicht nach innen zu auf. Die Luteinmembran ist überall charakteristisch gefaltet.

Auf Grund seiner Befunde glaubt Verf. annehmen zu dürfen, daß das Gros der kleineren Luteincysten auf ungeplatzte Follikel zurückzuführen sei. Daß die Innenseite der Cysten zumeist glatt war, ist nach Ansicht des Verf, Folge des hohen Innendrucks in denselben. Die über das Stroma zerstreuten Luteinzellherde führt Verf., in Uebereinstimmung mit Stoeckel, auf Absprengung von der Luteinschicht der Cystenwandungen infolge von Hineinwachsen von Blutgefäßen in letztere zurück. Keinesfalls glaubt er, daß es sich hier um einen aktiven Wucherungsprozeß der Luteinzellen handelt. Diese Luteinzellverlagerung ist nicht eine für die Blasenmole charakteristische Ovarialveränderung, da sie auch bei der Bildung des Corpus luteum in Fällen völlig normaler Gravidität und bei Corpus-luteum-Cysten außerhalb derselben stattfinden kann und andererseits findet sie sich auch nicht immer bei der Blasenmole. Dagegen ist stark zu vermuten, daß ein näherer Zusammenhang zwischen dieser besonderen Veränderung der Eierstöcke und der Blasenmolenbildung selbst bestehen muß. Verf. findet denselben mit Pick darin, daß in den Fällen von Blasenmolenbildung durch eine primäre Produktion von Luteingewebe, die bisher in allen derartigen genau untersuchten Fällen festgestellt wurde, ein Uebermaß chorio-epithelialer Aktion im Uterus (bezw. in der Tube) veranlaßt wird, und daß hierdurch die Blasenmole zur Ausbildung gelangt. *Runge, Berlin.*

651) Federlin, L. Ein Fall von Endothelioma ovarii (Hämangiosarkom) mit Metastasen in Lymphdrüsen und Uterus. (Beitr. z. Geburtsh. u. Gynäk. Bd. 8 Heft 2.)

Die bezüglichen Organe (beiderseitige Ovarialtumoren und der Uterus) wurden durch Laparotomie gewonnen, außerdem zwei große und eine kleine Inguinaldrüse entfernt. Das rechte Ovarium, 14 : 7 cm, hat höckerige, spiegelnde Oberfläche und ist von solider Beschaffenheit. Das linke, 18 : 8 cm, ist höckeriger, besteht aus vier großen und mehreren kleinen Cysten, sowie einem soliden, stilartig aufsitzenden Knoten. Im Innern der Cysten leistenartige Vorsprünge und papilläre Erhebungen. Im Uterus 3 große und mehrere kleine solide Knollen. Die Lymphdrüsen sind hart, sonst ohne Besonderheiten. Das rechte Ovarium wird von bindegewebigen Septen durchzogen, die überall mit mehrschichtigem Epithel bedeckt sind und papilläre Wucherungen in daneben liegende, ganz nekrotische Partieen hineinsenden. In der Nähe dieser Bilder bemerkt man Haufen großer polymorpher Zellen, in denen sich oft Reste von Epithelschläuchen, vielleicht Blutgefäßen, und eigenartige Zellen, die zwei- bis dreimal so groß sind wie die Tumorzellen, finden. Sehr auffallend ist der große Reichtum des Tumors an Gefäßen. Oft ist das Endothelrohr derselben durchbrochen und es wuchern Tumorzellen hinein oder das Gefäßrohr wird nur von Tumorzellen umkleidet. Das die Geschwulstherde trennende Bindegewebe schließt Lymphspalten und -räume in sich ein, die mit großen Tumorzellen ausgefüllt sind. Oft liegen auch Tumorzellen in den Blutgefäßen, ohne daß etwa ein Durchbrechen des Gefäßkanals nachweisbar ist. — Im linken Ovarium sind die Cysten von mehrschichtigem

Epithellager ausgekleidet, das sich oft in blumenkohlartigen Wucherungen erhebt. In den die Cysten trennenden Septen und dem soliden Knoten finden sich dieselben Bilder, wie im rechten Ovarium. Einer der aus dem Uterus stammenden Knoten weist dieselben Bilder auf wie das rechte Ovarium. (Die anderen Knoten waren Myome.) Die Lymphdrüsen sind von Haufen von Geschwulstzellen ohne bestimmte Anordnung durchsetzt, die aber oft an die Bilder aus dem rechten Ovarium erinnern.

Den Ausgangspunkt der Geschwulstentwicklung legt Verf. in die Blutgefäßwandungen und zwar in das perivaskuläre Endothel, sei es nun, daß es sich um eine äußere Endothelschicht der Blutgefäße handelt, oder um Endothelzellen einer perivaskulären Lymphscheide. Die Wucherung schreitet dann weiter fort, erdrückt die Gefäße, bildet solide Tumorhaufen, und es entstehen so Bilder, die als Sarkom zu bezeichnen sind. In weiteren Stadien halten sich die wuchernden Zellen nicht mehr an die vorhandenen Bahnen; der maligne Prozeß ergreift auch die Cysten und es kommt in diesen zu papillären Wucherungen. Verf. möchte den Tumor „Peritheliom" im Sinne Eberths nennen und die Endotheliome als Sarkome aufgefaßt wissen. Sodann tritt er dafür ein, daß der Knoten im Uterus eine echte Metastase des Ovarialtumors ist, und daß die Lymph-, vor allem aber die Blutbahnen die Verbreitungswege für diese Geschwulstart darstellen. *Runge, Berlin.*

652) Labhardt, A. Beitrag zur Kasuistik der Placentartumoren. (Beitr. z. Geburtsh. u. Gynäk. Bd. 8 Heft 2.)

Die nußgroße, dunkelrote Geschwulst lagerte durch einen dünnen Stiel mit der maternen Seite der Placenta verbunden, in einer bettartigen Vertiefung derselben, drei Querfinger vom Rande entfernt. In der Wandung des Bettes waren die Zotten eng an einander gedrängt und wiesen in ihrem Innern stark erweiterte Gefäße auf. Ein großer Teil von ihnen war völlig angiomatös umgewandelt. Der Tumor selbst bestand in seinem Innern aus geschrumpftem Blut, das von Fibrinzügen durchzogen wurde, die sich gegen den Stiel hin verdichteten, wo sich auch der Uebergang des angiomatösen Gewebes in das Hämatom fand. Eigentümlich war die Neigung dieses Angioms oder „Florioms", wie es Dienst nennt, zu ziemlich erheblichen Blutungen, die während der Geburt aufgetreten waren.

Runge, Berlin.

653) Borst. Neue Experimente zur Frage nach der Regenerationsfähigkeit des Gehirns. (Ziegl. Beitr. z. patholog. Anatom. u. allgem. Patholog. Bd. 36. H. 1. 1904.)

Die vorliegende umfangreiche Studie liefert einen wertvollen Beitrag zu dem vielerörterten Problem, ob die spezifische Substanz der nervösen Zentralorgane (Ganglienzellen, Nervenfasern, Gliagewebe) Schädigungen irgendwelcher Art mit einer richtigen Regeneration auszugleichen imstande ist. Die hier herrschenden Meinungsverschiedenheiten, die sich aus der vom Verf. zusammengestellten Literaturübersicht ergeben, haben ihren Grund sowohl in der Verschiedenheit der technischen Hilfsmittel, in der Art und im Alter der Versuchstiere (geringere Reparation bei älteren Tieren) wie endlich in der Mannigfaltigkeit der der Reparation voraufgehenden Traumen (Schnitt oder Stich, Resektion, Bakterieninokulation, Fremdkörperversenkung etc.) Verf. wählte für seine Untersuchungen einen neuen Weg: Versenkung von feinporösen Celloidinkörperchen (4—6 : 3 mm), die aus prismatischen Stückchen erstarrten Celloidins mit Nähnadelstichen hergestellt werden, durch einen Duraschlitz in die Großhirnsubstanz junger, höchstens halbwüchsiger Kaninchen. Tötung der Tiere nach 4 Tagen, 1 Woche, 10 Tagen, 2, 3, 4, 5, 6, 7 Wochen. Härtung 3 Tage in 10% Formol, 3 Wochen in Müllerscher Flüssigkeit; Alkohol in steigender Konzentration; Celloidineinbettung nach Apathy. Schnitte (Serien; 10—20 μ dick) gefärbt mit Hämatoxylin-Eosin, nach von Gieson, mit Alaunkarmin-Pikrinsäure, mit Neutralrot, nach Mallory, Weigert und Weigert-Pal. Die Achsenzylinderfärbungen (nach Stroebe, Ammoniakkarmin etc.) ergaben keine brauchbaren Resultate. Das Verhalten der den Fremdkörper unmittelbar umgebenden und in die Poren einwachsenden Gewebe wurde in den genannten zeitlichen Etappen festgestellt.

Die wesentlichen Ergebnisse der B.schen Untersuchungen, die mit eingehenden Protokollen belegt und mit sehr ausführlichem epikritischen Anhang versehen sind,

lassen sich dahin zusammenfassen: 1) Die Glia ist einer bedeutenden Wucherung fähig. Es kann durch die Gliaregeneration gelegentlich eine Wiederherstellung der unterbrochenen Kontinuität des Hirngewebes erfolgen. 2) Eine Neubildung echter Ganglienzellen durch mitotische Teilung war nicht festzustellen, wenn auch ein „Anlauf" in progressiver Richtung zuzugeben ist. Es entstehen dabei aber nur morphologisch uncharakteristische Elemente, denen in funktioneller Beziehung eine höhere Leistung, als sie jeder beliebigen lebenden indifferenten Zelle zukommt, nicht zugemutet werden kann; niemals entwickeln sich neue typische Ganglienzellen.

3) Die Frage, ob Nervenfasern sich im Gehirn neubilden können, die bisher eine offene und von einer Reihe von Autoren verneint worden war, ist durch B.'s Befunde in positivem Sinne entschieden: Die Poren der Celloidinkörperchen waren außer von neugebildeter Glia auch von Achsenzylindern resp. markhaltigen Nervenfasern durchwachsen, die ganz sicher als neugebildete aufzufassen waren. Die Bildung der neuen Markscheide folgt der Bildung des Achsenzylinders zeitlich etwas nach. Der gelungene Nachweis dieser Nervenfaserregeneration im Gehirn bildet nach Verf. selbst „das Hauptergebnis der vorliegenden Arbeit."

Pick, Berlin.

654) Neumann, E. Die subkutane Myelomeningocele, eine häufige Form der Spina bifida. (Virch. Arch. Bd. 176 Juni 1904.)

Während bei der v. Recklinghausenschen Myelomeningocele an der oberen und unteren Begrenzung des Tumors Haut, Rückwand des Wirbelkanals und Rückenmarkshäute aufhören, der Zentralkanal sich öffnet und die ungeschlossene Medullarplatte, bekleidet von ihrem Epithel, frei zu Tage liegt, beschreibt Verf. einen Fall, bei welchem eine solche Geschwulst von ganz intakter Haut überzogen war. Diese Haut besaß alle Anhangsgebilde (Haare, Balgdrüsen, Schweißdrüsen), unter ihr lag ein beträchtlicher Panniculus adiposus und sodann die Area medullo-vasculosa, in welcher sich Reste des Zentralkanals mit schön erhaltenem Epithel eingeschlossen fanden. Trotz des letzteren Befundes nimmt Verf. an, daß es sich auch hier um einen mangelnden Verschluß der embryonalen Medullarplatte handelt, nicht um die Einbeziehung des bereits geschlossenen Medullarrohrs in die Geschwulst, über welcher sich die Hautdecken in normaler Weise zusammengeschlossen haben. Verf. weist an der Hand früherer Literaturangaben nach, daß diese „subkutane Myelomeningocele" wahrscheinlich gar nicht so selten ist, und daß v. Recklinghausen wohl nur durch einen unglücklichen Zufall beim Abfassen seiner klassischen Arbeit keinen derartigen Fall zur Verfügung hatte. *Beitzke, Berlin.*

655) Mingazzini, G. Experimentelle und pathologisch-anatomische Untersuchungen über den Verlauf einiger Bahnen des Zentralnervensystems. (Monatsschr. f. Psychiat. u. Neurol. XV. 1904, Heft 1—5.)

Verf. hat 5 Fälle von pathologischen Veränderungen des Gehirns (Perecephalie, hämorrhagische Cyste, Tumoren, Mikrocephalie), 2 Fälle von Kleinhirnverletzung beim Hund und Affen und einen Fall von Zerstörung der Scheitel- und Hinterhauptslappen beim Affen, nach Pal, sowie mit Fuchsin und Eosin untersucht, und benutzt dieses Material zur Schilderung einiger Punkte, die den Faserverlauf betreffen.

Was das Rückenmark anbetrifft, so fand sich in einem Falle von Mikrocephalie ein Fehlen des Marks in den hinteren sacral- und Lumbalwurzeln und dementsprechende Lücken in den Markfasern des Rückenmarksquerschnittes. Das ventrale Feld der Hinterstränge ist vorwiegend exogenen Ursprungs. Bei schweren spastischen Lähmungen durch Degeneration der Seitenstränge findet Verf. immer einige Vorderhornzellen atrophiert und zwar vorzugsweise Elemente der zentralen und der dorsolateralen Gruppe. Verf. glaubt ferner feststellen zu können, daß in seinem Falle von Mikrocephalie die Kleinhirnseitenstrangbahn markhaltige Fasern enthielt, und glaubt, da er Clarkesche Säulen nicht auffinden konnte, daraus schließen zu dürfen, daß die Kleinhirnseitenstrangbahn noch einen anderen Ursprung habe, als die Zellen der Clarkeschen Säule.

Was die Verbindungen des Kleinhirnes betrifft, so behauptet Verf. die Existenz von Fasern, welche von der Großhirnrinde durch den roten Kern hin-

durch zum Cerebellum ziehen. (Der Befund des Verf. erscheint dem Ref. durchaus nicht eindeutig; nach ganz eindeutigen Versuchen mit der Marchischen Methode muß Ref. solche Fasern mit Entschiedenheit bestreiten und hält mit Probst alle Fasern des Bindearms für cerebellofugaler Natur [Unters. über die Leitungsbahnen des Truncus cerebri, Jena 1904]). Der mittlere Kleinhirnschenkel enthält sowohl cerebellofugale wie cerebellopetale Fasern. Was die Auseinandersetzungen über die Zusammensetzung des Hirnschenkels betrifft, muß auf das Original verwiesen werden. (Daß im Hirnschenkelfuß corticopetale Fasern vorkommen, wie Verf. behauptet, bestreitet Ref. l. c.) Die Fibrae transversae pontis teilt Verf. in Fibrae transversae e cerebello, Fibrae transversae e ponte und Fibrae transversae e cerebro (die letzteren kann Ref. nicht anerkennen). Die Verbindung des Cerebellum mit der Oliva inferior hält Verf. für eine im wesentlichen cerebellopetale. Verf. schließt ferner aus Degenerationsbefunden und aus den Verhältnissen der Markreifung, daß der ventroproximale Teil des Kleinhirnwurms zur gleichseitigen Hemisphaere in Beziehung steht, der dorsoproximale Teil mit der gegenseitigen. Die Nebenoliven stehen durch das Corpus restiforme mit dem Kleinhirn in Verbindung.

Verf. glaubt ferner aus einem Fall eine „Associationsbahn zwischen dem Abducenskern und dem dreieckigen Acusticuskern und Kleinhirn" erschließen zu dürfen. (Warum bei Betroffensein einer solchen hypothetischen Bahn die Zellen des Abducenskerns schwer atrophisch sein sollen, ist dem Ref. nicht verständlich). Verf. glaubt ferner, daß die Existenz einer Bahn, die den Schläfenlappen direkt mit dem hinteren Vierhügel verbindet, nicht bestritten werden kann, weil in dem Falle eines entsprechenden Herdes, das Bild der zelligen Elemente im hinteren Vierhügelkern mehr den Charakter der Degeneration, als den einer eigentlichen Atrophie trug. Von den Angaben über die Schleife sei hervorgehoben, daß Verf. die Fasern des lateralen Teils der Hauptschleife fast alle von den Zellen der ventralen Thalamuskerne herleitet. Die Substantia nigra steht in Beziehung zu den Ventralwindungen und dem Thalamus. Auf die Bemerkungen über einige weitere Verbindungen des Thalamus kann nur hingewiesen werden.

Lewandowsky, Berlin.

656) **Gallavardin, L. et Savy, P. Sur un cas de torticolis congénital avec autopsie et examen histologique du système nerveux.** (Lyon médical, 22 nov. 1903).

Chez un homme de 60 ans, atteint de torticolis congénital résultant de l'accouchement au forceps, le muscle sterno-mastoïdien était très rétracté et son chef sternal avait subi une transformation fibreuse. Les nerfs périphériques n'étaient pas atteints. Mais la nouvelle cervicale supérieure présentait une atrophie très marquée de la corne antérieure correspondante. G. et S. inclinent à penser que la lésion spinale est primitive. *Achard, Paris.*

657) **Brissaud, E. et Bach. Fongus de la dure-mère.** (Arch. génér. de médicine, 26 janv. 1904.)

Description d'une tumeur comprenant trois parties: une intra-cranienne, une extra-cranienne et une intermédiaire. La structur histologique était la même dans les trois parties; elle était surtout mise en évidence par la méthode de van Gieson. Elle était constituée par des faisceaux fibreux et des îlots de cellules épithélioïdes, formant parfois des globes: il s'agit d'endotheliome. Il n'y avait presque pas de vaisseaux, mais seulement des lacunes contenant du sang.

Achard, Paris.

658) **Sabrazès, J., Muratet, L. et Bonnes, J. Cellule nerveuse libre dans le liquide céphalo-rachidien dans un cas de syphilis médullaire probable-** (Arch. génér. de médecine, 26 janv. 1904.)

Chez un malade atteint de myélite probablement syphilitique, le liquide extrait par ponction lombaire renfermait des lymphocytes en abondance, quelques rares cellules endothéliales et, en outre, on y trouva une cellule nerveuse triangulaire, à noyau vésiculeux et pourvu de nucléole et à protoplasma rempli des granulations chromatophiles (fixation par l'alcool absolu et coloration par l'éosine-bleu de méthylène-acétone, procédé équivalent à celui de Nissl) — S. M. et B. pensent qu'il s'agit probablement d'une cellule détachée d'un foyer du mortification médullaire. *Achard, Paris.*

659) Taylor, W. E. Un cas de névrite du plexus brachial suivi d'autopsie. (Revue neurologique, 29 févr. 1904.)

Observation de névrite spontanée du plexus brachial ayant duré 14 ans débutant par le nerf cubital, puis atteignant le médian et enfin le radial, et donnant lieu à des douleurs, à de l'amyotrophie et à des troubles de la sensibilité objective à topographie nettement péripherique. A l'autopsie on a trouvé des lésions des nerfs malades consistant en une névrite parenchymateuse, d'intensité décroissante de bas en haut, avec beaucoup des gaînes vides et un peu d'hyperplasie conjonctive. De plus, dans la moelle, de la Ve cervicale à la Ire dorsale, la corne antérieure correspondante était diminuée de volume et un certain nombre de ces cellules étaient atrophiées ou disparnues. Pas de lésions des racines où des faisceaux blancs. — T. estime que les lésions spinales sont consécutives à la névrite.

Achard, Paris.

660) Nageotte, J. Sur la nature et la pathogénie des lésions radiculaires de la moelle qui accompagnent les tumeurs cérébrales. (Revue neurologique, 15 janv. 1903.)

Dans 3 cas de gliome du cerveau, N. a trouvé des lésions des racines spinales. Ces lésions consistent en un foyer de névrite, très limité, dans lequel on trouve une hyperplasie conjonctive, un gonflement du cylindre-axe, une vacuolisation de la myéline qui se sépare seulement en fines gouttelettes, et une prolifération des noyaux de la gaîne de Schwann. Il n'y a pas de dégénérescence wallérienne, ce qui s'explique par la conservation du cylindre-axe. Cependant, si l'on suit les racines postérieures à leur entrée dans la moelle, on voit apparaître des lésions au point précis où les fibres nerveuses traversent la pie-mère, en perdant leur gaîne de Schwann et leur gaîne de myéline segmentée. — Ces lésions consistent exclusivement en une dégénérescense de la myéline qui est transformée en chapelets; mais le cylindre-axe reste intact et il n'y a pas de réaction névroglique. N. fait ressortir les analogies que présente cette lésion dans les racines postérieures avec la lésion primitive du tabes. Pour expliquer les différences d'altérations des fibres nerveuses dans les racines et dans la moelle, il suppose qu'il existe dans le cylindre-axe une altération invisible par nos moyens actuels, et que, par suite des différences existant dans la gaîne isolante, la myéline intra-médullaire réagit plus que la myéline des racines à cette altération du cylindre-axe.

Achard, Paris.

661) Brissaud, E. et Brécy. Neuromyélite optique aiguë. (Revue neurologique, 30. janv. 1904.)

Observation de myélite aiguë débutant par des troubles visuels et terminée par la mort au bout de 13 jours. La ponction lombaire avait montré dans le liquide céphalo-rachidien des hématies, des lymphocytes et quelques polynucléaires. — L'examen histologique du système nerveux montre dans la moelle dorsale et cervicale et dans les nerfs optiques des cellules épithélioïdes tassées les unes contre les autres et formant des manchons autour des vaisseaux. Ces cellules, dans les préparations par la méthode de Marchi, montrent des granulations noires. Il n'y a presque pas de lésions des faisceaux blancs ni de la substance grise; cependant autour des vaisseaux, ont peut constater en certains points que la myéline a disparu. B. et. B. acceptent l'interprétation d'Achard et Greinon qui fait dériver les cellules épithélioïdes des cellules fixes des espaces périvasculaires. — Ce cas a évolué plus vite que dans d'autres observations analogues, sans doute parce que le bulbe a été atteint. La rapidité de la maladie explique qu'il y ait peu de lésions de la substance grise et de la substance blanche. Il s'agit surtout d'une „endothélite" des gaînes périvasculaires, probablement infectieuse.

Achard, Paris.

662) Bignami, A. Sulle alterazioni dei centri nervosi consecutive a lesioni cerebrali infantili. (Lo sperimentale, Jan. 1904.)

Bezüglich der Gruppe der Atrophieen oder Degenerationen bestätigen die Beobachtungen des A. im großen und ganzen diejenigen von W. Monakow. — Außerdem meint der Verf. daß die allgemein für Beispiele von Atrophieen zweiter Ordnung, tertiären Atrophieen oder fortgesetzten Atrophieen gehaltenen Alterationen als einfache Erscheinungen unterbrochener oder mangelhafter Entwicke-

lung angesehen werden müssen. — Was dann die — durch die nach einiger Zeit eintretende Wiederholung eines und desselben anatomisch-pathologisch Prozesses bedingten — Veränderungen anbetrifft, so besagt der Verf., daß es Encephalonatrophieen und Distanzsklerosen gibt, die in enger Beziehung untereinander von selbst wiederkehren, ohne daß die Läsion eines Teils im Vergleich mit dem andern sekundär genannt werden könnte. — Die Diphtheriesklerosen oder wirklich lobären, die nicht selten Begleiterscheinungen der Encephalonverletzungen der Kinder sind, können sich nach dem A. in verschiedenen anatomisch-pathologischen Formen zeigen. — Zum Schlusse beschreibt er einige in Kindergehirnen mit Läsionen angetroffene anatomische Modifikationen, die wahrscheinlich für den Ausdruck einer kompensierenden funktionellen Hypertrophie zu halten sind.

Parodi, Turin.

663) Hutchinson, R. A Case of Hemi-Hypertrophy, in which the internal Organs were affected. (The British Journal of Childrens Diseases June 1904, No. 6.)

Verf. beschreibt einen 4 Monate alten Knaben, dessen linker Arm und Bein und linke Hälfte des Abdomen hypertrophiert waren. Kopf, Gesicht und Zunge waren symmetrisch. Abnormalität der Finger und Zehen war nicht vorhanden. Die Asymmetrie der Extremitäten erschien bedingt durch eine äußerst starke Hypertrophie des subkutanen Fettgewebes. Der linke Oberarm war 40 cm dicker wie der rechte, das linke Bein 50 cm stärker wie das rechte und der linke Oberschenkel 40 cm größer im Umfang wie der rechte. Die Längenmaße zeigten keine Unterschiede. Der Sektionsbefund zeigte, daß die Hypertrophie sich auf das Fettpolster beschränkte. Die Knochen der linken Seite waren nicht stärker als die der rechten. Das Gehirn war normal und symmetrisch, die Glandulae pinealis und pituitaria zeigten keine Abnormalität. Dagegen waren die paarigen Organe auf der linken Seite entschieden größer als auf der rechten. Nieren: links 56 g, rechts 28 g, Nebennieren: links 42 g, rechts 14 g, Hoden: links 2,3 g, rechts 0,55 g. Die Lungen konnten wegen linksseitigem Empyem und Pneumonie nicht verglichen werden. Das Herz war normal; die Schilddrüse war symmetrisch gebaut. Dagegen war der linke Lappen der Thymus entschieden größer wie der rechte. Die Leber enthielt multiple Angiomata. *Finigan, London.*

664) Herzog. Ueber einen neuen Befund bei Molluscum contagiosum. (Virch. Arch. Bd. 176. Juni 1904.)

Verf. untersuchte eine Anzahl Molluscumgeschwülste von der Lid- und Stirnhaut eines dreijährigen Knaben. Bei Färbung dünner Schnitte mit dem Plehnschen Methylenblau-Eosingemisch fand sich kein einziges Element, das halbwegs mit Sicherheit als Protozoon anzusprechen gewesen wäre. Es ließ sich vielmehr kontinuierlich der Verlauf der Degeneration der intraacinären Epithelien von den normalen Basalzellen bis zu fertigen Molluscumkörperchen verfolgen; die dabei sich abspielenden Vorgänge werden eingehend beschrieben. Nun hat Verf. im Ausführungsgang eines der Tumoren eine typische Impetigopustel gefunden, ferner fanden sich in vier von sieben untersuchten Molluscumgeschwülsten die Ausführungsgänge mit massenhaften Mikroorganismen vom Habitus der Staphylokokken erfüllt. Verf. legt diesen Mikroorganismen ätiologische Bedeutung bei, was er durch Analogieen aus der Ekzemlehre eingehend zu begründen sucht. (Von Züchtungsversuchen und einer genauen bakteriologischen Untersuchung der fraglichen Kokken verlautet nichts. Die Möglichkeit, daß es sich um eine Sekundärinfektion handeln könnte, bleibt unerörtert. Ref.) Verf. ist geneigt, nicht nur für die entzündliche Epithelwucherung bei Ekzem und Molluscum contagiosum, sondern auch für die malignen Epitheliome eine Fernwirkung bakterieller Gifte als ätiologisches Moment anzunehmen. *Beitzke, Berlin.*

665) Kölner, H. Ueber Striae cutis distensae. (Münch. med. Wochenschrift 1904, No. 21.)

Im Verlaufe eines Typhusfalles entstanden bei einem 14jährigen Mädchen an beiden Oberschenkeln mehrere 3 bis 11 cm lange und bis zu 1 cm breite Striae, die folgendes histologisches Bild zeigten: Stratum corneum epiderm. und Rete Malpighi zeigen weniger Einsenkungen und sind vielfach locker aufgeblättert. Letzteres zeigt keine interpapillären Einsenkungen mehr. Das Bindegewebe der

Cutis verläuft gestreckter und steigt nicht in Papillen auf. Die elastischen Fasern sind im Bereiche der Striae gestreckt und im Verhältnis zum Rande der Striae sehr rarefiziert, wo sie sehr zahlreich und in ziemlich dicken Bündeln liegen. Die Gefäße verlaufen gleichzeitig gestreckt d. h. parallel zur Oberfläche. Diese Striae sind allem Anschein nach rein mechanisch durch Zerreissung entstanden: daher nicht als Striae atrophicae, sondern als Striae cutis distensae aufzufassen. *Runge*, *Berlin.*

666) **Aguerre, J. A. Epithélioma du mamelon et de l'areole et cancer du sein (maladie de Paget) developpés très rapidement, après une morsure.** (Revista méd. del Uruguay 1904.)

Femme de 38 ans sans aucun antécédent pathologique. Lors de l'allaitement de son dernier enfant, elle fut mordue par celui-ci dans le mamelon. A la suite de cet accident il s'est produit tout de suite après, une petite ulcération que loin de céder aux divers traitements médicaux essagés, allait toujours en augmentant, à tel point que 20 mois après la morsure on dut extirper au bistouri les tissus ulcerés.

L'examen microscopique des coupes de ces tissus fit voir qu' il s'était developpé dans l'endroit de la morsure un epithélioma pavimenteux lobulé.

La malade guérit cependant très bien; mais ou bout d'un an, le sein, que lors de la première intervention fut respecté parce qu'il paraissait indemne dut lui aussi être enlevé en entier; il était devenu le siège d'un epithélioma pavimenteux tubulé aussi que cela fut constaté au microscope. *Autoreferat.*

667) **Baermann, G. und Linser, P. Beiträge zur chirurgischen Behandlung und Histologie der Röntgenulcera.** (Münchn. med. Wochenschr. 1904, No. 21.)

Bei den Röntgenulcera sind die Gefäße größtenteils zu Grunde gegangen; an den größeren Gefäßen erkennt man häufig stärkere endoarteriitische Wucherungen mit Verengerungen der Lumina. Das Bindegewebe ist gequollen und zerfasert. Muskulatur und Schleimhaut weisen relativ geringe Veränderungen auf. Ganz anders gestaltet sich das histologische Bild, wenn die Ulcera mit gestielten Hautlappen gedeckt wurden. Schon kurze Zeit nach der Transplantation lassen sich zahlreiche junge Gefäße nachweisen. Die zahlreichen Leukocytenherde verschwinden und das Bindegewebe zeigt nach und nach wieder normale Färbung und Anordnung. In älteren Stücken finden sich die gewöhnlichen histologischen Bilder von Narbengewebe vor. Es werden somit hauptsächlich die Blutgefäße durch die Röntgenstrahlen gefährdet und geschädigt. *Runge*, *Berlin.*

668) **Hagetorn, A. Ueber einen Fall elephantiastischer Verdickung des Unterschenkels mit diffuser Knoten- und Warzenbildung.** (Münchn. med. Wochenschr. 1904, No. 18.)

Bei einer 42 jährigen Patientin zeigte sich der durch Amputation entfernte rechte Unterschenkel bis handbreit unterhalb des Kniegelenks stark knotenförmig verdickt. Die Knoten waren von Wallnuß- bis Erbsengröße und gingen nach oben hin allmählich in eine diffuse Verdickung der Haut über. Sie waren durch scharfe Furchen von einander getrennt und mit flachen Höckerchen bedeckt. Ihre Oberfläche sezernierte reichlich ein übelriechendes Sekret. Der Prozeß beruhte der Hauptsache nach auf einer enormen Dickenzunahme der Cutis. Mikroskopisch erweist sich die Epidermis als relativ dünn. Nur hin und wieder schwillt das Stratum corneum zu starken Durchmessern an. Das Stratum Malpighi ist zu dünnen, schmächtigen Zapfen ausgezogen, die eine gewaltige Höhe zeigen. Zwischen ihnen senken sich entsprechend lange, aber ungleich schlankere Zapfen der Oberhaut herab. In den oberen Schichten der Cutis finden sich verstreut unregelmäßig gestaltete, verschieden scharf konturierte Zellstränge, die den Zellen des Stratum Malpighi gleichen. In den tieferen Schichten der Cutis tritt ein dichtes Flechtwerk kernreichen Bindegewebes hervor. In den kleineren Knötchen überwiegt die Hypertrophie der Papillarkörper stark gegenüber den anderen Teilen der Cutis. Die Erkrankung möchte Verf. nicht als Elephantiasis aufgefaßt wissen, sondern glaubt vielmehr, daß sie der Dermatitis capillitii Kaposi's sehr ähnelt und möchte ihr daher den Namen Dermatitis tuberosa zulegen.

Runge, Berlin.

669) Koerber, H. Ein Fall von allgemeiner entzündlicher Schwellung der Haut. (Münchn. med. Wochenschr. 1904. No. 17.)

Gesamte Haut oedematös, von bronzeartiger, schmutzigbrauner Farbe. Keine Erkrankung der Nieren oder des Herzens. Mikroskopisch erwies sich das Epithel intakt, zeigte aber eine relativ starke Verhornung. Im Stratum papillare der Lederhaut zahlreiche kleine Rundzellenanhäufungen und deutlich oedematöse Lockerung des Bindegewebes. In der tieferen Schicht des Choriums überall größere Zellanhäufungen. Die intensiv gefärbten Kerne dieser Zellen waren teils polymorph und fragmentiert, teils klein und exzentrisch gelegen mit relativ großem Zellleib, teils rundlich mit wechselnd großem Zellleib.

Verf. glaubt, daß es sich um ein Anfangsstadium der Sklerodermie handelt.

Runge, Berlin.

670) Bonome, A. Di una nuova localizzazione dell' influenza. Contributo alla Patogenesi dell' atrofia acuta del fegato. (Lo sperimentale Jan. 1904.)

Die Beobachtungen des Verf. gründen sich auf 2 Fälle von akuter Atrophie der Leber, die sich in primitiver Form bei 3—4 jährigen Kindern gezeigt hatte. Dem Verf. gelang es, aus der Leber, der Milz und dem Blut den mit Bacterium coli vermengten Influenzabazillus zu isolieren. Verf. erklärt die Einwirkung des mit B. coli vereinigten Influenzabazillus in folgender Weise: Zuerst vollzieht sich der Uebergang großer Massen Influenzabazillen und des sich im Körper vermehrenden Bact. coli in die Leber und zwar auf dem Wege der intrahepatischen Verästelungen der Pfortader, wobei Influenzabazillus und B. coli wahrscheinlich auch mit Zerstörungsprodukten des Intestinalepithels vermengt sind. Der Pfeiffersche Bazillus findet infolge des Vorhandenseins von Hämoglobinkonkrementen im Protoplasma der Leberzelle, an der funktionierenden Leberzelle einen vorzüglichen Angriffspunkt; im Anfange reizt er die Zelle zur Funktion, indem er aus den roten Blutkörperchen mehr Galle erzeugt, die er dann nach jeweiliger Zunahme zerstört. Die excessiv gebildete Galle wird nicht ganz ausgeschieden, sondern geht zum Teil ins Blut über. — In der zweiten Periode geht die Vervielfältigung des Bazillus im zirkulierenden Blut vor sich, die infolge des Vorhandenseins der Galle erleichtert wird. Während dieser Vermehrung werden viele rote Blutkörperchen von den weniger resistenten zerstört, und aus solchen Zerstörungsprodukten, Hämoglobin, Stroma und wahrscheinlich auch aus anderen Elementen des kranken Organismus bildet sich ein besonderes Ferment, welches für sich allein oder zusammen mit dem Influenzabaz. die Auflösung der Leberzellen und damit das Bild der akuten Atrophie der Leber zur Folge hat. Demnach wäre also der Bazillus die nötige, aber nicht direkte oder unmittelbare Ursache der akuten Atrophie des Leberparenchymas. Er wirkte also indirekt und im Zusammenhang mit einem besonderen Umstande, nämlich im Zusammenhang mit der Gegenwart der Galle im Blut und vielleicht auch der Zerstörungsprodukte anderer Zellen. Die unmittelbare Ursache der Hepatolyse wäre somit ein besonderes Ferment, das durch die Zerstörung der roten Blutkörperchen und vielleicht auch anderer Zellelemente erzeugt würde.

Parodi, Turin.

671) Fadyean, J. M. A further note with regard to the staining reaction of Anthrax blood with Methylene-Blue. (Journal of comparative Pathology etc. Vol. XVI, No. 4.)

Verf. beschreibt einen Fall, in dem es ihm nicht gelang, seine typische Reaktion mit dem Blute eines an Anthrax erkrankten Tieres zu erhalten, obwohl die Bazillen in reichlicher Menge vorhanden waren. Sein Methylenblau war in diesem Falle ein frisches Präparat und gab erst, nachdem er eine 1 prozent. Lösung mit Zusatz von 1 bis 2 % Natrium bicarbonicum zum Kochen gebracht hatte, die typische Reaktion. Er schließt daraus, daß das Blau, welches er eine Reihe von Jahren in seinem Laboratorium benutzt hatte, entweder infolge von einer Verunreinigung oder allein durch langes Stehen diesen Polychromatismus erworben hatte. Im übrigen wiederholt er seine Beobachtungen vom vorigen Jahre und legt wiederum großen Wert auf diese Reaktion, welche sogar makroskopisch deutlich zu Tage trete und es ihm in vielen Fällen ermöglichte, Anthrax zu diagnostizieren, bevor er das Blutpräparat mit dem Mikroskop untersucht hatte.

Finigan, London.

III. Technik.

672) Pelagetti, M. Über einige neue Färbungsmethoden mit Anwendung der Zenkerschen Fixierungsflüssigkeit in der histologischen Technik der Haut. (Monatsh. für prakt. Dermatol. Bd. 38, 1904.)

Verf. betont, daß der absolute Alkohol, der das obligatorische Fixierungsmittel der Unnaschen Technik ist, in höchstem Grade die Eigenschaft besitzt, die Färbbarkeit des die Gewebe bildenden Stoffes weder zu beschränken noch zu verändern, da er der chemischen Zusammensetzung des Gewebes kein neues Element zuführt. (Ref. kann diese Angabe durchaus bestätigen auf Grund eigener farbenanalytischer Untersuchungen, möchte indessen hinzufügen, dass das Carnoysche Gemisch ebenso wie das Sublimat ebensowenig die chemische Zusammensetzung der Gewebe beeinflussen.) Um nun dem Uebelstande abzuhelfen, der durch die Beeinflussung des Strukturbildes durch den absoluten Alkohol gegeben ist, hat Verf. die Fixierflüssigkeiten durchgeprobt, die zwar die Struktur intakt erhalten, dagegen die Färbbarkeit des Gewebes seitens vieler Farbstoffe erschweren. Es erwies sich die Zenkersche Flüssigkeit als die geeignetste für diese Zwecke.

Die besten Resultate haben folgende Methoden gehabt:

I. Polychrom. Methylenblau. 24 Stunden. Wasser. Biebricher Scharlach (1 g in 5%iger Tanninlösung) 5 Minuten. Wasser, Alkohol, Oel, Balsam. — Kerne blau; Protoplasma rosa; Kollagen rot; Muskelfasern violett.

II. Hämatoxylin Delafield (sehr mit Wasser verdünnt). 24 Stunden. Wasser. Erythrosin (1 g in 5%iger Tanninlösung). 10 Minuten. Wasser, Alkohol, Oel, Balsam. — Kerne braun, Protoplasma hellrosa; rote Blutkörperchen rosa; Kollagen dunkelrosa.

III. Hämateïn Unna. 6—12 Stunden. Wasser. Gesättigte wässrige Lösung von Lithiumkarbonat; wenige Sekunden. Wasser. Wasserblau (1 g in 5%iger Tanninlösung) 2—5 Minuten. Wasser. Helianthin (1 g in 5%iger Tanninsäurelösung) 5—10 Minuten. Wasser, Alkohol, Oel, Balsam. — Kerne braun; Protoplasma hellgelb; Kollagen braungelb; Muskelfasern grün; Erythrocyten rot.

IV. Hämateïn Unna. 6—12 Stunden. Wasser. Gesättigte wässrige Lösung von Lithiumkarbonat; wenige Sekunden. Wasser. Croceïn (1 g in einer 5%igen Tanninsäurelösung). 5 Minuten. Wasser, Alkohol, Oel, Balsam. — Kerne braun; Protoplasma altrosa; Kollagen ziegelrot; Muskeln tiefrot.

V. Hämateïn Unna. 12—24 Stunden. Wasser. Gesättigte wässrige Lösung von Lithiumkarbonat; wenige Sekunden. Wasser. Biebricher Scharlach (1 g in einer 10%iger Tanninlösung); 5 Minuten. Wasser, Alkohol, Oel, Balsam. — Kerne braun; Protoplasma rosa; Kollagen rosa; Muskelfasern kastanienbraun.

VI. Hämateïn Unna. 12 Stunden. Wasser. Gesättigte wässrige Lösung von Lithiumcarbonat; wenige Sekunden Wasser. Bengalrosa (2 g in einer 5% igen Tanninsäurelösung); 10 Minuten. Wasser, Alkohol, Oel, Balsam. — Kerne dunkelblau; Protoplasma ziegelrot; Kollagen hellkastanienbraun; Muskelfasern dunkelkastanienbraun.

VII. Hämateïn Unna. 12 Stunden. Wasser. Gesättigte wässrige Lösung von Lithiumkarbonat; wenige Sekunden. Wasser. Benzopurpurin (1 g in einer 5% igen Tanninsäurelösung); 10—20 Minuten. Wasser, Alkohol, Oel, Balsam. — Kerne braun, Protoplasma rosa; Kollagen orangegelb; Muskelfasern violettrot.

VIII. Polychrom. Methylenblau; 12 Stunden. Wasser. Phloxinrot (1 g in einer 5% igen Tanninsäurelösung). Wasser, Alkohol, Oel, Balsam. — Kerne blau; Protoplasma hellrosa; Kollagen grellrosa; Erythrocyten rot. *M.*

673) Mayer, P. Notiz über Hämateïn und Hämalaun. (Zeitschr. für wissenschaftl. Mikroskop. Bd. XX, Heft 4.)

Verf. stellt sich seit längerer Zeit das Hämalaun direkt aus dem Hämatoxylin durch Oxydation mit Natriumjodal ($Na\,JO_3$) her und bereitet jetzt das Hämateïn in analoger Weise. Es wird 1 g Hämatoxylin in höchstens 10 ccm dest. Wassers durch Kochen gelöst, eine ebenfalls heiße Lösung von 0,2 g Natriumjodat in etwa 2 ccm Wasser hinzugeführt, gut umgeschüttelt und das Gemisch durch Einstellen des Glases in kaltes Wasser gut abgekühlt. Der Brei wird nach 1—2 Stunden

auf ein Filter gebracht, mit kaltem Wasser ausgewaschen, bei gewöhnlicher Temperatur oder mäßiger Wärme getrocknet.

Zur Herstellung des Hämalauns aus Hämatoxylin wird — zur Gewinnung von 1 Liter Hämalaun — 1 g Hämatoxylin in etwas Wasser durch Kochen gelöst, der Liter aufgefüllt, 0,2 g Natriumjodat und 50 g Alaun hinzugefügt und bei gewöhnlicher Temperatur durch Umschütteln gelöst. Das Hämatoxylin oxydirt sich, das Hämalaun ist nach dem Filtrieren zum Gebrauch bereit. Benutzt man eine fertige 5%ige filtrierte Alaunlösung, die man gegen Schimmelpilze durch etwas Thymol oder Formol (etwa 20 Tropfen auf 1 Liter) schützt, zum Lösen zuerst des Hämatoxylins, dann des Natriumjodats, ist Filtrieren des Hämalauns unnötig. *M.*

674) **Pappenheim, A. Ueber den Chemismus der Elastinfärbung und des Elastins sowie das spezifische färbende Prinzip der Elastinfarbstoffe.** (Monatshefte für prakt. Dermatol. Bd. 38, 1904.)

Verf. erörtert unsere bisherigen chemischen Kenntnisse des Orceins und des Weigertschen Elastinfarbstoffes. Bezüglich des sauren Orceins hebt er als bedeutsam die Tatsache hervor, daß es erst in H Cl-Lösung eine spezifische Affinität zum Elastin erhält. Beim Weigertschen Farbstoff erkennt er die vom Ref. behauptete oxydierende Eigenschaft des $Fe\,Cl_3$ bei ber Herstellung des Farbstoffes an, möchte aber dem Fe noch eine besondere Beizenwirkung zuschreiben. Im weiteren Verlauf des Aufsatzes bestätigt er dann die Anschauung des Ref. vollständig, sowie auch die Angabe von Fischer, daß Fuchsin allein mit $Fe\,Cl_3$ behandelt einen Elastinfarbstoff gibt. Als das wesentliche der Elastinfarbstoffe glaubt P. annehmen zu dürfen, daß sie „eine Form in sich neutralisierter amphoterer Amidooxyfarbstoffe" seien. Beim Orcein ersetzt P. die H Cl mit Erfolg durch zahlreiche saure Farbstoffe, welche gleichzeitig eine Kontrastfärbung geben, besonders van Giesons Gemisch. Beim Weigertschen Farbstoff gilt dasselbe; besonders gut ist hier (beizenfreies) Haematein, welcher die Färbung des Elastins noch vertieft. Außerdem hat P. durch Ersetzung der drei Komponenten des Weigertschen Farbstoffes durch andere analoge Stoffe eine große Menge von Elastinfarbstoffen erhalten. *Michaelis, Berlin.*

675) **Borchert, M. Ueber Markscheidenfärbung bei niederen Wirbeltieren.** (Vhdlg. d. Physiol. Ges. zu Berlin 1904.)

Verf. berichtet über gute Erfolge, die er durch die im Prinzip alte, in der Anwendung auf die systematische Faseranatomie der fötalen und erwachsenen Gehirne niederer Wirbeltiere neue Osmiumsäurebehandlung erzielt hat. Diese Methode ersetzt hier nicht nur völlig die bei den niederen Wirbeltieren mit ganz besonderen technischen Schwierigkeiten verknüpfte Weigertsche Markscheidenfärbungsmethode, sondern hat wesentliche Vorzüge vor ihr: Die Gehirne, die vorher in 10% Formalin gelegen hatten, wurden in 3 mm dicke Scheiben zerlegt und kamen für 24 Std. in 1% Osmiumsäurelösung, darauf in Aqua dest., steigenden Alkohol und wurden in Paraffin eingebettet und geschnitten. Die Schnitte wurden noch dem Palschen Differenzierungsverfahren unterworfen, d. h. sie kamen für wenige Stunden in $^1/_4$% Kalihypermanganicum-Lösung, wurden in Wasser abgespült und mit einer Lösung von Acid. oxal. 1,0, Cal. sulfur. 1,0, Aqua dest. 200,0 behandelt, darauf gründlich gewässert, entwässert, aufgehellt und in Canadabalsam aufbewahrt. *Autoreferat.*

676) **Pelagatti, M. Neue Methode zur Färbung der roten Blutkörperchen im fixierten Gewebe.** (Folia haematologica. April 1904 [conf. 672.])

Bei der Untersuchung der Lederhaut ergab sich folgendes Verfahren als nützlich, um die roten Blutkörperchen besonders hervortreten zu lassen: Fixation in Zenkerscher Flüssigkeit, Celloidineinbettung, die Schnitte kommen 12 bis 24 Stunden in das Hämateïn von Unna, dann in Wasser, hierauf in eine gesättigte wässrige Lösung von Lithium carbonicum, in reichlich Wasser, in eine Lösung von Helianthin 1 Teil in 100 Teilen 5% Tanninsäure, dann Wasser, Alkohol etc. Rote Blutkörperchen lebhaft rot, Kern braun-violett, Mastzellen violett-rot, Protoplasma hellgelb, Leimsubstanz und glatte Muskeln hochgelb. *M.*

Für die Redaktion verantwortlich: Prof. Rudolf Krause in Berlin (für normale Anatomie) und Dr. Max Mosse in Berlin (für patholog. Anatomie und Mikrotechnik).
Verlag von Urban & Schwarzenberg in Wien und Berlin. — Druck von Julius Sittenfeld in Berlin.

ZENTRALBLATT
FÜR
NORMALE UND PATHOLOGISCHE ANATOMIE
MIT
EINSCHLUSS DER MIKROTECHNIK

JAHRGANG I **HEFT 8** **1904**

I. Normale Anatomie.

677) **Schäfer. Theories of ciliary movement.** (Anat. Anz. Bd. 24. Nr. 19/20.)

Im Anschluß an seine früher ausgesprochene Ansicht, daß die amoeboide Bewegung, und auch die der Muskelzelle ein Störungsvorgang des Hyaloplasmas sei, hatte Schäfer weiterhin ausgeführt, daß Ciliarbewegung sich am einfachsten erklären lasse, wenn man annehme, daß die Cilien hohle Fortsätze der Zelle darstellen und deren Wand auf einer Seite oder in einer spiraligen Linie verdickt sei. Ein Vorfließen oder Zurückgehen des Hyaloplasmas, kurz jede Druckschwankung im Innern der Cilie, bedinge dann eine Beugebewegung, wenn der Verstärkungszug linear, eine korkenzieherartige, wenn er spiralig angeordnet sei, da die dickeren Wandpartien dem Drucke größeren Widerstand entgegensetzen als die schwächeren.

An der Hand von Pütters Referat über die Theorie der Flimmerbewegung in den Erg. d. Phys. (Jahrg. 2, Bd. 2), der seine Ansicht bekämpft, sucht Schäfer nachzuweisen, 1. daß in der Tat Cilien röhrenförmige Gebilde sind — ein Nachweis, der bis jetzt noch ausstand. 2. daß verschwistert mit dem Flimmerungprozeß Bewegungen „Ebbe und Flut" im Protoplasma der Zelle auftreten. 3. daß, wenn vom Zellenkörper losgelöste Cilien noch ihre Bewegungen fortsetzen — eine Beobachtung, die zunächst mit der Theorie unvereinbar erscheint, dies sich dadurch erkläre, daß die Cilie, ontogenetisch ein einfacher Auswuchs des Plasma, noch auf Stadien geringerer phylogenetischer Differenzierung, die allgemeine Plasmaeigenschaft der Beweglichkeit beibehalten habe. In der That liegen solche Beobachtungen nur für Protozoen vor. Bei den Metazoen muß immer der Zellkörper teilweise erhalten bleiben.

Pütters Theorie der Flimmerbewegung, der in jeder Cilie eine kontraktile und eine stützende, als Skelett funktionierende Komponente annimmt — bald ist die Achse stützend und allseitig von konstruktivem Plasma umgeben gedacht, bald sind beide auf die verschiedenen Seiten verteilt —, scheitert daran, daß sie von unbewiesenen Annahmen ausgeht, zweitens daß die Widerstandskraft und die Elastizität des Stahles noch nicht genügen würde, um bei dieser Anordnung die tatsächlich von der Cilie ausgeführten Stofftransporte auszuführen, ja nicht einmal um allein den Widerstand der umgebenden viscösen Medien zu überwinden, drittens, daß es höchst unwahrscheinlich ist, daß solche einfachen Vorwölbungen des Plasma sogleich bei ihrem Erscheinen eine so differenzierte Struktur besitzen — denn sie beginnen sich alsbald zu bewegen. *Poll, Berlin.*

678) **Roques, E. Répartition des chromoblastes dans le péritoine de quelques cyprinides.** (Assoc. anat. 6. réun. Toulouse, mars 1904.)

La forme des chromoblastes varie avec les espèces étudiées; la partie la plus pigmentée est celle qui correspond à la ligne latérale. Les pigments constituent un écran noir empêchant la diffusion des radiations colorifiques dans le milieu extérieur. Les cyprinides de surface, soumis à des variations plus grandes de température que les cyprinides de fond, ont un écran plus riche en pigments. *Soulié, Toulouse.*

679) **Retterer, E. L'influence du milieu sur l'évolution de la cellule épithéliale.** (C. R. Soc. Biol. Paris, 18 juin 1904.)

De ses recherches expérimentales sur l'épithélium du vagin chez le cobaye (décollements répétés), Retterer conclut: „Les conditions de nutrition, locales ou

générales, suffisent pour changer l'évolution d'une seule et même cellule épithéliale. Selon les circonstances, le revêtement épithélial prend des caractères indifférents, ou bien les cellules évoluent en éléments cornés ou muqueux, ou bien encore il en est qui dégénèrent en masses multi-leucocytaires." *Soulié, Toulouse.*

680) **Justus. Ueber den physiologischen Jodgehalt der Zelle.** (Zweite Mitteilung. Virch. Arch. Bd. 176 H. 1 April 1904.)

Verf. hatte in einer früheren Arbeit auf Grund mikroskopischer Untersuchungen den Satz aufgestellt; Jeder Zellkern enthält Jod. In Bestätigung und Erweiterung der ersten Untersuchung hat Verf. nunmehr in zahlreichen menschlichen und Kalbsorganen nach einer eigenen Methode, die genauer beschrieben wird, Jod qualitativ und quantitativ nachgewiesen. Seine Schlußfolgerungen lauten: „In jedem Organ ist Jod qualitativ nachweisbar. Quantitative Bestimmungen ergeben einen sehr verschiedenen Jodreichtum der einzelnen Organe. Der Jodgehalt der Schilddrüse übertrifft, besonders beim Menschen, bei weitem die anderen Organe. Es erscheinen die Hypothesen nicht mehr haltbar, welche eine Erklärung der Funktion der Schilddrüse auf Grund ihres ausschließlichen Jodgehaltes aufbauen". *Beitzke, Berlin.*

681) **Retterer, E. Recherches expérimentales sur les rapports génétiques entre l'épithélium et le tissu conjonctif.** (Assoc. anat. 6. réun. Toulouse, mars 1904.)

Retterer pratique sur l'épithélium du périnée et du vagin une série de décollements sous-cutanés, dans le but de produire des troubles nutritifs sur les cellules épithéliales. Ces irritations répétées font subir à la cellule épithéliale, selon les circonstances, l'évolution cornée ou muqueuse et des déviations d'évolution pouvant produire la leucoplasie ou des néoplasmes. Si les processus irritatifs sont peu intenses, mais prolongés, les végétations épithéliales prennent la forme adénomateuse et se transforment sur leur péripherie en tissu conjonctif réticulé ou fibreux, tandisque les cellules centrales se changent en éléments polymorphes, en cellules géantes, en leucocytes et en hématies. *Soulié, Toulouse.*

682) **Stephan, P. Remarques sur le tissu conjonctif d'Aplysia punctata.** (Réunion biol. Marseille, 21 juin 1904.)

Chez ce mollusque, on peut observer facilement la continuité des fibrilles conjonctives avec les cellules. Les fibrilles possèdent une grande analogie avec la partie axile des fibrilles des vertèbres tellesque la décrit Zachariadès. Ces fibrilles sont plongées dans une substance fondamentale hyaline, faiblement colorable par le bleu, et se gonflant moins par les acides que la substance collagène dont Stéphan n'a pu constater la présence autour du filament fibrillaire.

Soulié, Toulouse.

683) **Milian, G. Structure de l'épiploon du cobaye.** (Soc. Anat. Paris, mars 1904.)

L'auteur décrit minutieusement la trame conjonctive, les cellules conjonctives et endothéliales, les lymphocytes, les mononucléaires et les éosinophiles qui entrent dans la constitution de l'épiploon du cobaye. Il s'y rencontre peu de capillaires, mais un assez grand nombre de canaux derivatifs entre les artères et les veines (canaux de Sucquet). On y observe également des cellules vaso-formatives avec des globules rouges et blancs ou avec seulement des globules blancs.

Soulié, Toulouse.

684) **Renaut, J. Les cellules fixes des tendons de la queue du jeune rat sont toutes des cellules conjontives rhagiocrines.** (C. R. Soc. Biol. Paris, 25 juin 1904.)

Sur un filament tendineux, placé en legère tension dans du sérum artificiel et faiblement coloré par du rouge neutre, on peut constater l'existence de grains de ségrégation dans les cellules tendineuses qui se rangent, par suite, parmi les cellules rhagiocrines. *Soulié, Toulouse.*

685) **Renaut, J. Les grains de ségrégation des cellules du cartilage.** (Assoc. anat. 6. réun. Toulouse, mars 1904.)

Il existe dans les cellules cartilagineuses de l'appendice xiphoïde des Batraciens anooues des vacuoles dans lesquelles on peut démontrer l'existence de grains de ségrégation; ceux-ci se colorent par le rouge neutre en solution faible

dans le sérum physiologique. On peut donc considérer la cellule cartilagineuse comme une véritable glande unicellulaire. Renaut a étudié à ce même point de vue les cellules conjonctives et les cellules osseuses et a pu constater que ces éléments étaient dépourvus de grains de ségrégation. *Soulié, Toulouse.*

686) **Laguesse. La substance amorphe du tissu conjonctif lâche.** (Assoc. anat. 6. réunion. Toulouse, mars 1904.)

Le tissu conjonctif est composé par la superposition de lamelles d'une substance, assez solide, qui renferme les éléments figurés (cellules et fibres). Ces lamelles sont unies les unes aux autres par des expansions fibrillaires ou lamelliformes, et c'est dans leure intervalle que circule un liquide dont la composition est assez mal connue et qui contiendrait les matériaux de nutrition et d'échange. *Soulié, Toulouse.*

687) **Renaut, J. Sur une espèce nouvelle des cellules fixes du tissu conjontif: les cellules rhagiocrines.** (C. R. Soc. Biol. Paris, juin 1904.)

Il existe, dans le tissu conjonctif, des cellules fixes, rameuses, semblables aux cellules ordinaires, mais remplies de petits grains de ségrégation colorables par le rouge neutre: ce sont des cellules connectives et glandulaires qu'on peut mettre en parallèle avec les cellules lipocrines qui aboutissent à la vésicule adipeuse; Renaut propose de les désigner sous le nom de cellules rhagiocrines. Les clasmatocytes et les cellules érythrophiles du tissu conjonctif appartiennent à cette même classe des cellules rhagiocrines, et présentent la même réaction avec le rouge neutre. *Soulié, Toulouse.*

688) **Casikke. Histologische Untersuchungen über die Nervenendigungen in den Sehnen und im Perimysium der Ratte und des Meerschweinchens** (Monatsschr. f. Psych. u. Neur. 1904. XV, Heft 2).

Verf. stellte seine Untersuchungen an an der weißen Ratte und dem Meerschweinchen. Die Methode war die von Ruffini modifizierte Fischersche Ameisensäure-Goldchloridmethode. Im Perimysium der Ratte kommen die Pacinischen Körperchen in großen Gruppen vereinigt vor. Verf. beschreibt eine Anzahl von Varietäten der Pacinischen Körperchen, die durch ihre Kleinheit, eigentümliche Gestalt und vor allem dadurch ausgezeichnet sind, daß in ihnen nur eine marklose Faser mit spärlichen Anschwellungen zu finden ist, während an den ausgebildeten Pacinischen Körperchen eine Anzahl von Verzweigungen zu sehen seien. Pacinische und Golgische Körperchen können benachbart liegen und sich berühren. *Lewandowsky, Berlin.*

689) **Vigliani, B., Contributo allo studio dello sviluppo delle fibre elastiche nelle cartilagini.** (Lo Sperimentale — Anno LVIII, F. 2, 1904.)

Die Histogenese der elastischen Fasern wurde beim Ohrknorpel verschiedener Embryonen durchgeprüft (Schwein, Rind, Mensch usw.); die Färbungen waren die üblichen fürs elastische Gewebe (die Weigertsche, Unna-Tänzer-Lurini). — Die elastischen Fasern differenzieren sich als äußerst feine, homogene Fibrillen, die sehr schwach auf spezifische Färbungen reagieren, aus dem peripheren Abschnitte des Protoplasmas der embryonalen Zellen; später büßen die Fasern jeden Zusammenhang mit den Zellen ein, werden dicker und färbbarer. —

Die Zunahme der Färbbarkeit findet gleichmäßig statt; es findet nie eine reihenförmige Anordnung von Granula, wie von anderen Seiten behauptet wurde, statt. — Später verschmelzen die einzelnen Fasern an ihren Extremitäten; so erfolgt ihre Längezunahme und die Bildung von Netzen. *Levi, Florenz.*

690) **Wendelstadt. Experimentelle Studien über Regenerationsvorgänge am Knochen und Knorpel.** (Arch. mikr. Anat., Bd. 63, 1904.)

Verf. amputierte Tritonen den Vorderarm durch einen einfachen Scheerenschnitt und legte bis zum 31. Tage danach in anfänglich kurzen (8 Stunden) später längeren Zwischenräumen den betr. Armstumpf in Flemmingsche Flüssigkeit. Untersucht wurde an Serienschnitten, die mit Hämalaun gefärbt waren. Die Regeneration beginnt mit einer Epithelwucherung, die entweder zum baldigen Verschluß der Wunde führt, oder zunächst zu einer wallartigen Anhäufung rings um dieselbe. Alsdann folgt eine kleinzellige Infiltration in den benachbarten Gewebspartien. Diese kleinen Zellen, deren Herkunft nicht ganz sicher gestellt werden konnte, sind hauptsächlich bei der Resorption der Knochen beteiligt, die

stets an den peripheren Abschnitten stattfindet. Sie verschmelzen dabei vielfach zu Riesenzellen. Ist ein Teil des Knochens abgetragen, so beginnen Periost und Markzellen zu wuchern, indem sie sich dabei in typische Knorpelzellen umwandeln. Durch stetes Nachschieben bildet sich schließlich eine knollenförmige Anhäufung von Knorpelzellen am peripheren Knochenende. Diese Knorpelmasse wird dann in einzelne Stücke zerlegt, die den Handwurzelknochen und Phalangen entsprechen, so daß am 31. Tage bereits mikroskopisch das Bild der ausgebildeten Extremität vorhanden ist, in der dann auch Muskeln und Nerven regeneriert sind. Eine Beteiligung der Knochenzellen an der Regeneration findet nicht statt.

Thomé, Straßburg.

691) **Weidenreich. Die Bildung des Kinnes und seine angebliche Beziehung zur Sprache.** (Anat. Anz., Bd. 24, No. 21.)

W. unterzieht die Ansicht Walkhoffs, daß das Kinn durch die Wirkung der Sprache entstanden sei, einer Kritik. Das Kinn entsteht nicht durch die Wirkung des M. genioglossus; wie dieser Muskel, wenn sein Ansatz selbst durch stärkere Spongiosabälkchen ausgezeichnet sei, für das Entstehen der Rot. mentalis verantwortlich gemacht werden könne, ob ferner die Sprache Ausbildung und Ansatz des Genioglossus beeinflusse, hat Walkhoff nicht nachgewiesen. Die stärkeren Spongiosazüge, die dieser Verf. auf dem Röntgenbilde gesehen habe, sind durch den Verlauf eines Gefäßkanales bedingt, und sind keine „Trajektorien“. Die dreieckige Schwärzung auf dem Radiogramm in der Kinngegend, die Walkhoff auf die stärkere Ausbildung der Trajektorien zurückführt, ist durch die Dicke des Knochens an dieser Stelle bedingt: und bleibt auch bestehen, wenn man die ganze Spongiosa aus dem Knochen entfernt und dann durchleuchtet. — Die Unterschiede in der Gestaltung des Kinnes beim Affen und Menschen, die Walkhoff auf die Idee des Zusammenhanges mit der Sprache geführt haben dürften, lassen sich dadurch erklären, daß sich der Alveolarteil des Kiefers infolge der Reduktion der Zähne über den nun vorspringenden Basalteil zurückschiebt. In gleichem Sinne spricht auch der Vergleich des fötalen und des Greisenunterkiefers. Die Prot. ment. aber kommt dadurch überhaupt zu Stande, daß die Ossicula mentalia die beim Zusammentreffen der Unterkieferhälften entstandene dreieckige, kielförmig vorspringende Lücke ausfüllen. *Poll, Berlin.*

692) **Barchielli, A. Variazioni del margine superiore dello sterno umano e loro significato.** (Monitore Zool. Italiano. Anno XV, Febbraio 1904.)

Verf. berichtet über die an 162 Sterni bezüglich der Form ihres oberen Randes angestellten Untersuchungen; davon hatten 109 konkaven Rand (incisura semilunaris seu jugularis), 43 glatten, 4 konvexen, 3 spitzig erhobenen Rand, 3 wiesen episternale Tuberkeln auf. Verf. studierte die Entwicklung des Sternum am Menschen und glaubt, daß in normalem Zustande die episternalen Knorpel auf der Medianlinie miteinander verschmelzen, und dann an die sternalen Streifen (Hemisterni) sich anheften und so den zwischen besagten Streifen geöffneten oberen Winkel ausfüllen. Derart liegt in einem gewissen Entwicklungsstadium, der Gegenwart des Episternalknorpels halber, ein Sternum mit oberen spitzigen Rand vor. Bei seiner weiteren Entwicklung resorbiert sich der Episternalknorpel in verschiedenem Maße und bedingt je nach seinem mehr oder weniger reichlichen Vorhandensein, die verschiedene Formen (spitzig, konvex oder eben) des oberen Sternalrandes. Die Spuren des Episternums beim erwachsenen Menschen sind also häufiger, als bisher angenommen wurde, als nur die Brechetschen Knöchelchen erkannt worden waren. Ja letztere müssen sogar als Zeichen seines hochgradigen Zurückbleibens in der Entwicklung betrachtet werden; besonders ist das mit der ausgebliebenen Verschmelzung der Episternalknorpel der Fall. Verf. ist zu seinen Schlußfolgerungen auf einem von Heggeling unabhängigen Wege gelangt. *Banchi, Florenz.*

693) **Grynfeltt, E. Note sur le développement de l'articulation du genou chez l'homme.** (Soc. Anat. Paris, 18 mars et Montpellier Médical juin-juillet 1904.)

Grynfeltt a étudié le développement de la cavité articulaire du genou sur des foetus de 29—33—43—60—67—75 mill. Il existe d'abord cinq fentes distinctes: deux fémoro-méniscales, deux tibio-méniscales et une fémoro-rotulienne.

Les observations de Grynfeltt concordent avec celles exposées par Lucien au Congrès des anatomistes à Toulouse. *Soulié, Toulouse.*

694) Soulié, A. Sur les applications de la radiographie stéréoscopique à l'étude des artères des os. Note technique. (Assoc. anat. 6. réun. Toulouse, mars 1904.)

On peut très bien étudier par la radiographie stéréoscopique le système des artères périostiques et médullaires. Il importe de faire des injections au vermillon très pénétrantes et de poser très longtemps (3 ou 4 heures en poses fractionnées) pour l'obtention des épreuves. Les os deviennent vitreux, et montrent très bien, en surface les artères périostiques et à l'intérieur les artères médullaires, avec un effet de relief parfait des contours osseux. *Soulié, Toulouse.*

695) Sabatier, A. Sur les mains des membres et les mains des ceintures dans la série des vertébrés. (Assoc. anat. 6. réun. Toulouse, mars 1904.)

Sabatier assimile à des mains de ceintures certains os ou rudiments osseux dont la signification avait jusqu'à maintenant échappé aux observateurs. Chez les poissons osseux le post-claviculaire est une main monodactyle restée sous-cutanée; chez les chondroptérygiens, les tubercules de l'épaule (proptérygiens des raies) ou du basin représentent des mains rudimentaires scapulaires ou pelviennes. Il en est de même des précoracoïdes à extremité libre des urodèles, des saillies acromiales chez les reptiles, des apophyses prépubiennes chez les lacertiens et chez les chéloniens. Chez les oiseaux, les mains de ceinture sont figurées par la tête du coracoïde et l'acromion, et par l'apophyse prépubienne, chez les mammifères par l'acromion et l'apophyse coracoïde, et par les os marsupiaux. *Soulié, Toulouse.*

696) Princeteau et Rubère. Polydactylie et pied double. (Soc. d'Anat. et de Phys. de Bordeaux, 11 avril 1904.)

Observation d'un fœtus ayant six doigts à la main gauche et sept à la droite représentés par six métacarpiens et six doigts et un rudiment de pouce.

Soulié, Toulouse.

697) Poncel. Monstre syndactyle. (Marseille Médical 1re mai 1904.)

Fœtus à peu près à terme présentant à la main et au pied les différents degrés de la syndactylie. *Soulié, Toulouse.*

698) Waldeyer, W. Rémarques sur l'anatomie de l'écaille de l'occipital. (Assoc. anat. 6. réun. Toulouse, mars 1904.)

Chez certaines peuplades de l'Océanie et en particulier chez les Papous, on observe sur l'écaille de l'occipital, un peu arrière de l'apophyse mastoïde du temporal, une saillie osseuse dont l'importance varie avec les individus et aussi suivant le côté chez le même individu. Cette saillie osseuse dont la signification lui échappe actuellement, est désignée par Waldeyer sous le nom de „processus rétromastoïdien“. *Soulié, Toulouse.*

699) Balestra, A. und Cherie-Liquiere, M. Sui derivati del secondo arco branchiale nell'uomo adulto. (Archivio Italiano di Anatomia e di Embriologia, Vol. III 1904.)

Verff. haben an vielen frischen Präparaten und einer großen Anzahl Schädel das Verhalten der Hyoid-Kette, auch mit Berücksichtigung des Alters, studiert, und schließen, daß die Kette aus vier Grundstücken bestehe, nämlich dem Tympanohyale, dem Stylohyale, dem Ceratohyale und dem Apohyale. Das tympanohyale Stück ist von dem Schläfenstück sehr verschieden; es verknöchert an einer einzigen Stelle, ist konstant, und häufig das einzige die Kette darstellende Stück. Das stylohyale Stück kann dem tympanohyalen Stück anhaften und mit ihm gelenkartig verbunden sein; es verknöchert an zwei später miteinander verschmelzenden Stellen.

Das ceratohyale Stück ist das unbeständigste und am meisten veränderliche; es verknöchert, wenn völlig ausgebildet, an drei Stellen, und zwar am seltensten und spätesten an der unteren.

Das apohyale Stück (kleines Horn) ist konstant und verknöchert an einer einzigen Stelle.

Es besteht gar keine Beziehung zwischen der größeren oder geringeren Entwicklung der Kette und ihrer einzelnen Stücke einerseits, und Geschlecht und Alter anderseits. *Banchi, Florenz.*

700) Marceau, F. Recherches sur la structure et le développement comparés des fibres cardiaques dans la série des vertébrés. (Th. Sc. Nat. Paris, déc. 1903 et Annales des Sc. nat. mars 1904.)

A l' aide des méthodes de dissociation (acide azotique à 20 p. 100 et potasse caustique à 40 p. 100) ou par des fixations avec des liquides à base de sublime suivies de coloration par l'hématoxylique ferrique, F. Marceau a poursuivi une série de recherches sur la structure et le développement des fibres cardiaques chez les vertébrés. Parmi les conclusions de ce travail, les suivantes sont plus particulièrement personnelles.

Les fibres cardiaques des vertébrés inférieurs forment un réseau très compliqué, elles se terminent à la base du bulbe artériel ou contre les anneaux fibres des orifices du coeur des extrémités coniques semblables à celles des fibres striées volontaires. Chez les vertébrés supérieurs la disposition est la même et le mode de terminaison tout à fait analogue se fait contre les anneaux fibreux du coeur ou au sommet des muscles pupillaires. Les fibres cardiaques, telles qu'elles sont décrites dans les auteurs classiques, répondent à des produits de ruptures artificielles.

Les fibres cardiaques sont constituées par une colonne sarcoplasmique renfermant les noyaux, et à la péripherie de laquelle les fibrilles striées sont disposées sur une ou plusieurs assises et irrégulièrement dans ce dernier cas. Autour des fibres cardiaques des mammifères se trouve un sarcolemme sous forme d'une fine membrane froncée, adhérente au niveau des disques minces; ce sarcolemme, indépendant du tissue conjonctif, n'est probablement q'une différenciation de la partie superficielle du sarcoplasme.

Les cellules constitutives des fibres de Purkinje ne sont, ni une forme ancestrale de fibres musculaires, ni des fibres arretées dans leur développement, mais bien des formations spéciales se différenciant de très bonne heure.

Les bandes transversales scalariformes sont spéciales aux mammifères et á certains oiseaux, elles ne prennent pas part à la contraction et se comportent comme des disques minces; elles se développent après la naissance ne réprésentent pas des limites cellulaires mais des stries d'épaississement. Ce sont des pièces de perfectionnement fragmentant les fibres pour faciliter leur construction et les divisant à la façon de tendons minuscules en segments successifs.

Au début du développement, on aperçoit un syncytium doué de contraction avant sa division en myoblastes qui se transforment assez tard en fibrilles. Les fibres cardiaques du foetus à terme de mammifères sont individualisées et anastomosées, elles ont atteint leur nombre définitif et s'accroissent en achevant leur évolution. Celles qui ne sont pas complètement constituées s'accroissent par leurs extrémités qui ont conservé la structure embryomaires, celles qui sont complètement constituées se multiplient par division longitudinale comme l'avaient supposé Rouget, Heidenhain et comme Godlewski l'avait montré.

Soulié, Toulouse.

701) Nau, P. Malformations cardiaques. (Soc. anat. Paris No. 1, janv. 1904.)

1° Observation d'un foetus à terme présentant une absence de cloisonnement du canal auriculo-ventriculaire: un seul orifice auriculo-ventriculaire avec deux valves une antérieure, l'autre postérieure. Il n'existait pas d'orifice de l'artère pulmenaire au niveau du coeur, cette artère etait attrésiée. 2° Observation d'un foetus de huit mois avec une communication anormale de ventricules dont le siège était directement au dessous des sigmoïdes aortiques. *Soulié, Toulouse.*

702) Raviart et Chardon. Anomalies des valvules sigmoïdes aortiques. (Soc. centr. de médecine du départ. du Nord 25 mars 1904.)

Observation d'un cas où il n'existait que deux valvules sigmoïdes à l'orifice aortique du coeur; ces deux valvules étaint parfaitement suffisantes.

Soulié, Toulouse.

703) Livini. Sopra un caso di notevole riduzione dell'apparecchio tiroparatiroideo in una donna. (Monitore Zoologico Italiano 1904.)

Verf. beobachtete eine 71 jähr., alkoholistische, aber sonst, mit Ausnahme des Schilddrüsenapparats, ganz normale Frau. Die Schilddrüse war auf ein, rechts von der Medianlinie auf dem untern Teil des Schildknorpels und dem ersten Tra-

chealring gelegenes Körperchen zusammengeschrumpft; dieses Körperchen war 10 mm lang und 3 mm breit und gleichsam in drei angeschwollene Segmente zerfallen. Die histologische Untersuchung ergab, daß es aus wenigen Schilddrüsenbläschen bestand. Die Parathyroidea war durch ein anderes ebenfalls rechts vom 2. Trachealring, 7 mm langes und 2 mm breites Körperchen repräsentiert, dessen Struktur der normalen der Parathyroides vollkommen entsprach. Ringsherum fehlte jede Spur eines degenerierten Gewebes und überhaupt jede Spur, die den Gedanken einer pathologischen längst verlaufenen Zerstörung erwecken könnte. Die unteren Schilddrüsenarterien und die Art. superior sinistra waren sehr dünn und sehr wenig verzweigt. Die gründlichste Untersuchung des Falles hat Verf. überzeugt, es handle sich um eine angeborne Abwesenheit, eine wirkliche Agenesie des Tyro-paratyroiden Systems. Die Frau gab intra vitam nie Anzeichen von Idiotismus oder Kretinismus, die auf eine solche Aplasie zurückgeführt werden könnten. *Banchi, Florenz.*

704) **Kantorowisch, F., A. Ueber den Bau und die Entstehung der Schmelztropfen.** (Deutsche Monatsschr. für Zahnheilk., 22. Jahrg., 1. Heft.)

Die Schmelztropfen finden sich nur an Stellen zu deren Bildung komplizierte Faltungsvorgänge notwendig sind, z. B. an den Teilungsstellen der Molarenwurzeln, am Zahnhalse. Macht ein Paket Odontoblasten an den Wurzelteilungsstellen die achtförmige Einziehung des Pulpawulstes nicht mit und bleibt an seiner ursprünglichen Stelle liegen, so kann es mit dem Mutterzahn noch in Verbindung bleiben oder sich ganz loslösen oder die mittleren Odontoblasten können vollständig ausgesprengt werden, während die seitlichen mit der allgemeinen Odontoblastenschicht des Mutterzahnes in Verbindung bleiben. In letzterem Fall hat die allgemeine Odontoblastenschicht ihrerseits Dentin abgelagert, die Reihe ist geschlossen, die ausgesprengten Odontoblasten nekrotisieren nach kurzer Tätigkeit und geben zu Hohlräumen Veranlassung, die öfter wie die Interglobularräume unverkalkte Grundsubstanz enthalten. Der Fall der vollständigen Aussprengung beweist, daß der überzählige Zahn nur eine Abspaltung des Hauptzahns ist. Die Frage nach der Ursache der Schmelzbedeckung der Schmelztropfen läßt der Verfasser offen, er erwähnt nur daß die weiteren Untersuchungen davon ausgehen müssen, ob Baumes Auffassung, daß der Schmelz des Tropfens aus einer durch Faltung entstandenen Ausschließung des Schmelzorgans hervorgegangen, dieses also der primäre Vorgang wäre, richtig oder ob die Aussprengung der Odontoblasten das primäre ist, wie Walkhoff annimmt.

Richter, Berlin.

705) **Liebert, A. Ueber die Fundusdrüsen des Magens beim Rhesus-Affen.** (Anatom. Hefte, Heft 73 [23. Bd. Heft 3] 1904.)

Untersucht wurden ein ganzer in Sublimat fixierter Magen, mit Karmin-Gelatine injizierte Stücke vom Magenfundus und nach der Semperschen Methode behandelter Magen vom Rhesus-Affen. Die ganze innere Oberfläche des Magens ist mit zahlreichen kleinen Wärzchen bedeckt, welche hier und da mit einander verschmelzen, so daß vollständig geschlossene Ringwälle entstehen, die eine kraterförmige Vertiefung umgeben. Dieser État mamelonné ist durch Dickenunterschiede der Gesamtschleimhaut bedingt. Den kraterförmigen Einsenkungen entsprechen Solitärknötchen, welche zum größten Teil der Submucosa angehören. In den Epithelzellen der Oberfläche und der Magengrübchen wurden Andeutungen von Kanälchen gesehen. Die Zentralkörper, welche in Gestalt eines Diplosomas vorhanden waren, lagen regelmäßig in der Achse der Zelle und zwar in den tiefsten Teilen der Sekretsammelstelle. Der Bau der Belegzellen der Fundusdrüsen stimmt mit den entsprechenden Verhältnissen beim Menschen so gut wie vollständig überein. Zwei Kerne fanden sich in ihnen nur in vereinzelten Fällen. Die Hauptzellen der Fundusdrüsen erscheinen im Drüsenhals und Drüsengrund different; die ersteren werden als „Nebenzellen“ von den eigentlichen Hauptzellen unterschieden. Das Epithel im oberen Teil der Drüsenschläuche und im tiefsten Abschnitt der Magengrübchen bildet ein „Keimepithel“, in welchem eine Zellenproduktion stattfindet und von welchem aus die Oberflächenepithelzellen und die „Nebenzellen“ neugebildet werden. *Ballowitz, Greifswald.*

706) Pirano, R., Ricerche istologiche sulla funzione secretiva degli epiteli specifici dello stomaco. (La Sperimentale — Anno LVIII, F. 1, 1904).

Bei Hunden mit Magenfisteln, bei denen die Reaktion der Magenschleimhaut geprüft werden konnte, wurden bei verschiedenen physiologischen Zuständen des Magens Schleimhaut-Bruchstücke durch die Fistel abgeschnitten und sofort fixiert und der mikroskopischen Untersuchung unterworfen; als Fixierungsflüssigkeiten wurden die von Zenker, die von Flemming und die von Altmann gewählt, gefärbt wurden die Schnitte durch die Biondische, die Galeottische und die Altmannsche Methode. Nach 24stündigem Fasten, als die Schleimhaut alkalisch reagierte, waren die Hauptzellen ziemlich reich an Granula; die Belegzellen waren gefüllt mit einer viel reicheren Menge Granula, so daß die Struktur des Cytoplasmas verborgen bleibt. Als die Magenverdauung ihren Höhepunkt erreichte, war in beiden Arten von Zellen die Granulamenge erheblich herabgesetzt, die Hauptzellen waren stark vakuolisiert, und in vielen war ihre Veränderung so groß, daß eine Restitutio ad integrum kaum zu erwarten war.

Levi, Florenz.

707) Voron. Sur un cas d'imperforation du duodénum chez un nouveau-né. (Lyon médical, 10 avril 1904.)

La continuité du duodénum était interrompue au niveau de la tête du pancréas, et de chaque côté de la solution de continuité le duodénum se terminait par un cul de sac. Il est regretable que l'auteur ne donne aucun renseignement concernant l'abouchement des canaux cholédoque et pancréatique. *Soulié, Toulouse.*

708) Neumayer, L. Recherches sur le développement du foie, du pancréas et de la rate chez Ceratodus F. (Assoc. anat. 6e réunion Toulouse, mars 1904.)

Le foie se constitue aux dépens d'une partie de l'intestin ventral, qui fournira aussi l'ébauche du pancréas ventral. L'ébauche hépatique primitive, limitée par la „plaque hépatique" pousse des bourgeons entre les capillaires de la future veine porte et deviendra le parenchyme du foie, tandis qu'une partie de la plaque hépatique formera le cholédoqne. Le pancréas se développe aux dépens de deux ébauches l'une dorsale, et l'autre véntrale droite; cette dernière dérive du côté droit du cholédoque au niveau de la plaque hépatique. Les deux ébauches se fusionnent ultérieurement, l'ébauche dorsale perd ses connexions avec l'intestin et le conduit primitivement détaché du cholédoque devient le canal excréteur définitif. La rate fait sa première apparition sous la forme d'un épaississement du mésentère dorsal, et les observations de l'auteur concordent avec celles de Laguesse, Nicolas et Piper. *Soulié, Toulouse.*

709) Branca, A. Formations cytoplasmiques du revêtement épithélial du foureau de la langue chez Tropidonotus natrix. (C. R. Soc. Biol. Paris, 16 avril 1904.)

A la péripherie de l'endoplasme des cellules épithéliales on observe un assez grand nombre de corpuscules sidérophiles. *Soulié, Toulouse.*

710) Drzéwina Melle, A. Sur l'organe lymphoïde de l'œsophage des Sélaciens. (C. R. Soc. Biol. Paris, 16 avril 1904.)

L'organe lymphoïde (ou de Leydig) de l'œsophage n'a pas de limites précises, il est morcelé en lobes anastomosés entourés par des sinus. On y rencontre: des cellules granuleuses à réaction acidophile, amphophile et neutrophile, des lymphocytes à protoplasma granuleux presentant la réaction acidophile, des mononucléaires, à noyau excentrique, fixant les couleurs acides et quelques rares polynucléaires. *Soulié, Toulouse.*

711) Chaine, J. Sur la gaine de la langue des Pics. (Réunion biol. Bordeaux, 5 juillet 1904.)

La langue des pics est enfermée à sa base dans un véritable foureau renfermant des muscles insérés sur l'os hyoïde et qui sont des auxilliaires des muscles rétracteurs de la langue. *Soulié, Toulouse.*

712) Chaine, J. Remarques sur la musculature de la langue des Oiseaux. (Réun. biol. Bordeaux, 7 juin et 5 juillet in C. R. Soc. Biol. Paris, 11 juin et 9 juillet 1904.)

Les dissections poursuivies par l'auteur sur le Pingouin (Alca torda), le courlis (Numenius phœops) et l'autruche (Struthio camelus) lui ont montré que,

chez ces oiseaux, les muscles cerato-glosse et hyo-glosse sont partiellement fusionnés, ce qui l'amène à conclure à „une parenté étroite entre ces deux muscles" qui sont très probablement la dissociation fonctionnelle d'une même masse musculaire. Chez la grèbe (Podiceps fluviatilis), l'hyoglosse fait défaut.

Soulié, Toulouse.

713) **Bonne, Ch. Recherches sur le développement des veines du foie chez le lapin et le mouton.** (Journal de l'Anatomie n° 3 mai 1904.)

Dans ce mémoire accompagné de trois planches, l'auteur reprend, sur le lapin et sur le mouton, le développement du système veineux et en particulier des veines du foie. Tandis que chez l'homme le chat et le lapin la veine ombilicale gauche persiste seule pour ramener le sang du placenta, chez le mouton, il existe deux veines ombilicales qui s'unissent en un tronc commun immédiatement au dessous du foie. Ce tronc va s'ouvrir dans l'anneau proximal des vitellines près de l'origine du canal d'Arantius. L'anneau inférieur ou distal des vitellines n'a qu'une existence éphémère ou peut-être n'existe pas chez le mouton car l'auteur n'en a trouvé aucune trace à partir des embryons de 6 mill., le plus jeune stade qui ait été examiné. L'anneau proximal est très net, il est fermé en haut par les branches internes ou anastomotiques des vitellines qui deviennent le segment transversal de la grande voie transhépatique médiane. Cette voie transhépatique est formée par le canal d'Arantius qui se montre, sur le stade initial de 6 mill., comme le prolongement de la vitelline droite. Les veines éfférentes du foie sont d'abord représentées par les tronçons terminaux des vitellines; plus tard, ces veines perdent leurs connexions avec le sinus veineux et deviennent des affluents de la grande voie transhépatique mediane. L'auteur termine son mémoire par des considérations physiologiques sur le cours du sang dans les divers systèmes veineux de l'embryon. *Soulié, Toulouse.*

714) **Larrier, Nathan. Les myélocytes basophiles du foie fœtal.** (C. R. Soc. Biol. Paris, 23 avril 1904.)

Les myélocytes du foie fœtal peuvent se présenter sous trois aspects différents: 1° ils sont légèrement basophiles et de la dimension des globules rouges, 2° ils ont la forme des leucocytes avec des dimensions doubles des précédents, 3° ils ont l'aspect et les réactions des myélocytes basophiles. On peut observer sur frottis de foie de fœtus de lapin des types de transition entre les myélocytes basophiles et les amphophiles, et sur des coupes de foie de foetus de cobaye des formes de passages entre les leucocytes et les mégacaryocytes.

Soulié, Toulouse.

715) **Julin, Ch. Recherches sur la phylogenèse des Tuniciers. Développement de l'appareil branchial.** (Zeitschr. f. wissenschaftl. Zoologie Bd. 76, Heft 4, 1904.)

Der Verf. gibt eine ausführliche Schilderung der Entwicklung des Kiemenapparates von zahlreichen Tunicaten. *Ballowitz, Greifswald.*

716) **Gaignerol. Un poumon à six lobes.** (Soc. d'anat. et de physiol. de Bordeaux in Journ. de Médecine de Bordeaux 10 avril 1904.

Observation d'un poumon droit à six lobes sur une femme de 30 ans: le lobe moyen était normal, le lobe supérieur et l'inférieur étaient divisés en deux par une échancrure assez profonde. Enfin il existait sur la face diaphragmatique un lobe azygos confondu en arrière avec le lobe inférieur et qui, en avant s'en séparait et se terminait par une languette contournant le bord droit du coeur, pour se mettre en rapport avec la face antérieure de cet organe. *Soulié, Toulouse.*

717) **Roussy, G. Artères rénales surnuméraires.** (Soc. anat. Paris, No. 1, Jan. 1904.)

Anomalie bilatérale dans l'irrigation des reins. Chaque rein recevait quatre artères: deux nées de l'aorte au dessous de la mésentérique allant dans le sinus du rein au niveau de l'artère normale, une troisième partait à gauche de l'aorte à la hauteur de la mésentérique inférieur et à droite 1,5 cm. plus bas pour aboutir à la partie inférieure du hile, enfin une quatrième, branche de l'iliaque primitive pénétrait dans le rein par le pôle inférieur à gauche, par la face postérieure à droite. La disposition veineuse était identique à celle des artères.

Soulié, Toulouse.

718) Schottlaender, J. Ueber mehreiige Follikel und mehrkernige Eizellen im Eierstock des Menschen. (Vortrag, gehalten am 10. V. 1904 im Naturhist. med. V. Heidelberg.)

Verf. hat im Jahre 1893 (Arch. f. mikr. Anat., Bd. 41) in den Eierstöcken von Foeten und Neugeborenen relativ häufig „atypische" Primordialfollikel beobachtet. Er führte ihre Entstehung auf die durch unregelmäßiges Bindegewebswachstum erfolgende Abschnürung und Isolierung mehrerer Eizellen aus den Eiballen oder — seltener — den Pflügerschen Schläuchen zurück.

Durch die inzwischen erschienenen Arbeiten, besonders diejenigen Stöckels (Arch. f. mikr. Anat., Bd. 53) Rabls (ibid., Bd. 54) und Rosners (Extrait du bulletin de l'acad. des sciences de Cracovie Nov. 1901) hat sich Verf. veranlaßt gesehen, sein früheres Material zu revidieren und neues Material, besonders noch Eierstöcke von Kindern und Erwachsenen zu untersuchen. Er ist zu folgenden Ergebnissen gekommen: 1. Die Entstehung neuer Eier im Eierstock der Erwachsenen durch innerhalb des Follikels sich vollziehende direkte amitotische Kernteilung mit nachfolgender Zellteilung ist unerwiesen (vergl. Rabl l. c.) 2. Rabls Annahme einer erst im Follikel erfolgenden Zellkörperteilung, Rabls und Rosners Annahme einer im Follikel stattfindenden Verschmelzung von Eizellen ist nicht wahrscheinlich und zur Erklärung der entsprechenden Bilder nicht notwendig. 3. Das Vorkommen der vom Verf. schon früher beschriebenen, nunmehr auch im Eierstock eines 1 jährigen Kindes gefundenen und demonstrierten „Eiballenfollikel", die atypische Follikel in großem Maßstabe darstellen, weist direkt auf die früher behauptete und oben angegebene Art der Entstehung hin. Es muß größeres Gewicht als bisher auf die Unregelmäßigkeit des Bindegewebswachstums im Eierstock gelegt werden. Alle beobachteten, auch diejenigen Bilder, in denen ein einheitlicher Zellkörper mehrere Kerne beherbergt, lassen sich in obiger Weise befriedigend erklären. Es handelt sich hier nicht um mehreiige Follikel, wie Verf. früher angenommen hat, sondern um mehrkernige Eizellen, die aus syncytialen Eiballenabschnitten (vergl. Balfour Quart. Journ. of Micr. Science Vol. 18, 1878 und van Beneden Arch. de Biol. Vol. 1, 1880) abgetrennt worden sind. 4. Die atypischen, nunmehr auch in den Eierstöcken von Kindern und Erwachsenen, bei letzteren unabhängig von der Menstruation (vergl. Stöckel l. c.) wahrgenommenen Primordialfollikel können sich sowohl durch Untergang der überzähligen Eizellen bezw. Kerne, als auch durch Einwucherung von Bindegewebe in typische, in letzterem Falle in mehrere typische Follikel verwandeln. Sie stehen in engster Beziehung zu der Entstehung von Doppelbildungen und Mehrlingen. 5. Die Eiballenfollikel scheinen ebenso wie sie schnell entstehen, meist auch frühzeitig unterzugehen. Die Mehrzahl aller, vielleicht alle großen im Eierstock von Foeten, Neugeborenen und Kindern nicht selten vorkommenden Graafschen Follikel sind wahrscheinlich als Eiballenfollikel aufzufassen; durch ihren Untergang entsteht hier die sog. kleincystische Degeneration. Auf der anderen Seite ist eine Erhaltung von Resten dieser Eiballenfollikel, vor allem der hyalin degenerierten, darin zu beobachtenden „Nebeneier" (Nagels „Nährzellen"), die nicht mit den Flemmingschen Epithelvakuolen verwechselt werden dürfen, nicht ausgeschlossen. Es darf vermutet werden, daß gewisse mehrfach beschriebene Eierstockskrebse mit dem Fortbestehen solcher Nebeneier in Verbindung stehen. *Autoreferat.*

719) Schneider, K. C. Histologische Mitteilungen. 1. Die Urgenitalzellen der Ctenophoren. (Zeitschr. f. wissenschaftl. Zoologie Bd. 76, Heft 3, 1904.)

Es wird im Hinblick auf das „Lehrbuch der vergleichenden Histologie der Tiere" des Verf. ausgeführt, daß die Entstehung der Genitalzellen bei den Ctenophoren höchst wahrscheinlich mesodermatischer Natur ist. Von irgend einer verwandtschaftlichen Beziehung der Ctenophoren zu den Cnidariern kann nicht die Rede sein, dagegen scheint Verf. wirkliche Verwandtschaft zu den Spongien vorzuliegen. *Ballowitz, Greifswald.*

720) Kurz, W. Der Uterus von Tarsius spectrum nach dem Wurf. (Anatom. Hefte, Heft 73 [23. Bd. Heft 3] 1904.)

Die Veränderungen des Uterus post partum sind bis jetzt wenig untersucht worden. Soweit bekannt, vollzieht sich die Rückbildung des Uterus post partum

bei denjenigen Säugern, welche eine Vollplacenta bilden, in recht wechselnder Weise. Untersucht wurden bis jetzt Maus, Hund, Katze und Frettchen. Dem Verf. standen zahlreiche puerperale Uteri von Tarsius spectrum, zur Verfügung, welche von Prof. Hubrecht in Utrecht gesammelt und vorzüglich konserviert waren. Von den Resultaten ist hervorzuheben, daß man es bei dem puerperalen Uterus von Tarsius, gerade wie beim Hunde, mit Rückbildungsvorgängen zu tun hat. Während der Gravidität ist soviel, ja zuviel, neues Material gebildet worden, das vollkommen für die Wiederherstellung der Schleimhaut hinreichend ist. Bedeutsam ist für die erste Zeit der Rückbildung das Auftreten von zahlreichen Leucocyten, die überall da sich zeigen, wo Zerfallerscheinungen sind, wie an der Placentarstelle, in den Blasen und zwischen denselben und an der Oberfläche, wo das Epithel zu Grunde geht. Auch in den Epithelschläuchen machen sich bald nach dem Wurf ausgedehnte Degenerationserscheinungen bemerkbar. Die Form der Rückbildung der Uterusschleimhaut nach dem Wurf weicht von derjenigen aller auf diesen Punkt untersuchten Säuger so weit ab, daß man ein Schnittpräparat von Tarsius aus genannter Zeit ohne weiteres von dem irgend eines anderen Säugers unterscheiden kann.

Ballowitz, Greifswald.

721) Sampson, J. A., The efficiency of the periureteral arterial plexus and the importance of its preservation in the more radical operations for carcinoma cervicis uteri. (Johns Hopkins Hospital Bulletin. Vol. XV, No. 155, Feb. 1904.)

The author gives a detailed account of his investigations on the blood supply of the ureters.

Lewis, Baltimore.

722) Dean, G. and Usher, C. H. "Experimental Research on the Course of the Optic-Fibres". (Brain. 1903, Vol. 26.)

The cases are divided into 3 groups according to the position of the lesion: 1. Division of an optic nerve. 2, Retinal lesions at a distance from the macula. 3. Lesions of the retina at the macula. In group 1 out of 5 monkeys in 3 cases the degeneration was most marked above the incision. Results obtained in the chiasma: 1. The degenerated fibres begin to cross over as soon as they enter the chiasma. 2. The first crossing is seen to take place at the ventral periphery. 3. Only a few, if any, of the crossed fibres appear to approach the lateral periphery of the half of the chiasma corresponding to the unoperated nerve, where as on the corresponding area of the opposite side the degeneration is dense. 4. It could not be determined that the crossed fibres at the posterior part of the chiasma were more numerous than the uncrossed. 5. A very definite tract of crossed fibres lies at the ventral part of the chiasma posteriorly. In group 2 (4 monkeys) the degeneration lay in the part of the sectional area of the nerve corresponding to the site of lesion in the retina. Result in the chiasma: 1. A ventral degeneration in the nerve maintains a vertical position in the chiasma. A very few degenerated fibres cross to the other side. 2. A lesion at the inner part of the fundus is followed by a degeneration at the inner part of the nerve which, in the front part of the chiasma, lies on the same side, but ultimately crosses completely to the opposite side. 3. A very peripheral lesion in the outer part of the fundus is followed by a degeneration in the outer dorsal part of the nerve. In the chiasma the degeneration lies on the same side close to the lateral periphery. ultimately crossing and occupying the ventral periphery of the opposite side, only a few fibres remaining uncrossed at the posterior part of the chiasma.

In group 3 (4 monkeys) in the optic nerve the degeneration was found to occupy a position at the outer side in front, while further back it reached a central position which it maintained as far as the chiasma. In the chiasma the macular fibres occupy the central area of both halves at the anterior part. They become dorsal before crossing occurs. The crossing takes place first at the dorsal periphery, at some distance behind the front of the chiasma. Further back, though still partly dorsal it spreads ventrally, though the macular fibres never reach the ventral periphery. The Authors cannot say if all the macular fibres cross at the chiasma.

Swale Vincent, Edinburgh.

723) Bouchez, J. Anomalie du nerf grand sciatique. (Soc. anat. clinique de Lille in Journ. des Sc. médic. Lille, 26 mars 1904.)

Description d'un cas de dédoublement du sciatique; le muscle pyramidal était perforé par le sciatique poplité externe qui fournissait, à la cuisse, les nerfs du biceps. Cette anomalie n'existait que du côté gauche. *Soulié, Toulouse.*

724) Itatai, S. A note on the significance of the form and contents of the nucleus in the spinal ganglion cells of the foetal rat. (Jour. of Comparative Neurology and Psychology. Vol. XIV, No. 1, 1904.)

„At a very early stage of the spinal ganglion cells of the while-rat, pseudopodia-like processes are formed from the nucleus and extend towards the protoplasmic process. The membrane of the pseudopodia is perforated. Through these perforations, the astral rays of the centrosome which lies near the nucleus and is enclosed by the pseudopodia, penetrate into the nucleus and become continuous with the linin network. The Nissel granules, when first formed, are desised either by the diffusion of the nucleins from the nucleus or by a migration of the accessory nucleoli into the cytoplasm." *Lewis, Baltimore.*

725) Levi, G., Sulla filogenese della formazione ammonica. (Arch. ital. di Anat. ed Embr. Anno III, F. 1, 1904).

Es wurde das Reptiliengehirn einer Erforschung unterzogen, mit dem Ziele, bei demselben die Homologa der Ammonshornformation genau zu durchforschen. — Die Untersuchung wurde mit der Weigertschen, Golgischen und Nisslschen Methode ausgeführt; als Material wurden Lacerta vir., Varanus aren., Uromastyx spin. bevorzugt. —

Der Aufbau der medialen Hemisphärenwand ist dem der Fascia dentata der Säuger sehr ähnlich, so daß die Vermutung Elliot Smiths, daß eine Homologie zwischen beiden Bildungen bestehe, sehr wahrscheinlich erscheint, der Hyppocampus wird bei Reptilien von einer Zellplatte der dorsalen Hemisphärenwand, die sich direkt in die Fascia dentata fortsetzt, dargestellt. — Eine Abweichung von dem Verhalten bei Säugetieren liegt darin, dass die Axenzylinder der Fascia dentata, ebenso wie die des Hippocampus zur Bildung der Fimbria beitragen. —

Der Uebergang von der primitiven Form des Hyppocampus, wie sie sich aus der Untersuchung des Reptiliengehirns ergibt, zur definitiven der Säuger ist unschwer zu verstehen, besonders wenn die Form der Ammonshornformation niedriger Säuger berücksichtigt wird. Der Zuwachs des Palliums (Neopallium nach den neueren Angaben Elliot Smiths) stellt ein Hindernis für die Ausbildung der Ammonshornformation dar, und so wird dieselbe am ventralen Abschnitte der medialen Hemisphärenwand zurückgedrängt; da ihre Ausbildung noch eine mächtige ist, wird sie zur Aufrollung gezwungen; dadurch wird das Hervorragen der Ammonshirnformation in die Ventrikelhöhle hervorgebracht. — Die verschiedenen Stadien der Aufrollung werden schematisch abgebildet. Die Ausbildung des Palliums ist mit dem Grade der Aufrollung der Ammonshornformation direkt im Verhältnis. — Bei niedrigen Säugern (Sorex, Vespertilio) sind die Fascia dentata und der Hyppocamphus selbst (als „inverted cortex" nach Smith) noch an der Gehirnoberfläche zu sehen; bei höheren Säugern, wo die Aufrollung viel weiter fortgeschritten ist, tritt nur ein schmaler Rand der Fascia dentata an die Gehirnoberfläche. *Levi, Florenz.*

726) Lugiato, L. Degenerazioni secondarie sperimentali (da strappo dello sciatico) studiate col metodo di Doraggio per le degenerazioni. (Riv. sperim. di Frenatria, Vol. XXX, J. 1, 1904.)

Doraggio, A. Colorazione positiva delle fibre nervose nella fase iniziale della degenerazione primaria e secondaria, sistematica diffusa, del sistema nervosa centrale. (Ibidim.)

Doraggio schlägt eine Methode vor, die eine Färbung primär eher wie sekundär entarteter Nervenfasern in den frühesten Perioden der Entartung, zuläßt. Die Stücke werden in Kali-Bichromat fixiert, entwässert (mit Vermeidung von Wasser) und in Celloidin eingebettet. 1. Die Schnitte werden in einer Hämatoxylin-Zinnchlorid-Lösung 10—20 Minuten lang gefärbt.

1. Es wird eine 20%ige Zinnchlorid-Lösung bereitet und derselben wird eine 1%ige wässrige Hämatoxylin-Lösung zugegossen; die beiden Lösungen zu gleichen

Teilen. Aufbewahren im Dunkel. 2. Die Schnitte, nach Abspülen in destill. Wasser werden nach der Palschen Methode entfärbt (Kali hyperman. Oxalsäure und Natriumsulfit). 3. Abspülen in destill. Wasser, Entwässerung und Aufhellung in Xylol. Vorliegende Methode gründet sich auf das Prinzip, daß die Beizung eine stärkere Färbung bei den entarteten Nervenfasern hervorruft, so daß dieselben der Entfärbung widerstandsfähiger als die normalen sind.

Bei den primären Entartungen der Nervenbahnen scheint vorliegende Methode gute Dienste zu leisten; in diesen Fällen läßt die Weigertsche, ebenso wie die Marchische Methode im Stich; bloß durch Carmin oder Nigrosin können die entarteten Fasern demonstriert werden, aber das Urteil ist immer unsicher.

Auch bei sekundären Entartungen kann die Doraggiosche Methode als Kontrolle für die Marchische und Weigertsche Methode angewandt werden. Von Lugiato wurde die Doraggiosche Methode für das Studium der Rückenmarks-Entartungen nach Ausreißen des Ischiadicus (beim Kaninchen) angewandt. Die Methode erwies sich positiv schon am 2. Tage nach der Operation. In einigen Fällen konnte Lugiato eine bilaterale Entartung der Hinterstränge beweisen (contra Lubouschine, der behauptet, daß die Entartung immer einseitig ist).

Levi, Florenz.

727) Zappert, J. Ueber das Auftreten von Fettsubstanzen im embryonalen und kindlichen Rückenmark. (Vorl. Mitt. Wiener klin. Wochenschr. J. XVII, No. 19.)

Zur Untersuchung gelangten die Lendenanschwellungen von 120 Rückenmarken aus verschiedenen Altersstufen (von 3 monatlichen Embryo bis zum 8jährigen Kinde). Der Nachweis der Fettsubstanzen erfolgte mittelst der Marchifärbung. Die bei dieser Methode sich färbenden Substanzen werden schlechtweg als Fett bezeichnet.

Die am frühesten im Rückenmark auftretenden Fettkörnchen sind die von Obersteiner beschriebenen Gefäßkörnchen. Sie waren schon bei den zwei jüngsten untersuchten Embryonen deutlich erkennbar. Die Fettkörnchen liegen entweder innerhalb der Gefäßwandungen oder an deren Innenseite. In zweiter Reihe erscheinen die Fettkörnchenzellen. Sie sind an jene Partien der weißen Substanz gebunden, welche in der Markscheidenbildung begriffen sind. Auffallenderweise sind die Hinterstränge und insbesondere der Gollsche Strang bei älteren Embryonen und Neugeborenen der Lieblingssitz der Körnchenzellen, während die ebenfalls noch wenig markhaltigen Pyramidenstränge nahezu oder vollkommen frei von Körnchenzellen sich erweisen. Kurze Zeit nach der Geburt werden diese Gebilde für gewöhnlich nicht mehr angetroffen. Später treten Körnungen im intraspinalen Anteil der vorderen Rückenmarkswurzeln auf. Nach dem 6. Jahre sind dieselben aber nicht mehr zu finden. Diese Gebilde tragen den Charakter der Schollen, wie sie an degenerierten Nerven durch die Marchi Methode darstellbar sind, Nicht so regelmäßig kommen derartige Schollen in den hinteren Wurzeln vor. Körnungen der weißen Rückenmarkssubstanz überhaupt treten vereinzelt bei Kindern bis zum Alter von 5 Wochen auf und sind später ein häufiger, wenn auch nicht ganz regelmäßiger Befund bei allen Altersstufen. Die wiederholt beschriebenen Körnungen in Ganglienzellen finden sich selten vor dem 2. Lebensjahre, von diesem Zeitpunkt an konnten sie in allen untersuchten Fällen nachgewiesen werden. Schließlich enthält auch das Epithel des Zentralkanals Fettkörnchen und zwar regelmäßig bei mehr als 5 Monate alten Kindern.

Nach den Befunden anderer Autoren an anderen Organen glaubt Verf. mit großer Wahrscheinlichkeit das biologische Gesetz aufstellen zu dürfen, daß Zelltätigkeit mit der Bildung von Fettsubstanzen einhergeht, welche gewissermaßen als Schlacken in den Zellen zurückbleiben. In diesem Sinne ist nicht nur die Fettablagerung in den Ganglienzellen aufzufassen, sondern wahrscheinlich auch die in den Epithelien des Zentralkanals. Die Körnungen in den vorderen und hinteren Wurzeln und der weißen Substanz hängen anscheinend mit physiologischen Degenerationsvorgängen der Nervenfasern zusammen. *v. Schumacher, Wien.*

728) Gehuchten, A. van. Connexions centrales du noyau de Deiters et des masses grises voisines. (Le Névraxe VI. 1. 20 mars 1904.)

L'auteur a pu maintenir en vie un lapin auquel il avait enlevé du côte droit,

tout le tubercule acoustique la partie dorsale du corps restiforme, la partie inférieure du noyau de Deiters et presque tout le segment interne du pédoncule cérebelleux inférieur. L'auteur a pu observer et étudier quatre faisceaux partant du point lèsé. 1⁰ un faisceau „Vestibulo-spinal“ joignant le noyau de Deiters à la corne grise antérieure de la moelle épinière. Les cellules d'origine trouvent dans le noyau de Deiters et les fibres, pénétrant dans le cordon antérieur de la moelle, se poursuivent jusque dans la région sacrée. 2⁰ Un „faisceau longitudinal postérieur“ contenant des fibres ascendantes directes et croisées provenant de certaines des masses grises en rapport avec le nerf acoustique; elles se terminent en grande partie dans les noyaux des nerfs III et IV, quelques-unes se poursuivent jusque dans la couche optique. Il n'y a pas de fibres ascendantes ayant leur origine dans la formation réticulaire du bulbe, dans le noyau terminal du nerf trijumeau et dans la corne grise antérieure de la moelle. Le faisceau contient également des fibres descendantes provenant du noyau de la commissure postérieure du même côté et peut-être du côté opposé, des masses grises terminales du nerf acoustique du côté opposé, de cellules éparpillées dans la formation réticulaire du bulbe des deux côtés du raphé. Ces fibres descendent dans le cordon antérieur de la moelle jusqu'à la moelle sacrée. 3⁰ la „voie acoustique dorsale“ dont les cellules d'origine se trouvent dans le tubercule acoustique et dont les fibres se rendent au tubercule quadrijumeau inférieur du côté opposé en passant par la partie interne du lemniscus latéral. 4⁰ „Un dernier faisceau de fibres en dégénérescence provient de la partie dorsale du corps restiforme, contourne la racine bulbo-spinale du trijumeau et se poursuit jusque dans le noyau latéral du bulbe. Il sera étudié dans un autre travail. *Philippson, Brüssel.*

729) **Katschek, R. Zur Kenntnis des Pedunculus corporis mammillaris, des Ganglion tegmenti profundum und der dorsoventralen Raphefaserung in der Haube.** (Arbeiten aus dem neurologischen Institut an der Wiener Universität, X. Bd.)

Ein besonders gutes Objekt zum Studium des Pedunc. corp. mam. und seiner Endigung scheint der Perameles zu sein, denn er gestattet dessen Verfolgung vom Ursprung bis zum Ende, da er in einer Sagittalebene als geschlossenes Bündel verläuft. So kann man ihn (Weigert-Pal Präparate mit Alauncochenille nachgefärbt) in ein Ganglion verfolgen, das ventral vom hinteren Längsbündel in der Ebene des spinalen Beginnes der Bindearmkreuzung gelegen ist, und das mit dem Ganglion tegmenti profund. identisch ist. Bei vielen Vertebraten, den Nagern, Flattertieren, Huf- und Raubtieren und auch den Affen ließ sich dieser Kern mehr oder minder bestimmt als rundliche Zellgruppe wiederfinden; nur beim Menschen tritt ein solcher nicht hervor. Mit diesem Ganglion scheinen die den Bindearm durchsetzendenden Fasern aus der lateralen Schleife keine Beziehungen zu haben, sondern sie kreuzen, nachdem sie das hintere Längsbündel durchsetzt haben, in der Mittellinie und ziehen proximalwärts (hinteren Vierhügel. — Igel). In der Brückenhaube verläuft durch ein gesondert liegendes Bindearmbündel, das enge Beziehungen zum Kleinhirnwurm hat (Thomas faiscau en crochet). Als Fasciculus tegmento-mammillaris ventralis (Perameles) wird ein in der Gegend des Vicq d'Azyr aufsplitterndes Bündel bezeichnet. Es umgreift dieses lateral das Ganglion interpedunculare, biegt an dessen dorsalem Ende in die vertikale und bildet so jederseits neben der Mitte gelegene Fasciculi paramediani. Diese gelangen dorsalwärts und tauchen ins hintere Längsbündel. Es haben diese Fasern offenbar gleich denen des Pedunculus Beziehungen zur Riechsphäre.

Marburg, Wien.

730) **Karplus und Spitzer. Zur Kenntnis der abnormen Bündel im menschlichen Hirnstamm.** (Arbeiten aus dem neurologischen Institut an der Wiener Universität XI. Bd.)

In distalen Brückenpartien sondert sich aus den queren Brückenfasern ein Bündel, das dorsolateral ziehend den Facialis überkreuzt, sich dann rein dorsal wendet und das Corpus trapezoides durchbricht. Dabei zerfällt es in zwei Teile, einen medialen, stärkeren, einen lateralen, schwächeren. Ersterer durchbricht die spinale Quintuswurzel und ihre gelatinöse Substanz, biegt medial von der spinalen Acusticuswurzes in die Längsrichtung um, zerfällt dabei in mehrere

Bündelchen, die angeschlossen an die spinale Glossopharyngeuswurzel, oder im Gebiete des dreieckigen Vestibularkernes und der Substantia retirularis, bis zum Hypoglossuskern gelangen. Das laterale Bündelchen erschöpft sich inmitten der spinalen Trigeminuswurzel, die übrigens auch von Fasern des medialen Zuges spinalwärts begleitet wird. — Eine Fülle übersichtlicher Zeichnungen nach Weigertpräparaten auf 9 Tafeln, sowie eine wirklich klassische Rekonstruktionsfigur erläutern die Beschreibung.

Es dürfte sich bei diesen Fasern um eine sekundäre sensible Bahn handeln, deren Fortsetzung (ins Kleinhirn oder den Pedunculus cerebri) ungewiß ist, und wie sie analog nicht beschrieben wurde. Aehnliche Fasern, aber diffus angeordnet, zeigen auch normale Medullen. *Marburg*, *Wien*.

731) Ferret, P. et Weber, A. A propos de la parité des ébauches epiphysaires et paraphysaires chez l'embryon de poulet. (Reunion biol. Nancy. 1904.)

Les observations de ces auteurs les amènent à rejeter la purité primitive des organes épiphysaires et paraphysaires. *Soulié*, *Toulouse*.

732) Agababow, A. Ueber die Nerven der Sklera. (Arch. mikr. Anat., Bd. 63, 1904.)

Zur Untersuchung der Nerven der Sklera wurde die Methylenblaumethode nach Arnstein angewandt. Silber- und Goldmethoden eignen sich bei der Dicke des Objektes weniger. Verf. unterscheidet 4 Arten von Nervenendigungen, sensible, trophische, vasomotorische mit Ganglienzellen und solche der Lamina fusca. Die Nerven sind fast bis zur Endausbreitung markhaltig. Die sensiblen endigen mit kleineren oder größeren Anschwellungen oder in Form eines feinen Netzes, in letzterer Form auch die der Lamina fusca. Die trophischen legen sich an die Skleralzellen an. Die vasomotorischen liegen an den Muskelzellen der Gefäße.
Thomé, *Straßburg*.

733) P. Delobel. Iconographie topographique de l'oreille chez le nouveau-né. (Th. Médec, Paris 1903.)

Description topographique très complète d'une série de coupes faites sur l'oreille du nouveau-né suivant les trois méridiens principaux: horizontal et transversal, vertical et transversal, vertical et sagittal. *Soulié*, *Toulouse*.

734) Dieulafé, L. Les fosses nasales des Vertébrés (Morphologie et embryogénie). (Th. Sc. Paris, mars 1904· Avec 52 figures dans le texte.)

Le travail de Dieulafé est divisé en deux parties. Dans la première, l'auteur s'occupe de la morphologie des fosses nasales dans la série des vertébrés: il rapelle les descriptions classiques de l'organe nasal des poissons et dés vertébrés à respiration aérienne qu il complète par des observations personnelles, et il montre comment l'appareil olfactif qui occupe, chez les Perennibranches et chez les Urodèles, toute la cavité des fosses nasales, se localise de plus en plus à partir des Reptiles par suite de l'extension que prend la région respirative. En même temps chez les Anoures, les Saurophidiens et la plupart des Mammifères l'appareil de l'olfaction s'enrichit d'une formation nouvelle, l'organe de Jacobson.

La deuxième partie est consacrée à l'étude de l'évolution de l'organe nasal. Les cavités nasales des vertébrés apparaissent d'abord comme des épaississements de l'ectoderme qui se creusent en fossettes, puis se transforment en vésicules toujours ouvertes à l'extérieur. Toutes les assisses de l'ectoderme participent à la constitution de l'organe olfactif; c'est ce que prouvent: la differenciation précoce de la couche superficielle du feuillet externe en cellules, sensorielles ainsi que la présence de cellules pigmentaires dans les régions profondes de la paroi nasale, cellules qui appartenaient primitivement à l'assise extérieure de l'ectoderme. Chez les Amphibiens, la communication entre les cavités nasale et buccale s'etablit par un bourgeon épithélial, émané de la cavité nasale, qui est d'abord plein et qui se creuse ensuite d'une lumière.

Chez les vertébrés supérieurs, la fossette olfactive sé prolonge en arriére sous forme de gouttière; le réunion, sur la ligne médiane, des masses mésodermiques environnantes ferme cette gouttière sur une certaine étendue et ne laisse persister que deux orifices l'un antérieur ou externe, l'autre postérieur ou buccal.

Le bourgeonnement épithélial de la paroi extreme et la fissuration ultérieure de ces bourgeons delimitent des régions saillantes qui deviennent les cornets. L'extension considérable de l'une de ces fissures, forme le sinus maxillaire. La fusion en arrière des cornets ethmoïdaux sépare de la cavité nasale une région qui deviendra le sinus sphénoidal. L'organe de Jacobson se montre de trés bonne heure comme une évagination en gouttière de la paroi interne de la cavité nasale (Reptiles Mammifères). L'accroissement de la cavité nasale dans sa partie antérieure (région vestibulaire) s'effectue par la fissuration d'un bouchon épithélial compris entre l'orifice extérieur et l'extremité antérieure des cornets. L'apparition des glandes est tardive. Un tableau annexé à la suite du mémoire indique l'époque de l'apparition des diverses parties de l'appareil nasal dans les principaux groupes de vertébrés. *Soulié, Toulouse.*

735) Peter, K., Einiges über die Gastrulation der Eidechse. (6. Mitteilung zur Entwicklungsgeschichte der Eidechse.) Arch. mikr. Anat., Bd. 63, 1904.)

Verf. gibt zunächst eine Anzahl Oberflächenbilder von Keimscheiben der Eidechse. In frühesten Stadien sind die Zeichnungen auf dem Embryonalschild allein durch die unter den Ektoderm befindlichen Bildungen hervorgerufen (Chordastreifen, Mesodermflügel). Erst mit der Verdickung der Medullarrinne tritt ein äußeres, ektodermales Relief in Erscheinung. Das Mesoderm tritt sehr frühzeitig auf, und ist deutlich auf Schnitten als solches von den anderen Keimblättern zu unterscheiden. Nur an der Spitze verlötet es sich auf eine ganz kurze Strecke mit dem Entoderm. Der Urdarm bildet sich nur in seinem ersten Entstehen durch Einstülpung, der größte Teil wird durch interzelluläre Spaltung gebildet. Es bricht an mehreren Stellen in die Subgerminalhöhle durch. Die Chorda dorsalis entsteht aus einem Teil des mesodermalen Kopffortsatzes. Das unter ihr liegende Entoderm geht zunächst zugrunde. Nur an der Spitze findet eine Vereinigung mit dem unteren Keimblatt statt, wie sie im übrigen Teil zu beiden Seiten der Chorda stattgefunden hat, so daß dieselbe nachträglich in das Entoderm eingeschaltet erscheint. *Thomé, Straßburg.*

736) Wilson, E. B. Experimental Studies on Germinal Localization. I. (The germ-regions in the egg of Dentalium. The Jour. Experimental Zoology, Vol. I, No. 1 May 1904.)

The authors summary is as follows, — 1. The Dentalium egg shows from the beginning three horizontal zones, an equitorial pigment-zone and two white polar areas. Each of the polar areas includes a specially modified protoplasmic area probably comparable to a polar ring. 2. During cleavage the pigment zone is alloted mainly to the entomeres, the upper white area to the ectomeres, the lower white area to the first and probably also the second somatoblast. At the first, second and third cleavages the lower white area temporarily passes into the „yolk-lobe“ or polar lobe. 3. Removal of the first polar lobe leads to a symetrical cleavage without the subsequent formation of the polar lobes, and to the formation of a larva devoid of the post-trochal region and apical organ. Removal of a portion of the first lobe produces a larva with reduced post-trochal region, and with or without apical organ. Removal of the second polar lobe produces a larva without post-trochal region but with an apical organ. 4. The lobeless larvae undergo no metarmorphosis, form no foot, shell-gland or shell, no mantle-folds, no pedal ganglia, apparently no mouth, and probably no coelomesoblast-bands. 5. The isolated AB half or A, B, or C quarter, produces a closed larva closely similar except in size, to the lobeless ones. The isolated CD half or D quarter produces a larva possessing a post-trochal region as large as in a normal larva, and an apical organ, which dies without undergoing metarmorphosis. The CD half from which the second polar lobe is removed produces a larva like that from an AB half, but possesses an apical organ. 6. The isolated micromere 1d produces a mass of ectoblast-cells bearing an apical organ, while 1a, 1b, 1c produce no apical organ. 7. Fertilized fragments of the unsegmented unfertilized egg, obtained by a horizontal or oblique section, differ in development according as they do or do not contain the lower white area. The upper fragment segments symetrically without the formation of the polar lobes and produces a larva similar for the lobeless ones. The lower one segments like a whole egg of diminished

size, and may produce a normally formed dwarf trochophore. 8. Fragments obtained by vertical section through the lower white area may segment like whole eggs and may produce nearly normally formed dwarf trochophores. 9. Enucleated fragments, containing the lower white area of fertilized eggs, pass through alternating periods of activity and quiescence corresponding whit the division-rhythum of the nucleated half, and form the polar lobes as if still forming part of the a complete embryo. The same is true of the isolated polar lobe. 10. The foregoing observations demonstrate the prelocalization of specific cytoplasmic stuffs in the unsegmented egg and their isolation in the early blastomeres. The lower white area contains such stuffs that are essential to the formation of the apical organ and the complex of structures forming the post-trochal region, including the shell-glad and the shell, the foot, the mantle-folds and probably the coelomesoblast. These stuffs are contained in the first polar lobe, but the second lobe no longer contains those necassary for the basis of the apical organ. Progressive changes therefore occur in the original distribution of the specific cytoplasmic materials. 11. Comparison indicates that the conditions observed in the molluscan egg differ only in degree from those in the nemertine or echinoderm. These differences reduce themselves to differences in the period of segregation (or differentiation) and in its pattern, and are explicable under the general theory of precocious segregation. 12. The early development of egg-fragments indicates that the specification of the cytoplasmic regions is primarily qualitative, but not quantitative, or if quantitative is still subject to a regulative process that lies behind the original topographical grouping of the egg-materials. 13. The development of the molluscan egg is in its essential features a mosaic-work and sustains the theory of „Organbildende Keimbezirke.“ *Lewis*, *Baltimore*.

737) Lucksch, F. Über experimentelle Erzeugung von Myeloschisis. (Zeitschrift für Heilkunde, Jahrg. 1904, H. 4.)

Lucksch hat sich die Frage vorgelegt, ob nicht eine abnorm lange Persistenz des Canalis neurentericus auf die Entwicklung des Medullarrohres von Einfluß ist, und ob man nicht durch künstlich bewirkte Persistenz des Canalis neurentericus Rhachischisis zu erzeugen imstande sei. Um dies zu ermitteln, wurden 20 bis 30 Stunden lang bebrütete Entenkeimscheiben nach zwei Versuchsmethoden behandelt. Bei der ersten wurde am Hinterende der Keimscheibe, genau in der Mittellinie, mit einem feinen Scalpell ein Einschnitt gemacht, um so den Canalis neurentericus zu erweitern, beziehungsweise um eine Wunde zu schaffen, an deren Rändern das Ecto- und Entoderm mit einander verwachsen sollten. In der Tat gelang es auch in einem Falle eine Bildung zu erhalten, bei welcher das Hinterende gespalten und ein künstlich erzeugter Canalis neurentericus vorhanden war. Bei der zweiten Methode wurde versucht, auf die Medullarwülste einen Druck auszuüben, um hierdurch die Schließung des Canalis neurentericus zu verhindern. Dieses Versuchsverfahren ergab nach mehrfacher Richtung hin interessante Resultate. Abgesehen von direkt zerstörenden Wirkungen, konnte hierbei auch ein entwicklungshemmender Einfluß des Druckes nachgewiesen werden. So konnte in einem Falle ein Embryo erzeugt werden, bei welchem das ganze Medullarrohr offen blieb; in anderen Fällen wurde die Schließung des Medullarrohres nur in einzelnen Körperbezirken verhindert. Unter dem Einflusse des Druckreizes kam es hierbei oft zu Wucherungen der Zellen der Medullaranlage, deren Folgen Faltungen und Verdickungen der Medullarwände, sowie Zellwucherungen in den Canalis neurentericus waren. Aehnliche Zellwucherungen wurden auch von Seite des Ectoderms und der Somatopleura nachgewiesen. — Aus diesen Beobachtungen folgt, daß es tatsächlich möglich ist, durch in sehr frühen Stadien auf Keimscheiben ausgeübten Druck Mißbildungen hervorzurufen, die als Myeloschisen bezeichnet werden müssen. Auch im natürlichen Geschehen vermag wohl Druck, d. h. mechanische Behinderung des Wachstums, Myeloschis zu erzeugen. Ein derartiger pathologischer Druck wird wohl vor allem durch Veränderungen des Amnion verursacht werden. Eine Reihe der bei dieser Untersuchung ermittelten Tatsachen ist auch für die Kenntnis der normalen Entwicklungsart von hohem Interesse insofern, als durch sie neue Beispiele für die „Selbstdifferenzierung“ des Keimes erbracht werden. So konnte Lucksch ermitteln,

daß die Ausbildung des Gefäßhofes unter Umständen auch ohne gleichzeitige Entwicklung des Embryo erfolgen kann, und daß selbst große, im Gefäßhofe befindliche Defekte auf die Entwicklung der übrigen Teile desselben keinen wesentlichen Einfluß ausüben. Besonders interessant sind jene Fälle, in welchen eine Selbstdifferenzierung der einzelnen Teile des Embryonalkörpers selbst erwiesen wurde: Trotzdem infolge der Druckwirkung einzelne Teile des Körpers fehlten, und die übrig gebliebenen sonach in ganz abnormer Nachbarschaftsbeziehung standen, entwickelten sie sich dennoch in ganz normaler Weise weiter. Auf diese Art konnte im speziellen erwiesen werden, daß die Differenzierung der seitlichen Rumpfhälften von einander im wesentlichen unabhängig ist, und daß auch eine völlig normale Differenzierung der vorderen Rumpfhälfte trotz Fehlens der hinteren sehr wohl möglich ist. — Endlich konnte auch eine Reihe von Regulationsbestrebungen von Seite der verletzten Keime nachgewiesen werden.

Fischel, Prag.

738) **Ferret, P. et Weber, A. Modifications apportées à la forme du corps des jeunes embryons d'oiseau par les malformations du système nerveux central.** (Réunion biol. Nancy, 14 mars 1904.)

Il ne résulte pas de grandes déformations du corps de l'embryon par suite de l'absence partielle de la plaque nerveuse (cerveau antérieur ou portion de la plaque médullaire), car le mésenchyme compense la malformation. Au contraire, l'atrophie ou le non développement de l'axe nerveux sur une grande longueur amène des modifications importantes dans le développement de l'embryon.

Soulié, Toulouse.

739) **Boesebeck, G. Ueber die Trennungsschicht der Placenta in den verschiedenen Zeiten der Schwangerschaft.** (Zeitschr. f. Geb. u. Gyn. Band 51, Heft 2.)

Zur Untersuchung kamen 106 Präparate von Placenten resp. Eiern, die in toto spontan ausgestoßen waren. In den ersten Monaten sind zwei lockere Schichten vorhanden, in denen die Trennung erfolgen kann, zwischen dem Fibrinstreifen einerseits und der Trophoblastschale resp. der Decidua ampullaris andererseits. In welcher Schicht die Trennung erfolgt, hängt vom Zufall ab, obwohl schon jetzt als die eigentliche physiologische Trennungsschicht das Gewebe zwischen dem Streifen und der Muskularis, im speziellen die Decidua ampullaris zu bezeichnen sein wird. In den weiteren Monaten treten Uebergangsstadien auf. Je weiter die Konsolidierung der Anhaftungsstelle zwischen den Haftzotten und Fibrinschicht vorschreitet, um so weniger wird die Trennung in dieser Schicht erfolgen. Schließlich in der ausgereiften Placenta liegt die Trennungsschicht in der Decidua allein. Bei den Uteruskontraktionen schält sich der feste Fibrinstreifen von der angrenzenden lockeren Decidua gewissermaßen ab. *Zuntz, Berlin.*

740) **van den Brock, A. J. C. De vruchtomhulselen en de placenta van Phoca vitulina** (die Fruchthüllen und die Placenta von Ph. v. (Verh. Kon. Akad. v. W. Amsterdam Math. phys. Abt. 30. Jan. 1904.)

An einem gut konservierten Exemplar dieses Carnivoren beschreibt Verf. die feinere und gröbere Anatomie der Fruchthüllen und der Placenta.

Die mehr ausführliche Darstellung der Befunde wird jedoch an anderer Stelle veröffentlicht werden. Das Tier befand sich in einem weit vorgeschrittenen Stadium der Gravidität, wahrscheinlich schon in partu, als es getötet wnrde.

Die Wand des Uterus ist sehr dünn (1 mm), Chorion und Placenta sind nur lose mit der Uteruswand verbunden. Die Placenta bildet einen geschlossenen Gürtel. Dicke Gefäße ziehen von der Placenta auf das Chorion über, die Gefäße des kurzen (12 cm langen) Nabelstranges verzweigen sich schon, bevor sie die Placenta erreicht haben. Der Nabelstrang enthält fünf Gefäße, zwei Artt. und zwei Venae umbilicales, und einen blind endenden Kanal, der den persistierenden Allantoisgang vorstellt. Das Stroma des Nabelstranges ist reich an Blutgefäßen, Vasa propria funiculi umbilicalis, welche besonders um die Umbilicalgefäße herum und in der Wand dieser Gefäße und des Allantoisganges bis nahe an die Intima heran vorkommen.

Der Allantoissack hat sich vollkommen zwischen Chorion und Amnion gedrängt, auch die Ränder sind verschmolzen und das Zwischengewebe verschwun-

den, so daß die ganze ursprüngliche außerembryonale Coelomhöhle verschwunden ist und der Raum zwischen innerem und äußerem Fruchtsack nur von der Allantoishöhle gebildet wird. Die Placenta zonaria der Phoca ist nur lose gebaut. Eine „grüne Randzone" besteht nicht, wohl findet sich an den Rändern der Placenta eine große Anzahl orange gefärbter Partikelchen (Bilirubin). Auch die von Strahl bei der Hündin beschriebenen „grünen Inseln" finden sich hier nicht, wohl findet man unterhalb der foetalen Wand der Placenta gelblich gefärbte Stellen, wo Blutungen stattgefunden haben. Zum Schluß werden die Uterusdrüsen und die Chorionzotten beschrieben. *Boeke, Helder.*

741) Hofbauer, J. Die Fettresorption der Chorionzotte. (Ein Beitrag zur normalen Anatomie und Physiologie der menschlichen Placenta. — Sitzb. Kais. Akad. Wiss. Wien, Bd. 112, Abt. III, 1903.)

H. bespricht die Vorgänge bei der Aufnahme von Fett durch plazentare Elemente aus dem mütterlichen Blute. Er gibt zunächst einen geschichtlichen Ueberblick über die Resorptionsfrage im allgemeinen; weiter eine Schilderung des feineren Baues der Chorionzotte. Das Snycytium einer Chorionzotte aus dem 2. oder 3. Schwangerschaftsmonate baut sich nach der Lage der Kerne aus einer Ueber- und Unterkernzone auf und die erstere erscheint gleichzeitig als Trägerin des Bürstensaumes." Verf. sieht diesen „Basalsaum" an einzelnen Zotten homogen, meist aber aus palissadenartig aneinandergereihten Stäbchen zusammengefügt, deren Höhe im Verlaufe der Schwangerschaft abnimmt. Aber noch an Osmiumpräparaten der reifen Placenta ist ein sehr niederer Bürstensaum vorhanden. Auch die Breite der Stäbchen ist verschieden; sie können zart haarförmig oder gleichmäßig dicker oder an der Basis knötchenförmig angeschwollen sein; dann kann die Gesamtheit dieser Knötchen wie eine Kutikula imponieren.

Der freie Rand dieser Stäbchen verläuft wellenförmig. Wahrscheinlich handelt es sich um temporäre, formveränderliche Gebilde, indem der Basalsaum manchmal eine strukturlose oder feinkörnige Außenschicht und erst darunter die Stäbchenstruktur zeigt. H. deutet dies als den Ausdruck eines aktiven Vorganges, als ein teilweises Aussenden pseudopodienartiger Fortsätze des im Ganzen amöboider Beweglichkeit fähigen Syncytiums.

Das Plasma des Syncytiums weist in der Ueberkernzone häufig helle Lücken in gewisser Regelmäßigkeit auf; besonders reich sind solche Vakuolen im Syncytium der „Zellknoten". Die Langhanssche Zellschicht, welcher das Syncytium aufruht ist auf mehr oder minder große Strecken unterbrochen, so daß die Grenze zwischen Epithel und Stroma wellenförmig erscheint. Im letzten Drittel der Schwangerschaft fehlt diese Zellschicht. Das Zottenstroma zeigt nach Alter und Fixierung ein sehr verschiedenes Aussehen. Das ursprünglich „embryonale" Bindegewebe wandelt sich in fibrilläres um und erscheinen dann die Fasern im allgemeinen in Lamellen parallel zur Längsrichtung der Zotten angeordnet. Die Bündel gehen an der Oberfläche des Stromas unter pinselförmiger Auffaserung in eine Grenzhaut (Membrana limitans) über.

In den hellen Räumen zwischen den sich durchkreuzenden Bindegewebszügen finden sich reichlich rundliche oder ästige Zellen, welche durch ein vakuoläres Protoplasma, reichliche Körnchen und auch Fetttröpfchen ausgezeichnet sind. H. schreibt ihnen eine phagocytäre Rolle zu. Im Syncytium kann Fett jederzeit nachgewiesen werden und zwar am reichlichsten in der Ueberkernzone. Der Basalsaum, eine darunter liegende schmale Schicht, sowie die Kerne des Syncytiums bleiben frei davon. Dagegen findet es sich in Form größerer Kügelchen im Protoplasma der Langhansschen Zellen und vereinzelt noch in den Kernen derselben. Im Syncytium der reifen Plazentarzotte findet sich Fett in feinster Verteilung durch die ganze Höhe desselben, auch im niedrigen Bürstenbesatz.

Insbesonders schön an jungen Plazenten läßt sich das massenhafte Eindringen von Fett in das eigentliche Zottengewebe verfolgen; die Verteilung des Fettes im Stroma wird genauer beschrieben. Außerdem stellt H. Betrachtungen über die Aufnahme und Fortbewegung desselben an, wobei er dem Umstande, daß die Plazenta als pulsierendes Organ aufzufassen ist eine gewisse Rolle zuschreibt. Nach innerer Darreichung von Sudan III bei einer Graviden konnte H. die Gefäße der Plazentarzotten mit dem Farbstoff injiziert finden. *Schaffer, Wien.*

742) Morgan, J. H. Notes on Regeneration. (Biological Bulletin, Vol. VI, No. 4, March 1904.)

The author finds that-the power of regeneration in the planarian, Denderocoelum lacteum, is very much reduced.

He did not succeed in obtaining regeneration of the posterior end of the body of one of the Pycnogonida as had been reposted by Loeb often cutting the animal between the second and third pairs of legs. The author gets regeneration of the blackband sometimes occuring on the tails of gold fish but-there was lack of regeneration of the pigment spot in the dorsal fin of fundulus.

Lewis, Baltimore.

743) Simroth, H. Ueber Ostracolethe und einige Folgerungen für das System der Gastropoden. (Zeitschr. f. wissenschaftl. Zoologie Bd. 76, Heft 4, 1904.)

Beschreibung der Körperform, Anatomie und systematischen Stellung einer neuen, eine besondere neue Gattung bildenden Naktschnecke.

Ballowitz, Greifswald.

744) Fraas, E. Neue Zeuglodonten aus dem unteren Mitteleocän vom Mokattam bei Cairo. (Mitteil. a. d. K. Naturalienkabinett i. Stuttgart No. 27, 1904.)

Die beiden neuen Gattungen werden Protocetus atavus und Mesocetus Schweinfurthi genannt. Dem Autor zufolge ist Protocetus nach dem Bau seines Schädels ein Glied der Archäoceti oder Urwale, unterscheidet sich aber von den Zeuglodontiden durch die Ausbildung des Rumpfes und des Gebisses. Das Gebiß ist vollzählig mit 3 Incisivi, 1 Canin, 3 Prämolaren, 3 Molaren im Oberkiefer. Die Backenzähne lassen sich als secodonte Zähne mit rückgebildeten Innenhöckern auffassen, dementsprechend sind auch die hinteren Zähne dreiwurzlich. Schädel im Verhältnis zum Rumpf sehr groß; Jochbogen kräftig; Orbita klein, unten offen, Hals verkürzt; sämtliche Wirbel zierlich vom Bau der Landraubtiere mit hohen Dornfortsätzen. Sacralwirbel wohl entwickelt, zur Befestigung eines Beckens geeignet; vom Sacralwirbel an treten rückwärts Processus obliquomammillares an Stelle der Dornfortsätze. Rippen schlank, zweiköpfig. Mesocetus ist eine außergewöhnlich große Art und bildet ein ausgesprochenes Zwischenglied zwischen Protocetus und Zeuglodon. Wirbel auffallend groß und langgestreckt von Cetaceencharakter. Schädel im Verhältnis zu diesem klein. Schnauze kräftig. Bezahnung: $\frac{3.\ 1.\ 4.\ 3.,}{3.\ 1.\ 4.\ 3.,}$ Prämolaren und Molaren nicht als Zackenzähne entwickelt, sondern vom Typus secodonter Zähne mit rückgebildetem Innenhöcker. Den Schluß der interessanten Ausführungen bilden sehr wertvolle Bemerkungen über die systematische und phylogenetische Bedeutung der neuen Funde, auf die damit besonders verwiesen sei. *Broili, München.*

745) Stromer, E. Nematognathi aus dem Fajûm und dem Natrontale in Aegypten. (Neues Jahrbuch für Mineralogie, Geologie und Paläontologie. Jahrg. 1904, Bd. 1.)

Verf. beschreibt in Kurzem die von ihm gemeinsam mit Dr. Blankenhorn in Aegypten aufgesammelten Reste der Nematognathi, 1. aus dem Diluvium des Fajûm, 2. aus dem Mittelgliocän des Natrontales, 3. aus dem Mitteleocän am Nordrand des Fajûm. Die in letzerem Horizont vorkommenden Reste werden als Fajumia Schweinfurthi n. g. n. sp. und Soenopaex grandis n. g. n. sp. eingeführt. *Broili, München.*

746) Matthew, W. D. A compete Skeleton of Mercyodus. (Bulletin of the Americ Museum of Nat. History. Vol. XX Art. VII, 1904.)

Das von Dr. Matthew beschriebene Skelett stammt aus dem Mittel-Miocän des nordöstlichen Colorado. Die Mercyodontidae werden als neue Familie eingeführt und mit den Antilocapridae, Bovidae und Giraffidae zu den Boöidea typica gestellt, denen die Boöidea cerviformia mit den Cervidae gegenüber stehen. Diesen Betrachtungen reiht sich eine sehr eingehende Besprechung der Gattung Mercyodus, speziell der neuen Art M. Osborni an, des weiteren werden noch M. necatus, furcatus, ? ramosus, agilis ? teres sowie die gleichfalls von dem Autor zu den Mercyodontidae gestellten Genera Blastomeryx (Bl. gemmifer und Wellsi) und Capromeryx (C. pacifer) behandelt. Zum Schluß folgen einige Bemerkungen über Palaeomeryx (P. borealis) aus der Familie der Cervidae. *Broili, München.*

II. Pathologische Anatomie.

747) Waldvogel. Autolyse und fettige Degeneration. (Virch. Arch., Bd. 177, Juli 1904.)

Verf. unterwarf eine Anzahl Lebern im Eisschrank der Autolyse ohne Zusatz chemischer Agentien. Nach einiger Zeit fand sich eine erhebliche Zunahme fettähnlicher und fettiger Substanzen (Protagon, Jecorin, Fettsäuren, Neutralfette, Cholestearin), deren Vermehrung sich ebenso in Herz, Leber und Nieren mit Phosphor vergifteter Hunde nachweisen läßt. Ferner untersuchte Verf. die autolysierten Lebern mikroskopisch und hat den Eindruck gewonnen, daß die eben erwähnten Substanzen in ganz derselben Form in die Erscheinung treten, wie bei der fettigen Degeneration im lebenden Organismus. Nach alledem muß die Autolyse mit der fettigen Degeneration identifiziert werden. Da die Autolyse beweist, daß fettähnliche und fettige Zerfallsprodukte der Zellen in loco entstehen, so wird man auch bei der fettigen Degeneration, entgegen neueren Anschauungen, einen gleichen Vorgang anzunehmen haben. *Beitzke, Berlin.*

748) Leuchs, J. Ueber die Zellen des menschlichen Eiters und einiger seröser Exsudate. (ibidem.)

Verf. untersuchte mittels der May-Grünwaldschen Färbemethode in 79 Fällen Eiter, Sputum und „seröse Flüssigkeiten". Seine Resultate bringen fast lauter Bekanntes; nur folgende Punkte seien hervorgehoben: Einen Unterschied zwischen Eiter von akuten und chronischen Prozessen bezüglich des Gehaltes an eosinophilen Zellen, wie das von anderer Seite angegeben ist, konnte Verf. nicht feststellen. Bei Pleuritis hält Verf. auf Grund seiner Befunde die Konstatierung einer Lymphocytose als für die tuberkulöse Aetiologie des Falles beweisend. An Endothelien läßt sich sehr häufig Phagocytose beobachten. *Beitzke, Berlin.*

749) Borst. Atypische Epithelwucherungen an Drüsen und beginnendes Carcinom. (Phys. med. Gesellschaft zu Würzburg, Sitzung vom 16. VI. 1904.)

B. zeigt an einer großen Reihe von Beispielen, daß bei regenerativen, entzündlichen, hyperplastischen Prozessen, besonders auch bei den infektiösen Granulomen (Tuberkulose, Syphilis), sehr weitgehende Veränderungen an Drüsen vorkommen; diese bestehen sowohl in Formveränderungen der Epithelzellen, als in Bildung mehrzeitiger und mehrschichtiger, z. T. sogar sehr ungeordneter Epithelbeläge, solider Ausfüllungen der Drüsenlumina mit gewucherten Epithelzellen, Bildung solider, sprossenartiger Fortsätze usw. Diese Drüsenveränderungen können also, für sich allein genommen, nicht im Sinne einer beginnenden carcinomatösen Metamorphose der Drüsen gedeutet werden, und man muß versuchen, diese atypischen Epithelwucherungen von primären krebsigen Epithelveränderungen nach Möglichkeit zu differenzieren. Dies ist vor allem für das Ziel einer möglichst frühzeitigen Erkennung des carcinomatösen Wachstums von Wichtigkeit. Borst glaubt nun, bei seinen vergleichenden Studien über atypische und krebsige Epithelwucherungen ein brauchbares, differentialdiagnostisches Mittel gefunden zu haben in dem Nachweis einer gewissen Willkür in der individualistischen Ausgestaltung der Zellen, die sich vor allem in einer oft weitgehenden Abweichung der Protoplasma- und Kernstrukturen vom Normalen kundgibt. Diese Differenzen sind bald stärker, bald schwächer; insbesondere legt Borst Gewicht auf den Nachweis einer, oft innerhalb eines und desselben epithelialen Produktes sehr wechselnder Ausbildung der Kerne, nach Größe, Chromatingehalt und Struktur. Das Epithel einer Drüse braucht garnicht mehrschichtig zu sein, und es ist doch Krebs vorhanden, wenn sich diese Verwilderung in der Form nachweisen läßt. Soweit seine, allerdings noch nicht abgeschlossenen Untersuchungen reichen, ist Borst der Ansicht, daß eine derartige Willkür in der morphologischen Ausgestaltung der Elemente, also insbesondere von deren Kernen, bei den harmlosen, atypischen Drüsenepithelwucherungen nicht beobachtet wird. Die für die Carcinomdiagnose als wichtig hingestellten Epithelmetamorphosen als spezifisch carcinomatös zu proklamieren, so weit geht Borst nicht; er behauptet nur, daß eine Berücksichtigung der von ihm hervorgehobenen

Punkte in zweifelhaften Fällen die Entscheidung der Frage: ob atypische Epithelwucherung oder beginnendes Carcinom wesentlich fördern kann.

Zur Illustration seiner Ausführungen zeigt Borst atypische Wucherungen an Mammadrüsen bei Mastitis chronica (auch cystica), fibröser Hyperplasie der Mamma, bei Tuberkulose der Brustdrüse, ferner atypische Wucherungen der Submaxillarisdrüsen, bei aktinomykotischer Entzündung der Schweißdrüsen, bei Hornkrebs, der Uterusdrüsen bei chronischer Endometritis, der Harnkanälchen bei syphilitischen Infiltraten der Niere (congenitale Lues); ferner erwähnt er Veränderungen der Drüsen des Endometriums bei der Schwangerschaft und bei der Regeneration der Uterusschleimhaut, weiter bei Tuberkulose des Endometriums, endlich atypische Wucherungen an Talg-, Schweiß- und Schleimdrüsen bei Syphilis der Haut und der Schleimhäute. Weiter zeigt Borst Präparate von gewöhnlichen, klinisch und grob anatomisch gutartigen, abgekapselten Fibroadenomen der Mamma, welche Drüsenschläuche mit mehrschichtigem, sogar Epithelpapillen bildenden Epithel aufwiesen. Zur Demonstration der primären carcinomatösen Epithelveränderungen erwiesen sich besonders geeignet Präparate von einem reinen tubulösen Adenom der Mamma mit eben beginnender Krebsentwicklung; dabei sah man oft in einem Drüsenschlauch normales und krebsiges Epithel, und konnte auch die Verdrängung und Substition des ersteren durch letzteres verfolgen.

Zum Schlusse zeigte Borst Präparate, welche dafür sprachen, daß ein Epidermiscarcinom sich auch flächenhaft und diffus weithin innerhalb der normalen Epidermis verbreiten kann; es substituiert dabei die zerstörte Epidermis allmählig und kann dann wieder sekundär von der Oberfläche her, Sprossen und Zapfen bildend, in die Tiefe vordringen. Dieses intraepidermale Carcinomwachstum gibt eine neue Quelle für Irrtümer bei histogenetischen Studien ab, indem Wachstumsvorgänge eines Carcinoms fälschlich für Entwicklungsstadien gehalten werden.

(Die ausführlichere Veröffentlichung dieser Beobachtung erfolgt in den Verh. der deutsch. pathol. Gesellschaft, Berlin. 1904.) *Autoreferat.*

750) Ssobolew, L. Zur Morphologie der inneren Sekretion einiger Drüsen. (Centralbl. f. allgem. Patholog. u. patholog. Anatom., Bd. 15, No. 14, 1904.)

Bei der inneren Sekretion der Drüsen, d. h. derjenigen Absonderung der Drüsenzellen, welche im Gegensatz zu dem durch spezielle Ausführungsgänge entleerten Sekret in Form besonderer Stoffe in die Blut- und Lymphbahn übergeht, besteht die Frage, ob in den einzelnen Drüsen dieser Art (Leber, Pankreas, Hoden, Ovarium, vielleicht auch Nieren und Speicheldrüsen) besondere Elemente die innere Sekretion besorgen, oder ob ein- und dieselben Zellen gleichsam eine doppelte Sekretionsfront besitzen.

Für das Pankreas entschied sich Verf. nach seinen Experimenten (Unterbindung des Ductus Wirsungianus) in ersterem Sinne: hier ist die innere Sekretion an die Langerhans'schen Inseln gebunden, die im Gegensatz zu dem gesamten übrigen Parenchym nach Ligatur des Ausführungsganges sich erhalten und durch ihr inneres Sekret den Umsatz der Kohlehydrate im Körper regeln.

Versuche mit Unterbindung des Ausführungsganges des Hodens haben dem Verf. bisher ein gleich sicheres Resultat nicht ergeben. Besondere Veränderungen im Allgemeinzustand der Tiere nach Unterbindung des Vas deferens sah Verf. jedenfalls nicht. Die Bildung von Samenfäden hörte auf, die physiologische Regeneration der Drüsenzellen verringerte sich erheblich, und an Stelle der Spermatocyten ergaben sich monströse mehrkernige Zellbildungen.

Auch die Uebertragung des Problems auf das Ovarium — Sistierung der äußeren Sekretion, d. h. der Eiausscheidung durch Transplantation unter die Haut mit Erhaltung der zuführenden Gefäße und Nerven — und Versuche in dieser Richtung haben ein greifbares Ergebnis bisher nicht gehabt. *Pick, Berlin.*

751) Lebram, F. Das Schicksal von Haaren bei der Bildung von Hautnarben. (Centralbl. f. allgem. Patholog. u. patholog. Anatom., Bd. 15, No. 14, 1904.)

Wenn in der Oberhaut Defekte gesetzt werden, so kann dabei das Haar total aus dem Mutterboden entfernt werden; dann ist jede Möglichkeit einer Neubildung eines solchen ausgeschlossen. Bleibt ein Haarstumpf zurück, so können 1. von

diesem aus Epithelinseln auf der Wundoberfläche sich bilden, oder es kann 2. eine Regeneration erfolgen, das Haar mit den Granulationen emporwachsen und eine behaarte Narbe entstehen. Es kann ferner 3. unterhalb der sich schnell bildenden Narbe der Haarstumpf atrophieren oder 4. ein Haar produzieren, das die Narbe durchwächst oder 5. eine Epithelcyste (event. Atherom) aus dem Haarstumpf hervorgehen. Endlich besteht, wie in einem Falle vom Verf. beobachtet wurde und durch eine Abbildung erläutert ist, 6. die Möglichkeit, daß aus dem versenkten Haarstumpf ein Haar herauswächst, aber seine Wachstumsrichtung ändert: anstatt nach der freien Oberfläche wächst es in das Gewebe unterhalb der Narbe hinein und bewirkt hier als Fremdkörper die Bildung zahlreicher Fremdkörperriesenzellen. *Pick*, *Berlin*.

752) **Jellinek, S. Zur klinischen Diagnose und pathologischen Anatomie des multiplen Myeloms.** (Virch. Arch., Bd. 177, Juli 1904.)

Ein 45 jähriger Schlosser erkrankte mit Mattigkeit, Schüttelfrösten und blitzartigen Schmerzen in Rumpf und Extremitäten. Die große Brüchigkeit und Deformität des Skeletts bei Fehlen eines leukaemischen Blutbefundes führten zur Stellung der Diagnose „multiples Myelom", was auch durch die Sektion bestätigt wurde. Es fand sich bei derselben eine in Knotenform multipel auftretende Neubildung, welche fast keinen Skelettknoten verschonte. Trotzdem viele Knochen, so besonders das Sternum, arg zerfressen waren, blieb die Tumorbildung überall auf die Knochensubstanz beschränkt. Weder war das Periost beteiligt, noch fanden sich Metastasen in den Lymphdrüsen oder inneren Organen. Histologisch bestanden die Tumoren aus mittelgroßen rundlichen Zellen mit großem Kern. Die einschlägige Literatur wird ausführlich besprochen. *Beitzke*, *Berlin*.

753) **Gauckler, E. Les réactions macrophagiques de la rate humaine et la pathogénie de certaines splénomégalies.** (Journal de physiol. et de pathol. générale, mars 1904.)

D'après l'examen de la rate dans les affections les plus diverses, G. admet qu'il y a dans cet organe deux sortes de macrophages: les uns dérivent des mononucléaires, les autres du plasmodium qui revêt les mailles du tissu splénique. A l'état normal, les macrophages sont peu nombreux dans la rate. Leur multiplication est due à l'augmentation des hématies altérées que ces macrophages absorbent. Ainsi la réaction macrophagique de la rate a la signification d'une réaction hémolytique.

Cette réaction macrophagique peut aboutir à la sclérose hypertrophique de la rate. Dans l'ictère, l'hémolyse peut engendrer de cette manière la splénomégalie.

Inversement une réaction macrophagique de la rate produite par une altération primitive du sang, comme dans la maladie de Banti, peut provoquer secondairement une cirrhose du foie, parce que les macrophages spleniques, charriés par la veineporte, vont irriter le tissu hépatique. *Achard*, *Paris*.

754) **Roussy, G. M. Carcinome fibreux du larynx (épithélioma tubulé).** (Bull. et Mém. de la Soc. anatomique de Paris, février 1904.)

Le cancer du larynx siège habituellement dans les régions glottique et sous-glottique. R. a observé une tumeur sous-glottique. Elle était formée par un épithélioma pavimenteux tubulé, tandis que le plus souvent les épithéliomas laryngés sont pavimenteux lobulés. On voyait sur les coupes des tubes épithéliaux allongés, ramifiés, sans paroi propre ni lumière centrale, formés de cellules pavimenteuses sans filaments malpighiens. Le stroma était formé de tissu conjonctif, quelquefois fibreux, mais ordinairement plus jeune.

Cette tumeur était en voie de se généraliser dans les ganglions, ce qui est rare pour les cancers intrinsèques du larynx. *Achard, Paris*.

755) **Marie, R. et Rabé, M. Deux cas d'épithélioma à cellules cylindriques des fosses nasales avec envahissement du sinus maxillaire.** (Bull. et Mém. de la Soc. anatomique de Paris, février 1904.)

I. Observation d'une tumeur du pharynx exstirpée chez un homme de 50 ans. La tumeur est formée par un stroma conjonctif dense et riche en cellules, traversé par des tubes épithéliaux creux, tantôt petits, tantôt très dilatés et tapissés de végétations. L'épithélium est cylindrique, à plusieurs couches, sans cils vibratiles.

II. Observation de tumeur maligne des fosses nasales, simulant une sinusite. L'examen histologique d'une végétation, après inclusion dans la paraffine et coloration par l'hématéine-éosine, montre une trame conjonctive, formée par du tissu jeune, peu vasculaire, circonscrivant des cavités à révêtement épithélial. L'épithélium est cylindrique, stratifié, à cellules hautes, à gros noyau. Les cavités sont remplies par un exsudat mucoïde. *Achard, Paris.*

756) Bayon. Demonstration von Präparaten der normalen und pathologischen Schilddrüse. (Phys. med. Gesells. zu Würzburg. Sitz. v. 30. Juni 1904.)

Betreffs der normalen Schilddrüse weist der Vortr. unter Bezugnahme entsprechender Präparate von Hingerichteten und jugendlichen Individuen, die an Hirngeschwulst oder im epileptischen Anfall gestorben sind, nach:

I. Auch normalerweise könnten die Colloidfollikel (wie übrigens nach den Untersuchungen Streiffs zu erwarten war) den Durchmesser von 350 μ erreichen oder gar überschreiten, ohne daß von Colloidkropf die Rede sein könne. Maßgebend für den Begriff Colloidkropf sei viel eher die Menge und Anordnung des intrafollikulären Bindegewebes, der Zustand der ihn begleitenden elastischen Fasern und vor allem die Höhe (ob kubisch oder abgeflacht) des Follikelepithels. Formolkonservierung erhalte das Colloid vorzüglich, verursache aber eine Quellung desselben, so daß das Epithel mehr abgeflacht als in Wirklichkeit erscheine. Sublimat, Zenker verursachen andererseits viel künstliche Vakuolen im Colloid.

II. Die bei Formolkonservierung im Colloid auftretenden Vakuolen sind nicht Kunstprodukte. Dieselben sind im Gefrierteile und auch im überlebenden Präparat zu sehen und enthalten in der Mehrzahl Fettkügelchen. Nachweis durch Sudan III und Marchi-Algheri.

Alsdann anschließend an frühere vorläufige Mitteilungen weist Vortr. auf die Rolle einer überstandenen Infektionskrankheit und damit überstandene Thyreoiditis simplex (de Quervain) als die Ursache des Schilddrüsenschwundes in vielen Fällen von sporadischem und endemischen Cretinismus und Myxoedem der Erwachsenen hin. Klinisch sind vielfach derartige Beobachtungen gemacht worden. Die Thyreoiditis simplex ist nicht eitrig und auch selten diffus. Sie kommt bei den verschiedensten Infektionskrankheiten vor, wie die Untersuchungen de Quervains nachgewiesen haben und ist vorderhand klinisch kaum nachweisbar. Die Befunde des Vortr., die er an Schilddrüsen bei Infektionskrankheiten aus verschiedenen Gegenden erhoben hat, stimmen im großen und ganzen mit denen von de Quervain überein. (Demonstration von Präparaten von Thyreoiditis simplex bei Sepsis und croupöser Pneumonie; außerdem Cretinenschilddrüsen, je einen endemischen und sporadischen Fall, wo das Parenchym durch Bindegewebe ersetzt ist, in einem Fall mit völliger Erhaltung eines Epithelial-Körperchens (Nebenschilddrüse).

Anschließend an Grassis Forschungsresultate in Kropfgegenden, welche ihm allerdings blos durch mündliche Mitteilung bekannt sind, nimmt Vortr. auch eine infektiöse Aetiologie für den Colloidkropf an und verspricht seine Anschauungen in baldigen ausführlichen Publikationen klarzulegen. *Autoreferat.*

757) Hilzensauer, L. Erbliche Kiefermißbildung und Zahnungsverspätung. (Oesterreich.-Ungar. Vierteljahrsschr. für Zahnheilk. XX. Jahrg. 1. Heft.)

Verf. bespricht einen in einer ganzen Familie vorhandenen Fall einer abnormen Entwicklung des Alveolarfortsatzes. Letzterer erreicht in der Gegend der Mahlzähne stark die doppelte Breite der Zahnkronen, in der Gegend der Frontzähne ist er dagegen so bedeutend zurückgeblieben, daß sich die Kiefer beim Schließen des Mundes vorn nicht berühren. Die Mutter war zweimal verheiratet, ihre beiden Männer hatten normale Kiefer, sie selbst zeigte die Abnormität. Die bleibenden Zähne der Kinder der ersten Ehe und auch zum Teil der zweiten Ehe erschienen abnorm spät mit 20, 22 Jahren, während die Milchzähne fast ganz fehlten, ein Umstand, der die Mißbildung vielleicht hervorgerufen, da die betreffenden bis dahin mit den Kiefern zu kauen gezwungen waren. *Richter, Berlin.*

758) Miller, W. D. Notizen über die Erosion der Zähne. (Deutsche Monatsschr. für Zahnheilk. XX. Jahrg. 2. Heft.)

Die Erosion ist unabhängig von irgendwelchem vitalen Vorgang, mechanische Einflüsse spielen dagegen eine sehr wichtige Rolle dabei und verursachen sie

manchmal ohne Mitwirkung irgend eines andern Faktors. Es ist zweifelhaft, ob die vorangehende Wirkung irgend einer Säure für das Zustandekommen der Erosion erforderlich ist; dagegen liegt die Möglichkeit vor, daß eine geringe Entkalkung des Zahnbeins eine Verlangsamung des Prozesses bewirken kann. Untersuchungen an Rassenschädeln haben bisher keine Erosion der Zähne festgestellt. Man hat auch mit der Möglichkeit zu rechnen, daß auch alkalische Substanzen bei der Erosion beteiligt sind. Vielleicht entstehen auch unter Umständen Körper im Munde, die ähnlich den alkalischen die organische Grundsubstanz der Zähne auflösen, wonach die anorganischen Salze auseinderfallen oder mechanisch abgenutzt werden. *Richter, Berlin.*

759) **Wunschheim, G. v. Frakturen, Infraktionen und Knickungen der Zähne.** (Oesterreich.-Ungar. Vierteljahrsschr. für Zahnheilk. XX. Jahrgang 1. Heft.)

Verf. schildert in der mehr klinischen Arbeit eine Reihe von den im Titel erwähnten Fällen. Unter Infraktionen faßt er jene Fälle von traumatischer Kontinuitätstrennung zusammen, welche Zähne betreffen, deren Wachstum noch nicht beendet ist. Von ganz geringfügigem Auseinanderweichen des Dentins, die ohne Einschiebung eines als Callus anzusprechenden Osteodentins zur Wiedervereinigung gelangen, bis zu beträchtlichen Auseinanderweichungen der Zahnsubstanz mit Ausfüllung des Defektes durch neugebildetes Zement, Knochengewebe oder Dentin treten alle Grade auf. Unter Knickungen will er jene Fälle verstanden wissen, wo jede Kontinuitätstrennung des Zahnbeins fehlt und der Verlauf der Zahnbeinkanälchen deutlich erkennen läßt, daß die Krümmung während des Wachstums der Wurzel sich langsam und organisch entwickelt hat.

Richter, Berlin.

760) **Lohmann, A. Ueber das Wesen der Zahnkaries.** (Odontolog. Blätter IX. Jahrg. No. 3/4.)

Verf. will die Milchsäure nicht als Entkalkungsagens der Caries ansehen, da ihre Entstehung die Bildung von Traubenzucker voraussetze, der aber im Munde nicht entstünde, da das Endprodukt der Kohlehydrat-Verdauung im Mund Maltose sei. Rohrzucker und Cellulose wurden im Speichel nicht gespalten. Er hält das im Speichel enthaltene Mucin für das Entkalkungsagens.

Richter, Berlin.

761) **Schridde, H. Ueber den angeborenen Mangel des Processus vermiformis.** (Virch. Arch. Bd. 177. Juli 1904.)

Bei einem an Tuberkulose verstorbenen 5 Jahre alten Mädchen stellte Verf. das vollkommene Fehlen des Wurmfortsatzes fest. Das Coecum war auffallend groß, eiförmig, mit sechs wohl ausgebildeten Haustren. Da das normale Coecum, wie Verf. aus dem Studium sehr zahlreicher Präparate entnahm, nur vier Haustren besitzt, die beiden distalen Haustren des beschriebenen Präparates zudem durch eine besonders tiefe Furche von den vier proximalen abgegrenzt waren, so nimmt Verf. an, daß der unterhalb dieser Furche gelegene Teil des Blinddarms als ein nur in der Art der Ausbildung sich unterscheidendes Analogon des Wurmfortsatzes anzusprechen ist; der eigentümliche Verlauf der Tänien im beschriebenen Falle bildet eine weitere Stütze für diese Ansicht. Die Betrachtung der Phylogenese des Blinddarmes lehrt, daß bei demselben im vorliegenden Falle nicht die gewöhnliche beschränkte, sondern die in gleicher Weise bei Carnivoren und einigen Affen vorkommende allgemeine Rückbildung eingetreten ist; dadurch ist es nicht zur Bildung eines wurmförmigen Fortsatzes gekommen.

Beitzke, Berlin.

762) **Hirschel. Ueber einen Fall von Darmmyom mit Divertikelbildung bei gleichzeitigem Vorhandensein eines Meckelschen Divertikels.** (Ibidem.)

Casuistische Mitteilung, deren Inhalt in der Ueberschrift ausgedrückt ist.

Beitzke, Berlin.

763) **Hall, W. Cystadenoma of aberrant bile ducts in a young child.** (The medical chronicle, January 1904.)

Bei der Sektion eines an Scharlach verstorbenen, $6^1/_2$ Jahre alten Mädchens fand sich an der Unterseite des rechten Leberlappens ein vier Zoll langer, $3^1/_2$ Zoll dicker Tumor. Derselbe war von einer derben Kapsel umgeben, nirgends ange-

wachsen. Die Gallenblase war verlagert, die Gallenwege aber sonst nicht verändert. Einige kleine Gallengänge zogen vom rechten Hauptast des Hepaticus in den Tumor hinein. Derselbe war cystisch, die Auskleidung der Cysten war ein kubisches oder zylindrisches Epithel. Der Inhalt bestand aus Cholestearin, Eiterzellen, Schleim und wenigen Charcotschen Kristallen; Gallenfarbstoffe und Gallensäuren wurden vermißt. Verf. leitet den Tumor von den besonders in der Nähe des Ductus venosus nicht seltenen aberrierenden Gallengängen ab. Nur ein einziger analoger Fall aus der Literatur ist verzeichnet. *Beitzke, Berlin.*

764) **Binder. Ueber Riesenzellenbildung bei kongenitaler Lues der Leber.** (Virch. Arch., Bd. 177, Juli 1904.)

Bei einer diffusen, interstitiellen, kongenital syphilitischen Hepatitis fand Verf. massenhaft Riesenzellen, meist um Gefäßquerschnitte herum mehr oder weniger radiär gelagert. Er nimmt an, daß sie aus Parenchymzellen der Leber selbst entstanden sind und zwar zum größten Teil durch Konfluenz, einzelne vielleicht auch aus einer Leberzelle. Die Riesenzellenbildung ist als eine wahrscheinlich mit der Wirkung des Syphilisgiftes in Zusammenhang zu bringende regressive Erscheinung anzusehen. An den Gefäßen der untersuchten Leber zeigte sich ausgesprochene Endarteriitis und Phlebitis. Die einschlägige Literatur ist ausführlich besprochen. *Beitzke, Berlin.*

765) **De Vechi. Ueber einen Fall von Hypernephrom der Leber.** (Ibidem.)

Bei einer an Pyaemie verstorbenen Puerpera fand sich im unteren Drittel des rechten Leberlappens nahe der Impressio suprarenalis ein nußgroßer, scharf begrenzter gelber Knoten. Histologisch bestand derselbe aus Nebennierenrinde, entsprechend der Zona fasciculata und reticularis Arnolds. Sonst waren nirgends versprengte Nebennierenkeime zu finden. Außer dem Falle des Verf. sind erst zwei ähnliche Fälle beim Menschen und einer beim Murmeltier beschrieben.

Beitzke, Berlin.

766) **Thoinot et Delamare, G. L'insuffisance langerhansienne.** (Bull. et Mém. de la Soc. médic. des hôpitaux de Paris, 22 avril 1904.)

C. et D. ont examiné le pancréas de deux diabétiques: fixation par l'alcool absolu, le sublimé acétique, le bichromate osmique; inclusion à la paraffine; coloration par l'hématoxyline-éosine, le mélange de van Gieson, le bleu de Unna.

Le premier cas concerne un diabète gras, bénin. Le pancréas présente des lésions macroscopiques très accusées: ecchymoses, zones de nécrose, infiltration graisseuse abondante, sclérose périvasculaire et péricanaliculaire. A l'examen histologique, les acini sont intacts; les îlots de Langerhans sont bien conservés.

Le second cas concerne un diabète maigre, avec glycosurie et polyurie abondantes, à marche rapide. Le pancréas ne présente pas de lésions macroscopiques. L'examen histologique montre une légère sclérose péricanaliculaire, l'intégrité des acini, mais la disparition à peu près complète des îlots de Langerhans: quelques uns seulement se retrouvent à l'état de vestige, avec des cellules en histolyse et des noyaux hyperchromatiques et homogènes.

Dans deux autres diabètes à marche lente, les îlots de Langerhans étaient normaux. Dans un autre diabète grave, ils étaient rares. Enfin chez 10 sujets non diabétiques, ils étaient sains.

En s'appuyant sur ces examens et sur de nombreuses observations recueillies dans la littérature, T. et D. admettent que certains diabètes graves sont dus à une insuffisance langerhansienne. *Achard, Paris.*

767) **Mollard, J. et Froment, J. Diabète maigre et lithiase pancréatique.** (Bull. de la Soc. médic. des hôpitaux de Lyon, 19 avril 1904.)

Observation de diabète maigre à marche lente, durant 6 ans. A l'autopsie, le pancréas est confondu avec le tissu graisseux voisin; le canal de Wirsung et les canaux accessoires, très dilatés, renferment un liquide laiteux et des calculs. La parenchyme glandulaire a disparu et est remplacé par du tissu fibreux.

Achard, Paris.

768) **Fichera und Scaffidi. Beitrag zur pathologischen Histologie der Glomeruli.** (Virch. Arch., Bd. 177, Juli 1904.)

Genaue histologische Beschreibung der Glomerulusveränderungen bei 8 verschiedenen Fällen akuter und chronischer Nephritis; Gegenüberstellung mit den

bisher in der Literatur niedergelegten Befunden. Die wenig übersichtliche Arbeit verliert sich in Einzelheiten und ist daher zu kurzer Wiedergabe nicht geeignet.

Beitzke, Berlin.

769) Le Play et Corpechot. Lésions rénales par action néphrolytique. (Bull. et Mém. de la Soc. anatomique de Paris, février 1904.)

Dans une série d'expériences faites sur des lapins qui avaient reçu des injections répétées de macérations de rein de cobaye, les reins furent trouvés très volumineux et sclérosés, avec des lésions tubulaires importantes. La sclérose, surtout fibreuse, était prédominante dans la région papillaire. Les canaux et les tubes étaient élargis et formaient parfois, ainsi que les glomérules, des pseudokystes. Il y avait de la sclérose de la capsule de Bowmann.

Achard, Paris.

770) Poelzl, A. Ein Fall von Plattenepithel-Carcinom einer Dermoidcyste des Ovariums. (Centralbl. f. allgem. Patholog. u. patholog. Anatom., Bd. 15, No. 14, 1904.)

Bei 42 jähriger Nullipara wird eine reichlich adhärente rechtsseitige kuglige Eierstocksgeschwulst von ca. 15 cm Durchmesser durch Laparotomie entfernt. Etwa 8 Monate später Exitus an „Carcinom der Leber". Keine Obduktion. Der Tumor ist ein „zusammengesetztes Kystom", bei dem eine Dermoidcyste oder mehrere den Hauptanteil ausmachten; durch Dehiscenzen der Septa wurden diese stark gefenstert, in der Wand die dermalen Anteile durch Nekrosen auf inselartige Reste reduziert, sodaß vielfach die bindegewebigen tieferen, teilweis wohl Resten des Ovarialgewebes entsprechenden Schichten zur unmittelbaren Cystenwand wurden. An einem Pol der Geschwulst solide grauweiße krümlige Neubildungsmasse, zum Teil nekrotisch zerfallen, zum Teil vom Bau des Cancroids. Ein Zusammenhang des Krebses mit Hautepithel der Dermoidcystenwand konnte nicht gefunden werden. Doch glaubt Verf. eine Metastase eines anderswo im Körper lokalisierten Plattenepithelkrebses ausschließen zu können, da die hierfür in Betracht kommenden Organe sich sowohl zur Zeit der Operation als auch im späteren Verlauf als normal erwiesen.

(Die Literaturangaben sind unvollständig, es fehlt z. B. die zusammenfassende Arbeit Thumim's (Arch. f. Gynaäkol., Bd. 53) zum gleichen Thema. Ref.)

Pick, Berlin.

771) Füth, H. Ueber das Vordringen des Chorion laeve in die Tubenschleimhaut nebst Bemerkungen über die tubare Eieinbettung. (Archiv f. Gynäk., Bd. 72.)

An dem faustgroßen Tubensack quillt aus zwei Rupturstellen und aus dem Fimbrienende Placentargewebe hervor. Der frisch abgestorbene 3 Monate alte Fötus liegt in dem Tubensack. In der Gegend des uterinen Endes desselben bemerkt man ein Nebentubenlumen, in das der Eisack sich mit seinem Chorion laeve hinein erstreckt, in dem aber keine Chorionzotten aufzufinden sind. Reste einer Capsularis sind nirgends bemerkbar. Auffallend ist die außerordentlich starke Faltenbildung der Eihäute, die nach der Mitte des Fruchtsackes zu immer lebhafter wird. Fast überall ist das Tubenepithel vorhanden, und nur sehr selten legen sich die Eihäute der nackten Tubenschleimhaut an. An vielen Stellen laufen Chorion- und Tubenepithel neben einander und sind gut von einander differenzierbar. Teilweise schieben sich die Chorionepithelien keilförmig zwischen die auseinander gedrängten Tubenepithelien ein und dringen so in das subepitheliale Bindegewebe vor. Weiter nach der Mitte des Eies zu zeigt sich ein ganz eigentümliches Bild. Hier hat sich das Chorion ganz um eine vorspringende Tubenfalte herumgelegt, während das Tubenepithel zugrunde gegangen ist. Auf der Kuppe des Eisackes sind die Tubenepithelien infolge der größeren Spannung sehr flach, die Schleimhaut zeigt kaum noch Vorsprünge, das Epithel ist nur auf kurze Strecken erhalten. Verf. denkt sich die Implantation des Eies in derselben Weise, wie hier das Eindringen der Zellen des Chorion laeve in die Tubenschleimhaut. Es kommt somit dem Chorion laeve sicher ein aggressives Wachstum zu; um wieviel mehr naturgemäß dem Chorion frondosum. Das Ei ist somit bei seiner Einnistung in der Tube auch aktiv tätig. *Runge, Berlin.*

772) Schickele, G. Die vorzeitige Lösung der normal sitzenden Placenta. (Beiträge z. Geb. u. Gyn. Bd. 8, Heft 3.)

Verf. untersuchte in 8 Fällen von vorzeitiger Lösung der normal sitzenden Placenta die letztere und fand in einem Teil seiner Fälle (4) eine allgemeine Nekrose der Zellen der Decidua unter gleichzeitiger Fibrinablagerung, die im ganzen Umkreise das Gewebe umrankt und dieses mit den benachbarten Zotten und dem in den intervillösen Räumen geronnenen Blut zu einer derben, funktionsuntüchtigen Schwarte umgeändert hat. Die Gefäße in der Decidua sind zum Teil untergegangen; auf größere Bezirke ist von ihnen nichts oder nur geringe Reste zu finden. In den übrigen 4 Fällen traten mehr Blutergüsse in der Decidua hervor, die deren Zellen zum Absterben gebracht und wohl mechanisch die Lostrennung des „atrophischen" Lappens von seiner Unterfläche veranlaßt hatten. In allen Fällen fand sich keine Spur einer Entzündung der Decidua. Beiden Kategorien von Fällen ist somit gemeinsam, daß in den der Decidua benachbarten Buchten der intervillösen Räume zum Teil ausgedehnte Blutstauungen eingetreten sind, welche nach Ansicht des Verf. die primärsten Vorgänge in dem ganzen pathologischen Prozeß darstellen. In den Fällen von Nephritis wird die Erkrankung der Gefäße und das Auftreten von Blutungen in die Decidua oder ihre Nekrose verständlich. Ob dies auch für die Fälle von Schwangerschaftsniere zutrifft, ist fraglich. Den Störungen der Blutzirkulation in den decidualwärts gelegenen Buchten der intervillösen Räume ist wohl eine gewisse Bedeutung zu vindizieren. Hier entstehende marantische Thrombosen — und ein Teil davon dürfte normaliter vorkommen — können die Zu- und Abfuhr des Blutes erheblich beschränken. Vielleicht kann schon hieraus allein die Nekrose der Decidua entstehen. Manches spricht dafür, und Verf. ist nicht abgeneigt, aus solchen Thrombosen und konsekutiven Fibrinablagerungen in den intervillösen Räumen und in der Decidua in erster Linie deren Nekrose zu erklären und in diesem Organisationsprozeß den Grund zur Ablösung der Placenta zu erblicken.

In seltenen Fällen mag ein Trauma die Ursache für die Ablösung der Placenta abgeben. *Runge, Berlin.*

773) Pinto, C. Ueber die pathologische Histologie der Oophoritis chronica. (Zentralbl. f. Gynäk. 1904, No. 23.)

Die Oophoritis chronica entsteht teils durch Kontiguität (d. h. nach vorhergehender Tubenerkrankung), teils durch Verschleppung der pathogenen Agentien auf dem Wege des Blut- und Lymphstromes. In beiden Fällen ist der Prozeß sowohl parenchymatöser wie interstitieller Natur. Man unterscheidet daher besser zwischen Oophoritis corticalis und diffusa. Im ersteren Falle ist der Eierstock normal groß, zeigt zahlreiche Adhäsionen an der Oberfläche, die Albuginea ist verdickt, die Primärfollikel sind an Zahl stark vermindert und teilweise verändert; viele sind atrophisch. Im zweiten Falle ist der Eierstock eher kleiner als normal. Das Stroma der Rindensubstanz ist in frischeren Fällen hyperplastisch, in älteren atrophisch. Die Primärfollikel sind an Zahl stark vermindert. Die Graafschen Follikel sind teils normal, teils atrophisch, teils cystisch degeneriert; jedoch meist weniger schwer als im ersteren Falle. Das Stroma der Marksubstanz ist in älteren Fällen derb und zellarm. Die Gefäße sind oft sehr zahlreich, mit hyaliner Degeneration der Media und Intima oder Endoarteriitis obliterans oder perivaskulärer Sklerose. Häufiger zeigen sich hämorrhagische Herde im Stroma. Diese Form führt zumeist zur allgemeinen Sklerose des Eierstocks. Die kleincystische Degeneration ist nicht als eine universelle Oophoritis zu betrachten. *Runge, Berlin.*

774) Graefe, M. Zwei Fälle von Endo- bezw. Perithelioma ovarii und ein Fall von Endothelioma der Portio vaginalis. (Archiv f. Gynäk. Bd. 72.)

Fall 1: Cystischer Tumor ovarii. An eine ziemlich dicke Schicht Bindegewebe schließt sich die Neubildung an. Längliche, rosenkranzartige oder schlauchförmige Zellreihen mit intensiv gefärbten Kernen sind in das Bindegewebe eingelagert, und zwar teilweise so eng aneinander, daß kaum noch trennende Bindegewebssepta zwischen ihnen erkennbar sind. Die Zellstränge sind vielfach zwei- und mehrreihig. Blutgefäße finden sich im Bereich der Neubildung nur spärlich und nie in Beziehung zu den Zellbändern. — Fall 2: Cystischer Tumor

ovarii. Großer Reichtum an Blutgefäßen verschiedenster Größe, von Kapillaren bis zu Blutlakunen, die zum Teil sehr dicht aneinander liegen. Das Endothel der Lakunen ist teilweise von epitheloiden Zellen umsäumt und läßt deutlich Uebergangsformen in letztere erkennen. An den Gefäßen lagern sich die epitheloiden Zellen entweder direkt um die Lumina, oder diese sind noch von einer Media umgeben. — Fall 3: Endothelioma cervicis uteri, mit Recidiv. Die Untersuchung des Primärtumors ergab: das fibrilläre Stroma durchsetzt von lumenlosen Strängen epitheloider Zellen mit stark gefärbten, unregelmäßig gestalteten Kernen. Die Endothelien der Gefäße sind intakt. Dagegen sieht man häufig konzentrisch um die Gefäße herum die Lymphräume mit epitheloiden Zellen ausgefüllt. *Runge, Berlin.*

775) **Littauer, A. Beitrag zur Frage der Malignität des Chorioepithelioms.** (Archiv f. Gynäk. Bd. 72.)

Das Resultat einer gründlichen Abrasio bei Chorioepitheliom war folgendes: Neben teils abgestorbenen, teils gut erhaltenen Blasenzotten waren sehr ausgedehnte Massen von großen einzelligen Kernen vorhanden, in ihrem Aussehen sehr wechselnden Uebergangsformen zwischen Zellschicht und Syncytium entsprechend. In einem kleinen Brocken von Uterusmuskulatur sah man zwischen den stark gequollenen Muskelfasern sehr zahlreiche, oft sehr dicht liegende, sehr große Zellen, die völlig den ektodermalen Wanderzellen in der Serotina bei der Blasenmole glichen. An vielen Stellen drangen diese Zellen auch in die Gefäße ein. *Runge, Berlin.*

776) **Runge, E. Beitrag zur Anatomie der Tubargravidität.** (Archiv f. Gynäk. Bd. 71, Heft 3.)

Anatomischer Bericht über drei derartige Fälle. Die Muskulatur wies in allen Fällen eine ziemliche Hypertrophie auf. Diese ist wohl teilweise dadurch bedingt, daß die Muskulatur bestrebt ist, mit der Dehnung der Tubenwand durch das wachsende Ei, wenn möglich, Schritt zu halten, vor allem muß sie aber wohl als auf entzündlicher Basis entstanden aufgefaßt werden. In einem Falle fand sich gar keine Decidua, in dem zweiten war nur der Fruchtsack und in dem dritten sowohl dieser als auch der nicht schwangere Teil der Tube mit Decidua ausgekleidet; eine Verschiedenheit, die vielleicht von dem Alter der Gravidität abhängig ist. Aetiologisch kam zweimal eine voraufgegangene Entzündung in Betracht. Einmal aber beruhte die Ansiedelung des Eies in der Tube auf einer ganz beträchtlichen Verengerung des uterinen Teils des Tubenlumens. Der Durchmesser desselben schwankte zwischen 496-31,6 μ, während er in dem abdominalen Teile, jenseits der Eiansiedelung, dem normalen — ca. 2000 μ — ungefähr gleichkam. Es handelt sich hier nach Ansicht des Verf. wohl um eine kongenitale Mißbildung der Tube; Zeichen einer voraufgegangenen oder bestehenden Entzündung waren nirgends vorhanden. *Runge, Berlin.*

777) **Le Dentu, A. Les sarcomes du vagin dans l'enfance.** (Presse médicale, 21 mai 1904.)

Observation d'un sarcome du vagin chez une petite fille de 3 ans $^1/_2$. Mort après exstirpation.

La tumeur est formée par du tissu sarcomateux embryonnaire: dans une substance fondamentale indivise, renfermant quelques vaisseaux, sont englobés des noyaux irréguliers, polymorphes; beaucoup de ces noyaux sont en karyokinèse, mais les chromosomes sont irréguliers et courts, et les asters inégaux. Ces noyaux ont généralement de 7 à 15 μ; mais quelques-uns sont gigantesques et mesurent jusqu' à 100 μ.

En certains points, la structure est celle du myxome, avec des cellules à cytoplasma individualisé, mais faiblement développé, et émettant des prolongements qui s'anastomosent en un réseau dont les mailles sont remplies de mucine. On y trouve aussi quelques cellules géantes à noyaux multiples, des amas de cellules embryonnaires, et des capillaires nombreux et larges, à parois épaisses.

A noter l'absence des fibres striées qui ont été parfois rencontrées dans ces tumeurs et qui seraient l'indice d'une origine congénitale.

Achard, Paris.

778) Marchand, E. Beitrag zur Kenntnis der normalen und pathologischen Histologie der Decidua. (Archiv f. Gynäk., Bd. 72.)

Zuerst untersuchte Verf. ein Fragment einer Decidua aus einem früheren Stadium der Schwangerschaft. Die freie Oberfläche ist mit ziemlich stark abgeplattetem Epithel bekleidet, dessen Zellen mit sehr zahlreichen Fetttröpfchen durchsetzt, eine Höhe von 5—6 mm haben. Die Hauptmasse des Gewebes wird von zwei verschiedenen Arten von Deciduazellen gebildet. Einmal Zellen mit einem Durchmesser von 30—45 mm, die durch eine doppelt konturierte Membran begrenzt sind, und kleineren Zellen von 8—12 mm Durchmesser, die fast alle 2—3 kleine Chromatinkörner beherbigen. Hin und wieder liegen in den größeren, dann unregelmäßig gestalteten Zellen 2 Kerne mit einer feinen Scheidewand zwischen beiden. Mitosen sind nicht zu finden. Zwischen den großen Zellen ist vielfach ein zartes vakuoläres Maschenwerk, nicht selten ein dichtes, feines Balkenwerk erkennbar. Die 2. Kategorie von Zellen, 7—8,5 mm groß, zeigt keine membranöse Begrenzung. Die Zellen liegen entweder einzeln oder in kleineren Häufchen oder Reihen zwischen den großen Zellen. Die Kerne lassen zahlreiche Mitosen in allen Stadien erkennen. Diese kleinen Zellen sind offenbar ebenfalls Abkömmlinge des Bindegewebes der Mucosa. Die Entstehung der großen Zellen aus den kleinen Stromazellen ließ sich in diesem Objekt deutlich nachweisen. Außerdem war vielfach das Drüsenepithel in hochgradiger Lockerung und unregelmäßig gegen die umgebende Decidua abgegrenzt. Die Zellen waren oft spindel- und keulenförmig und von Fetttröpfchen durchsetzt. In gewissen Teilen der Schnitte fanden sich zwischen den Deciduazellen sehr auffallende, spindelförmige, langgestreckte Zellen, die den deformierten Drüsenzellen völlig glichen und wohl als solche aufzufassen sind. An geeigneten Stellen sah Verf. sogar diese Zellen in direktem Zusammenhang mit der Drüsenwand. An Stellen der Oberfläche, die statt von Epithel nur von einem Fibrinstreifen bedeckt waren, fanden sich teils größere und kleinere Streifen von Epithelzellen von der Oberfläche abgehoben, teils größere Ballen und Klumpen, welche keine Zellgrenzen, aber viele Kerne zeigten und wohl sicher durch Verschmelzung aus dem Oberflächenepithel entstanden sind. Sodann berichtet Verf. über einen Fall von Abort aus den ersten Monaten der Schwangerschaft. In der Decidua basalis und capsularis fanden sich zwischen den gut erhaltenen Drüsenschläuchen zahlreiche Zellstränge und Zellhäufchen, die aus ziemlich großen polygonalen, dicht gedrängt gelagerten Zellen bestanden. Ein Lumen besaßen die Zellenstrange nicht. Es handelt sich hier nicht um atypische Drüsenwucherungen, wie Verf. anfangs glaubte, sondern um Wucherungen der chorioepithelialen Zellen, die eine überraschende Aehnlichkeit mit den Wucherungen bei den sog. atypischen Chorioepitheliomen zeigen.

Runge, Berlin.

779) Kölpin. Zur Symptomatologie und pathologischen Anatomie des Hirnabscesses. (Dtsche. Zeitschr. f. Nervenheilk. XXV, 5/6.)

In einem Fall von otitischem Schläfenlappenabsceß untersuchte Verf. den Bau der Absceßmembran. Er erklärt die Kapselbildung derart, daß am Rande des Abscesses, von ihm selbst aber häufig durch eine schmale Zone stehenbleibenden Gewebes der Grundsubstanz getrennt, Wucherungsvorgänge im G e f ä ß a p p a r a t einsetzen. Aus den Wandungen der Gefäße entstehen Fibroblasten und Endothelien. Die Glia bildet Zellen mit großem Zellleib. Die Elemente der Grundsubstanz scheinen mit Ausnahme der Gliazellen bald zu verschwinden. An ihre Stelle tritt lockeres Bindegewebe, in dessen Maschen reichliche Zellen der verschiedensten Art, besonders Fibroblasten, Endothelien, Gliazellen und Leukozyten liegen. In der äußeren Zone dieser Schicht ordnen sich nun die zuerst in regellosen Haufen liegenden Fibroblasten zu parallelen Streifen an, die immer dichter zusammenrücken und das Aussehen fertigen Bindegewebes annehmen. An der Bildung der Abszeßmembran sind lediglich Elemente betätigt, die mit den Gefäßen- resp. dem sie begleitenden Bindegewebe in Zusammenhang stehen. Die Glia kommt nicht in Betracht. Die Abszeßmembran ist lediglich als Granulationsgewebe aufzufassen. Die erwähnte nekrobiotische Zone, nach innen von der Abszeßmembran, in der die Erscheinungen der fettigen Degeneration vorwiegen, erklärt Verf. durch einen Einfluß der Toxine derart, daß die Bildung von Granu-

lationsgewebe verhindert wird. Aus seinen Befunden folgert Verf. bezüglich der Ausbreitung eines Hirnabszesses, daß ein akuter Abszeß sich durch Einschmelzung des Gewebes vergrößert, ein chronischer i. e. ein abgekapselter im wesentlichen durch Eitersekretion von der Membran aus, erst in zweiter Linie durch Einschmelzung der sich in der Peripherie eventuell immer neubildenden Kapsel. Ueber einige Einzelheiten betreffend das Vorkommen der Plasma-, Körnchen- und Epitheloidzellen (den letzteren Namen verwirft Verf. mit Nißl, da es sich um sehr verschiedenartige Elemente, wie Gliazellen, Fibroblasten, Endothelien dabei handelt) muß auf das Original verwiesen werden. *Lewandowsky, Berlin.*

III. Technik.

780) **Riche A. et Halphen G. Contribution à l'étude des teintures histologiques à l'acide carminique et au carmin.** (Bull. Soc. Anat. Paris, Déc. 1903.)

Les auteurs ont repris les observations de Liebermann et de P. Mayer en faisant varier les conditions d'acidité, d'alcalinité et de neutralité des liquides colorants; ils concluent de leurs recherches: 1° L'acide carminique peut teindre seul et facilement les coupes, même en l'absence d'alumine. La présence d'une faible quantité d'acide libre favorise les colorations qui ne peuvent être obtenues en liqueurs faiblement alcalines que par un contact prolongé. — 2° L'alun agit en faisant virer les nuances au violet, et, s'il est en excés, comme agent régressif, en limitant l'action du colorant aux parties les plus colorables; il est sans action sur les teintures ammoniacales d'acide carminique. — 3° La présence d'ammoniaque combinée à l'acide carminique produit le virage au carmin des composés de cet acide avec l'alun, ou l'alun et la chaux. *Soulié, Toulouse.*

781) **de Nabias. Sur une nouvelle méthode de coloration du système nerveux.** (Rèunion biol. Bordeaux 2 mars 1904.)

Les coupes, obtenues après inclusion à la paraffine, sont traitées par la liqueur de Gram, puis par le chlorure d'or à 1 pour 100 et eufin par l'eau d'aniline à 1 pour 40. Lavage à l'alcool et montage au baume. Cette méthode très rapide donne d'aussi bons résultats que les anciennes beaucoup plus longues.

Soulié, Toulouse.

782) **Ramón y Cajal, S. Trois modifications pour des usages différents de ma méthode de coloration des neurofibrilles par l'argent réduit.** (C. R. Soc. Biol. Paris, 23 févr 1904.)

1° Formule pour colorer les cylindraxes myélinisés.

Les pièces de 5 mill. d'épaisseur au plus sont durcies de 24 h à 3 jours dans l'alcool à 98°; lavées à l'eau distillée et immergées dans l'azotate d'argent à 1,5 pour 100 pendant 4 jours dans une étuve réglée entre 30 et 35°. Après lavage à l'eau distillée on les places pendant 24 heures dans la solution:

Acide pyrogallique ou hydroquinone 1 à 2 gr.
Formol 5 cc.
Sulfite de soude pur 0,25 à 0,50 gr.
Eau distillée 100 cc.

L'hydroquinone est plus energique que le pyrogallol; le sulfite rend l'imprégnation plus fine, mais plus pâle. — Lavage, déshydration, montage au baume; éviter les essences de girofle ou de bergamotte, employer le xylol phénique.

Si les coupes ètaient colorées en rouge, on pourrait virer à l'or par:

Hyposulfite de Soude }
Sulfocyanure d'ammonium } 3 gr.
Eau distillée 100 cc.
qqs gouttes de chlorure d'or à 1 p 100 au moment de s'en servir.

Les cylindraxes sont colorés en brun rouge, les neurofibrilles et les corbeilles des cellules de Purkinje sout également imprégnées.

2° Formule pour les fibres sans myéline et les neurofibrilles.

Les pièces de 3 mill. d'épaisseur sont durcies de 24 h à 3 jours dans: alcool à 96° 100 cc avec A_2H_3 de qqs gouttes à 1 cc., puis lavées à l'eau et mises à l'étuve dans une solution de nitrate d'argent à 1,5 pour 100. On réduit par:

Acide pyrogallique	2 gr.	pendant 24 heures.
Formol	5 cc.	
Eau distillée	100 cc.	

Lavage à l'eau quelques secondes. Virage à l'or comme précédemment si c'est nécessaire. Deshydration, montage au baume.

On obtient ainsi la coloration des fines fibres à myéline, des fibres sans myéline et des neurofibrilles comme dans les préparations de Bethe.

3⁰ Formule pour colorer les terminaisons des fibres nerveuses.

Les piéces de 3 à 4 mill. d'épaisseur sont durcies pendant 24 heures dans:

Formol	25 cc.
Ammoniaque	qqs g ^{tts} à 1 cc.
Eau distillée	100 cc.

Laver à l'eau courante de 6 à 12 heures, et placer les pièces pendant 3 jours à l'étuve de 30 à 35⁰ dans une solution de nitrate d' argent de 1 à 3 pour 100. Lavage à l'eau, réduction comme dans la formule 2⁰ pendant 24 heures. après un nouveau lavage, deshydrater et monter au baume.

Les plexus péricellulaires, les massues terminales ou intercalaires sont colorées en gris ou en noir. On obtient aussi l'imprégnation des fibres moussues, des corbeilles des cellules de Purkinje, etc. Les cellules nerveuses se teignent en jaune et les fibres à myéline restent incolores; les corps accessoires des cellules sont aussi très bien imprégnés. *Soulié, Toulouse.*

Karl Weigert †.

In der Nacht zum 5. August ist der Geheime Medizinalrat Prof. Dr. Karl Weigert, Direktor des Dr. Senckenbergischen pathologisch-anatomischen Instituts in Frankfurt a. M., plötzlich gestorben. In ihm verliert die deutsche Medizin einen ihrer angesehensten Vertreter, einen ihrer bedeutendsten Pathologen, den Begründer der wissenschaftlichen Färbelehre, dem wir vielleicht die wesentlichsten Fortschritte der mikroskopischen Technik der letzten beiden Jahrzehnte zu verdanken haben. Es sei nur an die Bakterienfärbungen mit Anilinfarben, an die Darstellung der Markscheiden, an die Fibrinfärbung, die Färbung der elastischen Fasern, die Darstellung der Neuroglia erinnert. Aber alle diese Methoden waren für ihn nicht technische Spielereien, sondern nur Mittel zu dem Zwecke, schwer zugängliche Gebiete der Bakteriologie, der normalen und pathologischen Anatomie für die allgemeine Erkenntnis aufzuschließen. Seine Arbeiten über die Pocken, über die Coagulationsnekrose, seine Entdeckung der Venentuberkulose und deren Beziehung zur Miliartuberkulose, die Beiträge über den Bau der menschlichen Neuroglia sind heute Allgemeingut der Wissenschaft.

Deshalb war es mit besonderer Freude und Genugtuung zu begrüßen, daß, als vor einigen Jahren der Plan entstand, eine „Encyklopädie der mikroskopischen Technik“ zu schaffen und so einen Gesamtüberblick über dieses Gebiet zu geben, es dem Einflusse Paul Ehrlich's gelang, Weigert dazu zu bewegen, sich mit an die Spitze des Unternehmens zu stellen.

Noch das letzte — soeben erschienene — Heft der „Zeitschrift für wissenschaftliche Mikroskopie“ bringt einen Beitrag von ihm, eine Verbesserung der Hämatoxylin — van Gieson — Methode, eine Arbeit, die uns den ganzen Mann zeigt: den scharfsinnigen Gelehrten und den humorvollen Menschen. So ist Weigert mitten aus der Arbeit gerissen, noch nicht ein Sechziger! —

Die deutschen Unterrichtsverwaltungen haben es versäumt, den ausgezeichneten Mann, der zu den führenden Geistern einer großen wissenschaftlichen Epoche gehörte, an eine führende Stelle zu setzen. Die deutsche Wissenschaft steht trauernd an seinem Grabe! Wehmütig gedenken seiner alle, die mit ihm je in persönliche Berührung gekommen sind! *M.*

Für die Redaktion verantwortlich: Prof. Rudolf Krause in Berlin (für normale Anatomie) und Dr. Max Mosse in Berlin (für patholog. Anatomie und Mikrotechnik).
Verlag von Urban & Schwarzenberg in Wien und Berlin. — Druck von Julius Sittenfeld in Berlin.

ZENTRALBLATT
FÜR
NORMALE UND PATHOLOGISCHE ANATOMIE
MIT
EINSCHLUSS DER MIKROTECHNIK

JAHRGANG I **HEFT 9** **1904**

I. Normale Anatomie.

783) **Bellin. Etude sur l'anatomie des cellules mastoïdiennes et leurs suppurations.** (Annales des maladies de l'oreille, du larynx etc. T. XXX, f. 4, avril 1904.)

Le chapitre premier de ce mémoire comprend une description minutieuse de l'anatomie des divers groupes pneumatiques de la région mastoïdienne. *Soulié, Toulouse.*

784) **Dieulafé, L. Note sur la nutation du sacrum.** (Assoc. anat. 6. réun. Toulouse, mars 1904.)

On doit considérer l'articulation sacro-iliaque comme formée de deux articulations; une amphiarthrose en arrière et une diarthrose en avant. Par suite les mouvements se font par glissement des deux cartilages diarthrodiaux l'un sur l'autre. Du fait de ces mouvements l'hyperextension (position de Walcher) donne pour le diamètre promonto-pubien une augmentation pouvant atteindre 5 mill. L'hyperflexion agrandit au contraire le détroit inférieur dans le sens transversal; les deux os coxaux se rapprochent par la crête iliaque et les deux ischions, basculant en sens inverse, s'éloignent l'un de l'autre ce qui augmente notablement le diamètre bi-ischiatique. *Soulié, Toulouse.*

785) **Mouret, J. et Rouvière, H. La fossa subarcuata et ses connexions avec les cellules mastoïdiennes.** (Assoc. anat. 6. réun. Toulouse, mars 1904.)

La fossa subarcuata du temporal communique avec les cellules mastoïdiennes par l'intermédiaire d'un petit canal qui va s'ouvrir dans l'antre pétro-mastoïdien ou dans les cellules mastoïdiennes elles-mêmes. Ce canal décrit un trajet curviligne qui embrasse la branche verticale du canal semi-circulaire antérieur; il est quelquefois bifurqué à son extremité mastoïdienne qui s'ouvre alors dans des cellules mastoïdiennes différentes. *Soulié, Toulouse.*

786) **Goodrich, E. S. On the Dermal Fin-rays of Fishes-Living and Extinct.** (Quart. Journ. Micr. Sci., New Series, No. 188 (Vol. 47, Part. 4). March 1904.)

The Authors begins by giving a description of the Dermal Rays of Living Fishes, passing in review the Elasmobranchii, Holocephali, Teleostei, Amia, Lepidosteus, Polypterus, Acipenser, and the Dipnoi. There are four different kinds of dermal rays, or dermotrichia in adult living fish. 1. Ceratotrichia, in the Sharks and Chimaeras: fibrous, flexible, unjointed, rarely branched, cylindrical rods, on both sides of the fin-folds of the median and paired fins. They grow concentrically and contain no bone-cells. They originate as fibrils secreted by mesoblastic scleroblasts in contact with the inner surface of the basement membrane. 2. Actinotrichia, near the free edge of the fins in Teleostomi, develope like the ceratotrichia und appear to be in every respect similar to them. 3, Lepidotrichia: ossified, jointed, branched, found in all Teleostomi they develope as thickenings of the basement membrane, secreted by underlying scleroblasts. Later they are separated off as thin bonyplates which sink in and become surrounded by the mesoblastic tissues. 4. Camptotrichia — the dermal rays of the living lung fishes — intermediate in character between the ceratotrichia and the lepidotrichia.

Next follows an account of the Dermal Rays of Fossil Fish (Elasmobranchii, Actinopterygii, Crossopterygii and Dipnoi).

The ceratotrichia are special developments of the connective tissue. The actinotrichia are vestigial and homologous with the cerato. The lepido-

trichia have arisen through the modification of scales, which must have spread over the whole wele of the fins. In the primitive Teleostomes the lepidotrichia are very numerous, and often extended into the body by means of a long proximal unjointed piece passing below the body-scales. This proximal segment is more developed in the Crossopterygii than in the Actinopterygii, and more developed in those Crossopterygii in which the tail is scarcely heterocercal, and in which the body-scales are more or less cycloid, than in the Osteolepidae. It is best developed of all amongst those forms, like the Holoptychiidae, with acutely lobate paired fins. The camptotrichia appear to be degenerate in Lepidosiren and Protopterus, and even to some extent in Ceratodus. They are always provided with a proximal unsegmented region, deeply embedded in the body and covered by the body-scales, Scales also extend over the whole or the greater part of the fins, overlying the dermal rays. The camptotrichia probably represent the lepidotrichia of the Teleostomes. The Author finally discusses two alternatives as to the origin of the Dipnoi with their camptotrichia: 1. That they have arisen from ancestral forms with lepidotrichia and that the rays have degenerated, sunk below the surface and become covered by a secondary extension of the body-scales on to the fin. Such early ancestors would be Teleostomes with amphistylic skulls, small hyomandibular, cycloid scales, and acutely lobate fins. 2. That the camptotrichia of the Dipnoi have been derived from the ceratotrichia of the Elasmobranchii, and that they are overlaid with scales as the horny fin-rays are overlaid with denticles: and believes the first theory is the nearer to the truth.

The paper is the record of extremely careful and important work, and is moreover, beautifully illustrated. It is impossible to do justice to such a memoir in a shout abstract. The original should be consulted by all who are interested in vertebrate morphology. *Swale Vincent, Edinburgh.*

787) **Godlewski, E. Note sur la constitution et les insertions inférieures du muscle brachial antérieur.** (Assoc. des anat. 6. réunion. Toulouse, mars 1904.)

Indépendamment de son tendon principal, le brachial antérieur s'insère par des fibres accessoires en dehors et en dedans de l'empreinte coracoïdienne. La masse principale se jette sur le tendon; les fibres accessoires constituent un faisceau interne qui se porte sur le tendon, et un faisceau externe distinct à insertions propres et ordinairement innervé par le nerf radial. *Soulié, Toulouse.*

788) **Weber et Collin. Variations des insertions musculaires sur la tubérosité ischiatique.** (Assoc. anat. 6. réun. Toulouse, mars 1904.)

Un premier mode d'insertion, répondant au type fœtal, est caractérisé par l'insertion linéaire du biceps et du demi-tendineux et par la division en deux plans distincts de fibres du tendon du biceps. Un des types de l'adulte diffère du précèdent par la plus grande extension de la surface d'insertion du biceps; la division du tendon de ce muscle qui caractérisait le type fœtal est représentée par la continuité des fibres superficielles du biceps avec le grand ligament sacro-sciatique. Cette continuité qui peut se faire aussi entre le ligament et le demi-membraneux est surtout fréquente en ce qui concerne le biceps; elle parait être le résultat des relations ontogéniques et phylogéniques qui existent entre les muscles postérieurs de la cuisse et le ligament sacro-sciatique.

Soulié, Toulouse.

789) **Romero, G. Ricerche sulle terminazioni nervosi nei muscoli pellicciaci dorsali della Talpa romana.** (Assoc. anat. 6. réun. Toulouse, mars 1904.)

Les recherches ont été faites par la méthode au chlorure d'or (procédé de Ranvier ou de Löwit modifié par Cipollone). Les nerfs examinés ont une enveloppe de myeline et une gaine de Henle; ils entourent la fibre musculaire autour de laquelle ils s'anastomosent. Les filets nerveux font jusqu'à 6 et 7 tours autour de la fibre musculaire, puis se terminent par un filament très grêle muni d'un bouton qui est placé sur le bord ou sur le milieu de la fibre musculaire. A cause de leur trajet et de leur finesse, l'auteur considère ces fibres comme sensitives; les fibres motrices sont plus grosses, moins sinueuses et ne s'anastomosent pas avec les sensitives. Ces fibres sensitives, sont, peut-être, des fuseaux, neuro-musculaires, mais la méthode employée par l'auteur ne lui a pas permis de leur reconnaître les caractères de ces fuseaux. *Soulié, Toulouse.*

790) **Charpy, A. De l'action de la volonté sur les muscles.** (Archives médicales de Toulouse, avril et mai 1904.)

Dans cet article, Charpy étudie l'action de la volonté sur les muscles en examinant successivement: 1° l'assujettissement variable des muscles à la volonté; certains comme les muscles intrinsèques de l'oreille et ceux du coecyn ont définitivement échappé à son action, d'autres comme les muscles extrinsèques de l'oreille, le peaucier, l'occipital n'y sont soumis qu'accidentellement ou chez certains sujets, d'autres enfin n'agissent jamais isolément, intercostaux, souscostaux. 2° le développement des muscles par l'action volontaire; certains individus peuvent contracter isolément des muscles à action synergique ou perfectionner certains muscles ou même des faisceaux musculaires. Les muscles de la face, primitivement continus se sont différenciés et peuvent, par action volontaire, devenir essentiellement expressifs. 3° la corrélation évolutive des centres nerveux moteurs et des muscles. Les recherches de Parhon, Goldstein etc. ont, en effet, montré que les muscles à fontion commune ont des centres communs, tandis que les muscles à fonction indépendant ont un centre particulier. La conclusion d'ordre général, placée par Charpy au début de son article est que les muscles sont des créations de la volonté.

Soulié, Toulouse.

791) **Viannay. Note sur quelques points de l'anatomie de la veine saphène interne.** (Lyon médical. juin 1904.)

Dans près de la moitié des cas, il existe un canal veineux collatéral à la saphène interne compris entre la partie supérieure de la jambe et la partie supérieure de la cuisse. Dans ce même territoire on trouve la saphène dédoublée dans 6,5 p. 100 des cas, avec tous les intermédiaires possibles entre ces deux dispositions. Ces faits expliquent les insuccès obtenus dans la cure des varices par ligature de la saphène.

Soulié, Toulouse.

792) **Bonne, C. Origine et évolution de certaines anastomoses veineuses primordiales par remaniement.** (Bibl. Anat. T. XIII, f. 3, juin 1904.)

L'auteur étudie successivement: 1° les variations spécifiques et individuelles transitoires sur les veines du foie en cours de différenciation et, 2° la provenance et le rôle des veines formant la veine cave inférieure, chez le lapin, le mouton et la taupe. Ses observations l'amènent à conclure que les anastomoses par inosculation ou par coalescence de bourgeons vasculaires ont une fixité chronologique assez grande, tandis que les anastomoses par remaniement sont essentiellement irrégulières. Ces dernières „simple témoignage d'une rapide adaptation aux conditions de temps fixées par l'hérédite ne vont pas jusqu'à l'anomalie, sont le plus souvent transitoires". Aussi, dans le territoire des veines du foie et de la veine cave inférieure, observe-t-on une assez grande irrégularité primitive qui contraste avec la fixité secondaire qui leur est bientôt imposée par la différenciation des organes et des régions qu'elles doivent irriguer.

Soulié, Toulouse.

793) **Rouvière, H. Développement du sinus transverse du péricarde chez le lapin.** (Assoc. des anat. 6. réunion Toulouse, mars 1904, et Bibl. Anat. T. XIII. f. 3, juin 1904.)

Le sinus transverse, chez le lapin adulte, comprend deux parties, l'une est située entre la face postérieure des troncs artériels et la face antérieure des oreillettes, l'autre s'insinue, sous forme de diverticule, derrière l'oreillette droite entre les deux veines caves supérieures. La première portion répond à une solution de continuité dans le mésocarde dorsal, tandis que la partie diverticulaire est due à la persistance partielle des gouttières pleuro-péricardiques et des bourrelets mésentériques. Les lames mésodermiques qui primitivement, unissaient la portion intraseptale des canaux de Cuvier à la paroi postérieure des oreillettes sont représentées, chez l'adulte, par les lames triangulaires, tendues entre les veines caves supérieures et les oreillettes, et limitant la partie diverticulaire du sinus transverse.

Soulié, Toulouse.

794) **Marceau, F. La structure du cœur chez les Céphalopodes.** (C. R. Acad. Sc. Paris, 9 mai 1904.)

Les fibres musculaires cardiaques sont plus grosses que celles des vertébrés, et montrent une affinité plus grande pour l'hématoxyline au fer, toutefois la

différenciation se fait moins bien. Les disques minces sont également plus gros chez les céphalopodes que chez les vertébrés, et ont pour l'hématoxyline ferrique la même affinité que les disques épais. En général, les parties constituantes des fibrilles sont deux fois plus volumineuses que celles des vertébrés. *Soulié, Toulouse.*

795) **Wlassor und Sepp. Zur Frage bezüglich der Bewegung und der Emigration der Lymphocyten des Blutes.** (Virch. Arch.. Bd. 176, Mai 1904.)

Die Versuche der Verff. ergaben, daß die Lymphocyten unter möglichst normalen Bedingungen keiner Lokomotion fähig sind, obwohl ihr Protoplasma kontraktil ist. Nur unter dem Einfluß zweifellos schädigender Momente (höhere Temperaturen, gewisse chemische Substanzen) kommt es zu einer Form- und Ortsveränderung; dieselbe kann daher nicht als ein Ausdruck normaler Lebenstätigkeit betrachtet werden. *Beitzke, Berlin.*

796) **Pishi. Beiträge zur Physiologie der Schilddrüse.** (Virch. Arch., Bd. 176, Mai 1904.)

Auf Grund sehr zahlreicher klinischer Beobachtungen, Stoffwechselversuchen und histologischen Untersuchungen an thyreoektomierten Tieren kommt Verf. zu folgenden Schlüssen: 1. Die Schilddrüse ist ein Sekretionsorgan und entgiftet in der Drüse einen für das Blut schädlichen Eiweißstoff. 2. Dieser schädliche Stoff ist eine Art von Nucleoproteid, welches aus den Zellkernen der Nahrungsmittel entsteht. 3. In den Drüsenzellen der Schilddrüse bildet sich ein jodhaltiges Globulin, welches eine Attraktionskraft für den Eiweißstoff des schädlichen Nucleoproteides besitzt. Diese beiden Substanzen werden als eine Verbindung aus den Zellen in den Follikeln abgesondert. Diese Substanz nenne ich „Thyreotoxin“. 4) Thyreotoxin spaltet sich mit der Zeit durch die Umsetzung der Moleküle in zwei verschiedene unschädliche Substanzen; die eine ist eine Art von Nucleoproteid, die andere ist jodhaltiges Globulin, welches nicht mehr fest mit dem Jod verbunden ist. 5. Diese beiden unschädlichen Substanzen gehen in Lymph- und Blutgefäße über. *Beitzke, Berlin.*

797) **Moriya. Ueber die Muskulatur des Herzens.** (Anat. Anz. Bd. 24. No. 19/20.)

Verf. hat seine Präparate durch Fixation mit 80—93 % Alkohol, Nachbehandlung mit Kaliumbichromat oder mit Salpetersäure und Kaliumbichromat, Auswaschen, Entwässern und Paraffineinbettung erhalten; zur Färbung wurde die modifizierte Weigertsche Gliafärbung von Benda verwandt. Die besseren Bilder erhielt Verf., wenn das Material nicht frisch, sondern erst 24 Stunden nach dem Tode konserviert wurde. Ueber die Muskulatur des embryonalen Herzens gibt Verf. an, daß er eine Zusammensetzung aus isolierbaren Zellen und auch keine Kittlinien habe finden können. Ueber die Struktur der Fibrillen beim Erwachsenen bemerkt er, daß M keine wirkliche Membran ist, sondern eine Zone geringer Dichtigkeit der kontraktilen Substanz Q. Den Unterschied zwischen ruhenden und kontrahierten Fasern erblickt er vor allem in der Form der kontraktilen Substanz, die kürzer erscheint: die Querstreifungen sind näher aneinander gerückt. M ist nicht wahrzunehmen und wird nach Verf.s Meinung von der dicken konzentrierten kontraktilen Substanz verdeckt. Die Kittlinien sind nicht immer anzutreffen, selbst in verschiedenen Teilen eines Papillarmuskels sind sie verschieden, sie sind unabhängig von den Zellengrenzen. Die Purkinjeschen Fäden fehlen beim Embryo des Schafes, das sie im erwachsenen Zustand zahlreich zeigt. In ihrer Struktur zeigen sie ihre nahe Verwandtschaft mit embryonalen Herzmuskelfasern. *Poll, Berlin.*

798) **Mewes. Die Hünefeld-Hensenschen Bilder der roten Blutkörperchen der Amphibien.** (Anat. Anz. 24. Bd. No. 18.)

Verf. hat die Entstehung der Hünefeld-Hensenschen Bilder an den roten Blutkörperchen des Salamanders genauer studiert und sein besonderes Augenmerk auf den elastischen Randreifen gerichtet, der den Umkreis der roten Blutscheibe einnimmt und für die Form des Erythrocyten bestimmend ist. Als Zusatzflüssigkeiten wurden 12 % Rohrzuckerlösung, Wasser und 3 % Kochsalzlösung verwandt.

Die Zuckerlösung tötet das Blutkörperchen ab, dabei bildet sich an der Oberfläche eine Niederschlagsmembran aus; chemische Metamorphosen im Kerne

bewirken, daß er infolge des sich in ihm entwickelnden starken Quellungsdruckes fast die gesamten Substanzen des Zelleibes aufsaugt. Die Niederschlagsmembran wird durch den Randreifen gespannt gehalten; dieser ist also für das Zustandekommen der Bilder durchaus wesentlich.

Das Verhalten der Salamanderblutkörperchen in einer 3 % Kochsalzlösung liefert ein neues Argument gegen die Annahme einer Zellenmembran. Zunächst runzelt sich die Oberfläche, wird dann aber wieder glatt. Es ereignet sich zuweilen, daß bei der Flüssigkeitsabgabe an die hyperisotonische Lösung die Zellscheibe ein Loch bekommt, das sich stets vergrößert, den Randreifen erreicht; die Zellsubstanz rundet sich in vielen Fällen zu einer Kugel ab, die dem Randreifen an einer Stelle ansitzt. Dieser wird bei dem besprochenen Vorgange größtenteils frei, behält meistens dabei seine elliptische Form. *Poll, Berlin.*

799) Lehrell, F. Histochemische Untersuchungen über das bindegewebige Gerüst der Milz der Wirbeltiere. (Internat. Monatssch. f. Anat. u. Physiol. Bd. 20. H. 4/6. 1903.)

Um über die Natur des interstiellen Gewebes der roten Milzpulpa Klarheit zu schaffen, untersuchte Verf. die Milz vom erwachsenen und neugeborenen Menschen, vom Chimpansen (Troglodytes niger), von der Taube (Columba domestica), von der Sumpfschildkröte (Emys europaea), Ringelnatter (Tropidonotus natrix) und Hatteria punctata, der Kröte (Bufo vulgaris) und Ichthyophis glutinosus, vom Hecht (Esox lucius) und Protopterus annectens.

Fixiert wurde das Material in verschiedener Weise: zur Darstellung der Gitterfasern nach der Methode Oppels mit Alkohol, mit Formol-Kaliumbichromat nach F. Kopsch zur Färbung des Bindegewebsgerüstes der Milz mit (0,75 %) Argentum-nitricum-Lösung und Hämatoxylin. Für die Trypsinverdauung und Färbung der elastischen Fasern mit Orcein, Resorcin-Fuchsin wurde die Fixation in Alkohol oder Sublimat bevorzugt. Die in Paraffin eingebetteten Stücke wurden 5—10 μ dick geschnitten.

Beim Menschen und Chimpansen unterscheidet Verf. ein bindegewebiges Gerüst, das 1. der Kapsel und den Trabekeln angehört und aus kollagenem Bindegewebe mit zahlreichen elastischen Fasern besteht und auch glatte Muskelfasern enthält, 2. das Bindegewebe, das in Begleitung der Arterien als Adventitia auftritt und allmählich in retikuläres Gewebe mit wenigen elastischen Fasern übergeht und 3. das Bindegewebe der sogen. roten Milzpulpa, das von netzförmig zwischen den kapillaren Venen Billroths gelegenen Fasern gebildet wird und mit den halbkreis- oder kreisförmigen Fasern, welche die kapillaren Venen umspinnen, in Verbindung steht.

Bei der Prüfung der bindegewebigen Elemente der Milz vom Menschen und Chimpansen mit den Methoden zur Darstellung der elastischen Fasern kommt Verf. zu folgendem Resultat: Die Kreisfasern der kapillären Venen sind nicht als elastische Fasern zu bezeichnen, ihr Verhalten gegenüber dem Orcein, Resorcin-Fuchsin und der Kalilauge ist nicht das typische jener unzweifelhaft elastischen Elemente, die sich in der Gefäßadventitia, den Arterien und den Trabekeln finden.

Wenn auch die jetzigen Färbungsmethoden noch nicht gestatten, mit absoluter Sicherheit tinktoriell den Beweis für kollagenes Bindegewebe zu erbringen, so läßt Verf. es doch für wahrscheinlich erscheinen, daß die Kreisfasern dieser Art Bindegewebe zuzuzählen sind und das um so mehr, als sie nach Trypsinverdauung ebenso wie das reticuläre Gewebe im warmen Wasser zuerst aufquellen und dann sich lösen. Bei den niederen Wirbeltieren kam Verf. zu denselben Resultaten. Auch hier ist das Faserwerk der Milz bis auf wenige elastische Fasern in der Umgebung der Gefäße kollagenes Gewebe. Die Reaktionen sind hier dieselben wie bei der Chimpansen- und Menschenmilz. *Neumayer, München.*

800) Thomson Walker, J. W. Ueber die menschliche Steißdrüse. (Arch. mikr. Anat. Bd. 64.)

Verf. hat die Steißdrüse bei Menschen verschiedenen Alters, sowie bei Föten vom 5. Monat an untersucht. Fixation meist in Müller-Formol, Färbung nach van Gieson. Die Steißdrüse war stets vorhanden und besteht im wesentlichen aus spezifischen Zellen, welche gewundene und vielfach erweiterte Kapillaren umgeben. Beim Fötus bildet die Drüse nur eine einzige Zellmasse, postfoetal

wächst aber Bindegewebe hinein und löst sie in zahlreiche Zellhaufen auf, die eben durch das Bindegewebe zusammengehalten werden. Doch können kleinere oder größere Knötchen unabhängig von dem Hauptteil der Drüse gefunden werden. Im Alter nimmt die Masse des Bindegewebes auf Kosten der spezifischen Zellen zu. Ein Ausführgang kommt der Drüse auf keinem Stadium der Entwicklung zu. Verf. zählt sie deshalb den Drüsen mit sogen. innerer Sekretion zu, wofür auch das Verhalten der Blutgefäße und ihre innige Beziehung zu den Drüsenzellen spricht. Doch ist das zirkulierende Blut stets durch eine Endothellage von den Drüsenzellen deutlich geschieden. *Thomé, Straßburg.*

801) **Helly, K. Experimental-Untersuchungen über weiße Blutkörperchen und Exsudatzellen.** (Wiener klin. Wochenschr. XXVII, No. 23.)

Einer großen Anzahl von Kaninchen wurden Bakterienkulturen und -aufschwemmungen intrapleural injiziert. Nach 24 Stunden, das ist zu einer Zeit, wo eine aktive Beteiligung der fixen Gewebselemente an der Exsudatzellbildung mit Sicherheit ausgeschlossen werden kann, wurde das Exsudat sowie verschiedene Organe, vor allem die hämatopoetischen, histologisch untersucht. In dem Exsudate finden sich neben abgestoßenen Pleuraepithelien die verschiedenen Formen der Leuko- und Lymphozyten. Sie lassen Veränderungen teils funktioneller, teils degenerativer Natur erkennen. In anderen Versuchsreihen wurden subkutane Abszesse durch Bakterien erzeugt oder intravenöse Bakterieneinspritzungen vorgenommen. Es zeigte sich in allen Versuchsreihen, daß gewisse Unterschiede im histologischen Bilde je nach der Mikrobenart obwalten. Sämtliche in den Infektionsherden innerhalb der ersten 24 Stunden auftretenden Zellformen entstammen dem hämatopoetischen System. Jede einzelne Art von weißen Blutkörperchen zeigt gegenüber den Injektionserregern ein besonderes, von den übrigen Arten abweichendes Verhalten. Aus den Unterschieden in der biologischen Reaktion der verschiedenen Formen der weißen Blutkörperchen, sowie aus der Tatsache, daß sich für jede derselben mitotische Teilungsfiguren nachweisen lassen, folgt mit größter Wahrscheinlichkeit, daß die amphophilen (neutrophilen) Leukozyten, die eosinophilen Leukozyten und die Lymphozyten drei von einander spezifisch verschiedene Zellarten darstellen, welche nicht in einander übergehen. Die Leukozyten erscheinen immer zuerst am Orte des gesetzten Reizes und unterliegen leicht schädigenden Einflüssen, welche ihren Untergang herbeiführen, die Lymphozyten folgen immer später nach und werden viel weniger geschädigt; ja sie beteiligen sich sogar an der Vernichtung der ersteren. *v. Schumacher, Wien.*

802) **Banchi, A. Morfologia delle „arteriae coronariae cordis“.** (Archivio Italiano di Anatomia e di Embryologia Vol. III Zen. II. 1904.)

Verf. hat Verteilung, Ursprung und Wechselbeziehungen dieser Arterien beim Menschen und andern Wirbeltieren mit Bezugnahme auf die dabei vorkommenden Variationen erforscht und den normalen und häufigsten Typus ermittelt. Er schließt daraus, daß die arteriae coronariae zwei sind; die dritte aus der Aorta an der Wurzel entspringende Arterie ist bei zirka 33 % der Fälle keine überzählige coronaria, sondern die unabhängig gewordene rechte adipöse Arterie. Die art. coronaria dextra entspringt gewöhnlich aus dem 3. posterior des sinus dexter, die a. coron. sinistra aus dem 3. medianus des sinus sinister. Das Niveau, in dem sich die coronariae öffnen, entspricht dem des freien Randes der valvula semilunaris aortica während der Systole.

Für jede Arterie beschreibt Verf. eine verschiedene Anzahl durch Ursprung und Verlauf leicht erkenntliche Verästelungen, so daß jede Arterie für sich ein scharf begrenztes System darstellt. Der Typus, den Verf. seiner Beschreibung zu Grunde legt, kommt in 80 % aller Fälle vor und ist von den bisher in den Lehrbüchern gegebenen, mangelhaften und sogar ganz irrigen Beschreibungen sehr verschieden. Verf. beschreibt zwei entgegengesetzte Typen; bei einem derselben ist das System der rechten Arterie rudimentär, beim andern dagegen sehr ausgedehnt; und das umgekehrte ist bei der linken Arterie der Fall. *Banchi, Florenz.*

803) **Lazzatto, R. Ricerche istologiche nell apparecchio paratiroideo di animali nutriti con grassi alegenati.** (Lo Sperimentale Vol LVIII, J. 2, 1904.)

Verf. nahm sich vor, die besondere Verwandtschaft, die das Gewebe der Schilddrüse für Brom- und Jodpräparate, besonders für Kombinationen von Brom

und Jod mit Fetten besitzen, zu untersuchen. Die Schilddrüse wurde mit den üblichen Methoden untersucht (Zenker mit Karmalaun und Hämalaun), manchmal wurde Flemmings Fixierung mit Galeottis und Bendas Färbung angewandt.

Die angewandten Präparate waren: Brom- und Jod-Salze, Brom-Fette, Tiroidin, Tirajodin.

Es wurden zwei Typen von Veränderungen beobachtet: 1. Zunahme des Kolloids, die auf eine Steigerung der normalen sekretorischen Tätigkeit der Schilddrüse zurückgeführt werden soll; nur wenn die Gaben von Jodsalzen, Tiroidin usw. sehr hoch waren, wird die Menge des Kolloids so groß, daß die Follikel erweitert werden und die Epithelien zerdrückt wurden; aber auch in dem Falle handelt es sich um eine Zunahme des normalen Sekretions-Vorganges der Drüse. 2. Zunahme der Zellenmengen im Vergleich zu dem Kolloid, die auf eine echte Hyperplasie des spezifischen Gewebes zurückgeführt werden muß, die einen, mit dem hyperplastischen Struma vergleichbaren Zustand darstellt.

Aus vorliegenden Untersuchungen geht hervor, daß alle Brom- und Jod-Präparate merkwürdige und interessante Affinitäten für das Schilddrüse-Gewebe darbieten, und daß diese Affinität eine höhere ist für Brom- und Jod-Fette.

Levi, *Florenz.*

804) Kallhardt, H. Beiträge zum Durchbruch der bleibenden Zähne. (Oesterreichisch-Ungarische Vierteljahrsschrift für Zahnheilkunde, XX. Jahrg., Heft I, II.)

Verf. untersuchte im Zahnwechsel befindliche Hunde, Katzen und einen Menschenkiefer mittels der Kochschen Versteinerungsmethode, zur Färbung benutzte er Boraxkarmin und Lithionkarmin. Zur guten Herstellung von dünnen Schliffen empfiehlt er Stahlfeilen und zum Schluß den Arkansasstein. Die Untersuchungen beschäftigen sich mit 3 Stadien, erstens der Zeit, in der die Krone des Keims des bleibenden Zahns noch in Bildung befindlich, der zweite die Zeit des ersten Beginns des Wurzelwachstums und das dritte den Zeitpunkt des eigentlichen Zahndurchbruchs, Er kommt zu folgenden Resultaten. I. Stadium. Es tritt in der Wachstumsrichtung des bleibenden Zahnes Resorptionstätigkeit an der inneren Peripherie der Keimalveole von seiten des Zahnsäckchens auf, während am Boden der letzteren ebenfalls durch das Zahnsäckchen eine Neubildung von Knochensubstanz stattfindet. Zu diesen Resorptionsvorgängen gesellen sich solche des Milchzahnperiodontiums bei einwurzeligen Zähnen an der Innenfläche der dem Keime gegenüberliegenden Alveole, bei mehrwurzeligen an der Innenseite der äußern Alveole. Die Milchzahnpulpe verhält sich indifferent. II. Stadium. Mit dem Anfang der Wurzelbildung verdichtet sich die Knochensubstanz am Boden der Alveole stärker, die Resorptionstätigkeit des Zahnsäckchens überwiegt bedeutend oberhalb der Spitze des Keimes; nach Durchbruch der Knochendecke vereinigen sich Zahnsäckchen und Wurzelhaut zu gemeinsamer Tätigkeit; letztere beginnt mit lakunärer Auflösung des Milchzahnes von der Keimseite aus. Die Pulpe bleibt weiter indifferent. III. Stadium. Am Boden der Keimalveole findet eine intensive Knochenneubildung statt. Die Anordnung der Spongiosabälkchen erfolgt in bestimmter gewissermaßen radiärer Richtung zur Wurzel, so daß dieselben durch ihre zweckmäßige Struktur das Widerlager für den durchbrechenden Zahn bilden. Zu der Resorptionstätigkeit des Zahnsäckchens und der Wurzelhaut gesellt sich jetzt auch eine solche der Milchzahnpulpe, der der Hauptteil an der Resorption des temporären Zahnes zukommt. Die Frage nach der Herkunft des Druckes beim Durchbruch beantwortet der Autor, indem er die fertige Entwickelung des Schmelzes, die Anlagerung von Zahnbein in der Längsachse und die dadurch bedingte erhöhte Wucherung des Pulpawulstes als Druckerscheinnugen auffaßt, die in letzter Linie in dem proliferierenden Pulpewulste ihre Ursache haben. Dieser ist die treibende Kraft, die den Zahn zum Durchbruch nach der Stelle des geringsten Widerstandes treibt. *Richter*, *Berlin.*

805) Salzer, K. Ueber das offene Meckelsche Divertikel. (Wiener klin. Wochenschr. XVII. No. 22.)

Bei einem 5 monatlichen Mädchen befand sich an Stelle des Nabels eine erbsengroße, rote Geschwulst, die an ihrer Kuppe eine Fistelöffnung aufwies, durch welche man mit der Sonde bis auf 2 cm gegen die Bauchhöhle eindringen

konnte. Diese Geschwulst saß gestielt dem Nabel auf und stand, wie sich bei der Operation herausstellte, durch einen Strang mit dem konvexen Teile einer Dünndarmschlinge in Verbindung. Ein in diesem Strang befindlicher Kanal setzte die Fistelöffnung an der Nabelgeschwulst mit dem Dünndarm in offene Kommunikation. Der Strang ist allenthalben mit Serosa überkleidet und läßt die Schichten der Darmwandung erkennen. Die ganze Bildung ist als ein bestehen gebliebener Ductus omphalo-entericus, als ein offenes Meckelsches Divertikel (Divertuculum ilei) aufzufassen. Durch das Abtrennen der Nabelschnur wurde das Divertikel eröffnet und prolabierte dann auf eine kurze Strecke hin mit allen seinen wandbildenden Teilen. Beim Durchtritt durch die Bauchdecken war eine sekundäre Verwachsung der das Divertikel bekleidenden Serosa mit der Nabelnarbe zustande gekommen. Bei der histologischen Untersuchung wurde im proximalen Teil des Divertikels normale Dünndarmschleimhaut nachgewiesen, während sich am prolabierten Abschnitt Partien fanden, die das Aussehen von Magenschleimhaut an der Kardiagegend, andere das von Dickdarmschleimhaut hatten.

v. Schumacher, Wien.

806) **Küster, H. Zur Entwicklungsgeschichte der Langerhansschen Inseln im Pankreas beim menschlichen Embryo.** (Arch. mikr. Anat. 1904, B. 64.)

Es wurde das Pankreas von 6 menschlichen Embryonen im Alter von 9 bis 32 Wochen an Celloidinserien untersucht, die mit Hämalaun, Pikrinsäure-Säurefuchsin und Orange gefärbt waren. Verf. kommt zu folgenden Ergebnissen: 1. Die Langerhansschen Inseln treten schon in früher Embryonalzeit als anatomisch differenzierte Gebilde im Pankreas auf. 2. Die erste Anlage entsteht durch Aussprossen aus den Drüsengängen. 3. Die erste Anlage läßt bald drei charakteristische Merkmale hervortreten: a) Die Kerne liegen zentral, das Protoplasma außen, b) die Zellen ordnen sich zu Bändern oder Reihen, c) es bestehen enge Beziehungen zu Kapillargefäßen. 4. Sehr bald erfolgt eine Trennung der Inseln von den Drüsengängen. 5. Das Wachstum der Inseln hört gegen Ende des Fötallebens auf und von da an bleiben die Inseln in Größe und Bau unverändert während des ganzen Lebens bestehen. *Thomé, Straßburg.*

807) **Suchard, E. Sur le réseau d'origine des vaisseaux lymphatiques du poumon de la grenouille.** (Assoc. anat. 6. réun. Toulouse, mars 1904.)

Le réseau d'origine des lymphatiques n'est pas formé par le réseau périalvéolaire; les lymphatiques initiaux se trouvent occuper, sous forme de réseau, le voisinage du bord libre des cloisons qui divisent le poumon. Les branches du réseau lymphatique, toujours sous-jacent au réseau sanguin, cheminent dans les cloisons avant d'aboutir au réseau peri-alvéolaire. *Soulié, Toulouse.*

808) **Riss et Pons. Malformations viscérales multiples chez un nouveau-né.** (Marseille Médical, juin 1904.)

La cavité pleurale gauche est absolument vide, tous les organes thoraciques étaiet transposés à droit. Le cœur gauche est atrophié, le cœur droit hypertrophié; le poumon gauche rudimentaire est à deux lobes; l'aorte est située à droite de la colonne vertébrale. *Soulié, Toulouse.*

809) **Humbert, G. Des malformations pulmonaires.** (Revue de médecine, juin 1904.)

Dans cette étude anatomo-clinique destinée à établir la symptomatologie des malformations pulmonaires, l'auteur fait une revue générale des malformations qu'il range en trois classes: absence de poumon, atrophie d'un poumon ou d'un lobe, et état lacunaire d'un lobe ou d'un poumon. *Soulié, Toulouse.*

810) **Sclavunos. Ueber die Ventrikularsäcke des Kehlkopfes bei erwachsenen und neugeborenen Menschen sowie bei einigen Affen.** (Anat. Anz., 24. Bd., No. 19/20.)

Verf. berichtet über drei Fälle von Ventrikularsäcken bei Erwachsenen; er hält diese für angeboren, weil der extralaryngeale Teil von dem äußeren Aste der Art. car. interna, nicht wie die Appendix und das Ventrikeldach vom inneren Aste versorgt werden, und weil sie nicht bei Neugeborenen vorkommen. Im Anschluß hieran beschreibt Verf. die Kehlsäcke von Hapale jacchus Cynocephalus babuin und Simia satyrus und stellt die Hypothese auf, daß diese Gebilde bei älteren Tieren den Hals vor starken Temperaturschwankungen schützen. *Poll, Berlin.*

811) Bremer, J. L. On the lung of the opossum. (American Journ. of Anat. Vol. III. No. 1. 1904.)

The author finds that the left eparterial bronchus, present in young embryos, later disappears, and also finds in addition to the reptilian lung which consists only of bronchi and bronchioles a more complicated system of branching, the infundibular portion of the lung. *Lewis, Baltimore.*

812) Fredet, P. Diverticules pseudo-glandulaires du canal de Wolff dans le col utérin d'un fœtus de 8 mois. (Soc. Anat. Paris, mars 1904.)

Ces diverticules ont la forme de canaux irréguliers à épithélium cylindrique simple, et sont entourés de fibres lisses qui les isolent dans le tissu utérin. *Soulié, Toulouse.*

813) Fredet, P. La topographie du segment terminal du canal de Wolff chez l'embryon féminin. (Soc. Anat. Paris, mars 1904.)

Il existe dans la paroi même du vagin, latéralement par rapport à la lame épithéliale qui indique la future lumière vaginale, un conduit qui représente le segment terminal du canal de Wolff; sa situation est différente de celle que l'on observe pour le canal de Gärtner, chez la truie et la vache. *Soulié, Toulouse.*

814) Fredet, P. Documents sur la formation des capsules du rein chez l'embryon humain. (Soc. Anat. Paris, mars 1904.)

L'enveloppe fibreuse apparait, sur les embryons de 6 ctm, constituée par des fibres corticales équivalent à l'ébauche de la capsule périrénale et par des fibres profondes représentant la capsule propre. La délamination entre ces deux ordres de fibres est indiquée, entre les stades 6 et 9 ctm, par la capsule adipeuse. Il ne peut être question de la soudure des feuillets du méso avec le péritoine pariétal, car on n'observe pas trace de méso ni de fossettes pouvant en laisser supposer l'existence; les fibres capsulaires émanent de la partie profonde du fascia péritonéal comme on l'observe encore sur les embryons de 10 à 14 ctm. *Soulié, Toulouse.*

815) Regaud, Cl. Etat des cellules interstitielles du testicule chez la taupe pendant la période de spermatogénèse et pendant l'état de repos des canalicules séminaux. (Assoc. anat. 6. réun. Toulouse, mars 1904.)

A l'état de repos (été), l'aspect du testicule est celui de l'organe embryonnaire avec cellules interstitielles volumineuses. A l'état d'activité (hiver), les canalicules séminifères, en pleine spermatogénèse, sont séparés par des larges espaces renfermant de très rares cellules interstitielles. La diminution du nombre des cellules interstitielles n'est qu'apparente; ces éléments, tassés à l'état de repos, s'écartent les uns des autres dès que les canalicules séminifères entrent en activité. La persistance des cellules interstitielles, à l'état de repos du testicule, permet de conclure à l'indépendance des fonctions spermatique et interstitielle, opinion déjà exprimée par Regaud et Policard et récemment appuyée par Ancel et Bouin. *Soulié, Toulouse.*

816) Pettit, A. et Geay, F. Sur la glande cloacale du caïman. (C. r. Soc. Biol. Paris, 25 juin 1904.)

La glande à musc du caïman (Jacaretinga sclerops) représente une invagination de l'ectoderme dont les caractères essentiels persistent encore; sa sécrétion consiste dans l'accumulation de cellules ayant subi une métamorphose graisseuse spéciale et qui se desquament à la surface du stratum disjinctum. Cette glande doit être considérée comme un stade primitif dans la série des appareils glandulaires. *Soulié, Toulouse.*

817) Audigé, J. Sur la structure de la veine urinaire du barbus fluviatilis. (Assoc. anat. 6. réun. Toulouse, mars 1904.)

Chez la plupart des Cyprinidés, la veine se montre comme constituée par la dilatation d'un canal unique résultant de la fusion des deux uretères. Chez le barbeau, elle est formée, de dehors en dedans, par une tunique adventice, riche en vaisseaux, par une tunique musculaire présentant une couche circulaire externe et une longitudinale interne celle-ci disposée en zones irrégulières et par une tunique muqueuse. Le derme peu vasculaire, dépourvu de papilles, se plisse fortement à l'état de vacuité; l'epithélium se compose de deux à trois assises l'assise externe comprend de nombreux éléments puriformes vacuolisés, l'assise interne est constitué par des cellules analogues aux cellules en raquette. *Soulié, Toulouse.*

818) Labbé, A. Sur la polyspermie normale et la culture des spermatozoïdes. (C. R. Ac. Sc. Paris, 4 juillet 1904.)

Le cytoplasma ovulaire phagocyte un assez grand nombre de spermatozoïdes, un certain nombre persiste pour former les noyaux mérocytiques dont la plupart subissent la dégénérescence caryolytique, un petit nombre paraît persister comme noyaux définitifs. — Les cultures sur lécithine ont permis d'obtenir les mêmes transformations que dans l'œuf: dégénérescence de la queue et hypertrophie de la tête. *Soulié, Toulouse.*

819) Lepontre, E. Note sur un cas d'absence totale de verge et d'urètre avec imperforation de l'anus et communication recto-vésicale. (Journ. des Sc. méd. de Lille, 30 avril 1904.)

Observation d'un nouveau-né présentant une absence totale du tubercule et des replis génitaux avec arrêt dans le développement de l'éperon périnéal et dans la formation du bouchon cloacal. *Soulié, Toulouse.*

820) Carnot, P. Sur les greffes vésicales et sur la formation de cavités kystiques et polykystiques. (C. r. Soc. Biol. 25 juin 1904.)

De ses recherches Carnot conclut que l'épithélium vésical est susceptible de se greffer. Ces greffes évoluent mieux sur l'animal même que sur un autre; par suite de l'impossibilité pour l'épithélium de se sonder à lui-même, il se forme des cavités kystiques et polykystiques. *Soulié, Toulouse.*

821) Branca, A. Transformation de la spermatide en spermatozoïde chez l'axolotl. (C. R. Soc. Biol. Paris, 30 avril 1904.)

Le cytoplasma de la spermatide s'effile et disparait autour du noyau dont la forme devient conique; les granulations chromatiques deviennent plus fines et plus uniformes. Des deux centrosomes, l'un disparaît et l'autre va se placer à l'origine de la queue. La queue est d'abord représentée par le filament axile; la sphère disparaît et cette disparition coïncide avec l'apparition de la membrane ondulante. *Soulié, Toulouse.*

822) Perez, Ch. Résorption phagocytaire des spermatozoïdes chez les Tritons. (Réunion biol. Bordeaux, 3 mai 1904.)

Les observations de l'auteur ont porté sur le Molge vulgaris: les cellules folliculaires forment une enveloppe syncytiale, une sorte de plasmode qui dissocie, dans certains tubes séminipares, les faisceaux de spermatozoïdes, les englobe et les digère. *Soulié, Toulouse.*

823) Bolles, Lee, A. La structure du spermatozoïde d'Helix pomatia. (la Cellule, 21 janv. 1904.)

L'auteur étudie longuement ce sujet et conclut que dans le spermatozoïde d'Helix il n'y a pas de cytoplasme, pas de segment moyen, pas de centrosome. De même chez les Urodèles il n'y a pas de centrosome. *Philippson, Brüssel.*

824) Borcea, J. Des différences de structure et de sécrétion entre le rein antérieur et le rein postérieur chez les élasmobranches mâles. (C. R. Ac. Sc. Paris, mai 1904.)

La partie postérieure du rein est nettement urinaire, l'antérieure sécrète un liquide blanchâtre nourricier pour les spermatozoïdes. La structure de cette partie est glandulaire avec des culs-de sac sécréteurs et des conduits excréteurs; le canal de Leydig est un spermiducte. *Soulié, Toulouse.*

825) Mulon. Action de l'acide osmique sur la graisse surrénale et sur les graisses en général. (Assoc. anat. 6. réun. Toulouse, mars 1904.)

Les graisses en couche mince (4 à 6 μ) prennent, sous l'influence de l'acide osmique, une coloration noire ou bistre: la stéarine et la palmitine deviennent bistre, l'oléine noir violet. La graisse surrénale, très pauvre en oléine, se rapproche des lécithines, et devient d'un noir opaque après immersion dans l'alcool faible. *Soulié, Toulouse.*

826) Van der Stricht, O. Sur la structure de l'œuf. (Assoc. anat. 6e réun. Toulouse, mars 1904.)

L'auteur étudie successivement dans l'oocyte: l'idiosome, le corps mitochondriaque formé de chondrosomites colorables par l'hématoxyline ferrique et le corps vitellin de Balbiani. Celui-ci est composé d'un corpuscule central entouré d'un anneau clair et de couches concentriques vitellogènes. *Soulié, Toulouse.*

827) Herpin, A. Note sur la distribution des veines dans le rein. (Soc. Biol. Paris, 23 avril 1904.)

Les observations de Herpin ont porté sur le veau, le mouton et le cochon; elles ont été faites par la radiographie, et ont montré à l'auteur qu'il existait quelques anastomoses comme chez l'homme. Le mouton présente une voute veineuse suspyramidale très nette et répond à la description que les classiques donnent de cette voute.

Soulié, Toulouse.

828) Branca, A. Sur les glandes intraépithéliales de l'urètre antérieur chez l'homme. (C. r. Soc. Biol. Paris, 1904.)

Les glandes que l'on rencontre dans les lacunes de Morgagni répondent à deux types: les unes, situées sur la paroi de la lacune, sont petites, les autres, occupant le fond sont volumineuses et forment la transition entre les glandes éparses et les grosses glandes qui se ramifient dans le chorion. Les deux types sont des glandes muqueuses.

Soulié, Toulouse.

829) Tourneux, F. Hermaphroditisme de la glande génitale de la taupe femelle. (Assoc. anat. 6e réun. Toulouse, mars 1904.)

L'étude de l'évolution de l'ovaire, envisagée chez la taupe et chez le cheval, tend à démontrer que les cellules interstitielles qu'on rencontre dans la trame de l'ovaire adulte, n'appartiennent pas en propre à cet organe, mais bien à un testicule avorté (cheval) ou rudimentaire (taupe). L'amas interstitiel (Keimlager de Born), considérable, chez le fœtus de cheval, représente manifestement le terrain préparé pour le développement du testicule. Il persiste chez le mâle sous forme de cloisons entre les canalicules séminifères, et disparait presque en totalité chez la femelle, après avoir été pénétré partiellement par les cordons médullaires homologues des canalicules séminifères. Ainsi que l'avait indiqué Mac Léod, la glande génitale de la taupe femelle est hermaphrodite, elle se compose d'un ovaire normalement développé et d'un testicule rudimentaire dont la trame est formée de tissu interstitiel.

Soulié, Toulouse.

830) Ancel, P. et Bouin, P. Sur les variations dans le développement du tractus génital chez les animaux cryptorchides et leur cause. (Assoc. des Anat. Toulouse, mars 1904 et Bibl. Anat. T. XIII, f. 2 avril 1904.)

Des Observations d'Ancel et Bouin sur le porc, il résulte que les variations dans le poids du testicule chez les castrats sont dues aux variations dans le développement de la glande interstitielle. Cette glande a aussi une influence considérable sur le développement du tractus génital et de ses glandes annexes, et les variations dans son volume s'accompagnent de variations parallèles dans le développement de ces derniers organes. „Il manque à un cryptorchide pour être normal sa glande interstitielle; cette glande, en se développant mal est la cause du développement incomplet du tractus génital".

Soulié, Toulouse.

831) Tournade, A. Etude sur les modifications du testicule consécutives à l'interruption du canal déférent. Rôle pathogénique des kystes à spermatozoïdes. (Thèse de Lyon, déc. 1903.)

Les résultats obtenus par l'auteur ont été analysés (nº 117, f. 2 du Centralblatt), en ce qui concerne l'obliteration du canal déférent. Dans le cas d'interruption sans obliteration, on observe la production d'un kyste à spermatozoïdes: la glande ne subit pas d'involution, sauf quelques rares tubes séminifères qui sont obstrués par la production de bouchons de spermatozoïdes. La formation du kyste est la condition de la conservation intégrale du testicule.

Soulié, Toulouse.

832) Gérard et Castiaux. Nouvelle démonstration des territoires artériels dans le rein humain. — La circulation veineuse du rein. (Assoc. des anat. 6e réun. Toulouse, mars 1904.)

Les recherches de Gérard et Castiaux, poursuivies depuis plusieurs années sur les vaisseaux du rein à l'aide d'injection au mercure ou au vermillon en suspension dans l'essence de térébenthine suivies de radiographie des pièces, leur ont montré que les branches de l'artère rénale sont terminales et que chacune se distribue dans un territoire distinct; il n'existe pas de voute artérielle. Au contraire, il y a, dans tous les cas, une voute veineuse très nette, et les anastomoses entre les vaisseaux veineux sont très larges puis qu'une injection poussée dans une branche de la veine rénale remplit les veines de l'organe tout entier.

Soulié, Toulouse.

833) Görisch, W. Zur Kenntnis der Spermatogenese bei den Poriferen und Coelenteraten nebst Bemerkungen über die Oogenese der ersteren. (Zeitschr. f. wiss. Zool. Bd. 76. H. 4. 1904.)

Eine sehr verdienstliche Arbeit, da über die feineren Vorgänge der Spermatogenese bei den Coelenteraten und besonders den Poriferen noch sehr wenig Genaues bekannt ist, um so mehr, als die zelligen Elemente bei diesen Tieren sehr klein sind und es daher schwieriger ist, in alle Einzelheiten bei der Ausbildung des Spermiums einzudringen.

Als Untersuchungsobjekte dienten von Schwämmen Sycandra und Spongilla fluviatilis, von Coelenteraten Aurelia aurita, Chrysaora, Nausithoë punctata, Euchilota und Tubularia indivisa. Fixiert wurde zum Teil mit Sublimat und mit Hermannscher Lösung, zum Teil mit Alkohol absolut, gefärbt wurde mit Heidenhainschem Eisenhämatoxylin, wozu noch bei Doppelfärbungen Bordeaux-Rot oder Magenta kamen.

Die Samenzellen finden sich bei Sycandra im oberen Drittel des Tieres, während sich die Eier im unteren Teile des Tieres entwickeln. Bei Spongilla wurden die Spermatocyten fast ausschließlich oberhalb der Hälfte der Schwammdicke angetroffen. Die Deck- und Samenzellen sind bei Sycandra Elemente der mittleren Schicht, aber an Gestalt und Größe von einander unterschieden und anfangs räumlich von einander getrennt. Die Zellen, aus denen sich die Deckzellen entwickeln, sind etwas kleiner als die Samenzellen und umlagern und umwachsen allmählich die letzteren, sodaß sie schließlich die helle, kapselartige Hülle bilden, welche die Samenzelle umgibt.

Die Spermatogenese wurde bei Spongilla fluviatilis näher verfolgt. Sie verläuft innerhalb der Spermatocysten. Schon zu der Zeit, wo der Kern der Spermatide noch nicht ganz zur Ruhe gekommen ist, bemerkt man an seiner einen Seite zwei kleine Körnchen, die Zentralkörper, von denen das eine etwas größer als das andere ist. Weiterhin rücken alsdann die Zentralkörper vom Kern weg nach der Zellperipherie und stellen sich senkrecht zu ihr, wobei das kleinere nach innen liegt. Nun beginnt das innere Centrosom nach dem Kern hinzuwandern und bildet hierbei einen feinen Verbindungsfaden nach dem äußeren Centrosom aus. Fast gleichzeitig legt sich an dem äußeren Centrosom schon ein kleiner extrazellulärer Schwanzfaden an, der dann weiter auswächst. An dem vorderen Ende des sich mehr verdichtenden Kernes kommt es zur Anlage und Ausbildung des Spitzenstückes, an seinem hinteren Ende erscheint im Zusammenhang mit der Geisel das Verbindungsstück, in welchem der äußere Zentralkörper deutlich unterscheidbar bleibt.

Aehnliche Befunde wurden bei den Coelenteraten erhalten, von welchen Aurelia aurita und Tubularia indivisa besonders eingehend untersucht wurden. Der Bau der reifen Spermien wurde in Uebereinstimmung mit der Beschreibung von Ballowitz gefunden. Mit Bezug auf die Nährzellen sei hervorgehoben, daß bei Tubularia und Euchilota die Spermien nach der Ausbreitung des Cytoplasmas dieser Nährzellen vollkommen in demselben eingebettet sind. Der allmählige Zerfall des Kernes der Nährzelle geht fast gleichzeitig mit der Einlagerung des zugehörigen Cytoplasmas zwischen die Spermien vor sich. Bei Olindias mulleri wandern dabei die Nährzellen von der Hodenwand aus zwischen die Genitalprodukte ein.

In einem Schlußwort betont Verf. die große Uebereinstimmung in der Ausbildung der Spermien von Spongilla und Aurelia und hebt hervor, daß die Vorgänge der Spermatogenese sich bei diesem niederstehenden Metazoen im Prinzip außerordentlich übereinstimmend mit den von anderen Verff. für die höher entwickelten Metazoen geschilderten abspielen. *Ballowitz*, *Greifswald.*

834) Launois, P. Sur la sécrétion gastrique de la glande hypophysaire. (Assoc. anat. 6. réun. Toulouse.)

Les cellules de l'hypophyse sécrètent une graisse qui apparait d'abord sur la forme de fines gouttelettes qui se réunissent en amas muriformes. Cette graisse passe dans les lymphatiques et dans les capillaires sanguins où on la retrouve à l'intérieur des leucocytes sous la forme de fines gouttelettes ou de granulations. *Soulié*, *Toulouse.*



835) Marinesco, G. Lésions des neurofibrilles consécutives à la ligature de l'aorte abdominale. (C. R. Soc. Biol. Paris, 16 avril 1904.)

La suppression de la circulation artérielle entraine rapidement des lésions dans le système des neurofibrilles: quatre heures après la ligature le réseau des neurofibrilles n'a déjà plus son aspect normal, ce réseau est profondement altéré au bout de dix-neuf heures. A un stade plus avancé, les cellules renferment des granulations brillantes et incolores mais les neurofibrilles ont disparu. *Soulié, Toulouse.*

836) Cavalié, M. Recherches sur les ramifications nerveuses dans les lames de l'organe électrique de Torpedo Galvani. (Assoc. des Anat. Toulouse, mars 1904 et Réunion biol. Bordeaux, 12 avril 1904.)

Le procédé rapide d'imprégnation au chlorure d'or de Nabias a permis à l'auteur de mettre en évidence, autour des ramifications nerveuses ou dans la lame électrique, de fines fibrilles ramifiées, rarement anastomosées et se colorant en violet noir par le chlorure d'or. Cavalié ne se prononce pas sur la nature de ces fibrilles. *Soulié, Toulouse.*

837) Marinesco, G. Recherches sur la structure de la partie fibrillaire des cellules nerveuses à l'état normal et pathologique. (Revue neurologique, 15 mai 1904.)

Revue générale des notions actuelles sur les neurofibrilles, accompagnées d'observations personnelles, avec lesquelles Marinesco appuie la théorie du neurone. *Soulié, Toulouse.*

838) Delamare, G. Coloration de l'hypophyse par le triacide d'Ehrlich. (C. R. Soc. Biol. Paris, 7 mai 1904.)

Les granulations des cellules éosinophiles se colorent en rouge vif par la fuchsine acide ou en rouge violacé par la fuchsine et le vert de méthyle, celles des cellules cyanophiles en violet par la fuchsine et le vert. Ces particularités de coloration n'apportent aucun fait nouveau à la connaissance des éléments cyanophiles et éosinophiles qui se caractérisent par une série d'autres réactions que la cyanophilie et l'éosinophilie proprement dites. *Soulié, Toulouse.*

839) van Gehuchten, A. Boutons terminaux et réseau péricellulaire. (Le Névraxe VI, 2, 30 juin 1904.)

L'auteur employant la méthode de Cajal trouve sur un grand nombre de cellules de la formation réticulaire du bulbe et du pont de Varole du lapin adulte des boutons terminaux formant l'extrémité de fibrilles collatérales et s'appliquant à la surface de la cellule. Discutant les résultats des auteurs il conclut que les divers réseaux pericellulaires décrits par Golgi, Held, Auerbach, Bethe etc. sont des productions artificielles et que seuls les boutons terminaux assurent la transmission des excitations d'un neurone à l'autre. *Philippson, Brüssel.*

840) Ramón y Cajal, S. Sur quelques variations normales et pathologiques du réticulum des cellules nerveuses. (Assoc. des anat. 6e réunion Toulouse, mars 1904.)

Les cellules nerveuses de la moelle épinière du Lacerta fragilis présentent, à l'état normal, dans leur protoplasma une série de neuro-fibrilles dont il est impossible de déterminer l'arrangement. Pendant la période d'activité ces neurofibrilles sont excessivement minces 0,1 à 0,2 μ, tandis que pendant la période de torpeur, elles semblent s'être fusionnées en 5 ou 6 cordons mesurant de 2 à 3 μ. Il suffit alors de placer un lézard engourdi dans les conditions d'un printemps artificiel (30°), pour que les neuro-fibrilles réapparaissent comme dans la période d'activités. Les seules cellules qui conservent toujours une activité suffisante (rétine, cerveau) ne présentent jamais le stade d'épaississement. En s'appuyant sur ces faits, Ramón y Cajal émet l'hypothèse d'une sorte d'amœboïsme du système des neuro-fibrilles; il fait remarquer qu'il ne s'agit pas d'un simple acollement des fibrilles mais d'une fusion complète sans trace de striation. *Soulié, Toulouse.*

841) Goldstein. Zur Frage der Existenzberechtigung der sogenannten Bogenfurchen des embryonalen menschlichen Gehirnes, nebst einigen weiteren Bemerkungen zur Entwicklung des Balkens und der Capsula interna. (Anat. Anz., Bd. 24, No. 22.)

Verf. wendet sich gegen die Darstellung von His über die Existenz der Bogenfurchen bei menschlichen Embryonen von 3½—4 Monaten. Nach Malls Beob-

achtungen wäre es sogar erwiesen, daß auch bei 5 Monate alten Foeten noch die ganze Hemisphärenoberfläche glatt und faltenlos ist. Er verteidigt ferner seine Anschauung, daß Balken und innere Kapsel nicht durch Verwachsung entstanden zu denken seien, wobei er unter Verwachsung einen Vorgang verstehen will, bei dem die verschmelzenden Partien in eine neue morphologische Gestaltung eintreten. *Poll, Berlin.*

842) **Rothmann, M. Ueber das Verhalten der Arteria cerebri anterior beim Affen, Anthropoiden und Menschen.** (Anz. f. Psych. XXXVIII, 1.)

Die niederen Affen hatten bekanntlich die unpaere A. cerebri ant. ohne Communicans. Die Anthropomorphen zeigten eine beträchtliche Annäherung an die menschliche Form, und zwar scheint hier die Reihe vom Gibbon über Chimpanse und Orang zum Gorilla aufzusteigen, soweit sich das nach einer prozentualen Berechnung des dem Verf. vorliegenden Materials (7 Chimpansen. 4 Orangs, 2 Gorillas, 4 Gibbons) beurteilen läßt. Die Angaben über Chimpanse und Orang stimmen mit denen von Grünbaum und Sherrington. *Lewandowsky, Berlin.*

843) **Streeter, G. L. The structure of the Spinal Cord of the Ostrich.** (American Journ. of Anat. Vol. III., No. 1.)

A macroscopic description of the Cord and a study of its finer histology, the distribution of white and gray substance, the nerve cell groups and fibre tracts. Special study is given to the lumbo-sacral enlargement, which in this animal is very highly developed. The course of most fibres in the dorsal funiculi is found to be a very short one, very few of the fibres reaching the higher centers through this path directly. The segmental marginal nuclei (Hofmann nuclei) are so large they can be seen with naked eye. *Lewis. Baltimore.*

844) **Locy, W. A. A new cranial nerve in Selachians.** (Mark Anniversary Volume. New York 1903.)

This nerve first described in Acanthias embryos by the author in 1899, is described in six, other genera of adult selachians. Its development is also described. The nerves are connected peripherally with the olfactory epithelium and terminate centrally in a mesial eminence of the infolded pallium.

Lewis, Baltimore.

845) **Neal, H. V. The development of the ventral nerves in Selachii. I. Spinal ventral nerves.** (Mark Anniversary Volume New York 1903.)

The author gives the following conclusions. 1. The neuraxones of spinal ventral nerves of selachians develop like those of amniota as processes of neuroblast cells. In their growth they are secondarily surrounded by sheath cells. 2. Medullary cells, but not those which form the neuraxones, migrate into the ventral nerves in early stages of development. 3. The migrant medullary cells form the neurilemma sheaths, but take no part in the formation of the neuraxones or ganglia of the ventral nerves. 4. The epineurium and perineurium sheaths are in chief part added to the embryonic nerve from adjacent mesenchyme.

Lewis, Baltimore.

846) **Rossi, U. Sulla struttura della Ipofisi e sulla esistenza di una ghiandola infundibulare nei Mammiferi —.** (Mont. zool. ital. Anno XI, 1, 1904.)

Das Vorhandensein einer Infundibulärdrüse bei Säugerembryonen wird von Haller gegen Retzius bestritten.

Bei Maus- und Hundeembryonen konnte Rossi die Befunde von Retzius bestätigen; die Anlage der Infundibulärdrüse nimmt aus der Wand des Processus Infundibuli ihren Ursprung und ist frühzeitig gelappt.

Verf. teilt mit Retzius die Meinung, daß die fragliche Drüse der Infundibulärdrüse der Fische homolog sei. —

Ihre Elemente sind von der der Hypophyse mikrochemisch verschieden.

Levi, Florenz.

847) **Tomatola. Sulla membrana limitante interna della retina dei vertebrati.** (Anat. Anz. Bd. 24, H. 19/20.)

An ganz frisch fixierten Augen vom Mensch, Meerschweinchen, Kaninchen, Katze, Hund, Frosch hat T. nach Fixation in Sublimat, Kleinenbergs Flüssigkeit, Formalin, Pianesescher Flüssigkeit und Färbung mit Alaunkarmin, Boraxkarmin, Haematoxylin-Eosin, Fuchsin und Haematoxylin, Safranin und Weigerts Karmin,

nach der Methode von Pianese-Biondi-Herlick und der Weigertschen Neurogliamethode keine Limitans nachzuweisen vermocht. Auch verbreiterten sich nicht die Radialfasern zu Plättchen, zuweilen an einzelnen Stellen der Schnitte, an andern aber nicht, bildeten ihre Basen an der Retinaoberfläche eine Art margo limitans. Die Radialfasern setzen sich in Wirklichkeit in die Glaskörperfasern fort. *Poll, Berlin.*

848) **Hosch. Das Sehorgan von Protopterus annectens.** (Arch. mikr. Anat. B. 64.)

Das Auge von Protopterus bildet bei Exemplaren von 30 cm Länge eine elliptische Blase (2 : 1,4 mm). Die äußere Haut zieht darüber hinweg, verdünnt sich aber in der Mitte sehr stark. Die Cornea ist am Scheitel etwa 0,02 mm dick, verdickt sich aber nach den Seiten zu. Vor dem Uebergang in die Sklera ist ein Randschlingennetz ausgebildet. Ebenso tritt hier eine Knorpelplatte von 0,1 mm auf, die dann am aequatorialen Rand ohne scharfe Sonderung in die Sklera übergeht. Chorioidea und Pigmentepithel sind vorhanden. Die Iris besteht aus drei Schichten, die der Retina, dem Pigmentepithel und der Chorioidea entsprechen. Die Linse ist fast kugelig, im Verhältnis sehr groß. Der Glaskörper bildet ein zartes Fasernetzwerk mit einzelnen Kernen. Bei der Retina ist zu bemerken, daß alle Schichten vorhanden sind. Jede Spur eines Processus falciformis fehlt. Die Ganglienzellenschicht bildet nur eine einfache Lage von Zellen. Das Sehepithel enthält nur Stäbchen. Eine Limitans externa ist wohl nachweisbar. In der Limitans interna verlaufen Gefäße aus der A. centralis retinae. Das Auge von Protopterus weist mit Ausnahme des Proc. falciformis alle wichtigen Bestandteile des Fischauges auf, zugleich aber stimmt es in allen wesentlichen Punkten mit dem der Amphibien überein. *Thomé, Straßburg.*

849) **Eigenmann, C. G. 1903. The eyes of the blind vertebrates of North America. V. The history of the eye of the blind fish Amblyopsis from its appearance to its disintegration in old age.** (Mark Anniversary Volume, New York 1903.)

The eyes appear at the same stage of growth as in fishes developing normal eyes, they grow very little and all the developmental processes are retarded and some of them give out prematurely. The lens is embryonic in character and is the first part of the eye to show degenerative steps and finally disappears when the fish is 10 mm long. The optic nerve does not grow much and finally disappears, The scleral cartilages grow slowly during life and probably do not degenerate. *Lewis, Baltimore.*

850) **Dogiel, A. G. Die Nervenendigungen im Nagelbett des Menschen.** (Arch. mikr. Anat. 1904, B. 64.)

Mittels Rasiermesser wurden möglich feine Freihandschnitte durch die Nägel amputierter Gliedmaßen angefertigt und auf dem Objektträger mit $^1/_8$—$^1/_{10}$ % Methylenblaulösung behandelt. Unmittelbar über den Gefäßen bilden die Nerven ein Grundgeflecht, von dem aus unter verschiedenen Winkeln die Aestchen nach oben aufsteigen. Von Nervenendigungen finden sich im wesentlichen nur uneingekapselte Nervenknäuel, intrapapilläre Netze und Schlingen, sowie baumförmige Endverzweigungen. Von eingekapselten Nervenendapparaten sind nur eine beschränkte Anzahl von modifizierten Vater-Pacinischen Körperchen zu finden, typische sind nicht vorhanden. In den Epithelleisten fehlen auch die Merkelschen Tastkörperchen, es sind nur die interepithelialen Endverzweigungen vorhanden.

Thomé, Straßburg.

851) **Eggeling. Ueber ein wichtiges Stadium in der Entwicklung der menschlichen Milchdrüse.** (Anat. Anz., Bd. 24, No. 22.)

Verf. hat bei einem 8 Monate alten menschlichen Fötus männlichen Geschlechts junge Haaranlagen gefunden, die sich auf einem viel jüngeren Stadium befinden als die der Brusthaut desselben Fötus. Er nimmt an, daß diese Anlagen früher zu Grunde gehen und vergleicht diesen Fund mit dem von Klaatsch bei Marsupialiern, bei denen neben den eigentlichen Milchdrüsenanlagen vom Grunde der ersten Epidermisverdickung noch Haaranlagen vorkommen. Dieser Vergleich würde die Deutung der eine Epidermisverdickung darstellenden Milchdrüsenanlage als Drüsenfeld stützen. Zweitens erläutert dieser Fund die Vorstellung des Verf.,

daß die Milchdrüsen und die Schweißdrüsen homologe Bildungen sind, hervorgegangen durch divergente Entwicklung aus einer primitiven tubulösen Hautdrüsenart. In dem übrigen Integument kommen neben Haaren und Talgdrüsen tubulöse Formen vor, die dort als Schweißdrüsen, nicht als Milchdrüsen bezeichnet werden. *Poll, Berlin.*

852) **Strong, R. M. The metallic colors of feathers from the sides of the neck of the domestic pigeon.** (Mark Anniversary Volume. New York 1903.)

The author finds that the metallic colðrs of the sides of the neck of the gray domestic pigeon are confined to the dorsal surfaces of the distal portions of the feathers; the barbules giving metallic colors are heavily pigmented in their dorsal halses, with spherical granules of Melanin. The barbules are concavoconvex and have an outer transparent wall of keratin. Non-metallic-colored barbules have rod-shaped granules. The metallic colors the author believe are thin-plate interference colors or Newton's-rings effects. *Lewis, Baltimore.*

853) **Schreiner, A. und K. E. Die Reifungsteilungen bei den Wirbeltieren. Ein Beitrag zur Frage nach der Chromatinreduktion.** (Anat. Anz. Bd. 24. No. 22.)

Für die Spermienreifung bei Myxine und Spinax niger lieferte neben Zenker und Flemming besonders die Hermann-Flüssigkeit Bilder, die mit dem lebenden Material am besten übereinstimmen. Die 52 unregelmäßig polygonalen Chromosomen der jungen Spermatozyten von Myxine ziehen sich in lange Fäden aus, die sich an der der Sphäre entsprechenden Kernhälfte dichter, in der anderen lockerer ansammeln (Synapus). Die Schlingen legen sich zu je zwei aneinander und verschmelzen. Diese Fäden erweisen sich als Reihen gleich großer Körnchen, deren jedes durch eine helle Mittellinie geteilt erscheint. Senkrecht zu dieser verläuft auf dem Querschnitte eine feinere hellere Linie, beide teilen den Faden nunmehr in 4 Teilstücke. Jene ist die ursprüngliche Trennungslinie der vereinten Doppelfaden, diese bezeichnet die Längsteilung des Fadens. Er segmentiert sich in 26 Chromosomen, die die ursprüngliche Längsteilung deutlich erkennen lassen, und nur am Ende oder in der Mitte verklebt bleiben. In der Aequatorialplatte heften sich an jeder der ursprünglichen Spalthälften zwei achromatische Fäden, die mit dem einen Spindelpol verbunden sind, die zweite feinere Längsteilungslinie ist dabei häufig erkennbar. Ein Ruhestadium tritt nicht ein. In der Aequatorialplatte der Spermatozyten zweiter Ordnung werden die längsgeteilten Hälften nun definitiv getrennt und auf die beiden Spermatidenkerne verteilt. Ringe bilden sich hierbei nicht. Bei Spinax verläuft die Teilung im Grunde ebenso. Es bilden sich hier sehr deutliche Ringe und es kommt zu einem kurzen Ruhestadium. — Auf Grund eines Vergleiches ihrer Ergebnisse mit den Beobachtungen an Phanerogamen, Wirbellosen und Wirbeltieren erklären die Verf., daß es sich in allen Fällen, wo zwei Längsteilungen als Reifeteilungen beschrieben worden sind, bei der ersten die Reduktion eintritt und durch sie die kopulären Doppelchromosomen wieder getrennt werden, bei der zweiten es sich um eine gewöhnliche Aequatationsteilung handelt. In allen Fällen, wo die eine der beiden Reifungsteilungen als Querteilung beschrieben wird, haben sich die kopulierenden Chromosomen nur mit einem Ende aneinander gelegt, oder sie haben urprünglich parallel kopuliert, sich aber bereits wieder bis auf einen Zusammenhang an einem Punkte getrennt. Diese Auffassungen würde auch das Verständnis der Tatsache erleichtern, daß bei nahe verwandten Tieren sich bald eine Quer-, bald eine Längsteilung im Reifeprozeß abzuspielen scheint. *Poll, Berlin.*

854) **D'Evant. Rudimentäre Amnionbildungen der Selachier. Beiträge zur Phylogenese und Entwicklungsmechanik des Amnion.** (Anat. Anz. Bd. XXIV, No. 18.)

Der Verf. hat bei Scyllium und bei Pristiurus deutliche Spuren der Existenz einer vorübergehenden und unvollkommenen Amnionbildung beobachtet. Auf dem Stadium C und D erheben sich lateralwärts beiderseits des Embryos zwei longitudinal verlaufende Falten des extraembryonalen Ektoderms, die sich nur cranialwärts mit einander zu einer Art Kopfscheide verbinden, sonst aber nie die Mittellinie und eine Vereinigung mit einander erreichen. Die eine der beiden Falten

ist höher als die andere und entspricht der Seite, auf der sich der Embryo auf den Dotter stützt. Der Verf. meint, auf Grund dieser Beobachtungen müsse die Bezeichnung der Selachier als Anamnia beseitigt werden. *Poll, Berlin.*

855) Boulenger, G. A. On reptilian remains from the Trias of Elgin. (Philos. Transactions of the Royal Society of London. Ser. B. Vol 196. 1903.)

Aus dem berühmten Elgin Sandstein werden 3 Gattungen auf Grund eines gut erhaltenen Materials beschrieben. Zwei von ihnen, Hyperodapedon Gordoni, Huxley und Stenometapon Taylori Gonch. spec. nov. gehören zu der Familie der Rhynchosauriden und werden in ihren Schädeln folgendermaßen charakterisiert: 1. Hyperodapedon; Schädel sehr breit mit kleinen nach aus- und aufwärts-gerichteten Augenlöchern, der prämaxillare Schnabel zurückgebogen, aufgenommen durch zwei zugespitzte divergierende Fortsätze der Mandibel. Maxillen- und Palatinzähne in 2 oder mehr Reihen.

2. Stenometapon: Schädel mäßig breit, mit kleinen, aufwärts gerichteten Augenöffnungen; der prämaxillare Schnabel vorwärts gerichtet, nicht umfaßt von den Enden der Mandibularäste, welche aufwärts gekrümmt sind; Maxillen- und und Palatinzähne in 2 und 3 Reihen.

Die dritte Form Ornithosuchus Woodwardi, Newton ist auf Grund des vorliegenden Materials nicht zu den Dinosauriern zu stellen, sondern muß in der Nähe von Belodon untergebracht werden. Nachdem aber diese Parasuchier sich mehr den Rhynchocephalen, Pelycosauriern carnivoren Dinosauriern nähern als den Crocodiliern schlägt der Verf. den bereits von Owen gebrauchten Namen Thecodonta vor, als für eine gleichwertige Gruppe mit den Dinosauriern und Crocodiliern. *Broili, München.*

II. Pathologische Anatomie.

856) Tiberti, N. Mikroskopische Untersuchungen über die Sekretion des Pankreas bei entmilzten Tieren. (Ziegl. Beitr. z. patholog. Anatom. u. allgem. Patholog. Bd. 36, H. 2. 1904.)

Nach Schiff und seiner Schule stehen Milz und Pankreas in einer Art „funktioneller Drüsenverbindung". Das im Pankreas andauernd sich bildende und aufhäufende Protrypsin wird erst durch eine unter dem Einfluß der Milzkongestion in den ersten Stunden nach der Nahrungsaufnahme gebildete „Substantia splenica", welche in den allgemeinen Kreislauf übergeht und so auch in das Pankreas gelangt, in Trypsin verwandelt. Die neueren Experimente haben dieser verschiedentlich angefochtenen Lehre, wie T. meint, endgültig zum Siege verholfen. T.'s eigene Untersuchungen gelten der bisher gegenüber der rein physiologischen Seite des Problems in den Hintergrund getretenen histologischen Seite der Frage, ob die Exstirpation der Milz einen Einfluß besitzt auf die Granulastrukturen der Elemente der Pankreasparenchyms. Untersuchungen an entmilzten Hunden, die ein oder zwei Wochen, ein, zwei und drei Monate nach der Milzexstirpation getötet wurden. Fixierung in Flemmingscher, Hermannscher Flüssigkeit und konzentrierter Sublimatlösung. Paraffin. Färbung nach Galeotti: Anilinwasserfuchsin; wässrig-alkoholische Pikrinsäurelösung; wässrig-alkoholische Methylgrünlösung; Zelleib grün, Nucleus, Nucleoli, Granula rot. In den Epithelzellen der Lobuli ergeben sich bezüglich der Reichlichkeit und Anordnung der (im lumenwärts gelegenen Zellabschnitt lokalisierten) Granula keinerlei Unterschiede beim entmilzten und nicht entmilzten Tier: es hat also die Milz keinen Einfluß auf die Granularsekretion des „Alveolarzellen" der Pankreas.

Auch Veränderungen der Langerhans'schen Inseln und der spärlichen Granula in den Epithelien der Ausführungsgänge werden durch die Milzausschneidung nicht erzeugt. *Pick, Berlin.*

857) Schwalbe, E. Der Epignathus und seine Genese. (Ibidem.)

Zwei Fälle von Epignathus aus der Sammlung des Heidelberger pathologischen Instituts: 1) 29 cm langer 750 gr schwerer männlicher Foetus; 7:8:8 cm aus der Mundhöhle herausragender unregelmäßig höckriger Tumor, von cystisch-wabenähnlichem Bau, der breit mit der Schädelbasis zusammenhängt. Mikroskopisch: typisches Teratom einfacherer Art mit Epidermisepithel, Bindegewebe,

hyalinem Knorpel, entodermalen Zylinderepithelien in Schlauchform. 2) 32 cm langer Foetus mit typischer Akranie, partieller Verdoppelung des Unterkiefers mit Verdoppelung des vorderen Teiles der Zunge, über walnußgroßer, von behaarter Haut bedeckter dreilappiger Geschwulst, die aus der Mundhöhle ragt. Im Stiel Knochen, welcher breit auf der Schädelbasis und dem Gaumen aufsitzt. Mikroskopisch neben Haut mit Anhangsgebilden wesentlich Fettgewebe. Keine entodermalen Bestandteile. Die als Epignathi bezeichneten Bildungen sind nach Schw. (Beispiele aus der Literatur) in vier, allerdings durch Uebergänge verbundene Gruppen zu sondern: Erste Gruppe: der Epignathus ist als mehr oder weniger gut ausgebildeter Foetus mit seinem Nabelstrang am oder neben dem Gaumen des zweiten Foetus fixiert. Zweite Gruppe: Aus der Mundhöhle eines Foetus hängen als solche (untere Extremitäten, Geschlechtsteile etc.) ohne weiteres erkennbare Teile eines zweiten Foetus. Dritte Gruppe: Aus der Mundhöhle ragt eine unförmliche Masse, an der organähnliche Teile nicht zu erkennen sind: Teratom. Vierte Gruppe: Eine Geschwulst am Gaumen oder in der Mundhöhle ergibt „eine mehrgewebige Zusammensetzung, den Typus der Mischgeschwülste“. Sein eigener Fall 1 bildet einen Typus der dritten Gruppe, sein Fall 2 einen Uebergang von dieser zur vierten.

Die Genese der Epignathi ist sehr wahrscheinlich eine einheitliche aus embryonal ausgeschaltetem Keimmaterial des Autositen, und zwar ist „je komplizierter der Bau des Epignathus, desto früher auch im allgemeinen der teratogenetische Terminationspunkt zu setzen“, d. h. derjenige Termin im Ablauf der Entwicklung, bis zu welchem „geburtswärts“ spätestens die Verlagerung erfolgt sein muß. Für die Fälle erster und zweiter Gruppe muß die Ausschaltung des Keimmaterials in den frühesten bis jetzt bekannten Stadien der Entwicklung schon erfolgt gewesen sein (Ausschaltung einer Blastomere im Sinne Marchand-Bonnet's). Für die dritte und vierte Gruppe ist sie in den Ablauf des ersten Embryonalmonats zu verlegen (Persistieren unverbrauchter embryonaler Zellen beim Schwinden der primären Rachenhaut; perichordale Herkunft des Knorpels; Beteiligung des Entoderms der Seessel'schen Tasche). Daneben kommen freilich „atypische“ Epignathusbildungen vor, für welche besondere entwicklungsgeschichtliche Erwägungen einzutreten haben. Hierhin gehört beispielsweise der obige Fall 2, bei welchem Schw. als Ursache für die Gesamtheit der Mißbildungen amniotische Bänder anzunehmen geneigt ist: nach Verletzung des Munddaches und der Schädelbasis entstand der Epignathus durch callusartige Hypertrophie des Knochens, Fettbildung und Ueberhäutung sekundär von der Gesichtshaut und Oberlippengegend her. *Pick, Berlin.*

858) Fichera. Ueber die Verteilung des Glykogens in verschiedenen Arten experimenteller Glykosurie. (Ibidem.)

Die breit angelegte Arbeit gibt zunächst ein eingehendes Referat über den derzeitigen Stand der Lehre vom Vorkommen des Glykogens in den normalen Geweben, bei entzündlichen Vorgängen, bei Neubildungen und in der Diabetikerniere, sowie über die Art seiner Bildung („katabolische“ Entstehung aus Eiweiß des Zelleibes oder Infiltration). Verf. sucht besonders die histologische Verteilung des Glykogens in den Organen ausgewachsener Hunde (durch Halsschnitt getötet) zu studieren. Technik: Fixierung in absolutem Alkohol oder Flemming'scher Flüssigkeit; Paraffin; Färbung mit Karmin; Fuchsin; Erythrosin; Pikrinsäure; Bismarckbraun; Haematoxylin-Eosin; nach Biondi, Weigert (Fibrin) und Nißl. Für den Glykogennachweis wird besonders die Ehrlich'sche Jodgummimethode empfohlen.

Es wurde zunächst die Glykogenverteilung in den Organen gesunder Tiere untersucht, sodann bei solchen, bei denen entweder durch Pankreasexstirpation oder durch Phloridzindarreichung oder durch Exstirpation des Plexus cöliacus Glykosurie erzeugt war, schließlich das Glykogen in der Leber verschiedenartig ernährter oder hungernder Tiere. Neben den mehr in physiologischer und pathologisch-chemischer Richtung interessierenden Ergebnissen sei unter den histologischen Resultaten der eingehenden Untersuchungen hervorgehoben: Das Glykogen ist im frischen Zustande im Cytoplasma diffus verteilt; der Kern bleibt frei. Es erscheint stets, auch unter pathologischen Verhältnissen, in Elementen, die es durch ihre eigene metabolische Aktivität hervorbringen. Diese Aktivität

ist in einzelnen normalen Geweben stark reduziert oder überhaupt verschwunden, kann in ihnen aber wieder auftreten, wenn krankhafte Zustände die Glykogen-produktion anderer Elemente beeinträchtigen und somit die Gefahr einer Störung im Kohlehydratstoffwechsel vorliegt. Die normalerweise Glykogen produzierenden Elemente können diese Eigenschaften entweder infolge zu großer Anforderungen an ihre spezielle Tätigkeit oder durch sonstige funktionelle Störungen einbüßen. Das glasartige homogene glänzende Aussehen der glykogenreichen Elemente hängt mit dem Vorhandensein einer spezifischen hyalinen Substanz zusammen, welche in Begleitung des Glykogens auftritt, und die man, ihren besonderen Eigenschaften zufolge, Proglykogen nennen sollte.

Pick, *Berlin.*

859) Porcile, V. Untersuchungen über die Herkunft der Plasmazellen in der Leber. (Ibidem.)

Experimentelle Arbeit über Ursprung, Bedeutung und Schicksal der Unna-schen Plasmazellen. Einspritzungen von Terpentinöl in die Kaninchenleber und mikroskopische Untersuchungen des Heilungsprozesses um das zum Absterben gebrachte Gewebe nach 30 und 56 Stunden, 4, 7 und 10 Tagen. Fixierung in Alkohol, Sublimat, Zenker'scher Lösung, Formol-Müller, Flemming'scher Lösung. Färbung mit Methylenblau, Hämatoxylin-Eosin, Safranin, van Gieson, Methylgrün-Pyronin.

P. kommt zum Ergebnis, daß die Plasmazellen von den Lymphocyten ab-stammen, die sich außerhalb der Blutgefäße in den Geweben zerstreut oder in Follikeln geschart, in der Leber namentlich in der Umgebung der Gallengänge und kleinen Blutgefäße, vorfinden. Zur Vergrößerung ihres Cytoplasmas trägt zum Teil ein Quellungsprozeß, zum Teil ein vermehrter Zufluß von Nährstoffen aus Blut- und Lymphbahnen bei. Daß Plasmazellen durch eine Umbildung in fixe Bindegewebszellen an der Bindegewebsneubildung beteiligt sind, will P. aus-schließen, vielmehr erleiden die Zellen eine vollständige Zerstörung oder kehren in das Primitivstadium der Lymphocyten zurück.

Histologische Untersuchungen auch an einigen menschlichen Lebern (Leber-abszesse bei Pest und eitriger Peritonitis, Miliartuberkulose, Syphilis, knotiger Hypertrophie) ergaben Resultate in ganz der nämlichen Richtung. *Pick*, *Berlin.*

860) Cichorius. Ein Fall von Sirenenbildung. (Archiv f. Gynäk. Bd. 72).

Gewicht des Kindes: 2300 g, Länge: 39 cm. Kopf, Rumpf und obere Extre-mitäten ohne Besonderheiten. An Stelle der unteren Extremitäten kegelförmiges Gebilde mit einer seitlichen Abweichung nach rechts in der Sagitalebene. Vorn und hinten zieht eine seichte Furche nach abwärts. Beweglichkeit im Hüft-gelenk kaum, im Kniegelenk gar nicht vorhanden; dagegen kann das Becken gut gegen den Rumpf gebeugt werden (infolge ausgiebiger Beweglichkeit in dem unteren Teil der Lendenwirbelsäule). Die Femora zeigen, abgesehen von einer Luxation des rechten, nach unten und innen keine wesentlichen Abweichungen von der Norm. Die rechte Fibula fehlt vollkommen, ebenso rechter Talus und Calcaneus. Der rechte Fuß wird durch eine einzige, sehr große Zehe repräsen-tiert, der linke besitzt 6 Zehen, die Druckspuren vom gegenseitigen Aneinander-liegen aufweisen. Das knöcherne Becken macht den Eindruck, als ob es von beiden Seiten komprimiert worden wäre. Die Corpora ossis ischii sind einander stark genähert. Statt der äußeren Genitalien kleines knotenartiges Gebilde. In der Gegend des Afters feine Oeffnung, aus der sich anscheinend Harn entleerte. Die inneren Organe bieten wenig Besonderheiten. Uterus duplex separatus.

Runge, *Berlin.*

861) v. Fetzer. Zur Pathologie der Mediastinalgeschwülste. (Arbeiten aus d. pathol. Institut Tübingen Bd. IV, H. 3, 1904.)

F. beschreibt zwei Fälle von Mediastinaltumoren, deren Entwickelung klinisch genau verfolgt worden war. Im ersten Fall handelte es sich um ein Spindel-zellensarkom mit alveolärem Bau, welches das ganze vordere Mediastinum ein-nahm, Lungen und Herz nach hinten gedrückt und die Interkostalräume bereits durchwuchert hatte. Von der Thymus ging die Geschwulst wahrscheinlich nicht aus. Bemerkenswert ist, daß sich außerdem eine tuberkulöse mediastinale Lymph-drüse fand, ohne jede Tuberkulose der Lungen oder anderer Organe. Der zweite Fall hat von den Lymphdrüsen seinen Ursprung genommen und die submentalen,

jugularen, peritrachealen, peribronchialen, mediastinalen, epigastrischen und retroperitonealen Lymphdrüsen in große Pakete vielfach konfluierter Drüsen verwandelt, zur lymphatischen Infiltration des peribronchialen Gewebes und zu Pleuraknötchen geführt, auch den rechten N. vagus durchwuchert. Diagnose: Lymphosarkom (Virchow). Eingehend wird die klinische Differentialdiagnose besprochen.

Dietrich, *Tübingen*.

862) Baumgarten, P. Ueber die bindegewebsbildende Fähigkeit des Blutgefäßendothels. (Ibidem.)

Gegenüber Marchand, Merkel und Muscatello verficht B. die schon früher von ihm vertretene Ansicht, daß Gefäßendothel befähigt ist zur direkten Bildung von Fibroblasten, die bei Obliteration unterbundener Gefäßstrecken und bei Organisation der Thromben zur Ausfüllung des Lumens mit Bindegewebe führen. Die abweichenden Resultate der letzteren beiden Verf. führt B. auf zu brüske Versuchsanordnung zurück. Trotz der Umwandlungsfähigkeit der Gefäßendothelien im Bindegewebe bietet einen wesentlichen Unterschied gegenüber den eigentlichen Bindegewebszellen die vasoformative oder angioblastische Kraft, durch welche z. B. bei Endart. oblit. ein neues Gefäß im alten entstehen kann (Arteriom d. Arterien Heubner) oder aus dem Kapillarendothel hervorgegangene Angioblasten durch spezifische Differenzierung zuerst adventitiale Zellen und weiterhin ganze Arterien und Venenwände zu bilden vermögen. *Dietrich*, *Tübingen*.

863) Dietrich, A. und Hegler, C. Die morphologischen Veränderungen aseptisch aufbewahrter Organe in ihren Beziehungen zur Autolyse und fettigen Degeneration. (Ibidem.)

Kaninchenorgane (Leber, Niere, Psoas) wurden unter streng aseptischen Kautelen entnommen, unter verschiedenen Bedingungen (teils ohne Flüssigkeit in abgeschmolzenem Glas, teils in Kochsalzlösung, bei Zimmertemperatur oder bei 37°) aufbewahrt und nach verschiedenen Zeiten, Tagen und Monaten untersucht. Die Untersuchung bediente sich des frischen Zupfpräparats unter Anwendung verschiedener Reagentien, Essigsäure, Kalilauge, Lugol'scher Lösung, ferner der Neutralrotfärbung frischer Präparate, der Härtung in Sublimat oder Flemmingscher Lösung. Die Einbettung erfolgte in Paraffin mit Tetrachlorkohlenstoff als Durchgangsmedium, um osmierte Substanzen möglichst zu erhalten, auch die Lösung des Paraffins an den Schnitten erfolgte mit Tetrachlorkohlenst., ebenso die Einschließung in einem mit diesem Stoff verdünnten Balsam (NB. Später erwies sich Paraff. liquid. puriss. als zweckmäßigerer Einschluß. Ref.) Die wesentlichsten Ergebnisse sind folgende: Im Vordergrund der Veränderungen aseptisch aufbewahrter Organe stehen Umwälzungen im Zellkern, welche meist in typischer Weise ablaufen (Karyorrhesis oder Karyolysis) und die als physikalisch-chemische Vorgänge aufzufassen sind, nicht als die Wirkungen proteolytischer (autolytischer) Fermente. Die Organveränderungen gleichen denen, wie man sie in Nekrosen und Infarkten findet, auch mit Bildern fettiger Degeneration erhält man in bestimmten Stadien weitgehende Aehnlichkeit. Doch findet keine eigentliche Fettbildung statt, sondern es sind myelinartige Substanzen, deren Auftreten mit den Umwälzungen im Zellkern parallel geht, welche die Zellen erfüllen und durch Osmiumreduktion Fett vortäuschen können; die osmierten Schollen sind jedoch viel empfindlicher gegen lösende Agentien als Fett. Es geht also nicht an, die Vorgänge bei der „Autolyse" mit der fettigen Degeneration in Zusammenhang zu bringen, überhaupt empfiehlt es sich den Begriff der „Autolyse" zur Erklärung pathologischer Prozesse nur heranzuziehen unter Berücksichtigung des ganzen morphologischen Verhaltens. *Dietrich*, *Tübingen*.

864) Askanazy, M. Ueber Ostitis deformans ohne osteoïdes Gewebe. (Ibidem.)

Bei einer älteren Frau entwickelte sich schleichend unter rheumatoïden Beschwerden ein Knochenleiden, das zu mehrfachen Frakturen auf geringfügige Veranlassungen führte und unter fortschreitendem Marasmus letal endete. Die sämtlichen Knochen des Körpers waren von extremer Biegsamkeit und Weichheit, sie entsprachen ganz dem Bild der von v. Recklinghausen besonders eingehend studierten Ostitis deformans fibrosa, unterschieden sich jedoch in einem Punkte wesentlich, nämlich in dem vollständigen Fehlen osteoïden Gewebes. Der

Prozeß am Knochen bestand vorwiegend in hochgradigem Schwund des urspünglichen festen Knochenmaterials (Resorption durch Osteoklasten), reichlicher Neubildung eines zell- und gefäßreichen Bindegewebes und endlich in diesem Bildung von neuen Knochenbälkchen. Das Mark der Röhrenknochen war in rotes Mark verwandelt. Eigentliche Deformierungen waren nicht eingetreten. Für die Aetiologie beachtenswert ist das Vorhandensein eines nicht sicher als maligne Neubildung zu bestimmenden Schilddrüsentumors. Die gleiche Kombination fand sich auch in einem zweiten Fall, wo nur eine „progressive Knochenatrophie" bestand unter dem Vordringen eines osteoklastenreichen Bindegewebes ohne regenerative Knochenneubildung; A. hält diesen letzteren Fall für ein Anfangsstadium der Ostit. fibrosa deformans. *Dietrich, Tübingen.*

865) Giani, R. Influenza del movimento nella produzione del callo cartilagino. (Archivio p. le Scienze med. 1904.)

Verf. kommt zu dem Schlusse, daß beim Callus der Frakturen, auch bei konstantem Auftreten des Knorpels, dieser von der Verlagerung stark begünstigt wird, mehr aber noch von der Aufschichtung der Fragmente, und daß der Knorpel quantitativ in direkter Beziehung steht zur Mobilität und zur kontinuierlichen Reibung eines Stumpfes auf dem andern. *Parodi, Turin.*

866) Hart, C. Ein neuer Fall von Osteomalacie mit multiplen Riesenzellensarkomen und Cystenbildung. (Beitr. z. patholog. Anatom. u. allgem. Patholog. Bd. 36, H. 2, 1904.)

Unter den verschiedenen „Spielarten" der Osteomalacie ist die im Titel beschriebene Form bisher in nur vier Fällen (Hirschberg, v. Recklinghausen, Schönenberger, Rehn) beobachtet. Hart sah einen fünften Fall bei einer 78jährigen an diffuser eitriger Bronchitis und hypostatischer Pneumonie verstorbenen Frau, bei welcher einige Monate vor dem Tode eine Spontanfraktur des linken Oberschenkels erfolgt war. Untersuchung an frischen unentkalkten wie entkalkten Schnitten. Entkalkung mittels schwachen Formalin-Salpetersäuregemisches an dünnen Scheiben, die zumeist mit dem Gefriermikrotom geschnitten wurden. Färbung mit Karmin, Hämatoxylin-Eosin, Ferrocyankalium-Salzsäure mit und ohne Kontrastfärbung und mit Schmorl's Methoden für die elektive Färbung der Knochenkörperchen. Zusammengefaßt fand H. hochgradige Difformität des Thorax unter Beteiligung seiner sämtlichen Komponenten; schiefkartenherzförmiges Becken; an Fischwirbel erinnernde Wirbelkörper; doppelseitige Coxa vara; Infraktionen des Sternums und multipler Rippen; Fractur des linken Femurs; abnorme Weichheit aller Knochen mit Rarefizierung der Corticalis und Spongiosabalken; Bildung von Fasermark; zahlreiche, Blutpigment enthaltende Riesenzellensarkome und Cysten.

Von besonderem Interesse ist die von Hart aus dem Vergleich der vier Beobachtungen abgeleitete Tatsache, daß die Sarkome nicht als Kombination einer besonderen Form der Osteomalacie, sondern bei jeder Art derselben — der puerperalen, der iuvenilen oder der senilen — auftreten können. Die Genese der ganzen Affektion ist, wie H. ausführlich begründet, als eine entzündliche zu betrachten. Ist zunächst durch den — hypothetischen — entzündlichen Reiz die osteomalacische Skeleterkrankung entstanden, so erzeugt ersterer weiterhin die fibröse Umwandlung des Markes. An denjenigen Stellen, wo noch die lokalen Reizungen durch statische Momente und Muskelzug hinzutreten, steigert sich die Poliferation des Markgewebes zu einer starken Wucherung des fibrösen Gewebes bis zur Bildung sarkomatöser Geschwülste („polymorphzelliger Riesenzellensarkome"). Daneben entstehen unter dem gleichen ursächlichen Einfluß und den gleichen lokalen Bedingungen Blutaustritte, welche die bekannten Metamorphosen durchmachen. Ein von Marchand beschriebener Fall von Osteomalacie mit multiplen Myelomen würde sich unter dem gleichen ätiologischen Gesichtspunkt — Genese der Osteomalacie wie der hyperplasierenden Markwucherung unter dem nämlichen entzündlichen Reiz — auffassen lassen, nur daß hier die Tumoren direkt aus lymphoidem Markgewebe entstanden.

Es treten danach allgemein bei der Osteomalacie neben den rareficierenden Vorgängen am Knochen noch hyperplasierende Prozesse auf, welche ihren Ausdruck nicht nur in der Bildung junger Knochensubstanz zu finden brauchen, sondern

auch an besonders disponierten Stellen durch excessive Wucherung des Markgewebes zu circumscripten Tumoren führen können.

Bezüglich der in den Tumoren oder auch unabhängig von letzteren im Knocheninnern auftretenden Cysten, welche übrigens wie die Frakturen mehr zu den sekundären Komponenten des anatomischen Bildes gehören, ist H. der Meinung, daß sie aus primären Blutungen hervorgehen. *Pick, Berlin.*

867) Witte, J. Ueber Tuberkulose der Mitralklappe und der Aorta. (Ibidem.)

Eine reine tuberkulöse Klappenendokarditis liegt nur dann vor, wenn eine bisher gesunde Klappe entweder durch direkte Ansiedlung der Tuberkelbazillen auf dem Endokard oder durch hämatogene Infektion von ihren Ernährungsgefäßen aus erkrankt. Von Fällen dieser Art existieren unter den zahlreichen von „tuberkulöser Endokarditis“ in der Literatur nicht mehr als zwei, höchstens drei. Diesen fügt W. eine eigene Beobachtung hinzu. 40jährige Frau mit chronischer Hüftgelenkstuberkulose, ausgedehnter Tuberkulose der retroperitonealen Lymphknoten, des Peritoneums, tuberkulösen Knoten der Lungen und geringer Dünndarmtuberkulose. Am hinteren lateralen Segel der Mitralis eine circa fünfpfennigstückgroße bis 7 mm starke trockne käsige Verdickung, oberflächlich mit gelben bis stecknadelkopfgroßen käsigen Knötchen bedeckt. (Alkohol, Celloidin, Hämatoxylin-Eosin, van Gieson; Elastin nach Weigert; auf Tuberkelbazillen; polychromes Methylenblau nach Zieler; Fibrin nach Weigert). Die mikroskopische Untersuchung ergibt eine reine tuberkulöse Erkrankung der Mitralklappe nach Art eines Konglomerattuberkels, ohne ältere Klappenveränderungen, ohne Thrombosen, ohne Mischinfektion, also ohne jede Komplikation; üppige Bazillenrasen im Klappengewebe. Die Klappentuberkulose entstand durch embolische Einschleppung von Tuberkelbazillen oder bazillenhaltigen Gewebspartikelchen in die Blutgefäße, welche in die Klappe an ihrer Basis einstrahlen.

Im Anschluß an diesen Fall berichtet W. über zwei Fälle von Aortentuberkulose: 1. bei 42jährigem Mann in der vorderen Circumferenz der mittleren Brustaorta ein frei in das Gefäßlumen ragender histologisch und bakteriologisch als solcher charakterisierter Miliartuberkel. In der linken Lunge ein 1—2 mm dickes Blutgefäß in einem hanfkorngroßen Käseherd eingebettet. Hier wohl der Ausgangspunkt der allgemeinen auf Lungen, Leber, Nieren sich erstreckenden Miliartuberkulose. Der miliare Tuberkel der Aorta entstand an einer durch beginnende Atheromatose disponierten Stelle der Intima. 2. 50jährige Frau mit akuter Perforationsperitonitis infolge Durchbruchs eines tuberkulösen Geschwürs im Ileum, alter tuberkulöser adhäsiver Peritonitis, akuter Miliartuberkulose der Nieren und Leber, kleinen Konglomerattuberkeln im Gehirn und Tuberkeln der Chorioidea. Pflaumengroßer Thrombus in der Aorta ascendens und im Aortenbogen, in Verbindung mit einer über linsengroßen Wandstelle nahe dem Isthmus aortae. An dieser unter nekrotischer verdickter Intima käsige Tuberkulose der Media, fortgeleitet von einem anliegenden Konglomerat tuberkulöser Lymphdrüsen (positiver Bazillenbefund), von denen eine durch die Adventitia bis zur erkrankten Media heranreicht.

Die drei berichteten Fälle demonstrieren die drei verschiedenen Infektionsarten des Klappenendokards resp. der Blutgefäßwand: bei der Tuberkulose der Mitralklappe ist die Infektion embolisch auf dem Wege der Vasa vasorum (der eigenen Ernährungsgefäße der Klappe) erfolgt; bei dem miliaren Tuberkel in der Aortenintima durch Ablagerung und Ansiedelung der Bazillen auf der Intima aus dem Blutstrom der Aorta selbst; bei der Mediatuberkulose durch Uebergreifen eines äußeren tuberkulösen Herdes auf die Aortenwand. *Pick, Berlin.*

868) Torhorst, H. Die histologischen Veränderungen bei der Sklerose der Pulmonalarterie. (Ibidem.)

Nach der von Jores neuerdings in ausführlicher Darstellung, vertretenen Anschauung begründet sich das Wesen der Arteriosklerose in einer vermehrten funktionellen Inanspruchnahme. Indem diese zunächst zu hyperplastischer Intimawucherung führt, die alsdann von fettiger Degeneration gefolgt ist, schließt sich die teils diffus verbreitete, teils umschriebene regenerative Bindegewebswucherung an. Letztere, bisher für das anatomische Wesentliche, Primäre der

Arteriosklerose angesprochen, ist Nichts als Folgezustand, Reaktion und Ausgleichbestrebung der Gefäßwand.

T. unternimmt in der vorliegenden Arbeit eine Nachprüfung der Jores'schen Befunde – wie schon vorher Brüning — speziell an der Pulmonalarterie, wo in Fällen von Steigerung des Druckes im Lungenkreislauf durch starkes Emphysem oder schwere entzündliche Prozesse am Mitralostium die Grundbedingungen für eine Sklerose im Sinne von Jores gegeben waren.

Da für die Entscheidung der vorliegenden Fragen Art und Sitz der Degeneration in den verschiedenen Schichten der Intima im Sinne Jores' von Interesse war, so hat T. Wert darauf gelegt, die unter dem Bilde der Fettmetamorphose oder der schleimigen resp. hyalinen Quellung des elastisch-bindegewebigen Gerüstes der Arterienwände verlaufenden Degenerationen möglichst exakt zu bestimmen und darum sämtliche Präparate in Formol oder Formol-Müller gehärtet und gefroren geschnitten. Färbungen in Hämatoxylin, Hämatoxylin-Sudan, Hämatoxylin-Sudan und Tinction der elastischen Fasern und Einbettung in Glycerin; ferner nach van Gieson, auf elastischeFasern, auch kombiniert; in polychromem Methylenblau und Einbettung in Kanadabalsam.

Von den Ergebnissen T.'s seien hier die folgenden genannt: Bei der durch langdauernde Druckerhöhung im kleinen Kreislauf hervorgerufenen Sklerose der Pulmonalarterien findet sich eine starke Verdickung der Intima, welche in Uebereinstimmung mit den Untersuchungen von Jores und Brüning aus zwei Schichten sich aufbaut: einer äußeren, welche entstanden ist durch eine Verdickung der inneren Grenzlamelle und der nach außen davon liegenden, die Grenzlamelle von der eigentlichen Media trennenden elastisch-muskulösen und elastisch-bindegewebigen Schicht; einer inneren, welche besteht in einer Verstärkung der an den Pulmonalarterien-Stämmen normalen, hauptsächlich transversalen Bindegewebslage an der Innenfläche der elastischen Grenzlamelle.

Diese gesamten Veränderungen sind im Sinne von Jores Reaktion der Gefäßwand auf den erhöhten Blutdruck. Nur ist nicht, wie Jores für die Sklerose der Aorta annimmt, die Entwicklung der Bindegewebschicht von vorausgegangenen Degenerationen der hypertrophischen elastischen Grenzlamelle abhängig. Vielmehr treten die Degenerationen erst nach Ausbildung der Bindegewebsschicht auf.

Diese Degenerationen zeigen eine weit größere Ausdehnung als die bisherigen Untersuchungen vermuten ließen und bestehen in einer eigentümlichen Quellung oder Lockerung oder noch häufiger in einer eigentümlichen fettigen Metamorphose der Kittsubstanz des elastisch-bindegewebigen Gerüstes der Intima. Die elastischen und bindegewebigen Fasern selbst sind daran unbeteiligt.

Von einer primären Degeneration der Media, sei es der Muskulatur oder der elastisch-collagenen Grundsubstanz, ist an den mittleren und kleineren Gefäßen bei der durch Drucksteigerung hervorgerufenen Sklerose der Pulmonalarterien so gut wie Nichts zu konstatieren. Auch an den größeren Stämmen treten isolierte degenerative Prozesse der Media hinter den Intimaveränderungen zurück; am ehesten scheinen solche noch dort aufzutreten, wo die Media keinen genügenden Schutz durch Intimaverdickung erfahren hat. *Pick, Berlin.*

869) Gilbert, A. et Weil, P. Emile. Contribution à l'étude de la leucémie aiguë (deuxième mémoire.) (Arch. de méd. expérim. I. sér. Tom XVI, 1904, No. 2.)

Die Verff. teilen zwei Fälle mit Leichenbefund mit, bei denen im Leben der plötzliche Beginn und das Vorwiegen der pharyngealen Symptome das klinische Bild verschleiert und demjenigen einer Diphtherie angenähert hatten. Auch der Blutbefund hatte nur in dem einen der Fälle eine ganz zweifellose Diagnose zugelassen, während in dem zweiten Fall sogar eine Verminderung der gesamten Leukocytenmenge beobachtet worden war. Verff. sehen im Anschluß an A. Fränkel das Charakteristische in der Qualität der Leukocyten: in beiden Fällen hatte eine ganz einseitige Vermehrung der großen mononucleären basophilen, nicht granulierten Leukocyten (A. Fränkels große Lymphocyten, Lymphogonien mihi) stattgefunden. Die Verminderung der Leukocyten im zweiten Falle, der auch im Leichenbefunde ein Fehlen der typischen Symptome entsprach, wird

ebenfalls im Anschluß an A. Fränkel plausibel auf eine nachgewiesene Streptokokken-Septicämie bezogen, die das typische Bild der akuten Leukämie soweit modifizieren kann, daß sogar unter Umständen eine polynukleäre Leukocytose daraus hervorgeht. *Benda, Berlin.*

870) Picchi, L. Di un tumore a forma emoudromatosa sviluppatosi nella parete di una vena. (Sperimentale 1904. Fasc. 2.)

Verf. beschreibt einen Tumor, der in der Wand einer Vene des Vorderarms aufgetreten war und die Merkzeichen eines telangiektatischen Enchondroms trug. Wenngleich nun die Grundsubstanz des neoplastischen Gewebes die typischen Reaktionen des Knorpelgewebes nicht nachwies, so zögerte Verf. doch nicht, auf Grund der bekannten morphologischen Kennzeichen das Gewebe für Knorpel zu halten, woraus der Tumor gebildet ist. *Parodi, Turin.*

871) Goerke, M. Degenerative Vorgänge im Pflasterepithel der Schleimhaut der oberen Luftwege. (Arch. für Laryngologie u. Rhinol. 1904, Bd. 15, Heft 3.)

G. hat seine besondere Aufmerksamkeit den degenerativen Vorgängen im Deckepithel von Geschwülsten resp. Granulomen zugewendet. Zur Untersuchung kamen ein Endotheliom, ein Pigmentsarkom und ein Rundzellensarkom der Nase, eine Tonsilla pendula der Rachenmandel, zwei Kehlkopftuberkulome und ein Ohrpolyp. Die Epitheldegeneration äußerte sich in intercellulären und intracellulären Vorgängen. Zwischen den Zellen des Stratum Malpighi waren Hohlräume durch Ansammlung von Lymphflüssigkeit entstanden (Lymphlachen). In den Stachelzellen kam es zur „retikulierenden Degeneration (Unna)“ oder seltener zur Bildung von Colloidkugeln. — Besonders die letztgenannte Degenerationsform wird eingehend und unter ausführlicher Besprechung der dermatologischen Literatur besprochen. *Eschweiler, Bonn.*

872) Miodowski. Zur Histologie der Mandelanhänge. (Ibidem.)

5 Fälle. Einmal handelt es sich um ein Angiofibrom der Gaumenmandel, dreimal um Tonsillaranhänge, welche aus typischem Mandelgewebe bestanden und einmal um „einen Exsudatpfropf im Beginn der Organisation, der unter diesen Organisationsvorgängen an der Basis infolge des sich bildenden jungen Granulationsgewebes aus seiner Krypte herausgeschoben, nun als leicht gestielter kleiner Tumor in Erscheinung tritt.“ *Eschweiler, Bonn.*

873) Donogány und von Lénárt. Ueber den primären Krebs der Nasenhöhle. (Ibidem.)

In sieben Fällen handelte es sich sechsmal um Basalzellenkrebs. In einem Falle nahmen die Verfasser multiplen Ursprung des Carcinoms an. Es handelte sich nämlich um einen großen, vorwiegend von der linken unteren Nasenmuschel ausgehenden Tumor, welcher in der Gegend des mittleren Nasengangs einen kleineren polypösen Appendix trug. Dieser makroskopisch als Schleimpolyp imponierende Anhang wies eine krebsige Wucherung der Basalzellen seines Deckepithels auf: „Die unteren zwei Drittel des mit der Nasenwand zusammenhängenden polypartigen Gebildes waren krebsig entartet, während das obere Drittel aus ödematös durchtränktem Bindegewebe bestand, dessen Lücken ein feines Fibrinnetz und wenige zerstreute Rundzellen .... enthielten. Vornehmlich der obere nicht krebsig entartete Teil des polypartigen Gebildes ist mit Epithel bedeckt, das stellenweise zwei bis drei-, ja auch mehrschichtig ist und überall aus kleinen ovalen Zellen besteht, die wenig Protoplasma enthalten und einen ovalen chromatinreichen Kern besitzen; die Berührungsschicht dieser Zellen mit dem unterliegenden Bindegewebe zeigt eine radiale Anordnung, während die oberen Schichten unregelmäßig angeordnet sind. Diese Epithelschicht wuchert an mehreren Stellen, hauptsächlich dort aber, wo die krebsige Wucherung wahrnehmbar ist, nach Art sehr kleiner Drüsen in die Tiefe, wodurch Bilder, die ganz an Drüsen erinnern, zustande kommen. Die genannten drüsenartigen Wucherungen dringen immer tiefer und gehen ohne scharfe Grenze in die durch die basalen Zellen gebildeten Nester und Bündel über .... Der Umstand, daß die Basalzellschicht, welche jene polypartigen Gebilde bedeckt, drüsenartig wuchert und daß diese drüsenartigen Wucherungen immer tiefer und tiefer dringen, unterdessen ihre Wand immer mehr und mehr Falten bildet, bis endlich diese Gebilde sich zu drüsen-

artigen Basalzellbündeln und Nestern umgestalten, beweist zur Genüge, daß der auf die unteren Zweidrittel des Polyps sich erstreckende Krebs aus der die Oberfläche des Polyps bedeckenden Basalzellschicht durch krebsige Wucherung entstanden ist .... Der größere Teil der Geschwulst ging von der linken unteren Nasenmuschel aus, die im Polyp befindlichen Krebspartien hingegen von dem den Polypen bedeckenden Epithel, so daß wir in diesem Falle zweifellos einem Carcinom von multiplem Ausgang gegenüberstehen.“ (Diese Ausführungen scheinen dem Ref. nicht überzeugend.) *Eschweiler, Bonn.*

874) Lebram, F. Ueber Miliar-Aktinomykose der Pleura. (Arbeiten aus d. pathol. Institut Tübingen. Bd. IV, H. 3, 1904.)

Zur Sektion kam ein Fall mit perityphlitischem und retroperitonealem aktinomykotischen Abszeß, mit Perforation ins Ileum und Rectum und Caries der Lendenwirbel. Weiterhin fand sich Embolie der linken Lungenarterie, herdförmige abscedierende pneumonische Herde und vor allem auf der Pleura eine Aussaat miliarer Knötchen, die makroskopisch völlig Tuberkeln glichen. Mikroskopisch erwiesen sie sich jedoch fast ganz aus Leukocyten gebildet, ohne Verkäsung und Riesenzellen, Aktinomycespilze fanden sich als verzweigte, kolbig verdickte Fäden, doch nicht als Drusen. Auch in den Lungenherden und im Bronchialsekret waren sie in dieser Form nachweisbar und zwar ohne andere begleitende Bakterien. *Dietrich, Tübingen.*

875) Caspary, H. Ueber embolische Darmdiphtherie. (Ibidem.)

Beschreibung einiger Fälle diphtheritischer Entzündung des Dünndarms, bei denen sich Thrombosen der Mesenterialarterien als Veranlassung fanden. Es müssen die Schädigungen durch Thrombrose nicht bis zur völligen Nekrose der Darmwand führen, sondern nur eine Ernährungsstörung der Schleimhaut bewirken, welche den Darmbakterien die Möglichkeit einer Ansiedlung gewährt. Bei Darmdiphtherie sollte den Gefäßen immer Aufmerksamkeit (auch mikroskopisch) geschenkt werden, namentlich sollte bei Nephritis eine Darmdiphtherie nicht einfach als urämische abgetan werden. *Dietrich, Tübingen.*

876) Ribadeau-Dumas et Lecène. Note sur l’état du foie et de la rate après ligature du cholédoque chez le cobaye. (Arch. d. médec. expérim. I. sér. Tom XVI, No. 2.)

Die Verff. beobachten zuerst Auftreten von zahlreichen nekrotischen Leberherden, dann Einwanderung von Leukocyten und Makrophagen, Resorption der Nekrosen und reichliches Auftreten von Bindegewebe nebst starker Atrophie der Leber. Von Anfang an nimmt der Glykogengehalt der Leber ab. Es tritt eine perniciöse Anämie mit entsprechenden Veränderungen in der Milz und im Knochenmark auf. Die Verff. versichern, mit ganz besonders strenger Aseptik bei der Operation verfahren zu haben, und so den Einfluß bakterieller Entzündung bei ihren Versuchen nach Möglichkeit ausschließen zu können. *Benda, Berlin.*

877) Vanzetti. Sull Eziologia della necrosi del pancreas. (Giorn. d. Accad. Med. di Torino. Guigno 1904.)

Verf. isolierte in einem Fall von Nekrose des Pankreas und des Fettes einen anaeroben Bacillus, der in das Parenchym verschiedener Tiere verimpft eine typische Nekrose erzeugte, die genau dem anatomisch-pathologischen Bilde beim Menschen entsprach. Die klinische und histologische Beobachtung dieses Falles und vor allem die betreffenden experimentellen Untersuchungen lassen den Verf. daran glauben, daß diese Krankheitsform oft mit der Nekrose machenden Aktion einiger Mikroorganismen zusammenhänge, die während des Lebens von dem Eingeweide in das Pankreas hinaufsteigen, auf dieses mit ihren Eigenschaften einwirken und so die Nekrose des Pankreasgewebes bewirken. *Parodi, Turin.*

878) Pietro Sisto. Ricerche sperimentali sull’ azione del Sublimato corrosivo sui reni. (Giornale dell’ accademia Medica di Torino. Guigno 1904.)

Verf. bediente sich bei seinen Versuchen der Kaninchen und konnte dabei das verschiedene Verhalten der Nieren nach Injektion verschiedener Dosen Sublimat beobachten. Auf Grund derselben gelangt er zu den folgenden Schlüssen: I. Nach endovenösen Injektionen in Dosen von über 0,0005 g auf 100 g des Versuchstieres verendet das Tier innerhalb 2 Tagen. Die Nieren bieten eine große Kongestion und eine intensive Nekrose ihrer Epithelien dar. II. Nach Dosen

von 0,0001 bis 0,0005 g auf 100 g des Tieres können dieselben bis zum 10. Tage leben. Zuerst zeigt sich die Nekrose vieler epithelialer Elemente, sodann tritt, während die Elemente, welche mit rascher und reichlicher Karyokinese Widerstand geleistet haben, ihren Organverlust wieder zu ersetzen suchen, die Verkalkung der abgestorbenen Teile ein, die so intensiv wird, daß sie jede weitere Heilung verhindert. III. Bei Dosen unter 0,0001 g auf 100 g des Versuchstieres bleiben die Tiere am Leben. In den ersten Tagen ist die Nekrose der Epithelien und die Verkalkung des Detritus mäßig, sodann scheidet dieser aus und zahlreiche Karyokinesen erzeugen neue Elemente, die zu einer vollständigen und stabilen Heilung des Prozesses führen. *Parodi, Turin.*

879) **Pick, L. Ueber Adenokystoma papilliferum vulvae polyposum.** (Arbeiten aus d. pathol. Institut Tübingen Bd. IV, H. 3, 1904.)

P. beschreibt unter diesem Namen eine gestielt am Lab. maj. aufsitzende cystische Geschwulst, die mit colloïdem Inhalt erfüllt ist und deren oft papillenartig sich erhebendes Epithel mannigfaltigen Bau zeigt, teils Zylinderepithel, auch mit Flimmerhaaren, teils geschichtetes Plattenepithel, auch kommen drüsige Einsenkungen und Zwiebelbildungen mit Verhornung vor. Nach Erörterung der verschiedenen Möglichkeiten der Herkunft von Vulvacysten, entscheidet sich P. für eine entodermale Epithelverlagerung aus dem Sinusurogenitalis, vielleicht auch dem proximalen Abschnitt des Allantoisganges. *Dietrich, Tübingen.*

880) **Rosenstein, P. Ueber Aktinomykose der weiblichen Adnexe.** (Ibidem.)

Nach früherer Entleerung eines aktinomykotischen Abscesses in der Ileocoecalgegend findet sich bei der Operation ein Fistelgang, der im kleinen Becken auf ein ganzes System von Granulationsgängen führt, in deren Mitte das von aktinomykotischen Abscessen durchsetzte Ovarium liegt. Eine fistulöse Kommunikation besteht mit dem Dünndarm. P. hält die Entstehung vom Darm aus für das Wahrscheinlichste, vielleicht auch vom Appendix mit Vernarbung des primären Herdes, jedenfalls ist das Ovarium sekundär ergriffen. Histologisch zeigt die verdickte Tube chronische Entzündung mit starker Wucherung der Epithelien, ganz wie bei Tubentuberkulose, das Ovarium eine diffuse, schwielige Oophoritis, in den Absceßherden sind die Drüsen meist abgestorben und zeigen sich als konzentrisch geschichtete, verkalkte Gebilde. *Dietrich, Tübingen.*

881) **Grein, E. Ein Fall von Chorioepithelioma malignum nebst einigen Bemerkungen über Spontanheilung und Therapie bei dieser Erkrankung.** (Archiv f. Gynäk. Bd. 72).

In der Vorderwand des exstirpierten Uterus gut kirschgroßer, nicht ganz scharf gegen die Umgebung abgegrenzter Knoten, welcher nach dem Cavum uteri zu mit Fibrinmassen überlagert ist. Der zentrale Teil des Knotens erweist sich nekrotisch. Die periphere Partie besteht aus teils gequollenem, teils nekrotischem, teils normalem Muskelgewebe, welches von Geschwulstelementen durchwuchert ist. Die großen, polymorph gestalteten Geschwulstzellen liegen, ein- oder mehrkernig, zu ein, zwei oder mehreren zusammen, hin und wieder bandförmige Gebilde darstellend, vielfach in der Umgebung kleiner Gefäße, teils das Endothel derselben in das Lumen hinein vordrängend, teils es ersetzend, teils auch im Innern der Gefäße selbst. Je weiter man sich vom Zentrum des Geschwulstknotens entfernt, um so geringer wird die Zahl der Geschwulstzellen. Es handelt sich somit um ein atypisches Chorioepitheliom (Marchand). Außerdem war vor der Operation ein Cuvettement vorgenommen worden, in dem sich eine Chorionzotte fand, welche ausgedehnte Wucherungen der Langhansschen Zellen und des Syncytiums zeigte. Die Felder der gewucherten Langhansschen Zellen waren vielfach in unregelmäßiger Weise von syncytialen Balken und Klumpen unterbrochen. Die Wucherungen der Langhansschen Zellen standen stets mit der Basis der Zotte in Verbindung, was für das gewucherte Syncytium nicht immer zutraf. *Runge, Berlin.*

882) **Hörmann, K. Ruptur eines Chorioepithelioms mit schwerer intraperitonealer Blutung.** (Ibidem.)

Das Gewebe des Uterus ist nur in der Gegend des inneren Muttermundes noch erhalten. Der ganze übrige Uteruskörper ist durch die Neubildung völlig



aufgezehrt, die von zahlreichen Hämorrhagieen durchsetzt ist. Neben einem taubeneigroßen Knollen über dem linken Tubenansatz linsengroße Perforationsöffnung. Mikroskopisch besteht die Hauptmasse der Neubildung aus nekrotischem Gewebe, das von Blutergüssen durchsetzt ist. Da, wo dieselbe gegen die gesunde Muscularis vorrückt, sieht man zwischen den Muskelzügen große Komplexe von Zellelementen. Die Zentren derselben bestehen aus polyedrisch gestalteten, schwach färbbaren Zellen mit deutlichem Chromatingerüst und vielfachen Mitosen, und ihre Peripherie wird meist von breiten homogenen Plasmabändern eingenommen, in denen klumpige, stark tingierte, sehr verschieden große Kerne ohne deutliches Kerngerüst liegen. Von diesen Zellkomplexen dringen Geschwulstzellen einzeln oder in kleineren Verbänden zwischen die Muskelfasern ein, die dann teils wie gequollen aussehen, teils auch schon körnigen und klumpigen Zerfall der Muskelkerne aufweisen, ja teilweise auch schon selbst völlig zerfallen sind. Es handelt sich somit um ein typisches Chorioepitheliom (Marchand). *Runge, Berlin.*

883) Hennig, C. Der heutige Stand der Lehre von der Metritis. (Ibidem.)

In Bezug auf die Anatomie der Metritis fand Verf., daß das Anfangsstadium der Entzündung, die Hyperämie, längere Zeit fortbestehen kann und erst bei erneutem und schwerem Anfalle zu Ausschwitzung nnd zu Vermehrung, auch Degeneration der Elemente unter Austritt von roten und weißen Blutkörperchen auf die freie Oberfläche, gelegentlich in die Substanz führt. Die Portio vagin. wird bei weitem häufiger als der obere Teil des Uterus von der Entzündung befallen. Bei Molluscum uteri (Virchow) fand Verf. die Cervicaldrüsen buchtig erweitert; bald die alten Drüsen mehrkammerig, mit einfachem Epithel oder mit langen Pallisadenzellen austapeziert, und aus der Drüsenwand lockeres Bindegewebe eingewuchert; bald ganz junge, in Neubildung begriffene Drüsen, dazwischen mächtige Züge von unreifem, auch knolligem Bindegewebe und sparsame Muskelfasern. Bei Endometritis papulosa und polyposa sah er zwischen den hyperplastischen Zöttchen reichlich Extravasat; die Drüsen waren verkümmert. Metritis muscularis birgt strotzende, dünnwandige Gefäße und zahlreiche Rundzellen. Die Muskelelemente und das Bindegewebe sind hyperplastisch. Die Gefäßwände wuchern und verdicken sich allmählich, ebenso ihr Endothel. Im chronischen Katarrh ist bei Endometritis die Schleimhaut häufig noch lebhaft injiziert, weicher, uneben, grubig, bisweilen pigmentiert oder grünlich, bei älteren Personen bis 4 mm dick, trübe, mit Cysten. Die Flimmerzellen der freien Fläche sind manchmal gut erhalten, sonst verlängert, verschoben, blasig aufgetrieben, hyaloid; ihre Kerne bisweilen verfettet. *Runge, Berlin.*

884) Glockner, A. Ueber sekundäres Ovarialcarcinom. (Ibidem.)

Bei gleichzeitigem Bestehen von Uterus- und Ovarialcarcinom ist in der Regel ein Abhängigkeitsverhältnis beider anzunehmen und das letztere, in der überwiegenden Mehrzahl der Fälle, als das sekundär befallene Organ anzusehen. Die Metastasenbildung findet fast stets auf dem Wege des retrograden Transportes, zumeist im Lymphgefäßsystem, statt. Auch bei gleichzeitigem Bestehen von Mamma- und Ovarialcarcinom ist zumeist das letztere Organ das metastatisch befallene; und zwar erkranken die Ovarien bei Mammacarcinom weitaus häufiger metastatisch, als bisher angenommen wurde. Ueberhaupt ist die Ansicht, daß die Ovarien keine Neigung zu sekundärer Geschwulstbildung besitzen, heute nicht mehr aufrecht zu erhalten. Ein großer Teil der doppelseitigen Ovarialcarcinome ist sekundärer Natur; besonders häufig sind unter denselben Tumoren von skirrhösem Bau, welche den Endotheliomen ähneln, ferner Gallertkrebse und Geschwülste vom Bau der sogen. Krukenbergschen Tumoren. Die neben einem Carcinom anderer Organe, besonders solcher der Bauchhöhle, bestehenden Ovarialcarcinome stellen in der überwiegenden Mehrzahl der Fälle keine sogen. Primärcarcinome dar, sondern sind Metastasen der ersteren. Der Häufigkeit nach kommen die Carcinome des Magens, Uterus, der Mamma, des Darms, der Gallenwege als Primärtumoren in Betracht. Die Metastasenbildung kommt bei primärem Carcinom eines Bauchhöhlenorgans, welches bis zur Serosa durchgewuchert ist, am häufigsten durch Implantation zu Stande. Von anderen Verbreitungswegen kommt vorzüglich der retrograde Transport im Lymphgefäßsystem in Betracht. Die Metastasenbildung betrifft vorzugsweise Personen im geschlechtsreifen Alter.

Ein nicht unbeträchtlicher Teil der primären Ovarialcarcinome ist in der Anlage doppelseitig; doch ist dieselbe lange nicht so häufig, als bisher angenommen wurde.
Runge, Berlin.

885) Hörmann, K. Zur Frage der Bösartigkeit und über Spontanheilungen von Chorioepitheliomen. (Beiträge z. Geb. u. Gyn., Bd. 8, Heft 3.)

Bei einer Patientin wurden $5^1/_2$ und ein zweites Mal $7^1/_2$ Monate nach einem Abgange „klumpiger und häutiger" Massen zweifellos chorioepitheliale Neubildungsmassen durch die Curette aus dem Uterus entfernt. Sie zeigten die Anordnung der typischen Chorioepitheliome Marchands. Die chorioepithelialen Neubildungszellen waren überall massenhaft und tief in die Muscularis des Uterus eingedrungen und hatten auf diese aufs Deutlichste destruierend gewirkt. Zudem waren Scheidenmetastasen von demselben typischen Bau und mit unbeschränkter Wucherung in der Umgebung vorhanden, die ebenfalls nach der ersten Excision recidivierten. Es konnte sich somit nur um ein typisches Chorioepitheliom des Uterus mit Metastasen in der Vagina im Sinne Marchands handeln. Die Patientin wurde nicht radikal operiert und genas trotzdem völlig. Die Curettage kann auch in diesem Falle unmöglich heilend gewirkt haben. Es gibt somit eine Spontanheilung von bis vor kurzem noch für absolut bösartig gehaltenen chorioepithelialen Neubildungen. Somit erlauben weder histologische — noch auch klinische — Merkmale im einzelnen Falle, über den schließlichen Ausgang ein bestimmtes Urteil abzugeben. *Runge, Berlin.*

886) Hinz, G. Ein Fall von Chorioepitheliom nach Tubargravidität. (Zeitschr. f. Geb. und Gyn. Bd. LII.)

Den wenigen bisher bekannten Fällen dieser Art fügt H. einen neuen hinzu. Der mikroskopische Befund weist keine Besonderheiten auf. Da das Präparat der Tubargravidität nicht mikroskopisch untersucht wurde, sondern nur der bei der zweiten Operation exstirpierte Netzknoten und die bei der Sektion gewonnenen Metastasen, so läßt sich nicht entscheiden, ob es sich um ein primäres Chorioepitheliom außerhalb des Bereiches der Eiansiedelung oder um eine auf dem Wege der Implantation bei Gelegenheit des Tubarabortes entstandene Metastase bei primärem Chorioepitheliom des Tubeneies handelte. *Zuntz, Berlin.*

887) v. Velits. Ueber histologische Indizien des Chorioepithelioma „benignum". (Ibidem.)

In einem sehr vorgeschrittenen Fall von Chorioepitheliom trat nach Totalexstirpation des Uterus Heilung ein. Verf. vergleicht nun seine mikroskopischen Befunde mit denen derjenigen Fälle, in denen nach unvollständiger Operation oder durch Curettement oder, nachdem schon Scheidenmetastasen sich gezeigt hatten, die Patientinnen trotzdem zur Heilung gekommen waren. Verf. spricht diesen Fällen eine gewisse Benignität zu. Nach den klinischen Erfahrungen kann eben das Chorioepitheliom samt seinen Metastasen auch spontan heilen. Die Spontanheilung beruht auf Nekrobiose, die man in vorgeschrittenen Fällen auch mit unbewaffnetem Auge wahnehmen kann. Das mikroskopische Bild der Spontanheilung offenbart sich in der herabgesetzten Vitalität der Langhanszellen (spärliche oder fehlende Mitosen) und in dem mit dem Schwund derselben in gerader Proportion stehenden Auftreten der die Auflösung des Syncytiums anzeigenden Wanderzellen, welche die Degenerationsprodukte des im Zerfall begriffenen Chorioepithelioms sowie die der Blasenmole sind. *Zuntz, Berlin.*

888) Liepmann, W. Ueber Eibildung in Carcinomen des Ovariums. (Ibidem.)

Zur Untersuchung kam ein Adenocarcinom des Ovariums, das in besonders typischer Form Zellen enthielt, die von anderen Autoren (Emanuel, Schröder) als Primordialeier angesprochen wurden. L. sieht aber in diesen eiähnlichen Bildungen Produkte regressiver Metamorphose. Es handelt sich um in den Drüsenhohlraum abgestoßene gequollene Zellen. In dem Hohlraum befinden sich albuminoide Massen, welche bei der Härtung sich etwas kontrahieren und kreisrund gerinnen. Ihre kreisrunde Beschaffenheit nun einerseits, wie die chemische Verwandtschaft andererseits, Vakuolenbildung und Formation körniger Plasmastränge machen sie dem Dotter wahrer Eier sehr ähnlich. Das gequollene, etwas Farbstoff annehmende Protoplasma der im Innern liegenden Zelle wird dann zum Keim-

bläschen, die Farbstoffniederschläge zu Chromatinkörnern, der Kern zum Keimfleck. Diese Verhältnisse werden durch Zeichnungen erläutert. Aehnliche Gebilde lassen sich auch in von anderen Organen ausgehenden Tumoren, so in Intestinaladenomen nachweisen. *Zuntz, Berlin.*

889) Jung, Ph. Die Aetiologie der Kraurosis vulvae. (Ibidem.)

Bei 4 Patientinnen, die über keinerlei Symptome der Kraurosis klagten und bei denen auch die objektive Betrachtung keine Zeichen derselben erkennen ließ, ergab die mikroskopische Untersuchung von aus therapeutischen Gründen — Dammplastik — exzidierten Strichen mikroskopische Veränderungen, die völlig analog den bei der Kraurosis geschilderten waren, nämlich kleinzellige Infiltration, Hyperämie, Oedem und Schwund der elastischen Fasern. Es bestand also eine chronische Vulvitis, die noch keine Symptome machte, über kurz oder lang aber wahrscheinlich zur Kraurosis geführt hätte. Diese ist also nicht als eine essentielle, für sich bestehende Krankheitsform anzusehen, sondern als Ausgang einer chronischen Vulvitis. Ihre Aetiologie ist die der letzteren Erkrankung. *Zuntz, Berlin.*

890) Kleinhans, F. Beitrag zur Lehre von den Adenomyomen des weiblichen Genitaltractus. (Ibidem.)

Im ersten Fall handelt es sich um ein Adenomyom, welches den obersten Teil des hinteren Scheidengewölbes zum Enstehungsort hatte und während des weiteren diffusen Wachstums mit einem Teil der Cervix verschmolzen, sowie mit dem Rektum verlötet war. Die Hauptmasse der Neubildung besteht aus glatter Muskulatur, in welche drüsige Gebilde eingelagert sind, die an einzelnen Stellen bis ans Oberflächenepithel herantretend, sich mit diesem verbinden, ohne daß ein eigentlicher Ausführungsgang zu sehen ist. Im zweiten Fall geht die mikroskopisch gleichartig gestaltete Neubildung von der Cervix aus und ist, obgleich die Drüsen alle nur einschichtiges Epithel enthalten, in die Rektumwand hineingewuchert, so daß klinisch das Adenomyom hier als malignes anzusprechen ist. *Zuntz, Berlin.*

891) Hammerschlag. Klinische und anatomische Beiträge zur Lehre vom Chorioepitheliom. (Ibidem.)

Die Untersuchung von 5 Fällen ergab im allgemeinen die bekannten Bilder. Nur in einem Fall fanden sich in vorhandenen Komplexen von Deciduazellen Wucherungsvorgänge, die in diesem Falle zwar mit großer Mühe von den Deciduazellen getrennt werden konnten, in anderen Fällen jedoch einmal die aktive Betätigung der Decidua am Aufbau der Geschwulst vortäuschen können. In allen Präparaten sieht man sichere Uebergänge von Zellen des Langhans-Typus zu syncytialen Massen, was auch als Beweis des fötalen Ursprungs des Syncytiums zu verwerten ist. Entsprechend den Beobachtungen von Runge und anderen fand Verf. in allen Fällen Veränderungen der Ovarien und zwar einmal größere Tumoren, dreimal polycystische Degenerationen, einmal eine Metastase. *Zuntz, Berlin.*

892) Solmersitz, F. Zur pathologischen Anatomie der Huntingtonschen Chorea. (Arbeiten aus d. pathol. Institut Tübingen. Bd. IV, H. 3, 1904.)

Als anatomische Grundlage eines typischen Falles dieser Erkrankung fand sich eine chronische diffuse interstitielle Encephalitis. Im einzelnen war bemerkenswert eine Verdickung und Hämatom der Dura mater, Hydrops meningeus und Hydrocephalus internus, Atrophie des Stirnhirns und Verdickung des Ventrikelependyms. Die mikroskopische Untersuchung zeigte Erweiterung der perivaskulären Lymphspalten und diese erfüllt mit Fibrin, Hämosiderin und Pigment, auch mit Lymphocyten, ferner eine Infiltration mit lymphoiden Rundzellen, teils diffus, teils herdförmig in verschiedenen Teilen des Hirns, am stärksten im Nucl. lentiform. und Thalam. optic. In einigen Hirnabschnitten waren die Ganglienzellen degeneriert und atrophiert oder auch pigmentiert, die Tangentialfasern im Stirnhirn mäßig geschwunden, auch in den pericellulären Lymphräumen dieses Teiles Infiltration mit Lymphocyten. Im Rückenmark zahlreiche Corpusc. amylac. und Erweiterung des dorsalen Zentralkanals. *Dietrich, Tübingen.*

893) Marinesco, G. Recherches sur la structure de la partie fibrillaire des cellules nerveuses à l'état normal et pathologique. (Revue neurol., 15 mai 1904.)

M. étudie, à l'aide de la nouvelle méthode de Cajal, la structure et la disposition des neuro-fibrilles à l'état normal, et conclut à l'existence du neurone, contre les affirmations de Bethe.

Puis il étudie les altérations consécutives à la section et à l'arrachement des nerfs. On observe d'abord un trouble dans les affinités chimiques des neuro-fibrilles pour le nitrate d'argent réduit: elles se teignent en rouge et non en noir. Puis survient une désagrégation qui produit un aspect granuleux des neuro-fibrilles. La substance amorphe, au lieu d'être incolore, se teint également en rouge brun. Lorsque le nerf a été non pas simplement sectionné, mais réséqué ou arraché, les altérations se poursuivent: les fibrilles primaires du cytoplasma et leurs travées se résolvent en granulations fines et il en résulte l'aspect de la dégénérescence granuleuse. En outre, les neuro-fibrilles se fragmentent et forment dans les prolongements des bâtonnets ondulés. Dans la phase de réparation de la substance chromatophile, on constate une tendance des neuro-fibrilles à revenir vers l'état normal.

Les neuro-fibrilles sont très sensibles à l'action de l'anémie, obtenue par la ligature de l'aorte. La lésion la plus légère, dans les cellules radiculaires de la moelle, consiste dans la pâleur des neuro-fibrilles du cytoplasma et dans leur aspect granuleux. Dans les cellules plus altérées, les neuro-fibrilles ont disparu ou n'existent plus en petit nombre que dans les prolongements, et le cytoplasma contient un grand nombre de granulations brillantes.

Dans la rage, comme l'avait vu Ramón y Cajal, les cellules des noyaux bulbaires et des cornes antérieures de la moelle présentent des filaments primaires hypertrophiés et épaissis, qui se mettent en rapport avec le réseau des fibrilles secondaires. Lorsque les lésions sont plus avancées, les ramifications secondaires et les épaississements peuvent disparaître. M. a rencontré des lésions semblables dans les cellules des ganglions spinaux. *Achard*, *Paris*.

894) **Raymond et Cestan. Un cas d'anévrisme cirsoïde probable de la moelle.** (Revue neurologique, 30 mai 1904.)

A l'autopsie d'un jeune homme de 20 ans, mort de grippe, après avoir présenté pendant 3 ans des symptômes d'hémiplégie spinale droite, la moelle était entourée de dilatations vasculaires, étendues depuis le sillon bulbo-protubérantiel jusqu' au 2e segment dorsal. Ces dilatations pénétraient aussi dans l'intérieur de la moelle, principalement du côté droit. Elles étaient formées par des artères, des capillaires et des veines; mais les veines en formaient la majeure partie. Le plus souvent les parois vasculaires n'étaient pas enflammées. Il n'y avait pas de pachyméningite.

Dans la moelle, les vaisseaux dilatés étaient entourés d'une zone de sclérose névroglique, avec destruction et disparition des fibres à myéline. Cette myélite à marche lente était manifestement secondaire aux dilatations vasculaires. Il n'y avait pas de foyer de ramollissement de la moelle, mais dans le cordon postérieur du 1er segment dorsal, se trouvait une cavité à paroi glieuse, résultant vraisemblablement d'une hématomyélie, car on voyait à son voisinage de petites hémorrhagies. *Achard*, *Paris*.

895) **Reitmann. Ueber einen Fortsatz des Chiasma nervi optici.** (Virch Arch. Bd. 177. Juli 1904.)

An einem stark verbreiterten Chiasma fand sich als zufälliger Befund ein 6 mm langer, an der Basis 2 mm dicker, dann sich allmählich verjüngender, nach vorn ziehender Fortsatz. Mikroskopisch bestand er aus einer nervenfaserigen Markschicht und aus einer Rindenschicht, ähnlich der Großhirnrinde. An der Grenze beider lagen reichlich Zellkerne. Der Verfolg der eintretenden Nervenfasern gab keinen Fingerzeig für die Deutung des Gebildes, ebensowenig Entwicklungsgeschichte und vergleichende Anatomie. *Beitzke*, *Berlin*.

896) **Reichardt, M. Ueber Pupillarfasern im Sehnerv und über reflektorische Pupillenstarre.** (Dtsch. Zeitschr. f. Nervenheilk. XXV, 5/6.)

Verf. glaubt durch den Befund bei einem Fall für den Menschen die Bestätigung der von Gudden für das Tier behaupteten Trennung von Pupillar- und Sehfasern im Opticus erbringen zu können. Die Pupillenfasern sollen von dickerem Kaliber sein. *Lewandowsky*, *Berlin*.

897) Klien, H. Ueber die Bedeutung der bei Morbus Basedowii im Zentralnervensystem nachgewiesenen pathologisch-anatomischen Befunde. (Dtsch. Zeitschr. f. Nervenheilk. XXV, 5/6.)

Verf. hält die bisher bei Morbus Basedowii im Zentralnervensystem, insbesondere der Medulla oblongata beschriebenen Veränderungen nicht für die Ursache des Basedowschen Symptomenkomplexes, sondern für eine Wirkung des Basedowgiftes. *Lewandowsky, Berlin.*

898) Dinkler. Zur Kasuistik der multiplen Herdsklerose des Gehirns und Rückenmarks. (Dtsch. Zeitschr. für Nervenheilk. XXVI, 3.)

Beschreibung eines Falles, der sich auszeichnete durch Herdbildung in der Hirnrinde, diffus verbreitete Umscheidung der kortikalen Ganglienzellen durch Gliazellen und tumorartige Verdickung der Rückenmarkwurzeln. *Lewandowsky, Berlin.*

899) Le Gendre, P. et Morax, V. L'infection oculaire endogène par le pneumocoque. (Bull. et Mém. de la Soc. médic. des hôpitaux de Paris, 29 avril 1904.)

Observation de panophtalmie survenue au cours d'une pneumonie compliquée d'endocardite et de septicémie mortelle. L'œil avait été enucléé pendant la vie. Il présentait des exsudats purulents dans la rétine, au niveau du corps ciliaire et dans la chambre antérieure. Ces exsudats renfermaient le pneumocoque à l'état de pureté.

Les cas de ce genre sont rares. L. G. et M. en citent une vingtaine.

Achard, Paris.

900) Stoerk und Erdheim. Ueber cholesteatomhaltige Mamma-Adenome. (Wiener klin. Wochenschr. 1904, No. 13.)

Beschreibung von drei neuen Fällen dieser seltenen Geschwulstart. Bei zweien handelte es sich um ein Cystosarkoma phyllodes mammae mit spärlichen, eingesprengten Cystchen, an welchen die epitheliale Auskleidung, ferner das ausfüllende Abschilferungsprodukt derselben und endlich das umgebende subepitheliale Bindegewebe Uebereinstimmung mit den entsprechenden Gewebslagen der Epidermis aufwies. Der dritte Fall war ein Adenofibrom, in das sich zahlreiche stecknadelkopf- bis haselnußgroße Cholesteatome eingestreut fanden. Bezüglich der Histogenese nehmen die Verff. mit Wilms eine Entstehung aus verlagerten Epidermiskeimen an. Daß es sich nicht um eine Metaplasie aus Drüsenepithel handelt, dagegen spricht das Verhalten des subepithelialen Bindegewebes, vor allem der darin enthaltenen elastischen Fasern, welche ein getreues Abbild der subepidermoidalen Verhältnisse liefern. Das Vorkommen von Pflasterepithel und Drüsenepithel in demselben Cystenhohlraum nebeneinander erklären Verff. nicht durch Verschmelzung zweier ursprünglich getrennter Hohlräume, sondern so, daß vom mamillaren Epidermisbereich, wo beide Epithelarten aneinanderstoßen, etwas in die Tiefe verlagert ist und dort zur Geschwulstbildung Anlaß gegeben hat. Eine kritische Besprechung der einschlägigen Literatur ist beigefügt. *Beitzke, Berlin.*

901) Thimm, P. Psoriasis vulgaris der Haut und Schleimhaut, ihre pathologische Stellung und Aetiologie. (Monatsh. f. prakt. Dermatol. Bd. 39, 1904.)

Die histologischen Befunde dieses klinisch als echte Psoriasis der Mundschleimhaut bewiesenen Falles (Eruption zugleich mit der Hauteruption, Rückgang durch Arsentherapie zugleich mit der Heilung der cutanen Psoriasis) bieten erhebliche Abweichungen vom histologischen Bilde der Hautpsoriasis, wie es gewöhnlich beschrieben wird. Am Rande ist das Epithel stark verbreitert; es fehlt die für die cutane Psoriasis als charakteristisch anzusehende, als Parakeratose bezeichnete Verhornungsanomalie; das Infiltrat der Cutis ist außerordentlich stark (Lymphozyten, spindel- und netzförmige Zellen, spärliche Leukozyten und Riesenzellen, starkes Oedem) und zerstört in der Mitte der Effloreszenz das Epithel fast vollständig. *Pinkus, Berlin.*

902) Verzprémi, D. Ein Fall von kongenitaler Tuberkulose. (Centralbl. f. allgem. Pathologie u. patholog. Anatom. No. 12. 1904.)

Frühgeborenes Mädchen (2250 gr Körpergewicht) stirbt 37 Tage nach der Geburt (Temperatur war stets subfebril, Körpergewicht 1625 gr), die Mutter 12 Tage post partum. Bei der Mutter käsige Lungenentzündung mit Cavernen, Epiglottisulcera, Verkäsung der mesenterialen und peribronchialen Drüsen, tuberkulöse Darmgeschwüre und miliare Tuberkulose der Leber und Milz. (Uterus-

mucosa gangraenös-diphtherisch. Placenta nicht untersucht.) Schon intra vitam Tuberkelbazillen im Sputum nachgewiesen. Bei dem Kinde an Leberpforte haselnußgroßer verkäster, zentral eitrig zerfallener Lymphknoten; in der Nachbarschaft am Bauchfell miliare Tuberkel. Mehrfache miliare bis linsengroße Lebertuberkel; bis hirsekorngroße, zum Teil verkäste Tuberkel in Milz und Lungen. Mikroskopisch Tuberkel auch in den Mesenterialdrüsen. Positiver Nachweis der Tuberkelbazillen auf Schnitten.

Für die intrauterine Infektion des Kindes spricht nach Verf. eine ganze Reihe von Momenten: Sitz der Hauptveränderungen an der Leber; der Umfang derselben, die Entwicklung einer allgemeinen Miliartuberkulose; die relative Größe der Knoten in Milz und Lungen; Freisein der peribronchialen und Hals-Lymphdrüsen, sehr geringe Affektion der mesenterialen; fieberhafte Erkrankung des Kindes und Gewichtsabnahme von Geburt an und die einer Infektion von außen. Die Mutter stillte das Kind nicht; es wurde mit Soxhlet ernährt.

Nach alledem sei „die Infektion mit Tuberkelbazillen als schon im intrauterinen Leben erfolgt“ zu erachten, wenn sich auch Verf. „nicht zu der Annahme berechtigt fühlt, daß der Fötus bereits mit entwickelten Tuberkeln geboren sei.“ *Pick, Berlin.*

III. Technik.

903) Lefas, E. Nouveau procédé rapide et facile de coloration des granulations neutrophiles. (Archives générales de médicine, 28 juin 1904.)

Fixation des frottis ou empreintes à l'alcool absolu de préference. Après lavage, coloration à l'hématoxyline, nouveau lavage, puis coloration pendant 3 à 5 minutes par la vésuvine S à 1 p. 100. Après ou sans lavage à l'eau on passe à l'alcool absolu, au xylol et on monte au baume. Les noyaux des leucocytes et des myélocytes sont colorés en bleu-violet, ceux des hématies nuclées en noir. Les granulations neutrophiles prennent une teinte marron foncée; les éosinophiles se colorent aussi en marron moins foncé, mais on peut après la vésuvine traiter par l'éosine et elles se colorent alors en rouge. *Soulié, Toulouse.*

904) Dubreuil, G. Nouvelle méthode de coloration des fibrilles conjonctives: application à l'étude de la trame réticulée du ganglion lymphatique. (Assoc. des anat. 6ᵉ réunion Toulouse, mars 1904.)

L'auteur emploie pour la coloration des fibres conjonctives: le picro-bleu (solution aq. de bleu pour micrographie No. 1, usine de St. Denis, à 1⁰/₀ 2 c. c. solut. saturée d'acide picrique 48 cc). Les pièces sont colorées pendant une heure et demi, en agitant de temps en temps, puis montées au baume. Cette méthode nouvelle, appliquée au ganglion lymphatique de l'homme et du chien montre, dans toutes les travées du réticulum caverneux, des fibres conjonctives tramulaires qui ne sont pas mises en évidence par la picro-fuchsine. Le reseau intrafolliculaire est également formé de fibres tramulaires et probablement aussi de cellules conjonctives. *Soulié, Toulouse.*

905) Joris, H. A propos d'une nouvelle méthode de coloration des neurofibrilles. (Bull. Ac. Roy. de Med. de Belgique. 30. Avril 1904.)

Nouvelle méthode: Fixation de petits fragments pendant 24 heure dans Acide acétique: 5 %, eau: 100, $HgCl^2$: 7—8 gr ou bien Formol: 10, HNO^3: 6, Eau: 100. — Lavage à l'eau (iodée dans le premier cas). Molybdène d'ammonium: 5, eau: 100; 12 heures. Inclusion à la paraffine, coupes fines. Lavage soigné des coupes collées sur le porte-objet dans l'eau distillée. Coloration quelques minutes dans: Or colloidal: 1,5 gr, eau 100 gr. Montage des préparations au baume. L'auteur a ainsi coloré les neurofibrilles aussi bien à l'intérieur, qu'a l'extérieur des cellules nerveuses. Dans les cellules les fibrilles forment ou bien un réseau anastomosé, ou bien traversent la cellule sans former d'anastomoses, enfin un troisième type de cellules est mixte et on y rencontre un réseau et des fibrilles de passage. Dans les dendrites il y a des fibrilles ne passant pas par les cellules. Sorties des dendrites, les fibrilles forment un réseau extracellulaire ou se rendent dans une autre cellule. *Philippson, Brüssel.*

Für die Redaktion verantwortlich: Prof. Rudolf Krause in Berlin (für normale Anatomie) und Dr. Max Mosse in Berlin (für patholog. Anatomie und Mikrotechnik).
Verlag von Urban & Schwarzenberg in Wien und Berlin. — Druck von Julius Sittenfeld in Berlin.

ZENTRALBLATT

FÜR

NORMALE UND PATHOLOGISCHE ANATOMIE

MIT

EINSCHLUSS DER MIKROTECHNIK

JAHRGANG I **HEFT 10** **1904**

I. Normale Anatomie.

906) Lepaye, G. Monstre avec malformations multiples et attitude particulière de la colonne vertébrale. (Annal. de Gynécol. et d'obstétric. mai 1904.)

Le fœtus était plié en deux de manière que les fesses touchaient les épaules. La paroi abdominal faisait en partie défaut et il existait une éventration sur un diamètre de le cent. au niveau de laquelle se trouvaient quelques brides amniotique. Pas d'orifice anal, ni d'organes génitaux externes. Pied bot valgus avec incurvation des tibias. *Soulié, Toulouse.*

907) Audebert et Lasaignes. Note sur un cas de polydactylie héréditaire. (Toulouse Méd. 1904.)

Sur un nouveau-né dont le père avait des malformations identiques, et dont la mère et une sœur sont polydactyles, on observe sur la main droit, au lieu du pouce deux doigts à trois phalanges. Sur la main gauche, entre le pouce et l'index se trouve: un doigt surnumérair à trois phalanges et au niveau de le première phalange du pouce un doigt surnuméraire à deux phalanges. Le sujet est en outre hypospade. *Soulié, Toulouse.*

908) Lucien. Le développement de l'articulation du genou. (Assoc. anat. 6. réun. Toulouse, mars 1904.)

La cavité articulaire du genou se constitue aux dépens de fentes primitivement indépendantes et qui se réunissent plus tard autour des ligaments croisés et du tissu mésenchymateux qui formeront chez l'adulte le ligament adipeux. Ces observations ont été faites sur des fœtus humains compris entre 3 ctm. et 30 ctm. Les résultats de Lucien sont confirmés par Grynfeltt, qui a fait des observations analogues partiellement communiquées à la Société anatomique de Paris. *Soulié, Toulouse.*

909) Charpy, A. et Soulié, A. L'aponévrose de l'aisselle. (Ass. Anat. 6. réunion Toulouse, mars 1904.)

L'aponévrose axillaire est une aponévrose profonde tendue entre le petit pectoral et le bord axillaire de l'omoplate, sa forme générale est à peu près celle d'un trapèze dont la base inférieure se continue avec l'aponévrose latérale de la poitrine et dont la base supérieure, échancrée en arc de cercle (arc axillaire de C. Langer), est une arcade vasculaire qui permet le passage des vaisseaux de l'aisselle vers le membre supérieur. On peut lui distinguer deux parties: 1° une supérieure, triangulaire, c'est le ligament de Gerdy, tendue frontalement entre le petit pectoral et le coraco-brachial, insérée par son sommet à l'apophyse coracoïde et par sa base à la peau; elle représente la portion humérale du petit pectoral des mammifères atrophiée chez l'homme et devenue ligament cutané. — 2° l'autre, inférieure, ferme la cavité axillaire; elle est d'aspect cribriforme et montre souvent une fossette ovulaire dans laquelle apparaissent deux ou trois ganglions lymphatiques; par son bord supérieur elle constitue l'arcade vasculaire. Cette portion inférieure est une transformation du peaucier axillaire qui adhère au petit pectoral et, chez les solipèdes, se fixe à l'humérus. L'arc axillaire représente l'insertion tendineuse de ce muscle qui se fait en arcade pour laisser passer les vaisseaux. *Soulié, Toulouse.*

910) Mader. Sur les fibres musculaires du cœur chez la Nasse. (C. r. Ac. Sc. Paris. 13 juin 1904.)

Chez certains gastéropodes (Nassa reticulata), les fibres cardiaques ne pré-

sentent pas de striation véritable, la contraction est due à des filaments spiraux entourant l'élément musculaire qui représente un stade initial de transition entre la fibre lisse et la fibre striée la plus simple. *Soulié, Toulouse.*

911) **Vigier, P. Sur la structure des fibres musculaires du cœur chez les mollusques.** (C. R. Ac. Paris, 13 juin 1904.)

L'étude des fibres cardiaques chez l'anodonte (Anodonta anatina) et chez la moule (Mytilus edulis) permet de constater que ces fibres représentent un stade primitif de l'évolution du tissu musculaire strié, la striation répond à celle que l'on observe chez les embryons des vertébrés inférieurs, le disque mince y fait entièrement défaut. *Soulié, Toulouse.*

912) **Raviart et Chardon. Anomalie des valvules sigmoïdes de l'aorte.** (Nord médical 15 avril 1904.)

Observation d'un cœur dont l'orifice aortique n'était fermé que par deux grandes valvules suffisantes. *Soulié, Toulouse.*

913) **Bonne, Ch. Quelques points du développement du système veineux chez les Mammifères.** (Assoc. des anat. 6. réunion Toulouse mars 1904.)

Les capillaires sanguins, dépendant des vitellines, qui, au cours du développement du foie, envahissent le septum transversum, se mettent en relation avec les capillaires fournis par les ombilicales à des époques variables suivant les espèces de mammifères. Selon que la branche antérieure de l'ombilicale gauche est plus ou moins développée, la différenciation des veines sus-hépatiques se fait à des niveaux plus ou moins élevés. Les différences que l'on constate dans les principaux types de mammifères examinés, résultent des variations qui se produisent dans les connexions des vitellines avec les ombilicales. Ces différences dans les connexions de ces deux systèmes de veines entrainent aussi les nombreuses variations individuelles portant sur le mode de différenciation du canal d'Arantius, sur la situation et le mode de formation des veines hépatiques, et sur la répartition des veines afférentes du foie le long du tronc de la veine ombilicale. *Soulié, Toulouse.*

914) **Lenormant, C. et Desjardins, A. Deux cas d'anomalie de l'artère fémorale profonde.** (Bullet. et Mém. Soc. Anat. Paris, févr. 1904.)

Deux observations d'anomalie unilatérale d'origine de la fémorale profonde sur deux sujets différents siègeant dans un cas à droite et dans l'autre à gauche. L'artère fémorale profonde naissait de la fémorale commune sur le côté interne à la hauteur de la fosse ovale; elle passait devant la veine fémorale qu'elle contournait contre la crosse de la saphène interne pour revenir ensuite, derrière la veine et l'artère fémorales, occuper sa position habituelle contre l'insertion des adducteurs. Cette disposition amenait quelques modifications dans l'origine des collatérales: la honteuse interne inférieure naissait de la fémorale profonde, tandisque les artères du quadriceps se détachaient de la fémorale superficielle. *Soulié, Toulouse.*

915) **Rispal A. et Buy, J. Malformation cardiaque; perforation interventriculaire et existence d'un tronc artériel unique tenant lieu d'aorte et d'artère pulmonaire.** (Toulouse Médical, juin 1904.)

Observation du cœur d'une jeune fille de 22 ans présentant un orifice de communication entre les deux ventricules au niveau de leur partie supérieure. Le tronc unique représentant à la fois l'aorte et l'artère pulmonaire était fermé par trois valvules sigmoïdes suffisantes. *Soulié, Toulouse.*

916) **Levadoux, M. Sur l'artère coronaire chez les Téléostéens.** (Assoc. Anat. Toulouse, mars 1904.)

Les recherches de l'auteur ont porté surtout sur les Cyprinidès. Chez les jeunes l'artère coronaire provient de la réunion sur la ligne médiane de rumeaux provenant de toutes les artères épibranchiales; chez l'adulte tous ces rameaux s'oblitèrent à l'exception d'un seul provenant de la deuxième épibranchiale gauche plus rarement de la droite. Chez l'anguille les deux artères coronaires proviennent des axillaires droite et gauche; la droite fournit la coronaire antérieure presque toujours grêle, la gauche donne la coronaire postérieure la plus volumineuse des deux. *Soulié, Toulouse.*

917) Poirier, P. Sur l'appareil séro-graisseux du cœur. (Assoc. Anat. Toulouse, mars 1904.)

Il existe fréquemment sur la face antérieure du sac fibreux péricardique trois grandes plaques graisseuses, une médiane inférieure et deux latérales supérieures séparées par un intervalle en forme d'λ. Ces franges graisseuses, pendant les systoles cardiaques, viennent occuper le sinus phréno-péricardique; elles sont sondées chez les malades qui succombent à une affection pleuro-péri-cardique. *Soulié, Toulouse.*

918) Morel, C. et Soulié, A. Sur la présence d'éléments du tissu myéloïde dans la rate des Insectivores. (Assoc. Anat. Toulouse, mars 1904.)

Les auteurs ont étudié la structure de la rate du hérisson et de la taupe à divers stades de l'évolution après coloration par le triacide d'Ehrlich en solution formolée. Ils ont toujours constaté dans la pulpe splénique la présence d'éléments du tissu myéloïde et en particulier de mégacaryocytes et de myélocytes à granulations amphophiles. La rate se rapproche donc par sa structure des ganglions lymphatiques et de la moelle osseuse; il est dès lors très vraisemblable qu'elle donne naissance, comme chez certains vertébrés (poissons, batraciens et oiseaux) à des éléments qui, chez les mamifères autres que les insectivores, ont leur origine exclusivement dans la moelle osseuse. *Soulié, Toulouse.*

919) Argaud, R. Sur le mode de transition entre l'artère iliaque interne et l'artère ombilicale chez le nouveau-né. (Journ. de l'anatomie No. 3, mai 1904.)

La transition structurale entre les deux vaisseaux est indiquée par une diminution progressive du calibre et par l'augmentation d'épaisseur des parois qui paraît dûe à la présence de nouveaux faisceaux musculaires longitudinaux. En même temps que les fibres musculaires deviennent plus nombreuses, les lames élastiques de la tunique moyenne se résolvent en des pinceaux de fibrilles excessivement fines. Une transformation identique se produit pour la limitante interne et la tunique interne se réduit à l'endothélium tapissé d'une très mince gangue conjonctive. *Soulié, Toulouse.*

920) Argaud, R. Sur la structure des parois artérielles chez les Oiseaux. (Assoc. Anat. Toulouse, mars 1904.)

Chez les oiseaux (aigle, moineau), la transition entre le type élastique et le type musculaire débute dans l'aorte à une faible distance du cœur, et la partie inférieure de ce vaisseau est entièrement musculaire, tandis que chez l'homme cette transition ne se produit que vers le milieu de l'iliaque primitive. Les artères viscérales et celles des pattes sont du type musculaire, celles des ailes du type élastique presque jusqu'à leur extremité terminale. Argaud pense que cette différence dans la structure des artères des membres antérieurs et postérieurs est en relation avec le développement de la musculature, considérable pour les ailes, très faible pour les pattes. *Soulié, Toulouse.*

921) Ceccherelli. Sulle espansioni nervose di senso nella mucosa della lingua dell' uomo. (Anat. Anz. Bd. 25, No. 2 u. 3.)

Die mittels der Goldmethode von Ruffini in der menschlichen Zunge aufgefundenen Nervenapparate stellt C. in einer Tabelle übersichtlich zusammen. Epithel: Isolierte Fäserchen und kleine Geflechte blasser Fibrillen. Stützgewebe („Corion"): auf der äußeren Oberfläche der Papillen des Stratum papillare finden sich eigenartige doldenförmige Endausbreitungen (espansioni a „corimbo"), sowohl in den P. filiformes wie den interpapillären Räumen, als auch in etwas modifizierter Form in den konischen und pilzförmigen Papillen. Im Inneren der großen Papillen beschreibt er traubenförmige Endigungen (espansioni a „grappolo") in dreierlei verschiedenen Ausbildungsformen, grobe Nervennetze, ein intrapapilläres Netz, ein Netz der Kapillaren, Quastenendigungen von verschiedener Form, ein- und mehrlappige Meißnersche Körperchen; in den kleinen Papillen außer den 3 letztgenannten Endigungsweisen kleine Netze blasser Fasern. Im subpapillären Gewebe findet er ein markloses Netz und im tiefem Stratum die Ruffinischen Körperchen. *Poll, Berlin.*

922) Petersen. Ueber die Lagerung des Glykogens in den Leberzellen beim Kaninchen. (Anat. Anz., Bd. 25, No. 2 u. 3.)

Bei der Deutung alkoholfixierter Glykogenpräparate muß man sehr vorsichtig sein, besonders mit Bezug auf die Lagerung des Glykogens. Fixiert man einen

Gefrierschnitt mit Alkohol, so liegt wie im frischen Schnitte das Glykogen in der ganzen Zellenperipherie. Bei ungleichmäßigem Eindringen des Alkohols in größere Stücke, oder bei Injektion durch die V. hepatica rückt es dagegen in den Zellenteil, der von der Fläche, an der der Alkohol zuerst eindrang, am weitesten entfernt ist. *Poll, Berlin.*

923) **du Bois. Granule cells in the mucosa of the pigs intestine.** (Anat. Anz., No. 1, Bd. 25.)

Die Darmschleimhaut des Schweines enthält spärliche basophil granulierte Zellen in nicht bestimmter Anordnung. Die Granula färben sich am besten nach Alkoholfixation in alkoholischer Methylenblaulösung, Wasser löst sie auf. Die Zellen sind rund, oval oder länglich, die Körner grob und finden sich im Körper wie in den Fortsätzen. Die acidophil granulierten Zellen sind zahlreicher, rund oder polygonal, und oft mit kurzen Fortsätzen versehen. Die Granula sind grob, färben sich mit sauren und einigen basischen Farben, bestehen weder aus Fett, noch aus Albumosen, geben einige charakteristische Peptonreaktionen. Zur Lichtung, zu den Krypten, zu Blut- und Lymphgefäßen stehen sie in keiner bestimmten Beziehung. Die granulierten Zellen sind nicht mit denen des Blutes identisch. Die basophilen sind den Ehrlichschen Mastzellen ähnlich, unterscheiden sich durch ihre Löslichkeit in Wasser nach Alkoholfixation von ihnen. Die basophilen wie die acidophilen gehören zur gleichen Klasse wie die von Hardy und Westlook beschriebenen Elemente. *Poll, Berlin.*

924) **Poirier, P. Les lymphatiques et l'épithélioma de la langue.** (Archives internat. de Laryngologie, Otol. etc., T. XVII, n° 3, avril 1904.)

L'auteur, à propos du traitement de l'épithélioma de langue, résume la disposition des lympathiques de cet organe et indique comme abontissant des troncs les ganglions sus-hyoïdiens médians, les ganglions sous-maxillaires et ceux de la chaîne qui accompagnent la veine jugulaire interne, en particulier un ganglion qu'il appelle principal et qui se trouve sous le ventre postérieur du digastrique. *Soulié, Toulouse.*

925) **Buy, J. Les sillons diaphragmatiques du foie.** (Assoc. Anat. Toulouse, mars 1904.)

Les sillons diaphragmatiques se distinguent des empreintes costales par leur direction antéro-postérieure; ils ne sont pas dus à l'action directe des faisceaux musculaires du diaphragme, mais ils résultent des déformations de l'organe hépatique produites par la constriction. Cette constriction s'exerce dans la région hépatique chez la femme par le corset, dans la région sous-hépatique chez l'homme par la ceinture. *Soulié, Toulouse.*

926) **Bugnion. L'estomac du xylocope violet.** (Assoc. Anat. Toulouse, mars 1904.)

Il existe autour de chaque tube glandulaire une cuticule; les éléments cellulaires, très serrés dans le fond des culs-de-sac, sont plus espacés au dessus du collet de la glande, et possèdent une bordure en brosse. *Soulié, Toulouse.*

927) **Buy, J. Les sillons diaphragmatiques du foie.** (Bibl. Anat. T. XIII, f. 3 juin 1904.)

Observations détaillées, accompagnées d'un grand nombre de figures, correspondant à l'étude faite par Buy des sillons diaphragmatiques du foie. Les résultats de ces recherches et l'exposé de la théorie de la formation de ces sillons par constriction thoracique, ont été communiqués au Congrès des anatomistes à Toulouse. *Soulié, Toulouse.*

928) **Courtade, D. et Guyon, J. F. Action motrice du pneumogastrique sur la vésicule biliaire.** (C. R. Acad. Sc. Paris, mai 1904.) **Trajet de nerfs extrinsèques de la vésicule biliaire.** (C. R. Soc. Biol. Paris, mai 1904.)

Le pneumogastrique est un des nerfs moteurs de la vésicule biliaire; les filets qu'il fournit à cet organe viennent des rameaux gastriques, et pénètrent dans l'épiploon gastro-hépatique où on cesse de les apercevoir. Ils passent sur le canal cholédoque où ils ne sont guère visibles qu'au microscope, mais leur existence est facilement démontrable par l'expérimentation. *Soulié, Toulouse.*

929) Patel et Viannay. Topographie de la cavité rétro-rectale. (Lyon méd. 1904.)

Les observations des auteurs faites sur 3 sujets hommes et 3 sujets femmes concordent dans l'ensemble avec la description donnée par Ombrédanne, toutefois les auteurs ont constaté que la fermeture de la cavité retro-rectale, à sa partie supérieure, par l'adhérence de la lame celluleuse présacrée avec les vaisseaux iliaques n'est pas aussi hermetique que le prétend Ombrédanne.

Soulié, Toulouse.

930) Spurgin, A. M. Enamel in the teeth of an embryo edentate (Dasypus novemcinctus Linn.). (Am. Jour. of Anat. Vol. III., No. 1, 1904.)

The author describes the enamel in the teeth of embryos 8.5 cm and 9 cm in length. *Lewis, Baltimore.*

931) Walkhoff. Ergebnisse der neueren Arbeiten über die Schmelzstruktur. (Deutsche Monatsschrift für Zahnheilkunde, XXII. Jahrgang, III. Heft).

Verf. stellt fest, daß die unter Umständen auftretende, nicht körperliche schwache Trennungslinie benachbarter Prismenkortikalschichten, von v. Ebner für die Kittsubstanz angesehen wird. Die Ansicht von der bei der Smrekerschen Silbermethode in statu nascendi auftretenden Salpetersäure und ihrer sofortigeu Verbindung mit den Kalksalzen des Schmelzes hält er gegenüber v. Ebner aufrecht. Der Prismenkörper selbst würde nicht angeäzt, sondern nur die Kortical-schicht, und deshalb träten nur in letzterer die optischen Veränderungen ein.

Richter, Berlin.

932) Schröder, H. Prognathe Formen. (Korrespondenzblatt für Zahnärzte, Band XXXIII, Heft 2.)

Aus der zu einem kurzen Referat ungeeigneten Arbeit sei nur erwähnt, daß der Verfasser die Fülle der prognathen Formen in absolute und relative Prognathismen einordnet. Der absolute Prognathismus ist gekennzeichnet durch einen über das orthognathe Maß hinausgehenden, also unnormal kleinen Gesichtswinkel, der durch abnorme Wachstums- oder Lagerungsverhältnisse des Oberkiefers, manchmal auch beider Kiefer bedingt ist, während die relative Prognathie einen vollkommen orthognathen Gesichtswinkel einschließen kann, da sie aus einer mangelhaften Entwicklung des Unterkiefers bei normal gebildetem und orthognath gelagertem Oberkiefer resultiert. In Form und Wesen steht die absolute pathologische Prognathie der physiologischen näher als der relativen. *Richter, Berlin.*

933) Tichera, G. — Contributo sperimentale allo studio della mucosa gastrica — (Ricerche fatte nel Lab. di Anat. norm. della R. Univ. di Roma. — Vol. X, J. 1, 1904.)

Verf. nahm sich vor 1. die von besonderen Reizen auf die Magenzellen hervorgebrachten Veränderungen zu beschreiben, 2. die spezifische Funktion jeder einzelnen der verschiedenen Arten der Magendrüsenzellen experimentell zu bestimmen. — Die Experimente wurden an Hunden ausgeführt; die Magenschleimheit wurde in absolutem Alkohol und in 1% Osmiumsäure fixiert; die Schnitte wurden mit Hansenschem Hämatoxylin und Congorot gefärbt. — Chloroform, Pilokarpin, wenn sie kurz eingewirkt haben, bringen eine Zunahme der Zellengröße, eine Vakuolisierung des Protoplasmas, eine Caryolyse des Kernes hervor. — Eine längere Wirkung derselben Reize ruft eine Abnahme der sekretorischen Tätigkeit hervor, die bis zur Atrophie der Drüsenzellen führen kann.

Betreffs der 2. Frage, ob jeder Art der Drüsenzellen eine spezifische Funktion zukommt, vertritt Verf. entschieden die Hypothese Heidenhains, daß die Belegzellen die Salzsäure aufspeichern, die Hauptzellen dagegen die Pepsinsäure. — Durch chemische und mechanische Reize kann man eine isolierte Funktion jeder einzelnen Art der Zellen hervorbringen; nach Pilokarpin-Injektionen zum Beispiel, werden die Hauptzellen und die Pylorusdrüsenzellen größer und reicher an Granula, indem die Belegzellen die Merkmale der ruhenden Zellen darbieten; dieses morphologische Bild stimmt mit den Resultaten des physiologischen Experimentes überein. — Chloroform dagegen ruft eine hervorragende Aufspeicherung von Sekretgranula blos in den Belegzellen hervor.

Man könnte einwenden, daß die einfache vom Verf. benutzte histologische Technik, kein sicheres Urteil über quantitative Aenderung der Sekretgranula der

Zellen zuläßt; im vorliegenden Falle waren die zahlreichen dazu geeigneten Methoden unbedingt erforderlich. *Levi, Florenz.*

934) Filatow. Zur Entwicklungsgeschichte des Exkretionssystemes der Amphibien. (Anat. Anz., Bd, 25, No. 2 u. 3.)

Die erste Anlage des Pronephrosglomus bildet eine Längsfalte der Splanchnopleura gegenüber dem mittleren Trichter, in der ein Gefäß auftritt, die gemeinsame Anlage von Aorta und Glomusgefäß, die sich distalwärts beide trennen. Die Falte wird immer höher, die Peritonealzellen rücken auseinander, Aorta und Glomusgefäß wird nur durch einen engen Kanal verbunden. Durch den Druck des Blutes, das von der Aorta in diesen Blindsack strömt, entstehen unregelmäßige Ein- und Ausbuchtungen der Wand. Der vollentwickelte Glomus erscheint mit roten und weißen Blutzellen dicht vollgestopft. Spritzt man Kaulquabben Karmin in die Bauchhöhle, so findet man Leukozyten mit Farbstoffkörnchen beladen durch die Glomuswand durchwandern, auf ihr sitzen und frei in der Bauchhöhle schwimmnn. Diese geraten in die Trichter des Pronephos hinein. Ein Teil der Körnchen geht in die Urnierentrichter, von hier in die Venen, dann in die Arterien, dann in den Glomus usw. Die Uranlage des Mesonephroskanälchens erblickt Verf. in einer Gruppe von Zellen, die ehemals Sommit- und Seitenplatte verbanden und an der Kardinalvene liegen. Die Zellenhaufen höhlen sich aus, ein hohler Auswuchs, die Trichteranlagen und die Bowmansche Kapsel bildet sich. Hinten scheinen die Anlagen erst zu Mesenchym zu zerfallen um sich später zu Kanälchen zu differenzieren. *Poll, Berlin.*

935) Meyer, R. Ueber die Beziehungen der Urnierenkanälchen zum Coelomepithel nach Untersuchungen an Meerschweinchenembryonen. (Anat. Anz. No. 1, Bd. 25.)

Die ursprüngliche Verbindung des Nephrotoms mit der Seitenplatte wird beim Meerschweinchen nicht vollständig gelöst; es bleiben eine bis drei Verbindungsbrücken stehen, die sich später aushöhlen, so daß jedes Urnierenquerkanälchen unter dem Bilde einer Ausstülpung erscheint: in Wirklichkeit handelt es sich jedoch um eine Wiedereröffnung alter Narben, vielleicht in Folge des Secretionsbeginnes. Auch beim Menschen hat Verf. ähnliche Bilder beobachtet. Später gehen diese Kommunikationen verloren; sie bleiben an den cranialen Kanälchen am längsten erhalten. *Poll, Berlin.*

936) Poll. Allgemeines zur Entwicklungsgeschichte der Zwischenniere. (Anat. Anz., No. 1, Bd. 25.)

Ort, Art und Zeit der Entstehung des Interrenalorganes der Wirbeltiere lehrt, daß es in der Tat in der gesamten Tierreihe als eine homologe und durchaus eigenartige Bildung betrachtet werden muß. Die große Verschiedenartigkeit im Aufbau des Organes wird durch secundär angreifende Umlagerungen, Verschmelzungen und Rückbildungen bedingt. Man muß im Wirbeltierkörper zwei „Nebennierensysteme“ annehmen: das System der Zwischenniere einerseits, das phaeochrome System anderseits, von denen je ein mehr oder minder umfassender Teil zur Bildung der Nebenniere der Amphibien und Amnioten wird. *Poll, Berlin.*

937) Poirier, P. Remarques sur l'anatomie de l'uretère. (Assoc. anat. 6e réun. Toulouse, mars 1904.)

D'après Poirier la forme de l'uretère est assez variable comme le montrent les radiographies qu'il présente au congrès. Comme on peut le voir facilement sur les épreuves, les uretères sont des canaux fusiformes, moniliformes, rétrécis ou dilatés, auxquels il est impossible de donner un calibre régulier. Au niveau du point où l'uretère croise le détroit supérieur il n'y a pas de rétrécissement, mais une dilatation bien marquée; le rétrécissement principal et constant siège à l'entrée de l'uretère dans la vessie. Poirier fait encore remarquer que sur toutes ses radiographies l'appareil urétèral tout entier est placé au dessus d'un plan horizontal tangent au bord supérieur du pubis. *Soulié, Toulouse.*

938) Herzog, Fr. Beiträge zur Entwicklungsgeschichte und Histologie der männlichen Harnröhre. (Arch. mikr. Anat., B. 63, 1904.)

Zur Untersuchung der Entwicklung standen Verf. 16 Embryonen von 20 bis 180 mm zur Verfügung. Zum Studium der Histologie wurde die Harnröhre eines zweijähigen Knaben in eine lückenlose Serie zerlegt, ferner am Erwachsenen

Schnitte durch die verschiedenen Regionen gemacht. Der Genitalhöcker entwickelt sich beim Menschen unpaar aus einer Mesenchymwucherung am vordern Rand der Cloake. Bei genauer Beobachtung lassen sich bereits am Anfang des 3. Monats Geschlechtsunterschiede feststellen, indem der Geschlechtshöcker sich beim weiblichen Embryo abwärts biegt, beim männlichen dagegen nicht. Die Harnröhre wird im Schaft des Gliedes wie in der Eichel in gleicher Weise gebildet, nämlich durch Spaltung des Urethralseptums und darauffolgenden Verschluß des so entstandenen Spaltes. Die ersten Anzeichen der Entwicklung des Praeputiums zeigen sich im Epithel, dessen Zellen sich in der Einschnürung hinter der Eichel lebhaft vermehren. Das Epithel der Harnröhre ist mehrzeilig, aber doch einschichtig, indem alle Zellen bis zur subepithelialen Bindegewebslage reichen. Die niedrigen Zellen sind als Ersatzzellen aufzufassen. Muskulatur findet sich nur im ersten Drittel der Harnröhre und zwar eine innere longitudinale und eine äußere ringförmige Schicht. Von Drüsen lassen sich zwei Arten unterscheiden, von denen die einen in der Schleimhaut selbst liegen, die andern mehr oder weniger tief in die Submukosa eindringen. Die Lacunae Morgagni haben mit den Drüsen nichts zu tun, sondern sind einfach perlenförmige Einsenkungen der Schleimhaut, in welche Drüsen einmünden können, ohne daß dies aber Regel ist.

Thomé, Straßburg.

939) Sfameni, P. Sulle terminazioni nervose nei genitali femminili esterni e sul loro significato morfologico e funzionale. (Arch. di Fisiol. Vol I, F. 4, 1904.)

Es werden in dieser Arbeit die Nervenendigungen der weiblichen äußeren Genitalien verschiedener Säugetiere beschrieben; als Methode wurde ausschließlich die Gold-Imprägnation benutzt (genauere Angaben über die Methode liegen nicht vor); die Abbildungen sind sehr schön und zahlreich, die Beschreibung dagegen höchst summarisch.

Es werden 3 Gruppen von Nervendigungen in dieser Gegend unterschieden. 1. Intrapapilläre: Die Form der Nervendigung hängt von der Form der Papillen ab: An den Stellen, wo die Papillen sehr ausgeprägt sind, sehen die Nervendigungen höchst in die Länge gestreckt aus. — Zu den Papillen gelangen neben markhaltigen auch marklose, sympatische Nervenfasern. Es werden einige Körperchen, die wie vereinfachte Meißnerschen Körperchen aussehen, abgebildet, andere bieten eine größere Aehnlichkeit mit den Krauseschen Körperchen. — 2. Die Nervenendigungen in der retikulären Schicht des Dermas sind sehr mannigfaltig: Neben dem typischen Krauseschen Kolben findet sich eine besondere Art, die als „zusammengesetztes genitales Körperchen“ vom Verf. bezeichnet wird: In einer gemeinsamen Bindegewebshaut sind einige 12 oder mehr Axenzylinder-Gewebe enthalten. Ferner sehr zahlreich sind typische Pacinische und Golgi-Mazzonischen Körperchen, nebst Uebergangsformen zwischen den beiden. 3. Die Nervendigungen im lockeren subdermalen Bindegewebe sind sehr selten; es gibt einige Ruffinishe nebst Pacinische und Golgi-Mazzonische Körperchen.

Es gibt in dieser Arbeit einige interessante Angaben, besonders den sekundären Fadenapparat betreffend, welcher seit einigen Jahren von Timofeew, Salec, Dogiel und anderen bei vielen Nervenkörperchen beschrieben wurde.

Die Erwägungen dagegen, die Verf. am Ende der Arbeit über die Natur der Sinneszellen der Nervenendigungen ausspricht, sind mit unseren allgemeinen Ansichten über das Nervensystem im schroffen Gegensatze.

Er betrachtet die Zellen der Nervenkörperchen als Ganglienzellen, die er den Zellen der Spinalganglien homologisiert; die peripheren Nervenkörperchen würden nach der Ansicht des Verf. periphere Ganglien darstellen.

Eine derartige Ansicht stützt sich nicht auf eigene Erfahrung, sondern auf einige Befunde Dogiels, und selbst die Abbildungen, die Verf. zur Stütze seiner Annahme reproduziert, sind Kopien Dogiels. *Levi, Florenz.*

940) Giardina, A. Sull esistenza di una speciale zona plasmatica perinucleare nell oocite. (Giornale di Scienze Nat. ed Econom. Vol XXIV, 1904.)

In dieser Arbeit wird vom Verf., dem wir schon zahlreiche und interessante Studien über Eistruktur und Oogenese verdanken, sehr eingehend die Frage über

die Natur der, von Leydig entdeckten, bei fast allen Eiern vorhandenen perinukleären Bildungen, die mit verschiedenen Namen (Mantelschicht, couche palliale, Hohlraum, Spaltraum) bezeichnet wurden. — Die Untersuchungen wurden hauptsächlich bei Insekteneiern ausgeführt, die frisch untersucht oder mit Sublimat fixiert wurden; verschiedene Färbungen wurden angewandt, mit Vorliebe die Eisenhämatoxylin-Methode.

In der Nomenklatur jener Bildungen gibt es eine so große Verwirrung in der Literatur, daß eine Aufklärung der Dinge absolut erforderlich war. Verf. bemühte sich besonders, einen Vergleich zwischen der Leydigschen Mantelschicht und dem „Hohlraume um das Keimbläschen", welchen derselbe Verf. beschrieben hat, festzustellen. Bei frischen Insekteneiern sieht die perinukläre Schicht, als ein durchsichtiger Hohlraum, bei denselben Eiern, wenn sie in Schnitten untersucht werden als eine granulierte Mantelschicht aus. — Daß es sich um ein Kunstprodukt handle, muß absolut ausgeschlossen werden; dieselbe wird bloß während bestimmter Studien der Entwickelung des Eies getroffen, deren Vorhandensein bei vielen verschiedenen Spezies und selbst bei frischen Eiern beständig ist. — Verf. konnte unter dem Mikroskop die Gerinnung der perinukleären Substanz, bei Einwirkung von Sublimatlösungen verfolgen.

Die fragliche Zone tritt bei Manteis-Eiern, nach der Bildung im Keimbläschen des sekundären Netzwerkes hervor; sie nimmt an Größe zu gleichzeitig mit dem Wachstum des Eies; bloß in späteren Stadien verschmilzt dieselbe mit dem umgebenden Protoplasma.

Durch Vergleich seiner Bilder mit denen Leydigs kommt Verf. zum Schluß, daß die „Hohlung um das Keimbläschen" Leydigs, tatsächlich im lebenden Ei existiert und vom Verf. „zona plasmatica perinucleare" benannt wird; die Leydigsche Mantelschicht dagegen muß als ein künstlicher osmotischer Raum aufgefaßt werden. — Von vielen Seiten wurde behauptet, daß die perinukleäre Schicht ausschließlich aus Stoffen, die aus dem Kerne herauswanderten, stamme: Diese Ansicht wird vom Verf. bestritten.

Wahrscheinlicher scheint es ihm, daß dieselbe sich durch Umwandlung des Protoplasmas, unter dem Einfluß von Stoffen, die aus dem Kerne herauswanderten, herausbilde.

Die Funktion der Zone bleibt sehr fraglich, mit dem Dotterkern hat sie gar nichts zu tun.

Gegen die Annahme, daß geformte Bestandteile aus dem Keimbläschen in das Eiprotoplasma auswandern und den Anstoß zur Bildung der ersten Dotter-Granula geben, die besonders von Carnoy und Lebrun verteidigt wird, erhebt Verf. einige Bedenken: Die perinukleäre Schicht ist immer frei von Dotter-Granula, wenn dieselben im Cytoplasma schon erschienen sind.

Der von Lubosch aufgestellte Satz, daß kein Austausch geformter Elemente zwischen Keimbläschen und Ei bestehe, wird vom Verf. angenommen.

Levi, *Florenz*.

941) Krause, R. & Klempner, S. Untersuchungen über das Zentralnervensystem der Affen. Das Nachhirn vom Orang Utan. (Anhang zu den Abh. d. Königl. Preuß. Ak. Wiss. 1904. Phys. math. Cl.

Dieselben. Das Hinter- und Mittelhirn vom Orang Utan. (Ebenda.)

Eingehende Beschreibung des Gehirns eines zirka 10jährigen männlichen Orangs. Fixation in Formol-Müller und Färbung nach Weigert-Pal. Zum Vergleich wurden herangezogen das Gehirn eines 36jährigen Mannes, eines Schimpansen und eines Macacus cynomolgus. Die Untersuchung ergab, daß der Orang im allgemeinen in Bezug auf seinen Hirnbau tiefer steht als der Schimpanse, der größere Menschenähnlichkeit zeigt. Besonders hervorzuheben wären folgende Punkte: Die graue Substanz ist beim Orang beträchtlich schwächer entwickelt als beim Schimpansen und Menschen. Die Hinterstränge sind bei ihm im Verhältnis zum Gesamtquerschnitt stärker entwickelt, als beim Schimpansen und Menschen. Die Pyramiden sind beim Orang am stärksten, beim Menschen am schwächsten entwickelt, während der Schimpanse eine Mittelstellung einnimmt. Das Gleiche gilt in Bezug auf das Corpus restiforme. Die Schleife ähnelt in ihrer Form beim Schimpansen mehr der des Menschen als der des

Orangs, sie ist auch bei ersterem stärker entwickelt als beim Orang. Wenn auch die Brückenformation des Orangs der des Schimpansen äußerlich sehr ähnlich ist, so findet sich ein durchgreifender Unterschied zwischen beiden doch darin, daß bei ersterem das Stratum profundum von Trapezfasern, bei letzterem aber wie beim Menschen von Brückenfasern gebildet wird. Die Schleife ist beim Orang stärker entwickelt als beim Schimpansen und Menschen. Die Bindearmkreuzung zerfällt beim Orang in zwei Teile, von denen der größere im ventralen Teil der Haube, der kleinere ventral vom hinteren Längsbündel liegt. Das Corpus geniculatum laterale ist beim Orang beträchtlich stärker entwickelt als bei Schimpanse und Mensch, das umgekehrte gilt vom Hirnschenkelfuß. *Kr.*

942) Auerbach. Extra- sowie intracelluläre Netze nervöser Natur in den Zentralorganen von Wirbeltieren. (Anat. Anz., Bd. 25, No. 2/3.)

Auerbach warnt vor der Identifizierung der Golginetze mit seinen Axenzylindernetzen, die überall von der Zelle getrennt bleiben. Auch die Purkinjezellen sind mit Endknöpfchen ausgestattet, während Cajal hier die Leitung durch die Korbfasern vermitteln läßt. Es rührt das daher, daß Cajal die netzförmigen Verbindungen zwischen den Endknöpfchen nicht anerkennen will. Mittels einer weiter ausgebildeten Methodik-Behandlung mit Cuprum chromicum als Beizung unter Auflösung der Nissl-Schollen gelingt es, die Endknöpfchen in eine Grundmasse und in diese eingebettete ausnehmend dünne radiär ziehende Fäserchen aufzulösen. Diese dringen allerorten in das Zelleninnere ein und verschmelzen hier mit anderen. Am zuverlässigsten erwies sich zur Darstellung die Osmiumsäure. Daß das intracelluläre Netz mit den Körnchen tragenden äußeren Netzen in Verbindung steht, ist besonders an den Verzweigungskegeln der Fortsätze deutlich, im Falle diese von einzelnen, etwas längeren Fäserchen durchsetzt werden. Verf. leitet die wabenbauähnlichen Konfigurationen, die Neurosomen aus dem Zerfall seiner Netze her. *Poll, Berlin.*

943) v. Kölliker. Ueber die Entwicklung der Nervenfasern. (Anat. Anz., Bd. 25, Nr. 1.)

Kölliker faßt die Haupttatsachen aus seinem auf dem Anatomen-Kongreß in Jena 1904 gehaltenen Vortrage folgendermaßen zusammen: 1. Alle Nervenfasern entspringen von Nervenzellen der Zentralorgane und der Ganglien, welche in Protoplasmafortsätze auswachsen und ohne Verbindung mit Nervenzellen enden. 2. An diesen Forsätzen werden die zentralen von keinen Zellen umgeben, auch wenn sie Nervenmark entwickeln und enden mit feinen Verästelungen um andere Nervenzellen herum (Ramóns neueste Untersuchungen). 3. Die peripheren motorischen und sensiblen Elemente und die Zellen der Ganglien werden von besonderen Zellen umgeben, die die Scheiden der Ganglienzellen und die Schwannschen Scheiden der Nervenfasern bilden. Die letzteren treten an den eben hervorsprossenden Achsenzylindern auf und bilden, sobald diese nur etwas zahlreicher sind, oberflächliche Scheiden für dieselben. Alle die Zellen stammen vom Mesoderm und vermehren sich durch mitotische Teilungen. 4. Demzufolge besteht die Neuren- oder Neuronenlehre zu Recht. 5. Was ich hier dargelegt habe, bezieht sich in erster Linie auf die Nervenelemente der Wirbeltiere, ist jedoch sehr wahrscheinlich auch für diejenigen der Gliedertiere und Mollusken gültig. Dagegen folgen offenbar die Nerven der niedersten Tierformen bei ihrer Entwicklung einem einfacheren Plane und sind nicht mit denen der höheren Geschöpfe zu vergleichen. *Poll, Berlin.*

944) Motta Coco. Nuovo contributo sulle granulazioni fucsinofile delle cellule dei gangli spinali. (Anat. Anz., No. 4, 1904.)

Beschreibung der Veränderungen der fuchsinophilen Granulationen der Spinalganglienzellen des Kaninchens und des Frosches nach Curarevergiftung, Reizung des Ischiadicus, Vergiftung mit Pyrogallussäure. *Poll, Berlin.*

945) Marie, P. et Léri, A. Anomalie cérébrale. (Soc. Anat. Paris, mars 1904.)

Cette anomalie se caractérisait par l'existence de trois tubercules mammillaires, deux latéraux et un médian, ce dernier probablement dû à la séparation incomplète des deux tubercules que l'on trouve à la fin de la période fœtale. *Soulié, Toulouse.*

946) Lœper, M. Sur quelques points de l'histologie normale et pathologique des plexus choroïdes de l'homme. (C. R. Soc. Biol. Paris, 18 juin 1904.)

L'épithélium qui revêt les plexus choroïdes chez le fœtus, est de forme cubique, vacuolaire et renferme de nombreuses granulations de glycogène. Chez l'adulte, il est cylindro-cubique et ses éléments sont riches en granulations les unes pigmentaires colorables par l'éosine et les autres graisseuses comme les cellules de l'hypophyse. On peut considérer les cellules choroïdes comme de nature glandulaire. *Soulié, Toulouse.*

947) Durante, G. A propos de la théorie du neurone. — Terminaisons fibrillaires. — Régénération autogène, différenciation fonctionnelle et rôle du cylindraxe. — Sensibilité récurrente et suppléances sensitives. — Propagation des dégénérescences. (Revue neurologique, 30 juin 1904.)

Durante, après avoir rappelé les objections que soulèvent la théorie du neurone, expose une nouvelle conception polycellulaire de l'ancien neurone: le neurule ou lobule nerveux primitif; il établit des analogies entre les cellules ganglionnaires assimilables à l'acinus glandulaire, et les neuroblastes périphériques assimilables aux conduits excréteurs. *Soulié, Toulouse.*

948) Montané. Anatomie comparée du corps trapézoïde. (Assoc. anat. 6e réun. Toulouse, mars 1904.)

Le corps trapézoïde affecte deux dispositions principales: 1° intraprotubérantielle, et 2° extraprotubérantielle. Dans la première, particulière à l'homme, cette formation est recouverte par la protubérance. La disposition extraprotubérantielle est la règle chez les mammifères domestiques, par suite du faible développement de la protubérance. En général, le corps trapézoïde est divisé, par le passage des pyramides, en deux parties paires et symétriques. Chez les Solipèdes, par suite de l'écartement des pyramides bulbaires à leur pénétration sous la protubérance, on aperçoit, indépendamment des deux parties symétriques du corps trapézoïde, une partie impaire et médiane placée dans l'écartement des pyramides. Si l'on compare le volume relatif de la protubérance et du corps trapézoïde, le rapport le plus élevé s'observe chez le lapin, et le plus faible, chez le cheval. *Soulié, Toulouse.*

949) Viannay. Note sur l'architecture du plexus brachial. (Lyon Médical, 26 juin 1904.)

Les recherches de Viannay on porté sur six plexus brachiaux, appartenant à trois sujets, enlevés en masse et disséqués après macération dans l'eau acidulée. La constitution radiculaire des principaux nerfs était la suivante: Nerf sous-scapulaire: G_5, — N. circonflexe: G_5—G_6—G_7; N. musculo-cutané: G_5—G_6—G_7 —; N. radial: G_5—G_6—G_7—G_8 (ne reçoit pas de fibres de D_1); N. cubital: G_7—G_8—D_1. — N. brachial cutané interne: G_8—D_1; N. médian: toutes les racines fournissent des fibres. *Soulié, Toulouse.*

950) Sicard et Cestan. Le nerf de conjugaison (nerf radiculaire spinal). (Soc. méd. des hôpitaux 24 juin 1904.)

Ces auteurs ont étudié la topographie du tronc nerveux (1 ctm) placé au niveau du trou de conjugaison, et formé par l'accolement des fibres des racines antérieures et postérieures à leur issue dure-mère. Ils ont précisé la terminaison des culs-de-sac arachnoïdien et sous-arachnoïdien de chaque racine, et ont constaté que ces culs-de-sac sont plus profonds sur la racine postérieure. La plus grande partie du travail est consacré à la pathologie de ce nerf de conjugaison. *Soulié, Toulouse.*

951) van Gehuchten, A. Le corps restiforme et les connexions bulbo-cérébelleuses. (Le Névraxe VI, 2, 30 juin 1904.)

L'auteur démontre que le corps restiforme est exclusivement formé de fibres ascendantes. Ce sont des fibres médullaires venant de la colonne de Clark des fibres bulbaires nucléo-cérébelleuses, réticulo-cérébelleuses, et olivo-cérébelleuses. *Philippson, Brüssel.*

952) Soukhanoff, S., Geier, F. et Gourevitch, M. Contribution à l'étude de l'aspect externe des prolongements protoplasmatiques des cellules nerveuses colorées par le bleu de méthylène. (Le Névraxe VI, 2, 30 juin 1904.)

Les auteurs injectent du bleu de méthylène par voie sous-cutanée, ils fixent

au molybdate mélangé de formol et obtiennent d'une manière très nette les appendices collatéraux des dendrites dans l'écorce cérébrale, le cervelet, et la moelle.

Philippson, Brüssel.

953) **van Gehuchten, A. Contributions à l'étude des voies olfactives.** (Le Névraxe VI, 2, 30 juin 1904.)

Aucune fibre de la commissure blanche antérieure ne trouve sa cellule d'origine ni dans les cellules mitrales, ni dans les cellules empanachées du bulbe. La voie olfactive centrale est dans la première partie de son trajet direct et la partie olfactive de la commissure blanche est un entrecroisement de fibres d'association reliant les cellules du lobe olfactif d'un côté aux cellules du bulbe olfactif de l'autre côté. *Philippson, Brüssel.*

954) **Michotte, A. La fibre nerveuse et sa bifurcation dans les ganglions. (Méthode de Cajal.)** (Le Névraxe VI, 2, 30 juin 1904).

L'auteur étudie le lieu de bifurcation du prolongement unique des cellules des ganglions spinaux des vertébrés. Il démontre que: „Jamais on ne voit une fibrille du tronc unique se bifurquer pour envoyer une branche de division dans chacun des deux prolongements. Jamais on ne voit une fibrille passer directement d'une des branches de division dans l'autre. Jamais on ne voit d'anastomoses réunir les fibrilles destinées aux deux fibres“. Toutes les fibrilles passent donc par le corps cellulaire. *Philippson, Brüssel.*

955) **Czarniecki, F. Sur l'aspect extérieur des dendrites des cellules nerveuses des tubercules quadrijumeaux antérieurs et postérieurs chez les vertébrés supérieurs.** (Nouvelle Iconographie de la Salpétrière, mars-avril 1904.)

Les recherches de l'auteur ont porté sur des lapins et des souris dont les tubercules quadrijumeaux ont été imprégnés par la méthode rapide de Golgi-Cajal. En ce qui concerne les tubercules postérieurs, les éléments cellulaires sont assez grands et les dendrites fines et courtes ont un contour raboteux avec appendices collatéraux très nets. Les dendrites des cellules des tubercules antérieurs ont la plus grande ressemblances avec les dendrites des cellules de la moelle. Les dendrites des cellules de la portion ventrale des tubercules antérieurs ressemblent aux dendrites des éléments multipolaires de la corne antérieure; celles des cellules de la périphérie des tubercules antérieurs aux dendrites des cellules de la corne postérieure. Dans la corne antérieure de la moelle et dans les tubercules antérieurs, les dendrites s'étendent loin, et ont leurs contours lisses et presque privés d'appendices collatéraux. Dans la corne postérieure et à la périphérie des tubercules antérieurs, les dendrites sont courtes, à contours raboteux et riches en appendices collatéraux. *Soulié, Toulouse.*

956) **Lemcke, M. Beitrag zum Regenerationsvorgang im peripheren Nerven.** (Arch. f. Psychiat. XXXVIII, 2.)

H. Gudden hatte Nervenfasern beschrieben, die sich durch Breite, Durchmesser und Struktur auszeichnen, und an denen er auch Teilungen wahrgenommen hatte. An pathologischem Material von Menschen und am durchschnittenen Tiernerven hat auch Verf. solche Fasern gesehen, die er mit Gudden möglicherweise für in Regeneration begriffene Fasern ansieht. Die in Entwicklung begriffenen Nervenfasern wenige Tage alter Tiere sind durchaus ähnlich denen, die mehrere Wochen nach Durchschneidung der Nerven im peripheren Stumpf sich in der Regeneration befinden. Durch Injektion mit Berlinerblau stellte der Verf. jedoch fest, daß die angeblichen Teilungen von Nervenfasern auf einer Verwechslung mit kleinen Gefäßen beruhen, indem an denselben sich Zellen, die morphologisch den gewucherten Zellen der Schwannschen Scheide durchaus ähnlich sind, ansammeln und wohl dadurch die eigenartigen Bilder bedingen. (Osmiumzuptpräparate. Marchi und Saffranin.) *Lewandowsky, Berlin.*

957) **Probst, M. Ueber die anatomischen und physiologischen Folgen der Halbseitendurchschneidung des Mittelhirns.** (Jahrbücher für Psychiatrie, XXIV. Bd., 2. u. 3. Heft.)

Ohne Mitverletzung des Groß- resp. Kleinhirns wurde bei Katzen (2 Versuche mitgeteilt) sowie bei Igeln (gleichfalls 2 Versuche) das Mittelhirn annähernd halbseitig, aber in verschiedenen Ebenen durchschnitten. Die sekundären

Degenerationen, die sich daran anschlossen ergaben nicht viel wesentlich neues.

Der Autor hält trotz widersprechender Angaben anderer Untersucher an der Vierhügel-Vorderstrangbahn fest, die er bei Affen, Hunden, Katzen, Igeln und Vögeln fand; desgleichen auch an der Pyramidenschleife, deren anatomisches Verhalten nach Sands Ausführungen (Arbeiten aus dem Wiener neurologischen Institut X), wesentlich anders liegen soll. Auch die Brückenvorderstrangsbahn und ihr gekreuztes Correlat die Brückenseitenstrangbahn, mit dem Ursprung dorsolateral in der Haube, der proximalen Brücke und dem Ende im Hals- resp. Brustmark um die Vorderhornzellen werden neuerdings beschrieben.

Die von Köllicker so genau geschilderten Fasern der lateralen Schleife, welche den Bindearm durchsetzen und in die Haube ziehen, sind nach den vorliegenden Untersuchungen als Verbindungen der lateralen Schleifenkerne resp. dieser mit dem hinteren Zweihügel aufzufassen.

Aehnlich wie Wallenberg, so vermag auch Probst Schleifenfasern in den Pedunculus corporis mamillaris zu verfolgen. Ueber die Endigung des basalen Riechbündels gibt wesentlich der Igel Aufschluß, wo sich die Fasern über das Corpus mamillare hinaus anscheinend in den Tractus peduncularis transversus fortsetzen und in Endganglien der letzteren enden. Das widerspricht so den Anschauungen über das Wesen des Tractus peduncularis als zum Opticussystem gehörig, daß diese Angabe nur mit allergrößter Vorsicht aufzunehmen ist (cf. Basale Opticuswurzel und Tractus peduncularis transversus des Referenten).

Weiter erschließt der Autor eine anscheinend im Nucleus reticularis segmenti resp. dessen Nähe entspringende gekreuzt durch die Haube in den Thalamus ziehende Bahn, „die Hauben-Sehhügelbahn“. Die Kreuzung derselben erfolgt in der Forelschen Komissur, aus der es in die Meynertsche gelangt, von wo aus die Fasern dann ins Zwischenhirn in die Nähe des äußeren Kniehöckers ziehen. Es widerspricht auch diese Angabe so sehr unseren bisherigen Anschauungen, wie sie z. B. von Déjerine überaus klar vertreten werden; es sind zudem die Läsionen nicht so circumscript, um alle hier in Frage kommenden Systeme auszuschalten; es lassen ferner die Abbildungen den Zusammenhang der Forelschen mit der Meynertschen Komissur nicht genügend deutlich erkennen, sodaß bezüglich dieser Kreuzung des Hauben-Sehhügelbündels neue Untersuchungen unbedingt von nöten sind. *Marburg, Wien.*

958) **Tricomi-Allegra, G. I calici di Held nei centri acustici.** (Le Nevraxe VI. 2. 30. Juni 1904.)

L'auteur étudie en détail, par la méthode de Golgi, et figure les interessantes terminaisons nerveuses qui si trouvent dans le noyau du corps trapézoide et dans le noyau acoustique antérieur il conclut que ces formations sont de nature nerveuse et sont des fibres terminales . . Pour lui ce calice de Held est distinct de la capsule péricellulaire (réseau de Golgi) et du plexus interstitiel formé par de fines fibrilles et des collatérales. Ce plexus a été décrit par Cajal sous le nom d'arborisations péricellulaires fines. *Philippson, Brüssel.*

959) **Rossi, U. Sopra la cosidetta „mediane Riechplakode“ Kupffer.** (Perugia 1904.)

Verf. bestreitet, daß die mediane Plakode Kupfers, wirklich eine mediane Riechplatte sei; darin ist er mit den Befunden Peters vollkommen einig. —

Ihre Struktur und ihr Zusammenhang spricht entschieden gegen die Meinung, daß dieselbe ein Sinnesorgan darstelle; ihre wahre Bedeutung ist vorläufig schwer zu entscheiden. *Levi, Florenz.*

960) **Nossi, H. Sopra una via eferente encefalo — spinale nell' Emys europaea.** (Archivio di Fisiologia, 1904.)

Verf. hat bei vielen Individuen von Emys europaea einen Teil des zentralen Nervensystems zerstört und ausgemerzt, und dann, 2—4 Mon. nach der Operation, die von Vassale modifizierte Methode Marchis (Behandlung mit Salpetersäure) angewendet, um die Degenerationserscheinungen zu studieren. —

Bei den der Hirnhemisphären beraubten Individuen von Emys wurde keinerlei Degeneration des Rückenmarks vorgefunden, hingegen degenerierte Bündel im Gehirn konstatiert.

Bei den Emysindividuen ohne Hemisphäre und ohne Thalami erschien da-

gegen ein bis über die ganze lumbare Anschwellung herabziehendes degeneriertes Bündel. Dieses thalamospinale Bündel verläuft in dem vorderen Strang, seitlich von der Fissura longitudinalis anterior. Bei den Emysindividuen, bei denen das Rückenmark kranial von der lumbaren Anschwellung durchschnitten worden war, ergab sich kaudal die Degeneration des besagten thalamospinalen Bündels und der augenscheinlich den kurzen Associationsbahnen angehörigen Fasern des Seitenstranges.

Die Degeneration der Fasern in der an die radikuläre Zone angrenzenden Gegend bewies die Richtigkeit der Hypothese Banchis über den Ursprung des hinteren Seitenbündels aus den hinteren Wurzeln selbst. Verf. schließt, daß bei Emys drei Monate nach der Läsion (im Sommer) durch die Methode Marchis die Degenerationserscheinungen studiert werden können, und daß, außer dem thalamospinalen Wege im Rückenmark kein anderer langer descendenter Weg zu existiren scheint. *Banchi, Florenz.*

961) Kolmer. Ueber ein Strukturelement der Stäbchen und Zapfen der Froschretina. (Anatom. Anz., Nr. 4, 1904, Bd. 25.)

Nach Fixation der Froschretina durch Injektion einer 4%igen Formollösung von der Aorta aus, Versilberung nach Bielschofsky und Vergoldung der Paraffinschnitte auf dem Objektträger konnte K. an der Peripherie der Stäbchen und Zapfen mit großer Klarheit eine exzentrisch gelagerte Fibrille wahrnehmen, die nicht unter den Kanelierungen der Oberfläche gelegen, unterhalb der chorioidealen Stäbchenkuppe begann und schnurgerade bis zur Zwischensubstanz zwischen Außen- und Innenglied sich hinzog. Dicht unter dem Kittstreifen ließ sich von dieser Fibrille ein viel zärteres aber deutliches, weniger intensiv gefärbtes Fäserchen durch die ganze Substanz des Innengliedes verfolgen. Auch in den Zapfen fanden sich ähnliche Fibrillen vor. Dieses Strukturelement war in jedem Außengliede ohne Ausnahme zu sehen. Am meisten denkt K. an die spezifische Umhüllung eines leitenden Elementes, die hier gefärbt sei. *Poll, Berlin.*

962) Rabère. Pavillon de l'oreille rudimentaire. (Soc. d'anat. et de phys. de Bordeaux, 11 avril 1904.)

Sur un nouveau-né, le pavillon de l'oreille n'était representé que par trois bourgeons fibro-cartilagineux accolés. *Soulié, Toulouse.*

963) Bielschowsky, M. u. Pollack, B. Zur Kenntnis der Innervation des Säugetierauges. (Neur. Centr., 1904, No. 9.)

Bielschowsky hat sein Verfahren der Silberimprägnation in einer Weise umgestaltet, die die Einbettung in Paraffin gestattet: 1. Das Material wird in 12% Formollösung fixiert. 2) 24—48 Stunden in 2%ige wässrige Agentum nitrium-Lösung. 3) Uebertragung nach raschem Durchziehen durch Aq. dest. in eine frisch anzufertigende Lösung von Silberdiammoniumnitrat $N(NH_4)AgH_2NO_3$ und Silberoxydammoniak $Ag_2O \cdot 2NH_3$. Dieselbe wird dadureh hergestellt, daß zu 20 ccm einer 2% Argentum nitr.-Lösung 2—3 Tropfen einer 40% Natronlauge hinzugefügt werden. Der Niederschlag von Ag_2O wird durch tropfenweises Hinzufügen von Ammoniak gelöst. In dieser Flüssigkeit bleiben die Objekte ½ bis 1 Stunde. 4. Uebertragung der Objekte in 20% Formollösung für 12—24 Stunden. 5. Möglichst rasche Entwässeruug und Einbettung in Paraffin. 6. Serienschnitte mit Eiweißglyzerin aufzukleben. 7. Platinierung oder Vergoldung der Schnitte (z. B. in einem Bad von 2—3 Tropfen einer 1% Goldchloridlösung in 10 ccm Wasser mit 2—3 Tropfen Eisessig). 8. Uebertragung der Schnitte für ½ Minute in eine 5%ige Lösung von Natriumthiosulfat (bei Verwendung saurer Goldbäder unter Zusatz eines Tropfens saurer Sulfitlauge auf 10 ccm Flüssigkeit) zur Entfernung des nicht genügend reduzierten Silbers.

Verff. haben nun mit dieser Methode die Augen vom Kaninchen, Pferd, Hund und Menschen untersucht. Zunächst konnten die Nervenfasern in der Cornea und der Iris mit der Methode dargestellt werden. Nervenzellen in der Iris konnten nicht nachgewiesen werden.

Was die Retina betrifft, so sind besonders die Befunde an der innern retikulierten Schicht zu erwähnen. Es handelt sich hier um ein echtes Retikulum nervöser Fasern, die vielfach mit einander anastomosieren. Mit ihnen stehen auf der einen Seite die Dendriten aus der Ganglienzellenschicht, auf der anderen

Seite die Ausläufer der nervösen Zellen der inneren Körnerschicht in innigem Zusammenhang. Es ist unmöglich, zu bestimmen, wo die Fibrillen der Zellenausläufer endigen und die freien Fibrillen des Retikulum anfangen. Man kann demnach diese Formation als ein diffuses Fibrillengitter bezeichnen. In diese Schicht sind vereinzelte kleine bipolare nervöse Zellen eingestreut, deren lange und zarte Fortsätze sich mit den Fasern der Schicht vermischen. Gestützt wird das nervöse Netz durch ein dichtes Retikulum zarter gliöser Fäserchen, welche aus den seitlichen Fortsätzen der Müllerschen Stützfasern hervorgehen. Die Schicht der inneren Körner ist im Bilde der beschriebenen Methode von der Schicht der Horizontalzellen weit getrennt, welche letztere in den Chromsäurebildern gewöhnlich nur als die äußerste Lage der inneren Körner erscheinen. Auch die Schicht der Horizontalzellen bildet ein Fibrillenretikulum, welches aber im Gegensatz zu demjenigen der inneren retikulierten Schicht allseitig von protoplasmatischer Zellensubstanz umgeben ist. Die äußeren Körner stehen durch zarte Fädchen mit den Innengliedern der Stäbchen und Zapfen in Verbindung und kennzeichnen sich dadurch als die Kerne dieser Gebilde. Ueber die näheren Verbindungsverhältnisse der basalen Teile der Sinnesepithelien mit der nach außen strahlenden kurzen Fortsätzen der Horizontalzellen hat die Methode bisher keinen sicheren Aufschluß gegeben. Läßt sich aber, was mit Wahrscheinlichkeit anzunehmen, ein kontinuierlicher Zusammenhang zwischen den Außenfortsätzen und den Fibrillen des Horizontalzellenretikulum nachweisen, dann wäre die Kette geschlossen und ein Kontinuieren in der großen Gehirnschicht erwiesen. Die Resultate der Verff. zeigen wieder einmal, zu welchen Fehlschlüssen die Anwendung der Golgischen Methode überall geführt hat. *Lewandowski, Berlin.*

964) Zugmayer, E. Ueber Sinnesorgane an den Tentakeln des Genus Cardium. (Zeitschr. f. wiss. Zool., Bd. 76, Heft 3, 1904.

Gegenstand der Unternehmung waren die lichtempfindlichen Organe, welche bei den Lamellibranchiaten Pecten und Spondylus von Poli entdeckt, sodann auch bei Lima und Cardium aufgefunden und von zahlreichen Forschern untersucht wurden; Carrière glaubte in den Organen bei Cardium Leuchtorgane vor sich zu haben.

Zur Fixierung der Mollusken war Pikrinsalpetersäure oder Sublimat-Essigsäure verwendet worden. Einbettung in Paraffin, Dicke der Mikrotomschnitte meist 5 μ Färbung mit Boraxkarmin-Hämatoxlin-chromsaurem Kali nach Schuberg (nach Boraxkarminfärbung kamen die Schnitte auf 10—15 Minuten in ein Gemisch von 3 Liter Wasser und 1 Liter 1 $^0/_0$ Hämatoxylinlösung, darauf auf 5 bis 8 Minuten in 1 $^0/_0$ wässerigev Lösung von chromosaurem Kali) oder Boraxkarmin-Osmium-Holzessig nach Schuberg. Durch letzteres Verfahren wurde eine Bräunung der Nerven- und Gangliensubstanz erzielt.

An den kurzen, kaum den Mantelrand überragenden Siphonalwülsten von Cardium edule findet sich eine Anzahl von kontraktilen Tentakeln, von denen die Mehrzahl knapp unterhalb der Spitze einen bräunlichen Pigmentfleck trägt, der schon mit unbewaffnetem Auge leicht erkennbar ist. Das Pigment gehört den Epidermiszellen an und leidet durch längere Einwirkung des Alkohols. Unter dem Pigmentepithel und damit im Zusammenhang befinden sich einfach gebaute, aber als solche wohl erkennbare Augen, in denen sich, außer dem oberflächlichen Pigmentepithel, Linse, Sehganglion, Retina und ein abschließendes Gewebe unterscheiden lassen, welch letzteres man beliebig als Argenta oder Augenkapsel bezeichnen kann. Die Resultate Zugmayers stimmen aber mit denen Pattens überein. In seiner Deutung am meisten umstritten ist die Linse, die nach Drost als Sehganglion, nach Rawitz als Giftdrüse anzusehen ist. Zugmayer hält aber das, was Rawitz für giftige Sekretmasse hält (die Argenta), nicht dafür, denn es handelt sich hier nicht um Ansammlungen von Tröpfchen, sondern um ein Gewebe von faserigen oder blättrigen, kernhaltigen Zellen.

Außerdem findet sich nicht nur an den augentragenden, sondern auch an vielen der übrigen Tentakel ein langhaariges Sinnesepithel mit zugehörigem Ganglion in einer Grube an der Spitze des Tentakels. Der Stammnerv des Tentakels entsendet je einen Ast in das Auge und nach dem Ganglion des Sinnesepithels. Pattens Annahme, daß die Augen von Cardium edule früher höher ent-

wickelt, jetzt aber degeneriert seien, ist zwar nicht bewiesen, erscheint aber nicht ganz unwahrscheinlich; die Untersuchung der ontogenetischen Entwicklung des Organs müßte hierüber Klarheit bringen.

Die Sinnesorgane der Tentakel verhalten sich nun bei den einzelnen Cardium-Spezies sehr verschieden. Bei Cardium tuberculatum und rusticum werden Sinnesorgane vollständig vermißt. Bei Cardium pancicostatum und C. oblongum fehlen lichtempfindliche Organe, dagegen sind an den Tentakel Sinnesgruben vorhanden. Die große japanische Art Cardium muticum dagegen besitzt eine ganze Menge von hochentwickelten Augen, die nicht nur von den Augen bei Cardium edule in einigen wichtigen Punkten abweichen, sondern auch eine Höhe der Ausbildung erreicht haben, wie sie nur von wenigen Mollusken übertroffen wird. Das Pigment gehört bei C. muticum nicht der Epidermis an, sondern bildet eine innere, urnenförmige Umhüllung um den ganzen Augenkörper, mit Ausnahme der kreisförmigen Pupille und der einen Stelle an der Basis, wo der Nerv eintritt. An der Retina lassen sich zwei Zonen unterscheiden, die distale der lichtempfindlichen Zellen und die proximale der Stäbchen, die letzteren sind von einer helleren Zone umgeben, die sie wie ein Mantel einhüllt; Stäbchen und Stäbchenmantel zeigen auf Längsschnitten eine feine, horizontale Querstreifung.

Außer den Augen ist bei Cardium muticum in der Tentakelgrube noch ein Haarsinnesorgan vorhanden. *Ballowitz*, *Greifswald.*

965) Loewenthal. Beitrag zur Kenntnis der Körnerzellen des Neunauges. (Anat. Anz., Bd. 25, No. 4.)

Verf. hat an Zupfpräparaten von Formalinmaterial der Neunaugenhaut nach Färbung mit Hämatoxylin-Eosin über die Beschaffenheit des Zellenleibes, das Verhalten der Fortsätze im Zelleninneren, und die Vorgänge, die man am Kerne der als „Körnerzellen" bekannten Elemente der Petromyzonepidermis folgendes festgestellt. Im Zellenkörper ist deutlich ein hyaliner und ein grobkörniger Teil zu unterscheiden. Außerdem enthält er noch andere bei besonderer Methodik stark mit Hämatoxylin färbbare Körner von wechselnder Lage. Der Fortsatz der Zelle läßt sich deutlich ins Innere verfolgen, wie von F. E. Schulze richtig angegeben und von neueren Untersuchern zu Unrecht geleugnet wurde. Die letzte Endigung scheint sich in der granulierten Zone um den Kern herum zu verlieren. Bei den mit zwei Fortsätzen versehenen Zellen können diese im Inneren konvergieren, divergieren oder sich kreuzen. Der Kern läßt Bilder erkennen, die deutlich auf amitotische Teilungen und Abscheidungen hindeuten. *Poll*, *Berlin.*

966) Vigier, P. Mécanisme histologique de la frisure des productions pileuses. (Assoc. anat. 6e réun. Toulouse, mars 1904.)

Après avoir minutieusement décrit comparativement les caractères anatomiques du follicule pileux dans la chevelure du nègre et la toison du mouton, Vigier recherche la cause de la frisure. Il s'élève contre l'opinion généralement admise que le follicule tout entier ne sert pas de matrice au poil pour lui donner sa forme. La cause première de la frisure est dûe à la crête semi-lunaire oblique qui surmonte le bulbe pileux; cette crête est un caractère spécifique héreditaire propre à certaines races humaines ou animales; l'enroulement du follicule sur lui-même est un phénomène secondaire. *Soulié*, *Toulouse.*

967) Retterer, E. Réactions du tégument externe à la suite d'un seul décollement sous-cutané. (C. R. Soc. Biol. Paris, 25 juin 1904.)

Un seul décollement du tégument externe détermine une infiltration sanguine et la régression des éléments conjonctifs avoisinants. Les éléments du derme sont tuméfiés mais n'entrent pas en multiplication. L'épiderme qui n'a pas été lésé, s'hypertrophie par mitose: les cellules, malpighiennes se transforment en tissu conjonctif réticulé aux dépens duquel les papilles dermiques s'allongent. Ce nouveau tissu sert à remplacer la perte de substance produite par la résorption des couches profondes du derme. *Soulié, Toulouse.*

968) Hubrecht. The trophoblast. (Anat. Anz., Bd. 25, H. 4.)

Richtigstellung der mißverständlichen Auslegungen, die von Seiten der Embryologen und Gynäkologen der Ausdruck „Trophoblast" erfahren hat.

Poll, *Berlin.*

969) Morgan. The dispensability of the constant action of gravity and of a centrifugal force in the development of the toad's egg. (Anat. Anz., Bd. 25, H. 4.)

Um jede Regelmäßigkeit in der Wirkung der Zentrifugalkraft auf die sich entwickelnden Kröteneier auszuschließen, befestigte Verf. die Röhrchen an den Speichen eines mit Wasserkraft getriebenen Rades, so, daß auch für jede einzige Umdrehung für jedes einzelne Ei jede Regelmäßigkeit der Bewegung auszuschließen war. Unterstützt wurde die Irregularität durch einen im Innern der Röhrchen angebrachten, entsprechend geschützten Draht. Trotzdem entwickelten sich alle Eier zu normalen Larven, und zwar schneller als die Kontrolleier, nur eine Spina bifida kam zur Beobachtung. *Poll, Berlin.*

970) Ferret, P. et Weber, A. A propos de la piqure des enveloppes secondaires de l'œuf de poule. (Réunion biol. Nancy, 19 avril 1904.)

La piqure des enveloppes n'est pas susceptible d'altérer l'évolution de l'embryon, elle a une action légère et inconstante sur l'orientation de l'embryon et la forme de l'aire vasculaire. *Soulié, Toulouse.*

971) Ferret, P. et Weber, A. Etude d'une monstruosité rare des embryons d'oiseaux, l'ourentérie. (Assoc. des anat. 6e reun. Toulouse, mars 1904.)

Cette monstruosité, signalée par Rabaud, se caractérise par la pénétration de l'extremité caudale à l'intérieur du tube digestif; elle peut prendre deux aspects différents suivant que le tube nerveux est simple ou dédoublé. Les auteurs pensent que cette malformation doit donner naissance à certaines tumeurs sacro-coccygiennes de nature mal définie. On peut obtenir cette monstruosité par simple piqure des enveloppes secondaires de l'œuf de poule. *Soulié. Toulouse.*

972) Giard, A. Sur la parthénogénèse artificielle par desséchement physique. (C. R. Soc. Biol. Paris, 16 avril 1904.)

A la suite d'expériences de déshydration et de rehydration sur des œufs d'étoile de mer (Asterias rubens), Giard a pu obtenir un développement parthénogénétique de ces œufs; toutefois il faut que le desséchement ne soit pas exagéré. Le desséchement agit de la même manière qu'une action excitante produite sur le système cutané; il amène le ralentissement du processus physiologique de la segmentation, mais, par une sorte de compensation il produit une tendance aux modes abréviatifs et cœnogénétiques sur les œufs dont le développement normal est palingénétique. *Soulié, Toulouse.*

973) Kostanecki, K. Cytologische Studien an künstlich parthenogenetisch sich entwickelnden Eiern von Mactra. (Arch. mikr. Anat. Bd. 64.)

Verf. hat Versuche über künstliche Parthenogenesis an Eiern von Mactra angestellt. Diese eignen sich besonders dazu, da sie sich selbst noch lange Zeit unbefruchtet im Meerwasser nicht weiter entwickeln, keinen Richtungskörper ausstoßen. Besondere Vorsichtsmaßregeln wurden bei der Entnahme der Eier beobachtet, um nicht doch versehentlich Spermien mit ihnen zusammenzubringen und stets ein Teil als Kontrolleier in gewöhnlichem Meerwasser aufbewahrt. Zur Verwendung kamen Zusätze von KCl, NaCl und $CaCl_2$, sowie von eingedampftem Meerwasser zu gewöhnlichem und zwar werden die Eier längere oder kürzere Zeit in der Mischung gelassen, und dann in frisches Meerwasser übergeführt. Unter bestimmten Umständen gelang es, sowohl die Ausstoßung der Richtungskörper als auch die ersten Stadien der Furchung hervorzurufen. Am nächsten dem normalen Typus kamen die Eier, die mit KCl Gemisch behandelt waren. Verf. hat deshalb im wesentlichen nur diese Eier näher untersucht und gibt von seinen Details, insbesondere von der Ausstoßung der Richtungskörper, der auftretenden Strahlungen usw. über 100 Abbildungen, wegen deren auf die Arbeit selbst verwiesen werden muß. *Thomé, Straßburg.*

974) Gutherz, S. Selbst- und Kreuzbefruchtung bei solitären Ascidien. (Arch. mikr. Anat. B. 64.)

Verf. hat bei Phalusia mammillata, sowie bei Ciona intestinalis Versuche angestellt über Selbst- und Kreuzbefruchtung. Es ergab sich, daß bei Phalusia es in beiden Fällen zur Entwicklung normaler Larven kam, während bei Ciona Kreuzbefruchtung stets zu positiven, Selbstbefruchtung fast stets zu negativen Ergebnissen führte. *Thomé, Straßburg.*

975) Wilder, H. H. The early development of Desmognathus fusca. (The American Naturalist. Vol. XXXVIII. No. 449. Feb. 1904.)

The article reports of a brief study of the surface of the eggs during the first three days of cleavage. The cleavage is holoblastic and not of the meroblastic type as the author formally supposed from his study of the later stages.

Lewis, Baltimore.

976) Moenkhaus, W. J. The development of the hybrids between Fundulus Heteroclitus and Menidia Notata with especial reference to the behavior of the maternal and paternal chromatin. (American Journ. of Anat. Vol. III. No. 1. 1904.)

The eggs of Fundulus heteroclitus can be readily impregnated with the sperm of Menidia notata and even more readily the eggs of Menidia with the sperm of Fundulus. Many such eggs develop normally bi varying stages but never go beyond the closure of the blastopore. The rhythm of cleavage is normal for that of the eggs species, a spermatozoon with a different rate of cleavage does not modify the rate of the hybrid egg. Dispermic eggs fall at once into four cells oft the normal size and arrangement. The chromosomes of the two parent species are morphologically distinguishable, and during the development of the hybrids the chromosomes retain their individuality. During the first two cleavages each kind remains grouped and bilaterally distributed on the spindle. In later stages there is a mingling of the chromosomes without destroying their individuality for in certain stages both kinds can be readily seen. In these hybrids any nuclear conditions which would indicate that the chromatin is bilaterally arranged does not indicate any bilateral distribution of the two paternal chromatins in those nuclei.

The conditions obtaining in these hybrids are considered among the strongest evidences in support of Boveri's hypothesis that the individual chromosomes persist and do not mix in the resting stages of the nuclei. *Lewis, Baltimore.*

977) Osborn, H. F. The Reptilian Subclasses, Diapsida and Synapsida and the early History of the Diaptosauria. (Memoirs of the American-Museum of Natural History. Vol. I. Nov. 1903.)

Klassifikation und Phylogonie der Reptilien befinden sich gegenwärtig im Zustande großer Verwirrung. Diese Verhältnisse beleuchtet Verf. an der Hand der jüngeren Literatur, und schlägt, um diese mißliche Umstände zu erklären, für die Reptilien 2 Unterklassen vor: Nämlich die Unterklasse: Synapsida — vornehmlich mit einem oder ungeteilten Schläfenbogen ausgestattet — und die Unterklasse der Diapsida vornehmlich mit doppelten oder getrennten Schläfenbogen versehen.

Zur Unterklasse der Synapsida stellt er I. Cotylosauria. II. Anomodontia, 1. Theriodontia, Cynodontia, Gomplodontia, 2. Dicynodontia, 3. Placodontia. III. Testudinata. IV. Sauropterygia, 1. Nothosauria, 2. Plesiosauria.

Zur Unterklasse der Diapsida bringt er I. Diaptosauria, 1. Proterosauria, 2. Pelycosauria, 3. Rhynchosauria, 4. Procolophonia, 5. Proganosauria, 6. Chovistodera, 7. Rhynchocephalia. II. Phytosauria (mit Belodonten und Actosaurus.) III. Ichthyosauria. IV. Crocodilia. V. Dinosauria, 1. Theropoda, 2. Cetiosauria, 3. Orthopoda. VI. Squamata, 1. Lacertilia, 2. Mosasauria, 3. Ophidia. VII. Pterosauria.

Von dem Synapsida nehmen nach Verf. durch einige unbekannte Glieder der Anomodontier die Säugetiere ihren Ursprung, von den Diapsida lassen sich die Vögel durch einige unbekannte zwischen den Protorosauria und Dinosauria stehende Typen ableiten.

Die hauptsächlich verschiedenen Charaktere der beiden Unterklassen sind folgende:

I. Synapsida: 1. Schädeldach solid (Cotylosauria) oder mit nur einer großen supratemporalen Fenestra, die laterotemporale Fenestra fehlend oder rudimentär. 2. Squamosum groß, frühzeitig verschmelzend mit dem Prosquamosum, durch Sutur verbunden mit dem Quadratum und mehr oder weniger auch dasselbe bedeckend. 3. Quadratum mehr oder weniger reduziert, nie beweglich. 4. Coracoid und Procoracoid getrennt oder verbunden durch Sutur. 5. Phalangen Formel, ursprünglich 2, 3, 3, 3, 3 oder weniger als 2, 3, 4, 5, 3.

II. Diapsida: 1. Schädeldach offen durch zwei deutliche Schläfenbogen, welche sekundär einer oder beide verschwinden können. 2. Squamosum relativ klein, häufig getrennt vom Prosquamosum, keine Gelenkung mit dem Unterkiefer eingehend. 3. Quadratum relativ groß, unbedeckt und sekundär beweglich. 4. Coracoid und Procoracoid früh verschmolzen in einem einzigen Knochen oder Procoracoid degeneriert. 5. Phalangen Formel ursprünglich 3, 3, 4, 5, 3—4.

Nach einigen wertvollen Bemerkungen über die Ordnung der Cotylosaurier unter den Synapsida und den ähnlichen Momenten zwischen beiden Unterklassen kommt der Verf. auf die Diaptosauria, die von ihm aufgestellte neue und primitivste Unterordnung unter den Diapsida zu sprechen; er charakterisiert dieselben folgendermaßen: „Primitive Diapsiden. Schädel mit 2 Schläfenbogen. Wirbel typisch amphicoel, durchbohrt oder undurchbohrt, Hypocentra vorhanden an der ganzen Wirbelsäule oder reduziert in der Dorsalregion. Rippen ursprünglich an allen Wirbeln, vor dem 8—10 Schwanzwirbel, gewöhnlich einköpfig, kapitulare Verbindungen, hypozentral, pleurozentral oder neurozentral. Abdominalrippen oder Plastron immer vorhanden, Coracoid und Präcoracoid getrennt bei primitiven Formen, aber frühzeitig vereinigt in einen einzelnen Knochen. Pubis und Ischium in beständigem Kontakt, oder sekundär getrennt durch die Fenestr. puboischiad.“

Diese Unterordnung umfaßt nach Verf. folgende Gruppen: 1. Proterosauria Seeley, 2. Pelycosauria, Cope, 3. Rhynetosauria ord. nov., 4. Procolaphonia, Seeley, 5. Proganosauria, Baur, 6. Choristodera Cope, 7. Rynchocephalia Günther.

Der Referent ist unabhängig vom Verf. in einer demnächst erscheinenden Arbeit über permische Amphibien und Reptilien von Texas zu dem gleichen Schluß gelangt, daß die Reptilien in zwei Gruppen zerfallen, eine spezielle Einteilung wurde indeß nicht vorgenommen. Der Referent wird sich erlauben, später nochmals darauf zurückzukommen. *Broili, München.*

978) **Revue générale d'histologie.** — Sous la direction des professeurs J. Renaut et Cl. Regaud et avec la collaboration de savants français et étrangers, se publie une revue générale d'histologie comprenant l'exposé successif des principales questions d'anatomie générale, de structure, de cytologie, d'histogénèse, d'histophysiologie et de technique histologique. Le premier fascicule du tome I est consacré à l'étude des „terminaisons nerveuses et des organes nerveux sensitifs de l'appareil locomoteur“ par Regaud et Favre; il se compose de 140 pages et renferme 34 figures. *Soulié, Toulouse.*

II. Pathologische Anatomie.

979) **Sehrt. Zur Kenntnis der fetthaltigen Pigmente.** (Virch. Arch. Bd. 177, H. 2, August 1904.)

Verf. untersuchte in etwa 60 Fällen möglichst alle Arten von Pigment, die er in melanotische, eisenhaltige, Abnutzungspigmente, Pigmente der glatten Muskulatur und Luteïn einteilt. Die Untersuchung geschah sowohl an Gefrierschnitten als an Paraffinpräparaten, die möglichst lange mit fettlösenden Agentien behandelt worden waren. Die Schlußsätze des Verf. lauten: 1. Nicht nur die Herz-, Samenbläschenepithel- und Ganglienzellenpigmente des Zentralnervensystems färben sich mit Sudan III bezw. Fettponceau, sind also nach obigen Untersuchungen fetthaltige Pigmente, d. h. Pigmente, die mit einer Fettsubstanz in irgend einer mehr oder weniger festen, mechanischen oder chemischen, zurzeit noch nicht geklärten Bindung stehen, sondern dies ist bei allen Abnutzungspigmenten und einer Reihe eisenhaltiger Pigmente der Fall. 2. Das Luteïn ist bis jetzt das einzige Pigment des menschlichen Körpers, das als Lipochrom bezeichnet werden darf, da hier sowohl Schwefelsäure- wie Jodjodkaliumreaktion positiv ausfallen, bei dem auch dann die Sudanreaktion noch positiv ist, wenn lange stark fettlösende Agentien eigewirkt haben, was bei anderen fetthaltigen Pigmenten nie der Fall ist. *Beitzke, Berlin.*

980) **Neumann, E. Nochmals die Pigmentfrage.** (Virch. Arch. Bd. 177, H. 3, September 1904.)

Blutpigmente können nicht nur aus roten Blutkörperchen, Trümmern von

solchen und Hämoglobintropfen, sondern auch aus gelöstem und in die Umgebung diffundiertem Blutfarbstoff entstehen. Bei Blutungen bildet sich nach den Untersuchungen von Langhans im Blutkuchen selbst Hämatoidin, im anstoßenden Gewebe Hämosiderin; infolge der alsbald eintretenden geweblichen Vorgänge können die Pigmente verlagert werden und sich unter Umständen bei der Untersuchung unmittelbar neben einander finden. Schon mit Rücksicht auf die verschiedenen Bildungsstätten der beiden Pigmente sowie auf das zeitlich meist frühere Auftreten des Hämatoidins ist die Annahme unzulässig, daß Hämosiderin in eisenfreies Hämatoidin übergehen könne; aus denselben Gründen ist es falsch, zu glauben, das Hämoglobin spalte sich in einen eisenhaltigen und einen eisenfreien Körper. Vielmehr verdanken beide Pigmente zwei verschiedenen chemischen Prozessen ihre Enstehung, und zwar handelt es sich beim Hämosiderin wahrscheinlich um eine Oxydation durch den im Gewebe vorhandenen Sauerstoff, beim Hämatoidin um eine Reduktion. Eine Bildung von melanotischem Pigment aus Blutfarbstoff ist bisher nicht einwandsfrei nachgewiesen, mit Ausnahme des Malariapigments, das jedoch durch Vermittelung des Malariaparasiten und nicht durch im menschlichen Körper selbst wirksame Kräfte gebildet wird. *Beitzke, Berlin.*

981) Abrikosoff. Anatomische Befunde in einem Falle von Myxödem. (Ibidem.)

Als wesentliche Befunde ergaben sich bei der Sektion einer 52jährigen Myxödemkranken vollständiger Ersatz des Schilddrüsengewebes durch Fett- und Bindegewebe sowie eine beträchtliche Vergrößerung des vorderen Lappens der Hypophysis infolge von Vermehrung, Vergrößerung und colloidaler Degeneration der chromophilen Zellen. Zu erwähnen ist außerdem noch die überaus reichliche Fettablagerung, besonders auch an ungewöhnlichen Stellen wie der Submucosa des Darms und der Zungenschleimhaut; sie ist ebenso wie die gefundene starke Kalkablagerung in den Nieren, der Leber, die Petrifikation der Schilddrüsengefäße als schwere Stoffwechselstörung aufzufassen. *Beitzke, Berlin.*

982) Loghem, J. v. La resorption de l'acide urique et de l'urate de soude. (Anal. Inst. Pasteur, 25. Juli 1904.)

Riehl und Rindfleisch haben phagocytäre Veränderungen an Gichtknoten beschrieben, wie auch schon das Schicksal von Harnsäure und harnsauren Salzen untersucht ist, welche ins Gewebe eingespritzt wurden. Verf. fand Bilder, die er so deutet, daß Harnsäure, welche bereits in Lösung gebracht und von Zellen aufgenommen ist, nach dem Tode der Zellen als harnsaures Natron auskristallisiert. Nach seinen Versuchen verschwindet eingespritzte Harnsäure viel schneller als Freudweiler es angegeben hat. An den Grenzen des ursprünglichen Tophus finden sich später wieder Kristalle, die aber von der eingespritzten Harnsäure mikrochemisch verschieden sind und aus harnsaurem Natron bestehen. Das Salz kristallisiert im normalen Gewebe aus. Bringt man Collodiumsäckchen mit Harnsäure oder harnsaurem Natron in die Bauchhöhle, so verschwindet nur Harnsäure, aber nicht das Salz. Zur Lösung des Salzes sind wohl Zellen nötig. — Immer nur ein Teil eingespritzter Harnsäure wird als Salz auskristallisiert, der Rest wird durch die Cirkulation beseitigt. Harnsäure und ihr Salz sind chemotaktisch indifferent. Die harnsauren Salze werden durch Phagocyten beseitigt, wobei die saure Reaktion der Zellen eine Rolle spielt. *Jacoby, Heidelberg.*

983) Stoeltzner. Ein Fall von pseudorhachitischer, hämorrhagischer Skeletterkrankung bei einem jungen Hunde. (Virch. Arch. Bd. 177, H. 3, September 1904.)

An den Skelettknochen eines jungen Hundes fanden sich multiple Blutungen unter das Periost sowie Hämatome und hämorrhagische Infiltration im Knochenmark; Frakturen bestanden nirgends. Mikroskopisch zeigte sich außerdem Atrophie der Corticalis und der Spongiosabälkchen. Osteoide Säume und Osteoblasten fehlten fast ganz; das Mark bestand in den Epiphysen überwiegend aus Fettzellen; in den Diaphysen hatte es nur im Bereiche der Spongiosa splenoiden Charakter, im übrigen war es zellarm und von faseriger Struktur. Die Affektion ähnelt der Barlowschen Krankheit, von der sie sich jedoch durch die Beschaffenheit des Markes unterscheidet. *Beitzke, Berlin.*

984) Prym. Ueber die Veränderungen der arteriellen Gefäße bei interstitieller Nephritis. (Ibidem.)

Verf. untersuchte mikroskopisch zwei Fälle von interstitieller Nephritis und stellte ausgedehnte Erkrankung der kleinen Arterien fest. Es handelte sich weniger um produktive Veränderungen der Intima als vielmehr um sehr verbreitete Verfettung. Verf. rechnet diese letzteren Vorgänge mit Jores der Arteriosklerose zu und glaubt, daß eine beginnende Arteriosklerose stets bei interstitieller Nephritis zu finden sei. *Beitzke, Berlin.*

985) Fahr. Zur Frage der Aortitis syphilitica. (Ibidem.)

Untersuchung von 152 Aorten. In 103 Fällen ohne, in 17 mit Syphilis fanden sich keinerlei produktiv-entzündliche Herde in der Adventitia und Media, wohl dagegen in 12 Fällen mit konstatierter sowie in 19 Fällen ohne nachweisbare Syphilis. Allerdings unterschied sich das Granulationsgewebe in diesen letzten 19 Fällen von dem in den 12 vorhergehenden beschriebenen wesentlich dadurch, daß es keine Neigung zu starker narbiger Schrumpfung zeigte. Verf. kommt zu dem Schlusse, daß das Vorhandensein selbst ausgedehnter entzündlicher Prozesse in Adventitia und Media allein noch keinen Schluß auf die Ursache der Erkrankung zuläßt. *Beitzke, Berlin.*

986) Oberwinter. Ein Fall von angeborener Kommunikation zwischen Aorta und Arteria pulmonalis mit gleichzeitiger Aneurysmabildung des gemeinschaftlichen Septums. (Münchn. med. Wochenschr. 1904 No. 36.)

Sektionsbefund: Rechter und linker Vorhof etwas dilatiert. Anfangsteil der Pulmonalis fast bis an die Bifurkationsstelle bis zu $8^1/_2$ cm erweitert. Von hinten und rechts buchtet sich die Gefäßwand in das Lumen hinein vor. Die Vorbuchtung beginnt 1 cm unterhalb der Pulmonalklappen und geht ca. $3^1/_2$ cm über diese hinaus. Auf ihrer Höhe ein kreisrundes Loch von $^1/_2$ cm Durchmesser, durch welches man in die Aorta gelangt. Die Oberfläche der Vorbuchtung ist fein gerunzelt, die Intima fleckenweise leicht verfettet. Linker Ventrikel stark hypertrophisch, mäßig dilatiert. Aorta auf der Höhe des Arcus nur von $6^1/_2$ cm Umfang. Oberhalb der Valvula semil. sin. walnußgroße, aneurysmatische Vorbuchtung der Aortawand, entsprechend der Vorwölbung in die Pulmonalis. Der Eingang zu diesem Aneurysma ist von einem dicken Wulst von $4^1/_2$ cm Durchmesser umgeben. An der tiefsten Stelle des Sackes das in die Pulmonalis führende Loch.

Verf. glaubt, daß es sich um eine Entwicklungshemmung des Septums handle, welches sich bei der Differenzierung des Truncus arteriosus in Aorta und Pulmonalis aus den beiden leistenförmigen Verdickungen bildet, die einander entgegen wachsen, um mit einander zu verschmelzen und so zwei getrennte Schläuche zu schaffen: Aorta und Arteria pulmonalis. *Runge, Berlin.*

987) Hart. C. Beiträge zur Pathologie des Gefäßsystems. (Virch. Arch. Bd. 177, H. 2, August 1904.)

I. Zur Kenntnis der Arteriensyphilis. 32jähriger Mann mit zahlreichen Gummiknoten und syphilitischen Narben an den verschiedensten Körperregionen sowie einem orangegroßen, kugeligen Aneurysma der Aorta ascendens. Die Innenfläche desselben war runzlig-höckerig, stellenweise mit strahligen Narben; daneben bestanden kleine, bis linsengroße, mattgelbe Höcker sowie kirschkerngroße, teilweise durch Thromben ausgefüllte Vertiefungen. In der dem Aneurysma anliegenden Wandpartie der komprimierten Pulmonalis fand sich eine flache, höckrige, längsovale Erhebung. Mikroskopisch fand sich in Media und Adventitia der Aorta wie an der erwähnten Stelle der Pulmonalis ein Granulationsgewebe aus Lymphocyten, Leukocyten, epitheloiden Zellen, zahlreichen Riesenzellen und nekrotischen Herden bestehend, das die Gewebselemente auseinanderdrängte und stellenweise erheblich rarefizierte. Die Intima war in der Aorta intakt, in dem pulmonalen Herd hingegen zerstört. Verf. steht nicht an, die gefundenen Veränderungen als syphilitische zu bezeichnen und für die Entstehung des Aortenaneurysmas verantwortlich zu machen. Welche Gewebsveränderung speziell die abnorme Dehnbarkeit der Aortenwandung bedingt, darüber herrscht zurzeit noch keine völlige Klarheit.

II. Ulceröse Endocarditis mit Beteiligung des offenen Ductus Botalli. Zwei Fälle (23jähriger Mann und 24jähriges Mädchen). In beiden Fällen fand sich

eine ulceröse Endocarditis aortica mit reichlichen papillären Efflorescenzen. Der Ductus Botalli war für eine mittelstarke Sonde durchgängig, von der Aorta aus trichterförmig eingezogen. In und an dieser Vertiefung sowie in der Pulmonalis herz- und lungenwärts saßen zahlreiche stecknadelkopfgroße rote Auflagerungen; im zweiten Falle war außerdem der Ductus Botalli durch einen Embolus verschlossen. Die Lokalisation gerade an dieser Stelle ist auf eine Wirbelbildung im Blutstrom zurückzuführen; irgendwelche Veränderungen der Intima konnten unter diesen Auflagerungen durch die mikroskopische Untersuchung nicht festgestellt werden. *Beitzke, Berlin.*

988) Lubarsch. Ueber Knochenbildung in Lymphknoten und Gaumenmandeln. (Virch. Arch. Bd. 177, H. 3, September 1904.)

Verf. untersuchte an einem sehr großen Sektionsmaterial die verkalkten Bronchial-, Tracheal-, Mesenterial-, Retroperitoneal- und Periportaldrüsen sowie die Gaumentonsillen, sofern sich bei Durchschneiden und Betastung eine Resistenz darin feststellen ließ. Er gelangt zu folgenden Schlüssen:

„In verschiedenen Lymphknoten ist das Auftreten von Knochenbildungen im Anschluß an verkalkende Tuberkulose ein häufiges Ereignis. Diese Knochenbildungen entstehen durch Metaplasie aus der den tuberkulösen käsigen Herd umschließenden Bindegewebskapsel, und die Ablagerung reichlicher Kalksalze im nekrotischen Herd gibt dazu den Anstoß. Die Knorpel- und Knochenbildungen in den Gaumenmandeln, sind zum Teil auf fötale Knorpeleinlagerungen, zum Teil auf metaplastische Entstehung aus entzündetem Bindegewebe zurückzuführen." — Letztere Annahme stützt Verf. hauptsächlich damit, daß in manchen Tonsillen zahlreiche, herdförmig verteilte Knochenspangen vorhanden sind, und man gelegentlich Uebergänge aus narbigem Bindegewebe in Knorpel und Knochen beobachten kann. *Beitzke, Berlin.*

989) Jochmann, G. und Moltrecht. Ueber seltenere Erkrankungsformen der Bronchien nach Masern und Keuchhusten. (Beitr. z. patholog. Anatom. u. allgem. Patholog. Bd. 36, H. 2, 1904.)

In drei Fällen doppelseitiger Bronchopneumonie bei Kindern ($2^1/_4$ jähriger Knabe mit Masern und Keuchhusten; $2^1/_2$ jähriger Knabe mit Masern und $4^1/_2$ jähriger Knabe mit Masern) zeigten sich makroskopisch starke Bronchiektasieen, unregelmäßig verzogene wie angenagte Bronchialwände mit grauweißen gegen das eventuell lufthaltige gerötete Parenchym wallartig abgesetzten Infiltrationsringen. Mikroskopisch (Härtung in absolutem Alkohol und Formol; Färbung mit Hämatoxylin-Eosin, polychromem Methylenblau, Lithionkarmin-Orcein und nach Weigert [Fibrin]) erweist sich die Erweiterung der Bronchien bedingt durch hochgradige Veränderungen der Bronchialwand, in welcher außer Epithelverlust, dichter Rundzelleninfiltration, rundzelliger Durchsetzung der stellenweis geschwundenen Muscularis und Zerstörungen der Elastica vor Allem eine außerordentliche Durchsetzung mit Fibrin (stets innerhalb der Elastica!) gefunden wird, die zum Teil netzartig-fein in das peribronchiale Gewebe ausstrahlt. Die grauweißen scharf markierten Infiltrationswälle um die erweiterte Lumina sind bedingt zum Teil durch diese fibrinöse Durchsetzung der Bronchialwand, zum Teil durch kontinuierliches Uebergreifen der Entzündung und insbesondere auch der fibrinösen Exsudation auf die anliegenden Alveolen.

Die durch die eitrig-fibrinöse Entzündung erschlafften Bronchialwände werden durch den erhöhten intrabronchialen Luftdruck beim Husten ektatisch: sogenannte „atrophische" Bronchiektasie. Durch die Fibrinausschwitzung innerhalb der Bronchialwand erhalten diese Fälle eine Sonderstellung gegenüber den sonst an den Bronchien zur Beobachtung gelangenden fibrinösen Exsudationen (fortgeleitete Rachen- und Trachealdiphtherieen; Bronchitis fibrinosa chronica und Bronchitis fibrosa obliterans), von denen letztere (bindegewebige Organisation intrabronchialer Fibrinausschwitzung) neuerdings auch bei Masern beschrieben wurde.

Pick, Berlin.

990) Faber, K., und Bloch, F. Ueber die pathologischen Veränderungen am Digestionstractus bei der perniciösen Anämie. (Arch. f. Verdauungskrankh. Bd. X, H. 1.)

Die beiden Verff., welche bereits mehrfach zu dem im Titel genannten Thema

Arbeiten geliefert haben, kommen auf Grund neuer Untersuchungen zu dem Schluß, daß man bei perniciöser Anämie häufig eine diffuse Gastritis mit Tendenz zur Atrophie des Drüsengewebes findet, doch könne man nicht annehmen, daß die Gastritis zur Ursache der Anämie werde. F. und B. halten beide Zustände für die koordinierte Folge einer gemeinsamen Ursache (Anämie erzeugendes Gift, das vom Magen ausgeschieden wird?). Darmatrophie ist nach den Untersuchungen von F. und B. durchaus kein konstanter Befund bei perniciöser Anämie, doch neigen die Verff. der Annahme zu, daß vielleicht der Darm der Ort ist, in welchem das supponierte Gift entsteht. Bezüglich der von den Verff. in den einzelnen Fällen erhobenen anatomischen Befunde und ihrer Kritik der früheren Untersuchungen, bei welchen die durch Leichenfäulnis bedingten Veränderungen nicht genügend berücksichtigt worden sind, muß auf das Original verwiesen werden.

Strauß, Berlin.

991) Bleichroeder. Ueber Lebercirrhose und Blutkrankheiten. (Virch. Arch. Bd. 177, H. 3, September 1904.)

Gelegentlich anderweitiger Untersuchungen waren dem Verf. Unterschiede zwischen dem Befund am Magen bei Lebercirrhose und bei Herzfehlern aufgefallen, und zwar wies der Magen bei Lebercirrhose große Aehnlichkeit mit dem Magen bei Blutkrankheiten auf. Desgleichen näherten sich die anatomischen Veränderungen der Milz bei Lebercirrhose durchaus den bei Blutkrankheiten anzutreffenden. Die Aehnlichkeit wird dadurch noch größer, daß Verf. in der Mehrzahl der Fälle von Lebercirrhose rotes Knochenmark, einmal auch Charcot-Leydensche Kristalle vorfand. Da Verf. in den Milzvenen einen außerordentlichen Lymphocytenreichtum, einmal sogar ein direktes, sarkomähnliches Einwuchern von Milzzellen in eine Vene beobachten konnte, so hat er sich von der Genese der Lebercirrhose folgende Anschauung gebildet: Die Lebercirrhose ist eine Blutkrankheit, welche zunächst eine Schwellung der Milz verursacht. Aus der erkrankten Milz wandern Lymphocyten durch die Pfortader in die Leber ein und lagern sich hier im periportalen Bindegewebe ab, wie das bei der nahe verwandten Leukämie ebenso der Fall ist. Aus dieser kleinzelligen Infiltration soll sich dann nach Verf. schrumpfendes Bindegewebe entwickeln. Die Ursache für die Lebercirrhose ist also nicht in der Leber selbst, sondern im Pfortaderquellengebiet, vornehmlich in der Milz zu suchen. Der Ikterus bei Lebercirrhose ist nicht als Stauungs-, sondern als hämatogener Ikterus anzusehen, verursacht durch den Untergang zahlreicher Erythrocyten. Die Bantische Krankheit hält Verf. von der Lebercirrhose nicht für verschieden. Banti habe das ungeheure Verdienst, zuerst diese Krankheit als zu den Blutkrankheiten gehörig aufgefaßt und eine entsprechende Therapie mit Erfolg eingeleitet zu haben. *Beitzke, Berlin.*

992) Schwalbe, E. Intraabdominelle Hernie der Bursa omentalis bei geschlossenem Foramen Winslowii. (Ibidem.)

Bei der Sektion einer 34 jährigen, an Nephritis und Herzfehler verstorbenen Frau fand sich folgender interessanter Nebenbefund: Das Quercolon lief in großem Bogen bis tief zur Beckenhöhle hinab; rechte und linke Flexur befanden sich an normaler Stelle. Das Ligamentum gastro-colicum war lang ausgezogen, spinnwebendünn und vielfach durchbrochen; hindurch schimmerten die Dünndärme, welche mit ihrem Mesenterium fast gänzlich in der Bursa omentalis lagen. Bei Emporheben des Quercolon gewahrte man die Bruchpforte, eine gut 5 cm im Durchmesser haltende Oeffnung im Mesocolon. Das Foramen Winslowii war verschlossen. Wahrscheinlich ist diese Lücke im Mesocolon angeboren und die Entstehung der Hernie durch ein kongenital abnorm langes Colon und Mesocolon transversum begünstigt. *Beitzke, Berlin.*

993) Ruckert. Ueber Knochen- und Knorpelbefunde in den Tonsillen. (Ibidem.)

Verf. beschreibt an den Tonsillen von vier Erwachsenen Knorpel- und Knocheninseln, die sich schon durch ihre makroskopische Beschaffenheit verraten hatten. Narbige Veränderungen am Tonsillengewebe waren nur in einem der Fälle vorhanden. Ferner stellte er an 48 Tonsillen von Föten, Neugeborenen und jungen Kindern 17 mal (d. h. 13 mal bei 24 Individuen) Knorpelinseln fest. Diese lagen stets in der Hülle der Tonsillen, meistens einzeln, selten zu zweien. Verf. ist



daher der Ansicht, daß der Knochen in den Tonsillen sich auf dem Boden von Rudimenten des zweiten Schlundknorpels entwickelt. *Beitzke, Berlin.*

994) Löhlein. Ueber Peritonitis bei eitriger Lymphangioitis des Ductus thoracicus. (Virch. Arch. Bd. 177, H. 2, August 1904.)

Ausführliche Beschreibung zweier Fälle, in denen es nach einer geringfügigen Phlegmone am linken Arm zu eitriger Entzündung der Achseldrüsen, des linken Truncus lymphaticus und des Ductus thoracicus mit folgender eitriger Peritonitis gekommen war. Der Ductus thoracicus war stark erweitert, mit fibrinös-eitrigen Massen erfüllt, seine Wand eitrig infiltriert. Beide Male waren als einzige Erreger Streptokokken nachweisbar. Klinisch war der primäre Krankheitsherd gegen die stürmischen Symptome der Peritonitis sehr zurückgetreten. Erst die anatomische Untersuchung konnte die genauere Aufklärung über den Infektionsweg bringen. Die spärlichen analogen Fälle in der Literatur sind eingehend berücksichtigt. *Beitzke, Berlin.*

995) Sitsen, A. E. De Obliteratie van de Appendix. (Ned. Tijdschr. v. d. Geneeskunde 1904. II. No. 10.)

Verf. faßt das Resultat seiner Untersuchungen in folgenden Sätzen zusammen: Die Obliteration des Appendix wird verursacht durch ulcerative Entzündung. Evolution ist bei der Unregelmäßigkeit der Erscheinungen ausgeschlossen. Als Ursache der Entzündung konnten Emailsplitterchen u. dergl. nicht gefunden werden. Die vielen untersuchten Präparate von Leichen haben keine sichere Auskunft geben können; nur die direkt (weniger als eine Stunde post operationem) in Formol von 10 % fixierten und in Alkohol nachgehärteten Appendices gaben verwendbare mikroskopische Präparate (Serienschnitte). *Meursing, Amsterdam.*

996) Hitschmann. Zur mikroskopischen Diagnose des Abortus. (Centralbl. f. Gynäk. 1904, No. 32.)

Gegenüber den Ansichten von Opitz, daß man aus gewissen Drüsenveränderungen auf eine vorausgegangene Schwangerschaft schließen könne, veröffentlicht Verf. zwei Fälle, die das Gegenteil beweisen sollen, einmal Schwangerschaftsdrüsen in schönster Ausbildung — ohne Schwangerschaft; und andrerseits ein glänzend erhaltenes junges Eichen — ohne Schwangerschaftsdrüsen. Im Fall 1 war der Uterus vergrößert, aufgelockert, weich; das Endometrium von zahlreichen Furchen durchzogen und in eine oberflächliche, kompakte und eine tiefe, spongiöse Schicht geschieden. Das Bindegewebe in der Kompakta bestand aus stark gequollenen Zellen, die lebhaft an Deciduazellen erinnerten. In der Tiefe der Drüsenschicht war jedoch wieder das typische interglanduläre Gewebe vorhanden. Die Drüsen waren in der oberflächlichen Schicht spärlich, in der Tiefe dagegen zusammengedrängt. Alle Drüsen waren vergrößert, zeigten zumeist Sägeform. Die Leisten standen teils so dicht, daß sie sich gegenseitig fast berührten. Die Epithelien waren gequollen, ihre Zellgrenzen nicht so scharf; sie saßen den Leisten büschelförmig auf. Mit diesen Veränderungen gingen die typischen der beginnenden Menstruation einher. Das Vorhandensein dieser und eines sprungreifen, noch nicht geborstenen Follikels, sowie die makro- und mikroskopische Untersuchung des Endometriums schließen das Vorhandensein einer Gravidität sicher aus. Und trotzdem Schwangerschaftsdrüsen! Im Fall 2 lag eine Gravidität vor mit einem Embryo von 1 mm. Eine Scheidung in kompakte und spongiöse Schicht des Endometriums war wohl vorhanden, aber die Form der Drüsen war nahezu unverändert, ohne papilläre Faltungen der Wand, ohne büschelweis aufsitzende Epithelien. Verf. ist daher der Ansicht, daß dieselben Drüsenveränderungen, die nach Opitz für die Schwangerschaft charakteristisch sind, auch durch die menstruelle Schwellung erzeugt werden können. *Runge, Berlin.*

997) Kroemer, P. Die Lymphorgane der weiblichen Genitalien und ihre Veränderungen bei malignen Erkrankungen des Uterus. (Archiv f. Gynäk. Bd. 73, H. 1.)

Interessante Untersuchungen über die Leistendrüsen, die Lymphbahnen der vorderen Bauchwand, der Harnblase, der weiblichen Genitalien, des Anus und Rectums. Mikroskopische Untersuchungen über den feineren Bau der Lymphbahnen des Uterus und seiner Anhänge, deren ableitende Bahnen und zugehörige

Lymphdrüsen; sowie über die Veränderungen, die im Lymphsystem des Uterus auftreten bei der Entstehung und dem Fortschreiten eines malignen Tumors in utero. Zum Referate wenig geeignet. *Runge, Berlin.*

998) Theilhaber, A., und Hollinger. Die Beschaffenheit des Mesometrium bei Uteruscarcinomen. (Archiv f. Gynäk. Bd. 73, H. 1.)

Bei Uteruscarcinomen fanden Verff. die Uterusmuskulatur in 12 Fällen von 20 verdickt. In einer Gruppe von Fällen war die Verdickung bedingt durch die Hypertrophie der Muskulatur, in anderen Fällen durch Hyperplasie des Bindegewebes. Die Zunahme der Muskulatur ist nach Ansicht der Verff. teils durch Uteruskontraktionen, teils durch Reiz von Seiten des Carcinoms verursacht, während die Hyperplasie des Bindegewebes wohl auf häufige, vorangegangene Geburten zurückzuführen ist; wobei außerdem zu bedenken ist, daß es sich zumeist um Frauen Ende der 30er oder in den 40er Jahren handelte, also einem Alter, in dem an und für sich eine reichlichere Bindegewebsentwicklung stattzufinden pflegt. Teilweis bestand aber auch schon vor dem Auftreten des Carcinoms eine chronische Metritis, welche zu der Bindegewebshyperplasie geführt hatte. *Runge, Berlin.*

999) Marchetti. Beitrag zur Kenntnis der pathologischen Anatomie der Nebennieren. (Virch. Arch. Bd. 177, H. 2, August 1904.)

Verf. hat während zweier Jahre am Sektionsmateriale des Turiner pathologischen Instituts systematisch die Nebennieren untersucht und berichtet über die gewonnenen Erfahrungen. Zu kurzem Auszuge ist die Arbeit nicht geeignet. *Beitzke, Berlin.*

1000) Tollens. Ueber die Folgen der Markkegelobliteration der Kaninchenniere. (Virch. Arch. Bd. 177, H. 3, September 1904.)

Verf. verschorfte bei Kaninchen nach Spaltung der Niere die Papille mit dem Glüheisen und exstirpierte das wiederum reponierte Organ nach 4, $8^1/_2$ bezw. 12 Wochen. Es zeigte sich zunächst eine beträchtliche Erweiterung der Harnkanälchen, besonders der geraden an der Grenze von Rinde und Mark, ferner beginnende Bindegewebswucherung. Nach einiger Zeit wurde ein Teil der verschlossenenen Ausführungsröhrchen wieder durchgängig, und die zugehörigen Nierenteile erholten sich vollständig. An den übrigen Partien hingegen preßte das immer stärker wuchernde Bindegewebe die ausgedehnten Kanälchen wieder zusammen. Das secernierende Epithel ging allmählich zugrunde; nur die Glomeruli hielten sich verhältnismäßig lange und wandelten sich zum Teil in beträchtliche Cysten um. Schließlich resultierten an den betreffenden Stellen derbe, bindegewebige, oberflächlich eingezogene Narben. *Beitzke, Berlin.*

1001) Hulst. Beitrag zur Kenntnis der Fibrosarkomatose des Nervensystems. (Virch. Arch. Bd. 177, H. 2, August 1904.)

Ausführliche klinische und anatomische Studie im Anschluß an zwei eigene, sehr genau mitgeteilte Fälle und unter eingehender Berücksichtigung der Literatur. Die Schlußsätze des Verf. lauten: Die Krankheiten, welche uns unter dem Namen multiple Neurofibrome, Neurofibromatose généralisée, Neurofibrosarkomatose, sogenannte Akustikusgeschwülste, Tumoren der Kleinhirnbrückenwinkel bekannt sind, gehören sämtlich zu einem einheitlichen Prozesse, den er Fibrosarkomatose oder Fibrosarkogliomatose des Nervensystems nennen möchte. Diese Krankheit gehört zu den exquisit degenerativen und wird kompliziert durch zahlreiche Stigmata, welche auf die schlechte und unvollständige Anlage des Individuums hinweisen. Das Auftreten der Krankheit findet in jedem Lebensalter statt. Für eine eventuelle Entwicklung des Prozesses sind uns keine näheren ätiologischen Gründe bekannt. In der weitaus größten Mehrzahl zeigt die Krankheit einen progressiven Charakter. Das ganze Nervensystem im ausgebreitesten Sinne ist der Geschwulstbildung unterworfen. *Beitzke, Berlin.*

1002) Fuchs, A. Ein Fall von sogenanntem idiopathischen Hydrocephalus chronicus internus beim Erwachsenen und Beitrag zur Lehre von den objektiven Kopfgeräuschen. (Arbeiten aus d. neurol. Institut an der Wiener Univers. XI. Bd. 1904.)

Als anatomisches Substrat eines Symptomenkomplexes, der Verdacht auf intracerebrales Aneurysma rechtfertigte, fand sich ein einfacher chronischer



Hydrocephalus mit leichter Leptomeningitis und Plexuswucherungen, mäßigen Ependymgranulationen. Auch die Rinde war leicht infiltriert. (Präparate nach den gewöhnlichen Methoden gefärbt). *Marburg, Wien.*

1003) **Immucopulo, A. Multiple Osteome des Gehirns.** (Ibidem.)

Bei einer Patientin mit abgelaufener Polioencephalitis fanden sich neben sklerotischer Hemisphaerenatrophie und einer mächtigen Cyste im Meditallium vier Osteome und zwar im linken Stirnlappen, linken Vorderhirn und linken hinteren Thalamusabschnitt, im rechten Nucl. caudatus. An van Giesonschnitten der in 20 % iger Salpetersäure entkalkten Tumoren deutliches Knochengewebe, (Knochenkörperchen, Andeutung von Lamellierung), weiteres derbfaseriges, kernloses Gewebe, die Wandungen weiter Hohlräume bildend (veränderte Knochenspongiosa?). Das Ganze wird im Sinne Virchows als ossifizierende Encephalitis aufgefaßt. *Marburg, Wien.*

1004) **Messing, Z. Drei Fälle von Porencephalie.** (Ibidem.)

Im erste Falle fehlte vorwiegend die motorische Rinde, doch auch Parietal- und Temporalabschnitte, sowie der Balken, und zum Teil die Stammganglien. Demgemäß fand sich (an Weigertpräparaten) die Pyramide nicht, es ließ sich Atrophie des ganzen Akustikussystemes nachweisen (Corp. geniculatum mediale, hinterer Vierhügel, lat. Schleife, Corp. trapezoides). Daneben bestanden Veränderungen im Kleinhirn (Nucleus dentatus, Rinde), die eine Degeneration des Bindearmes — vorwiegend seines medialen Teiles — zur Folge hatte. Der letztere stammt also offenbar aus den genannten geschädigten Partien, da nach Großhirndefekt wohl Kleinhirnatrophie, aber nicht eine so hochgradige des Bindearms auftritt. Bezüglich der Genese wird die Obersteinersche Lehre — Hydrocephalus, Gefäßkompression, ischämische Erweichung — akzeptiert. — Ein zweiter Fall betrifft das Gehirn eines Macacus Rhesus; Porus rechts; die linke Hemisphäre intakt, kein Hydrocephalus. Von Fasern hat hauptsächlich die rechte Radiatio optica gelitten. Das Fehlen des Hydrocephalus spricht gegen intrauterine Entstehung. — Ein dritter Fall wird makroskopisch beschrieben. *Marburg, Wien.*

1005) **Neurath, R. Die nervösen Komplikationen und Nachkrankheiten des Keuchhustens.** (Ibidem.)

In dieser monographischen Studie ergibt sich als Substrat der nervösen Begleiterscheinungen der Pertussis (Konvulsionen, Lähmungen) eine Leptomeningitis leichten Grades (25 Fälle), gewöhnlich vereint mit leichter Reizung der Rinde, im Gegensatz zu früheren Untersuchern, die davon nichts berichten. Bakteriologisch war das Resultat bisher negativ. Die Stellung dieser meningealen Veränderung als Meningitis serosa wird erörtert. *Marburg, Wien.*

1006) **Bunzl, V. Zur Parasitologie des Gehirns.** (Ibidem.)

Ein Maulwurfsgehirn fand sich allenthalben von encystierten Parasiten durchsetzt, die am ehesten der Trichine analoge Bilder zeigten. Sicher ist die Natur des Parasiten, der in einer derbfaserigen Kapsel spiralig eingerollt liegt, nicht festzustellen. Die umgebende Nervensubstanz relativ intakt. Einleitend eine Zusammenstellung der bisherigen Parasitenfunde im Gehirn. *Marburg, Wien.*

1007) **Alexander, G. und v. Frankl-Hochwart. Ein Fall von Acusticustumor.** (Ibidem.)

Beschreibung eines Neurofibroms von den Nervenscheiden des Acusticus ausgehend; der Fall hat besonderes Interesse wegen gleichzeitiger Untersuchung des Gehörorganes. Es fand sich Atrophie des Cortischen Organes und der Stria vascularis mit partieller Degeneration des Ringbandes. Degenerative Atrophie des Nerv. cochleae und des Ganglion spirale. *Marburg, Wien.*

1008) **Sträußler, E. Ueber eine eigenartige Mißbildung des Zentralnervensystems.** (Jahrbücher für Psychiatrie und Neurologie. XXV. Bd., Heft 1.)

Gehirn und Rückenmark eines 9jährigen Kindes mit enormen Hydrocephalus int. und lumbosakraler Rhachischisis bot an der Rinde viele aber noch unentwickelte Windungen, so daß man kaum die Hauptfurchen feststellen konnte.

An Schnitten (gebräuchliche Färbungen) fand sich vom Conus terminalis bis ins Mittelhirn Kleinhirnsubstanz im Zentralkanal resp. Hirnhöhlen eingeschlossen. Das ist nur durch einen Bildungsfehler in frühstem Embryonalstadium zu erklären, etwa in der dritten Woche bei 2 mm Länge, wo das Medullarrohr sich eben

schließt. Es ist das Bildungsmaterial des Kleinhirns bereits in der Medullarrinne, bevor diese sich schließt und es ist dieser Vorgang der Einstülpung epidermoidalen Gewebes beim Verschlusse des Medullarrohres zu identifizieren.

Weiter merkwürdig ist eine eigenartige Konfiguration am Uebergange vom Rückenmark ins Gehirn. Es erweckt den Anschein, als ob die Medulla oblongata sich in der Hirnstammachse nach unten verschoben hätte, wobei das Rückenmark schräg abgekappt worden wäre. Man erhält am Querschnitt dann Bilder, die zunächst die Medulla spinalis und darüber den Beginn der Oblongata zeigen; schließlich solche, in der diese beiden Teile sanduhrförmig übereinander stehen, endlich solche, bei denen die Medulla spinalis ein unscheinbarer ventraler Appendix ist. Dabei erscheint die Faserung natürlich stark verschoben und verlagert. Eine Verdoppelung des Rückenmarks in den caudalsten Partieen, die genaue Beschreibung der Rhachischisis — ferner die der cerebralen Partien vervollständigt das Bild dieses seltsamen Falles, der erkennen läßt, daß nicht ausschließlich physiologische, sondern auch rein architektonische Verhältnisse auf die Entwickelung von Faserzügen bestimmend wirken können. *Marburg, Wien.*

1009) **Pilcz, A. Beiträge zur Lehre von der progressiven Paralyse.** (Ibidem.)

Histologische Untersuchungen von Leber und Nebenniere von 13 Paralytikern und 8 nichtparalytischen Geisteskrankheiten. In ersterer fanden sich Umbau der Lebertextur mit Regenerationsvorgängen, die mehrfachen Attacken von Leberdegenerationsprozessen entsprechen (toxische Einflüsse). Bei der Nebenniere bestand hochgradige allgemeine Verfettung der Rindensubstanz, wie sie nur bei schweren allgemeinen Kachexieen vorkommt. Die Nebennierenveränderung fand sich nur bei Paralyse, die Leberveränderung zeigten gleichfalls nur 5 von 8 Paralytikern, daneben allerdings auch ein Fall von akutem Delirium.

Die Veränderungen sprechen dafür, in der Paralyse eine schwere Allgemeinerkrankung zu sehen. *Marburg, Wien.*

1010) **Stransky, E. Kurzer, ergänzender Beitrag zur Kenntnis der Hirnrindenveränderungen bei Herderscheinungen auf Grund senil-arteriosklerotischer Atrophie.** (Ibidem.)

An Präparaten nach Wolters-Käs zeigte sich ein gleichmäßiger, geringer Faserschwund; die Zellen entsprachen den senilen Veränderungen. Am meisten zeigte sich die Glia (Weigert, van Giesonpräparate) verändert, die an der molekulären Rindenschicht deutliche Zellzunahme, in tieferen Schichten weniger diffus — mehr perivaskulär gewuchert erscheint. Dies nur an einzelnen Gefäßen. Im ganzen ein karger Befund, der die schweren klinischen Erscheinungen kaum erklärt, weshalb man an nutritive Störungen infolge der arteriosklerotischen Veränderungen denken muß. *Marburg, Wien.*

1011) **Bumke. Zur Pathogenese der paralytischen Anfälle.** (Zugleich ein Beitrag zur Anatomie der Pyramidenbahn. Neur. Zentralbl. 1904, Nr. 10.)

Bei einer Paralyticia, die an einseitigen Krämpfen gelitten hatte, welche eine spastische Lähmung hinterließen, fand sich mit der Marchi'schen Methode eine Degeneration der entsprechenden Pyramide, welche Verf. auf eine primäre Erkrankung der Ganglienzellen in der entsprechenden Zentralregion zurückführen konnte. Die Degeneration ließ sich durch das zweite und dritte Fünftel des Fußes verfolgen, während das medialste Fünftel frei war.

Lewandowsky, Berlin.

1012) **Kaes, Th. Ueber Markfaserbefunde in der Hirnrinde bei Epileptikern, besonders in der äußeren (zonalen) Associationsschicht.** (Neurol. Zentralbl. 1904, Nr. 11.)

Verf. beschreibt eine Anordnung der Fasern der äußeren Associationsschicht derart, daß sich an diese nach innen ein faserleerer Zwischenraum von etwa der halben Breite der Schicht selbst anschließt, und daß sich unter diesem ein schmaler zusammenhängender paralleler Streifen von sehr markanten gedrungenen Fasern vorfindet, der sich auf Frontalschnitten in gleichartiger Anordnung über mehrere Windungen verfolgen läßt. Verf. sah diese Anordnung in bester Ausbildung im Hinterhauptlappen, aber auch in der Zentral- und der Frontalregion. Eine solche Formation ist schon einmal von Bechterew beschrieben worden. Verf. bekam sie nur bei zwei Epileptikern zu sehen, will sie aber nicht als charak-

teristisch für Epilepsie ansehen. Die erwähnte Schicht ist nicht zu verwechseln mit einer früher von Kaes beschriebenen, die der zweiten und dritten Meynert'schen Schicht zugewiesen werden muß. *Lewandowsky, Berlin.*

1013) **Sjövall, E. Ueber die Beziehungen zwischen Verbreitungsgebiet des Krampfes und Lokalisation der anatomischen Veränderungen bei experimentellem Tetanus.** (Ibidem.)

Verf. tötete Kaninchen nach Entwicklung der lokalen Tetanuskontraktion und untersuchte die Veränderungen der Vorderhornzellen. In beinahe der Hälfte der Fälle fiel die Untersuchung völlig negativ aus. In der anderen Hälfte der Fälle fanden sich mehr oder weniger ausgesprochene Zeichen einer Auflösung von Tigroidschollen zusammen mit nur geringfügigen Kernveränderungen. Diese Veränderungen betrafen die motorischen Vorderhornzellen — und zwar hauptsächlich die mittlere und hintere Lateralgruppe — derjenigen Abschnitte des Rückenmarks, welche zu den vom Krampf ergriffenen Muskeln in Beziehung stehen, so daß Verf. einen Parallelismus des anatomischen und des Krankheitsbefundes konstatiert. Verf. faßt die Nervenzellveränderungen als Zeichen gesteigerter Aktivität auf, ohne diese Annahme beweisen zu können. *Lewandowsky, Berlin.*

1014) **Pasini, A. X-Zellen und hyaline Körperchen im Hautepitheliom.** (Monatsh. f. prakt. Dermatol. Bd. 39, 1904.)

Im Epithel von spitzen Condylomen und von Epitheliomen fand Unna und Pasini eine Zellart, die von Unna anfangs parasitären Gebilden verglichen, später als besondere, bisher unbekannte Zellform aufgefaßt — durch bestimmte Färbungsmaßnahmen zur Erscheinung gebracht werden kann. Pasini gibt für diese Zellen eine neue, von Unnas ursprünglicher etwas abweichende Färbungsmethode nach folgender Regel: Fixirung in Alkohol oder besser Formalin; Celloidineinbettung; 5—7 μ dicke Schnitte. Färbung nach Entfernung des Celloidin 5 Minuten lang in einer unmittelbar vor dem Gebrauch bereiteten Mischung von 10 Tropfen Grüblers Wasserblau-Orceïn-Essigsäurelösung, 12 Tropfen 1% Eosinlösung in 50% Alkohol, 5 Tropfen neutrales Glycerin, sorgfältiges Auswaschen in Aq. destill.; Färbung 15—20 Minuten lang in 0,5% wässeriger Säurefuchsinlösung; sorgfältiges Auswaschen in Aq. destill., bis der Schnitt die rote Säurefuchsinfarbe verliert; Alkohol, Xylol, Balsam. Vor dem Einschluß in Balsam muß unter dem Mikroskop kontrollirt werden, ob der Schnitt zu blau ist; in diesem Fall erneutes Einlegen in Alkohol und in Wasser, dem vor dem Wiedereinlegen in Balsam eine nochmalige Säurefuchsinnachfärbung folgen muß. Weniger starke Auswaschung des Säurefuchsins zeigt die Epithelfasern, stärkere Auswaschung die X-Zellen deutlicher. Bei dieser Färbung erscheinen die X-Zellen intensiv blau mit rotem Kern inmitten schwachblauen Gewebes; die hyalinen Körper der Epitheliome intensiv braunrot. Die X-Zellen liegen meistens in nächster Nähe der Basalschicht, zwischen wenig veränderten Zellen. Sie scheinen, wie Uebergangsbilder beweisen, aus den gewöhnlichen Epitheliomzellen hervorzugehen, eine besondere Entartung des Hautepithels darzustellen. In ihnen verschwinden die Epithelfasern, das Protoplasma kondensiert sich von der Peripherie nach dem Centrum der Zellen hin und nimmt das Wasserblau stärker auf, der Kern quillt auf und bildet nach und nach eine einfache oder mehrfache Masse homogener Substanz. Vortreffliche Abbildungen illustrieren die Färbungsergebnisse der beschriebenen Methode. *Pinkus, Berlin.*

1015) **Lusena, G. Sul. carcinoma delle ghiandole sudoripare.** (Lo Sperimentale 1904, I.)

Verf. beschreibt einen Fall von Adenocarcinom der Schweißdrüsen bei einem 63jährigen Manne in der rechten Gesäßgegend der Afterfurche zu.

Parodi, Turin.

1016) **Schlagenhaufer, Fr. Ueber ein namentlich in der Haut sich ausbreitendes mucocellulares Neugebilde (à la Krukenberg'scher Tumor.) (Klinisch Myxoedem vortäuschend.)** (Zentralbl. f. allgem. Patholog. u. patholog. Anatomie, Bd. 15, Nr. 15, 1904.)

Bei einem 20jährigen aus einer Kropfgegend stammenden Mädchen findet sich eine an Myxoedem erinnernde Veränderung der Haut des Thorax, des Halses, des rechten Armes, der rechten Bauch- und Rückenseite mit sulziger Infiltration

des mediastinalen Gewebes, der Zwerchfellkuppe und des retroperitonealen Bindegewebes sowie Infiltration der Schilddrüse. Mikroskopisch ergibt sich das Bild des von Krukenberg zuerst für die Ovarien beschriebenen Fibrosarcoma mucocellulare carcinomatodes, das in bindegewebigem Stroma Züge und Nester von großen rundlichen oder ovoiden blasig gequollenen Zellen zeigt, deren Kern sichelförmig an die Peripherie gedrängt ist. Als Ausgangspunkt möchte Schl. doch vielleicht ein bei der Obduktion übersehenes kleinstes Carcinom etwa im Magen annehmen; andererseits ist es nach den bisherigen Erfahrungen auch sehr wohl möglich, daß die mucocellulaeren Tumoren eine Neubildungsform sui generis mit wechselnder primärer Lokalisation darstellen.

Die Ovarien waren übrigens, wie Schl. selbst hervorhebt, für die histologische Untersuchung nicht konserviert. *Pick, Berlin.*

1017) **Arnal und Salmon. Anatomie pathologique des lésions syphilitiques observées chez les singes anthropoïdes.** (Annal. Inst. Past., 25. Juli 1904.)

Die Verff. hatten Gelegenheit zur anatomischen Untersuchung eines harten Schankers und sekundärer Syphilide einer Schimpansin und eines harten Schankers eines Schimpansen. Die Präparate stammen von den Uebertragungsversuchen von Metschnikoff und Roux. Das Ulcus durum des weiblichen Tieres war durch sekundäre Veränderungen für die Untersuchung wenig geeignet, es bot das Bild eines in Ausheilung begriffenen Schankers, der durch andere Infektionen verändert ist. In der Haut des Tieres waren Papeln vorhanden, die von einer sehr dünnen Epitheldecke bekleidet waren. Das Zellgewebe war durchsetzt von mononukleären Rundzellen mit schwach färbbaren Kernen. Die Entzündung schien bereits im Rückgang, wie Verff. aus der Wucherung des Bindegewebes und den verhältnismäßig wenigen mononukleären Zellen in der subepithelialen Schicht schließen. In den tieferen Hautpartien sind die kleinen Gefäße von reichlichen mononukleären Zellen umgeben. Es finden sich keine Riesenzellen, wohl aber Mastzellen. Die Syphilide sind als in der Rückbildung begriffen anzusehen.

Der Schanker bei dem männlichen Tier bot die wichtigsten Befunde. Die Epidermis war erhalten, in der Mitte sehr zart, an den Rändern verdickt. Das Zellgewebe der Cutis ist verschwunden, an seiner Stelle findet sich ein seröses Oedem mit Fibrinnetzen und zahlreichen Rundzellen. Die Infiltration reicht sehr tief und breitet sich an den Rändern ohne scharfe Grenzen aus. Es finden sich Unnasche Plasmazellen, und zwar namentlich in der Nähe der kleinen Arterien, um die sie kreisförmig angeordnet sind. In der Umgebung der Schweißdrüsen finden sich keine Zellanhäufungen. Die Kapillaren der oberen Cutisschicht sind sehr erweitert und mit zahlreichen roten und weißen Blutkörperchen angefüllt. An einer Stelle ist es durch Ruptur einer kleinen Arterie zu einer hämorrhagischen Entzündung gekommen.

Im subkutanen Gewebe findet sich eine Entzündung der Innenhaut einer Vene. Im Entzündungsgebiet beobachtet man Pigmentzellen, dementsprechend sind auch die Schankernarben der Affen sehr pigmentiert. Riesenzellen und polynukleäre Zellen fehlen beim Schanker des Affen, charakteristisch sind die mononukleären Plasmazellen und die Veränderungen in der Umgebung der Gefäßwände. Die syphilitischen Veränderungen sind also histologisch denen beim Menschen ähnlich, eine Anschauung, welche Darier nach Besichtigung der Präparate acceptiert hat. *Jacoby, Heidelberg.*

1018) **Zieler, K. Ueber die unter dem Namen „Paget's disease of the nipple“ bekannte Hautkrankheit und ihre Beziehungen zum Karzinom.** (Virch. Arch. Bd. 177, H. 2, August 1904.)

Die ausführliche Monographie stützt sich auf sechs eigene Fälle dieser seltenen Affektion. Das Leiden erklärt Verf. für eine selbständige Erkrankung des Epithels, vor allem charakterisiert durch das Auftreten großer, heller, ihre Faserung verlierenden, nicht verhornenden Stachelzellen der Epidermis. Der Ausgang ist stets Karzinom. Es liegt also hier eine „primäre, zur Geschwulstbildung führende Epithelerkrankung“ im Sinne Hausers vor. Der vielseitige Inhalt der umfangreichen Arbeit läßt sich in kurzem Auszuge nicht wiedergeben; es sei daher das Studium des Originals angelegentlich empfohlen. *Beitzke, Berlin.*



1019) Ipsen. Menschentuberkulose vom Aussehen der Rinderperlsucht. (Virch. Arch. Bd. 177, H. 3, September 1904.)

10 monatliches Mädchen mit Tuberkulose von Lungen, Nieren und Darm. An der Darmserosa fanden sich zahlreiche gestielte Perlknoten mit zentralen Nekrosen und auffallend vielen Riesenzellen. Das Kind war mit ungenügend gekochter Milch ernährt worden. Jedoch erwiesen sich die Bazillen dieses Falles, auf ein Kalb verimpft, als fast ganz avirulent für das Rind. *Beitzke, Berlin.*

1020) Nattan-Larrier, L. La tuberculose mammaire, un procédé pour la recherche des bacilles tuberculeux. (Arch. de médec. expér., I. Sér., Tom XVI, 1904, Nr. 2.)

Angeregt durch Nocard's Experimente über Erzeugung von Tuberkulose in der laktierenden Mamma hat Verf. durch direkte Injektion von tuberkulösen Flüssigkeiten oder von Aufschwemmungen von Reinkulturen in die funktionierende Mamma von Meerschweinchen eine tuberkulöse Infektion hervorgerufen. Die schnelle Entwicklung der Erkrankungsherde, besonders aber das baldige Auftreten von Tuberkeln in der ausgepreßten Milch, welches vom 5. Tage, spätestens vom 15. Tage an zu konstatieren ist, veranlassen den Verf., diese Methode zur Schnelldiagnose der Tuberkulose zu empfehlen.

Von pathologischen Daten ist hervorzuheben, daß bei Injektion des Arloing-Courmont'schen Bacillus sich keine typischen Tuberkel, sondern ein diffuser kalter Absceß entwickelt. Bei virulenten Bazillen stellen sich zuerst leucocytäre Infiltrate ein, später entstehen Herde von epithelioiden Zellen, die mit Leucocyten und Macrophagen umgeben sind, in weiteren Stadien tritt Verkäsung und Zerfall ein. In einer Form der Erkrankung beschränken sich die Tuberkel auf Zentra der Milchdrüsenacini. Die Bazillenmenge war stets eine sehr große.

Benda, Berlin.

1021) Roger, H. et Weil, P. Emile. Une nouvelle saccharomycose expérimentale chez le lapin. (Ibidem.)

Die Verff. haben aus den papillösen Wucherungen der Lunge bei Melanoglossie einen Saccharomyces herausgezüchtet, den sie für identisch mit dem von Lucet gefundenen Saccharomyces linguae pilosae erklären. Derselbe erwies sich aber abweichend von demjenigen Lucet's als virulent für Kaninchen. Besonders bei intravenöser Injektion gehen die Tiere in verschiedenen Zeiten zu Grunde. Es fanden sich konstant Herderkrankungen in der Niere, häufig auch in der Leber. Dieselben entsprechen im allgemeinen kleinen Entzündungsherden mit Nekrosen. Das Hauptinteresse liegt darin, daß nach Angabe der Verff. in den Nierenpapillen und in den portalen Abschnitten der Leber unter dem Einfluß der Infektion epitheliale Wucherungen in den Sammelröhren resp. den Gallengängen entstehen sollen, die die Verff. als Adenome ansprechen. Die Abbildungen sind nicht sehr überzeugend, besonders ist aber kein Beweis erbracht, daß die Vorgänge in einem direkten Zusammenhang mit dem Infektionsträger stehen, da gerade den epithelialen Wucherungen dieselben zu fehlen scheinen, während da, wo die Infektionsträger nachgewiesen wurden, einfache Entzündungsvorgänge vorlagen. *Benda, Berlin.*

1022) Marchand, F. und Ledingham, J. C. G. Ueber Infektion mit „Leishmanschen Körperchen“ (Kala-Azar?) und ihr Verhältnis zur Trypanosomenkrankheit. (Ztschr. f. Hyg. Bd. 47, 1904.)

Die Verff. teilen eingehende Untersuchungen über einen bereits früher von Marchand beschriebenen Fall mit, dessen Hauptinteresse sich an die eigentümlichen in den Phagocyten der Milz, der Leber, des Knochenmarkes und der Lymphdrüsen entdeckten Körperchen knüpft. Die von den Autoren beschriebenen Parasiten, deren nähere Beschreibung in der Originalarbeit nachgelesen werden muß, sind mit den von Leishman und Donovan in den Abstrichen der menschlichen Milz bei tropischer Splenomegalie aufgefundenen identisch und stehen den von Wright beobachteten sehr nahe. Verff. kommen zu dem Schlusse, daß die vorläufig als „Leishmansche Körperchen“ zu bezeichnenden Parasiten die Ursache einer allgemeinen Infektionskrankheit sind, welche der Trypanosomeninfektion in ihrem Verlaufe ähnlich ist, und anscheinend wie diese durch Fliegenstich übertragen wird. Das massenhafte Vorkommen in der Milz, Leber, dem Knochenmark



und den Lymphdrüsen weist darauf hin, daß die Parasiten wenigstens zeitweise frei in der Blutflüssigkeit zirkulieren. In den genannten Organen findet eine sehr starke Phagocytose statt, die zu einer allmählichen Zerstörung der Parasiten zu führen scheint. *Schütze, Berlin.*

1023) Schabad, J. A. Actinomycosis atypica pseudotuberculosa. (Ibidem.)

Im letzten Jahrzehnt wurde man auf eine besondere, für den Menschen pathogene Mikroorganismenart aufmerksam, welche dem Erreger der Actinomyces farcinica analog ist und dem typischen Strahlenpilz (Actinomyces bovis) sehr nahe steht. Fälle dieser Art sind beschrieben worden u. a. von Eppinger, Ferré und Faguet, Sabrazès und Rivière. Auf Grund von Untersuchungen pathologisch-anatomischer, histologischer, bakteriologischer und experimenteller Natur kommt Verf. zu dem Schlusse, daß eine besondere, für den Menschen pathogene Art eines Mikroorganismus existiert, welcher seinen Eigenschaften nach eine Mittelstellung zwischen dem Strahlenpilz und dem Tuberkelbazillus einnimmt. Dieser typische Strahlenpilz ruft beim Menschen ein Krankheitsbild hervor, das der Aktinomykose ähnlich ist, liefert aber zum Unterschiede von letzterer einen dicken, fadenziehenden Eiter von homogener Konsistenz ohne Körner, bildet keine keulenförmigen Auftreibungen und ist säurebeständig. Es sind zwei Unterarten des atypischen Strahlenpilzes zu unterscheiden: eine einfache und eine pseudotuberkelbildende; die erstere gibt im Tierexperiment keine Pseudotuberkulose, wohl aber die zweite Art. Die pseudotuberkulöse Aktinomycose ist als Bindeglied zwischen der Aktinomykose und Tuberkulose und als Beweis für die botanische Verwandtschaft beider Krankheiten von biologischem Interesse. Alle bis jetzt bekannten Erreger von Knötchenkrankheiten aus der Gruppe der Tuberkulose, Pseudotuberkulose und Aktinomykose zeichnen sich durch Säurebeständigkeit aus.

Schütze, Berlin.

1024) Kneise, O. Zur Kenntnis der reinen Septikämie. (Archiv f. Gynäk. Bd. 73, Heft 2.)

Exitus 12 Tage post partum. Sektion ergibt ein negatives Resultat. Bauchhöhle frei, Peritoneum glänzend. Sonstige Organe macroscopisch ohne Besonderheiten. Auch histologische Veränderungen an allen Organen sehr geringfügig. An der Placentarstelle keine Entzündung, ebenso im übrigen Uterus. In Niere und Leber nur an circumscripten Stellen Schwund der Zellkerne und Trübung des Protoplasmas. In auf Bakterien gefärbten Schnitten sieht man alle Organe von Streptococcen durchwuchert, so an der Placentarstelle, wo die necrotische Schicht ohne jeden Granulationswall ganz allmählich in erkranktes und dann gesundes Muskelgewebe übergeht. Die Kokkenketten liegen in den Lymphgefäßen und Venen. In der Leber zahllose Kokken in den Centralvenen; in der Niere in den Capillaren der Rindenschicht und den Schlingen der Glomeruli; in dem Herzen teils vom Endocard teils von den eigenen Gefäßen in das Myocard einwandernd.

In diesem Falle war also das kreisende Blut Träger der Mikroorganismen; sie konnten jederzeit darin nachgewiesen werden. Verf. möchte diese Infektionsform als reine Septikämie bezeichnen und glaubt, daß sie nur selten, etwa in 2% aller Fälle von Kindbettfieber auftritt. *Runge, Berlin.*

1025) Paoli, G. de u. Gioelli, P. Klinisch-bakteriologische Untersuchungen über Icterus gravis bei einer Schwangeren. (Archiv f. Gynäk. Bd. 73, Heft 2.)

Exitus an atonischer Nachblutung. Sektionsbefund: Allgemeine Gelbfärbung der Haut mit einigen Blutflecken. In der Niere Blutflecken unter der Serosa, ebenso in der Brusthöhle. Leber, 560 g, mit runzeligem Ueberzuge und punktförmigen Blutungen darunter. Im Duodenum, Jejunum und Ileum Entzündung mit haemorrhagischen Herden. Mesenterialdrüsen vergrößert. In der Leber sind die Zellen nicht mehr in Bälkchen angeordnet und deren Geflechte verschwunden. Protoplasma und Kern in Zersetzung begriffen, Bindegewebe hypertrophisch. Nach Färbung mit Löfflerblau, Gentianaviolett, Ehrlich'schem Violett und nach Gram ergab sich ein kurzer, dicker Bacillus, welcher spärlich und einzeln zu finden war, nur hin und wieder zu kleinen Häufchen in den Blutherden der Capillaren angeordnet war. Bakteriologische Kulturversuche aus Leber und Milz ergaben auf festem und flüssigem Nährboden denselben Mikroorganismus. Die auf einfachen und Glycerin-Agar entwickelten Kolonien erschienen nach 24 Stunden

weißlich, glänzend, erhaben, convex, klebrig, mit glatten Rändern. Bouillonröhrchen erschienen trübe und mit einem schleimigen Häutchen auf der Oberfläche. Der Bacillus ist kurz, dick, mit abgerundeten Enden, größer als Bact. coli, mit Anilinfarben färbbar; Gram'sche Methode gibt nie klare Färbung. Im gewöhnlichen Schräg-Agar entwickelt er sich rasch mit weißgrauen, fettigen Streifen, welche die ganze Oberfläche bedecken und bis zum Grund des Reagensröhrchens reichen. In Gelatine erscheinen die Kulturen glänzend weiß, von Stecknadelkopfgröße. In Stichkulturen entwickeln sie sich in Form eines Nagels. In Bouillon mit Glukose, Lactose und Saccharose erzeugt der Bacillus ausgesprochene Gährung. In der Milch züchtet er sich fort, erzeugt aber keine Gerinnung. Nie wurden Sporen beobachtet. Meerschweinchen starben nach Injektion von $^1/_2$ ccm Bouillonkultur nach 2—3 Tagen. — Bei akuten Infektionen, besonders Injektion in die Peritonealhöhle: Temperaturerhöhung, darauf schnell Abnahme derselben, Cyanose, blutige Diarrhoe, Collapsus. An den Injektionsstellen der Haut entstand tiefer Eiterherd. Das von dem Bacillus erzeugte Toxin wirkt hochgradig giftig. Hinsichtlich seiner Kultur, Morphologie und Virulenz nähert der Bacillus sich dem Bac. crassus sputigenus von Kreibohm, auch dem Bacillus caulicullus foetid. Manches hat er auch mit den dem Bac. coli ähnlichen Bacillen gemeinsam.

Runge, Berlin.

1026) Türk, W. Vorlesungen über klinische Hämatologie. 1. Teil: Methoden der klinischen Blutuntersuchung. Elemente der normalen und pathologischen Histologie des Blutes. Wien, Braumüller, 1904. 8 Mk.

Dieses Werk ist, wie der Verf. im Vorwort betont, für den Anfänger geschrieben; es setzt keine Kenntnisse der Bluthistologie voraus und erklärt bis in die kleinsten Einzelheiten jeden Handgriff, jede Untersuchungsmethode und jeden Befund. In breiter und immer wieder, auch bei den sprödesten Partieen der Materie, das Interesse und die Aufmerksamkeit wachrufender lebendiger Darstellung wird der Schüler in die Methoden der physikalischen Blutuntersuchung und ganz besonders der Mikroskopie eingeführt. Alle Vorsichtsmaßregeln und Fehlerquellen werden besprochen, die Erklärung des Gebrauches eines jeden Apparates genau bis zum Ende der Reinigung angegeben. Daß auf die Beachtung der möglicherweise vorkommenden Ungenauigkeiten der größte Wert gelegt wird, darf bei diesem nur bei peinlichster Genauigkeit brauchbare Resultate liefernden Substrat nicht verwundern. Kundig aller kleinen Ungenauigkeiten des jungen Untersuchers, macht der Verf. auf die geringsten Abweichungen von der Regel aufmerksam. Wo der Verf. von der üblichen Ehrlichschen Methodik abweicht, ist sein Grund stets in klarer Weise gerechtfertigt. So empfiehlt er zur Blutentnahme das Ohrläppchen, den Einstich mit einer von ihm angegebenen Lanzette, den Gebrauch dickerer Deckgläschen (0,13 mindest Dicke, bei 18 × 27 oder 21 × 26 mm Größe). Auch die Abweichungen in Färbung und Fixierung vom Ehrlichschen Canon sind vielfach hochinteressant. Gewisse Schwierigkeiten, die im Gelingen der Färbungen erwähnt werden, haben ihren Grund wohl im Bezuge fertiger Farblösungen, durch die eine oft notwendige leichte Modifikation der Lösung (schon in Ermangelung des Besitzes der reinen Farbkörper) sehr erschwert wird. Ganz besonders gilt dies für die wichtigste aller Blutfarblösungen, das Triacid, welches garnicht selten durch geringe Modifikation der Mengen der Ingredienzien erst brauchbar wird. Den Worten Türks (S. 229), daß ein gutes Triacid ein unschätzbarer Farbstoff sei, daß das wichtigste für das Gelingen dieser Färbung aber eine gute Fixation ist, kann man sich ohne Bedenken anschließen. Als wichtige Untersuchungsmethode hebt Verf. ganz besonders die Zählung der weißen Blutkörperchen hervor. Er benutzt für diese eine durch Fortsetzung der groben Einteilung auf 99 mm vergrößerte Zeiß-Thomasche Zählkammer, die nach seiner eigenen Angabe (Leukocytenzählkammer nach Türk, S. 95) hergestellt ist. Die Verdünnung des Blutes geschieht mit einer 1%igen Lösung von Eisessig, die mit 1% wässeriger Gentianaviolettlösung (1,0 auf 100,0 der Essigsäurelösung) leicht angefärbt ist. Es gelingt, neben der Zählung der absoluten Leukocytenzahl, schon mit einer Trockenlinse die meisten Leukocyten prozentual zu bestimmen, und Verf. hält dies Verfahren für genauer als das Auszählen der Leukocyten im Trockenpräparat nach Ehrlich. Ebenso exakt wie die Beschreibung des Untersuchungsganges ist die Behandlung

der roten und weißen Blutkörperchen sowie der übrigen Formelemente des Bluts. Man vermißt in diesem Abschnitt des Werkes keines der klinischen Ergebnisse der Neuzeit, wenn auch die Darstellung hier immer den Bedürfnissen des noch unerfahrenen Untersuchers angepaßt ist. Je weiter wir aber fortschreiten, desto tiefer führt der Verf. in die Materie hinein, und bietet in den letzten Vorlesungen, welche die Einteilung und die Arten der Leukocyten behandeln, eine vortreffliche Darlegung der Scheidung des myeloiden Systems einerseits, des lymphoiden Systems andererseits dar, welche fast überall diese grundlegende Auffassung Ehrlichs vertieft und ausbaut. Daß er bezüglich einzelner Punkte, namentlich der von ihm entdeckten Reizungsformen, von Ehrlich differiert, erklären Befunde der letzten Jahre. Er leitet die Myelocyten zu einer lymphocytenähnlichen Stammform (Nägelis Myelobasten) hinab, die er mit dem Namen der lymphoiden Markzelle belegt; und er leitet die Lymphocyten zu einer ganz ähnlich gebauten Stammform hinab, für welche er den von Michaelis und Wolff bereits gebrauchten Namen der Lymphoidzelle adoptiert. Die Unterscheidung dieser beiden Stammformen ist sehr schwer; ihr Hauptunterschied ist der, daß in der lymphoiden Markzelle durch Granulabildung der Keim der Myelocyten erkannt werden kann, während nie in der Lymphoidzelle sich Granula von der Art der neutrophilen, eosinophilen oder Mastzellenkörnung bilden. Eine Bestätigung dieser Anschauungen würde viele Zweifel in der Leukämiefrage zu Gunsten von Ehrlichs Theorien entscheiden. Nach dem Gehalt dieses ersten Bandes steht viel vom Inhalt des zweiten, in welchem der Verf. Abbildungen genauester Art verspricht, zu erwarten. Die Lektüre des Buches, dessen Vorlesungsform eine leichte und flüssige Darstellungsart gestattete und die Schärfe der nicht selten eingeflochtenen Kritik, die hier und da nicht gering, meistens aber berechtigt ist, milderte, ist ein Genuß. *Pinkus*, *Berlin*.

III. Technik.

1027) Pappenheim, A. Weitere Studien zur Aufklärung der chemischen Natur des Weigertschen und Unnaschen Elastinfarbstoffes nebst Mitteilungen über Schnellfärbung des elastischen Gewebes und neue schnellfärbende Elastinfarbstoffe. Nach in Gemeinschaft mit F. Pröscher ausgeführten Versuchen. (Monatsh. f. prakt. Dermat. 1904, Bd. 39.)

Verf. hat die früher referierten Untersuchungen über Elastinfarbstoffe fortgesetzt. Sie bestehen zunächst darin, daß Verf. Vermutungen über die Konstitutionsformel des Orceïn äußert, für welche er allerdings nicht die sonst üblichen Methoden der Chemie (Analyse, Abbau usw.) benutzt, sondern die allein auf analogisierenden Erörterungen beruhen. Dasselbe versucht Verf. mit dem Weigertschen Elastinfarbstoff. Ferner hat Verf. die Farbstoffe des Weigertschen Typus der Acetylierung und Jodierung unterworfen und gefunden, daß der Acetylester des Weigertschen Farbstoffes schon in pikrinsaurer Lösung in 5 Minuten „eine so gesättigt kräftige Färbung erzielt, wie man sie sonst nur nach 24 Stunden zu sehen gewohnt ist“. Die Jodderivate sollen dagegen zwar sehr farbkräftig, aber etwas weniger spezifisch sein. Am meisten empfiehlt der Verf. einen Farbstoff, der nach dem Weigertschen Typus aus Fuchsin-Orcin-H_2O_2 oder Naphthylendiamin-Orcin-$FeCl_3$ hergestellt, dann erst acetyliert, dann jodiert ist.

Zum Schluß versucht der Verf. noch die Färbereaktion des Elastins mit den neueren chemischen Ergebnissen über die Zusammensetzung des Elastins in Zusammenhang zu bringen. Referent würde empfehlen, diesen Passus an anderer Stelle noch einmal derartig darzustellen, daß er dem Referenten seinem Inhalt nach zugänglicher wird. *Michaelis*, *Berlin*.

1028) Blochmann. Die Verwendung von Schieferplatten zum Aufstellen von anatomischen Präparaten. (Anat. Anz. No. 4. 1904. Bd. 25.)

Empfehlung von gewöhnlichen Tafelschieferplatten als Ersatz für Glasplatten zum Aufstellen von Präparaten; sie lassen sich leicht mit der Laubsäge zurechtschneiden und mit dem Drillbohrer bohren. *Poll*, *Berlin*.

Für die Redaktion verantwortlich: Prof. Rudolf Krause in Berlin (für normale Anatomie) und Dr. Max Mosse in Berlin (für patholog. Anatomie und Mikrotechnik).
Verlag von Urban & Schwarzenberg in Wien und Berlin. — Druck von Julius Sittenfeld in Berlin.

ZENTRALBLATT
FÜR
NORMALE UND PATHOLOGISCHE ANATOMIE
MIT
EINSCHLUSS DER MIKROTECHNIK

JAHRGANG I | HEFT 11 | 1904

Bericht über die Tagung der deutschen pathologischen Gesellschaft zu Breslau (September 1904).

Referate über Lebercirrhose. a) **Kretz** (Wien): 1. Nicht eine interstitielle Hepatitis bedingt die granulare Cirrhose der Leber, sondern das Parenchym derselben ist verändert durch regeneratorische Ausheilung von vielfachen Degenerationsattacken. — 2. Das Auftreten von elastischen Fasern im Bindegewebe der cirrhotischen Leber ist wesentlich abhängig von der neuerlichen Einschmelzung schon umgebauter, stärker arteriell versorgter Parenchymteile; die erste anatomische Veränderung beim Beginne des cirrhotischen Prozesses liegt nicht im Bindegewebe, sondern in der herdförmigen Parenchymsdegeneration und nachfolgenden Einschiebung regenerierten Gewebes in der Region der arteriell besser gespeisten Parenchymsabschnitte. — 3. Die Lebercirrhose ist keine Krankheits-Entität; die Leberveränderung ist vielmehr eine anatomische Folgeerscheinung vielfacher, abgelaufener Leberzelldegenerationen mit eingeschobener Parenchymsneubildung. Aetiologisch kann der Prozeß veranlaßt werden durch alle pathologischen Einflüsse, welche Parenchymsdegeneration bewirken: durch abnorme Stoffwechselprodukte, durch Gifte, durch bakterielle Schädigung; die schädigende Substanz kann auf dem Wege der Blutbahn oder durch die Gallencapillaren zur Leberzelle gelangen.

b) **Naunyn** (Straßburg): 1. Die Unterscheidung verschiedener Formen der Lebercirrhose ist nicht zu umgehen. — 2. Es empfiehlt sich zu unterscheiden: a) Die beginnende Cirrhose (Cirrhosis incip.). b) Die gemeine ascitische (atrophische) Cirrhose. c) Die biliäre (hypertrophische) Cirrhose. d) Die hypersplenische Cirrhose. — 3. Die Verschiedenheit dieser Formen beruht nicht auf ursprünglicher Verschiedenheit des Krankheitsprozesses, sondern sie beruht 4. auf der komplizierenden cirrhotischen Cholangitis, welche sich in den verschiedenen Formen in verschiedenem Maße und in verschiedener Weise geltend macht. — 5. Diese cirrhotische Cholangitis ist eine enterogene ascendierende Cholangitis; sie ist nicht die Ursache der Cirrhose, sondern eine Komplikation, welche die bereits (an der Cirrhose) erkrankte Leber befällt. — 6. Die Ausscheidung enterogener und splenogener Formen der Cirrhose ist nicht begründet. — Hingegen ist die hämatogene Entstehung der Cirrhose ganz allgemein wahrscheinlich. — 8. Es dürften hämolytische Vorgänge hierbei im Spiele sein, und wenn es eine cirrhogene Cholangitis gibt, so dürfte das eine descendierende Cholangiolitis hämolytischen Ursprungs sein.

Babès (Bukarest): Ueber epitheliale Knospung und Riesenzellen. In einem primären Adenocarcinom der Leber fand Vortr. sehr zahlreiche syncytiumähnliche Riesenzellen. Ihre Entstehung durch Knospung aus Leberzellen und ihre nachträgliche Differenzierung zu Krebszellen ließ sich an der Hand der mikroskopischen Bilder verfolgen. Die Riesenzellbildung in Carcinomen trägt einen degenerativen Charakter; sie geht immer von einer riesigen Mitose aus. Wuchernde epitheliale Elemente können Fortsätze in benachbarte Zellen einsenden, die abgeschnürt werden können und nun einen Kranz wuchernder Kerne um sich versammeln. Multipolare Mitosen und Riesenzellbildung beobachtete Vortr. öfter nach Pyoktanininjektionen in Carcinome.

Albrecht (München): Neue Beiträge zur Pathologie der Zelle.

Postmortale Myelinbildung tritt nicht mehr auf nach Erwärmung des Zellmaterials auf 58—62°. Brachte Vortr. Brei von Zellen mit erhitztem Material zusammen, so blieb der Zellkern intakt, während sich an der Oberfläche der Zellen Myelin abschied; der Zellkern ist also offenbar an dem Vorgang nicht beteiligt. Wahrscheinlich handelt es sich um einen fermentativen Prozeß.

Vortr. unterscheidet an roten Blulkörperchen drei Arten von Fortsatzbildung: In hypertonischen Lösungen zeigen sich zahlreiche plumpe Fortsätze (grobe Stechapfelform), in hypotonischen Lösungen einzelne sehr lange und spitze, unmittelbar vor der Hämolyse sehr zahlreiche kleine Fortsätze (feine Stechapfelform). In den Fortsätzen ist die fettartige Substanz der Erythrocytenoberfläche stark angehäuft, an den übrigen Stellen besteht normale Konstitution der Oberflächenschicht. Aendert man die Konzentration des Mediums schrittweise, so ist bis zu einer bestimmten Konzentration noch Restitution der sich verändernden roten Blutkörperchen. Bis dahin handelt es sich also lediglich um Quellungsvorgänge, später tritt ein Abströmen der fettartigen Oberflächensubstanz (an den Spitzen der Stechapfelfortsätze) ein. Bei Erwärmen auf 55° findet eine lebhafte Abscheidung von Plättchen einer fettartigen Substanz, wahrscheinlich des bei 51° schmelzbaren Lecithins statt. Unterwirft man in isotonischer Rohrzuckerlösung aufgeschwemmte rote Blutkörperchen der Elektrolyse bei Ausschluß von Wärmeeinwirkung, so zeigt sich eine äußerst lebhafte Agglutination, und zwar unter primärer Verklebung der stechapfelförmigen Fortsätze. Die Erythrocyten nehmen sodann Kugelform an und es tritt Hämolyse auf, ein Phänomen, das für den durch v. Baumgarten stets vertretenen Zusammenhang zwischen Agglutination und Hämolyse spricht. Die Wirkung der spezifischen Hämolysine stellt Vortr. sich so vor, daß der Immunkörper die Oberflächensubstanz leichter löslich macht, worauf erst das Komplement eindringen und die eigentliche Lösung verursachen kann.

Foà (Turin): Beiträge zur Kenntnis der Fettinfiltration. (Redner stellenweise schwer verständlich.)

Vortr. untersuchte systematisch alle Thromben auf ihren Fettgehalt. Die Verteilung des Fettes im Thrombus ist unregelmäßig, manchmal liegt es diffus, meist jedoch peripherisch. Die Leukocyten enthalten keine oder nur wenig Fetttröpfchen. Frische Thromben sind gewöhnlich ohne Fettelemente. Dagegen findet sich Fett oft in älteren, bereits teilweise organisierten Thromben; es ist häufig auch in den Endothelien und den Saftkanälchen der Media der thrombosierten Gefäße zu finden. Die sog. fibrinösen Polypen des Herzens und der großen Gefäße enthalten kein Fett. Im Anschluß hieran berichtet Vortr. über eine Anzahl bemerkenswerter Einzelfälle.

In der normalen Kaninchenniere läßt sich (mittels der Marchischen Methode) kein Fett nachweisen. Bringt man Stücke einer Kaninchenniere anderen Kaninchen in die Bauchhöhle, so zeigt sich nach einigen Tagen Fettinfiltration des Bindegewebes und der Kapillarendothelien in den äußeren Partien, nicht im Kern des transplantierten Stückes, selbst nicht nach 14tägigem Aufenthalt in der Bauchhöhle. Bringt man in der zu transplantierenden Niere vorher einen (bakteriellen) Entzündungsherd an, so findet sich nach entsprechendem Aufenthalt in der Bauchhöhle fast gar kein Fett in dem phlogistischen Herd.

Löhlein (Leipzig): Ueber die in pathologisch veränderten Nieren sichtbar werdende fettähnliche Substanz.

Vortr. fand reichliche Ablagerung einer fettähnlichen Substanz im interstitiellen Gewebe einer Niere mit geringer chronischer Nephritis. Es handelte sich vorzugsweise um große Konglomerate von beiderseits zugespitzten Nadeln, die sich beim Erhitzen in doppeltbrechende Tropfen umwandelten, und die Vortr. mit Kaiserling's und Orgler's Körper (Protagon?) identifiziert. Die Konservierung des Doppelbrechungsvermögens ist Vortr. gelungen; dasselbe geht durch Sudanfärbung nicht verloren. Solche doppelt brechenden Kristalle fand Vortr. im interstitiellen Gewebe sehr häufig bei acuten und chronischen Nephritiden, immer bei Amyloid, nicht bei unkompliziertem Diabetes. Die Substanz findet sich in den Lymphgefäßen der Niere, häufig auch in Zellen, die Vortr. als Lymphgefäßendothelien anspricht.

Schmorl (Dresden): Ueber das Schicksal embolisch verschleppter Parenchymzellen.

Vortr. untersuchte die Lungen von 153 Frauen, die in oder kurz nach der Gravidität verstorben waren, und fand außerordentlich häufig Embolieen von Plazentarelementen, auch in frühen Stadien der Gravidität; der Verlauf der Geburt schien auf Vorkommen und Ausdehnung der Embolieen ohne Einfluß zu sein. Verschleppung großer Zotten ist selten. Bei 110 Frauen zeigten die deportierten Elemente alle Merkmale des allmählichen Unterganges: mangelhafte Färbbarkeit der Kerne usw. In einem Falle schienen die verschleppten Zellen sich progressiv zu verhalten. Es handelte sich um einen kirschgroßen, hämorrhagischen Lungenherd. Die Alveolen waren austapeziert mit eigentümlichen Zellbändern, daneben fand sich Fibrin und Blut, in einem benachbarten Gefäß eine Plazentarzellenembolie. Vortr. ist nicht sicher, ob es sich hier um eine Wucherung der Plazentarzellen oder um atypisch gewucherte Epithelzellen handelt. Anders in einem Fall von Abort, wo enorme Ueberschwemmung der Lunge mit Plazentarzellen vorhanden war. Hier bestand sicher eine Wucherung der verschleppten Zellen; man hatte den Eindruck, daß die chorialen Wanderzellen in die Alveolen einbrachen. Es war leider nicht zu entscheiden, ob es sich hier um Zellen aus einer normalen Plazenta handelte, da die Plazenta nicht untersucht werden konnte. Vortr. vermutet, daß eine Blasenmole vorgelegen hat, da er in drei Fällen von Blasenmole genau dieselben Bilder vorfand.

Aschoff (Marburg): Ueber Myocarditis.

Vortr. ließ zwecks Nachprüfung der Krehlschen Befunde bei Herztod eine größere Anzahl von Herzen auf das Genaueste mikroskopisch untersuchen. In vielen Fällen fanden sich tuberkelähnliche Knötchen an den Gefäßen. Sie enthielten neben großen und kleinen Lymphocyten, polynucleären und eosinophilen Leukocyten im Zentrum große Zellen mit großem, vielfach gelapptem Kern, ähnlich den in Sarkomen anzutreffenden Zellen. Diese Zellen, welche öfter eine fächerförmige Anordnung zeigten, gehen hervor aus Adventitiazellen (den leukocytoiden Zellen Marchands). In einem Fall von akuter interstitieller Myocarditis fanden sich Nekrosen in der Herzwand, spärliche Knötchen, wie die vorhin beschriebenen, sowie zahlreiche kleine Herdchen eosinophiler Zellen und endlich Charcotsche Kristalle; Mikroorganismen waren nicht nachweisbar.

Das plötzliche Versagen des Herzmuskels läßt sich aber nicht auf diese Veränderungen zurückführen. Vortr. hat daher ferner die Herzganglien sowie die Herzmuskelfasern eingehend mikroskopisch prüfen lassen, ebenfalls mit negativem Erfolge. Vortr. kann somit die Befunde und die daraus hergeleiteten Folgerungen Krehls nicht bestätigen.

Chiari (Prag): Ueber kongenitale Sacraltumoren.

Vortr. ließ 13 Fälle untersuchen. Es zeigte sich, daß diese Fälle eine kontinuierliche Reihe bildeten, deren Anfangsglied einen relativ einfachen, deren Endglied einen hochkomplizierten Bau aufwies. Es fanden sich Leber-, Pankreas-, Nebennieren-, Bronchialgewebe, Augenblasen, Kiefer, Zähne, Lippen und einmal sogar eine Hand mit Phalangen und Nägeln. Vortr. läßt es zweifelhaft, ob es sich hier um einfache oder um Doppelanlagen handelt.

Wilms (Leipzig): Wachstum embryonal transplantierter Gewebe und Geschwulstbildung.

Vortr. implantierte Hühnerembryonen von 4—5 Tagen in ca. 14 Tage alte Hühner, intraperitoneal und intramusculär. Er erzielte mehrfach teratoide Bildungen mit fast allen Hühnergeweben. In einem Falle war bereits innerhalb 8 Wochen ein kinderhandgroßer Tumor entstanden. Die benutzten Hühner erwiesen sich sehr verschieden stark empfänglich. Das Wachstum der erzielten Tumoren war kein unaufhörlich fortschreitendes; nach Jahren erfolgte allmähliche Resorption, auch des neugebildeten Knochens.

Borrmann (Göttingen): Ueber Metastasenbildung eines Tumors in einem andern.

Es handelt sich um Metastasen eines verhornenden Portiokrebses in einem cystischen Ovarialtumor. Der Krebs war in mehrere Cysten eingebrochen, und die im Cysteninhalt flottierenden Krebszellen machten zunächst Implantations-

metastasen auf papillären Excrescenzen der Cystenwand. Von da aus überkleidete dann das Plattenepithel die Cystenwand kontinuierlich unter Verdrängung des Zylinderepithels und wucherte außerdem zapfenförmig in die Tiefe.

Sternberg (Wien): Verkalktes Atherom im oberen Augenlide.

Erbsengroße Geschwulst am Augenlide eines kleinen Mädchens, von Geburt an bestehend. Mikroskopische Epithelzapfen, dazwischen derbes Bindegewebe mit reichlichen Kalkeinlagerungen. Verlagerungen von Keimen genügen allein nicht zur Entstehung von Tumoren.

Albrecht (München): Entwickelungsmechanische Fragen in der Geschwulstlehre.

Bei den Carcinomen handelt es sich gleichsam um eine Reproduktion des normalen Vorganges der gegenseitigen Beeinflussung zweier Gewebe mit dem Effekt, daß anscheinend sinnlose, in Wirklichkeit aber zweckmäßig angeordnete Gebilde, bestehend aus eben diesen Geweben, daraus hervorgehen. Alle Geschwülste sind aufzufassen als organoide Fehlbildungen, sei es aus kongenitalen Anlagen, sei es begünstigt durch gewisse Wachstumsperioden (Zahnwechsel, Pubertät, Lactation, Klima etc.). Die ätiologischen Fragen haben zurückzugehen auf diejenigen Faktoren, die auch bei der normalen Entwickelung tätig sind.

Ribbert (Göttingen): Neue Versuche über Transplantationen.

Vortr. transplantierte menschliche und Meerschweinchen-Epidermis in eine Hauttasche am Kaninchenohr. Das Epithel geht in der Regel bald zu Grunde; nur am Rande wächst es längs des eigenen Bindegewebes und etwas in das sich bildende Exsudat hinein, um jedoch nach einigen Tagen ebenfalls abzusterben. Es wächst eben nur so lange, als es aus eigenen Kräften zu wachsen vermag. Ebenso verhalten sich Carcinome und Parotistumoren bei der Uebertragung. Corneagewebe, in eine Spalte der Cornea transplantiert, heilt jedoch ein und wird erst relativ spät ersetzt durch einwandernde Zellen, während die Corneafasern noch lange erhalten bleiben. Ins subkutane Gewebe verpflanzt wird die Cornea hingegen sofort durchwachsen.

Babès (Bukarest): Entwickelungsanomalien und Ueberzähligkeit von Gliedmaßen.

Vortr. konnte einen geradezu gesetzmäßigen Zusammenhang zwischen überzähligen Fingern und Gesichtsspalten konstatieren. Er stellt sich vor, daß die Gesichtsanomalie das Primäre ist und die Extremitätenmißbildung veranlaßt.

von Baumgarten (Tübingen): Experimente über die Ausbreitung der weiblichen Genitaltuberkulose im Körper.

Perlsuchtbazillen wurden in Emulsion an verschiedene Stellen des Genitaltracts weiblicher Kaninchen gebracht, in einer anderen Versuchsreihe in den Douglas; die letztere ergab bezüglich der Genitalien völlig negative Resultate. Bei Einbringen der Bazillen in die Vagina bleibt die Tuberkulose auf den unteren Teil derselben beschränkt, geht in die Harnröhre, macht aber an der Blase Halt. Bei Infektion des Corpus uteri bleibt die Tuberkulose ebenfalls beschränkt und breitet sich weder nach oben noch nach unten aus. Bei Infektion eines Uterushornes entsteht eine schwere absteigende Tuberkulose. Sie macht Halt an einer Schleimhautfalte zwischen oberer und unterer Vagina, es findet kein Uebergreifen auf das andere Horn und die homologe Tube statt; manchmal wird das Bauchfell ergriffen, stets folgt allgemeine lymphogene Tuberkulose.

Die Tuberkulose des weiblichen Genitalapparates folgt der Richtung des Stromes der abgelösten Eier. Ihr Haltmachen in der unteren Vagina geschieht aus mechanischen Gründen (durch die vorhin erwähnte Falte und die Spülung des Urins), vielleicht auch aus noch nicht näher gekannten chemischen Ursachen.

Die Tuberkulose des Harn- und des Geschlechtsapparates sind getrennt, ein Uebergreifen kann nur an wenigen Stellen stattfinden und zwar beim männlichen Geschlecht vom Harn- zum Geschlechtsapparat an der Prostata, vom Geschlechts- zum Harnapparate an der Pars prostatica urethrae und der unteren Urethra; beim weiblichen Individuum vom Harn- zum Geschlechtsapparat an der Vagina, vom Geschlechts- zum Harnapparat an der Urethra.

Winkler (Breslau): Zur Pathologie der Tuberkulose des Kindesalters.

Von 557 im Breslauer Institut sezierten tuberkulösen Kindern standen 293 im 1.—2. Lebensjahre, meist im 6.—8. Lebensmonat; doch kam auch bereits bei Kindern von 2—3 Monaten Tuberkulose vor. Aus den zahlreichen Einzelangaben seien folgende hervorgehoben: Die Tuberkulose betraf hauptsächlich den Respirationstractus. Bei ca. 150 Kindern fand sich schwere Darmtuberkulose, meist jedoch sekundär, selten primär. Einige Male wurde auch (sekundäre) Genitaltuberkulose gefunden.

Necker (Wien): Ueber die Häufigkeit der Lungentuberkulose.

Vortr. untersuchte ein großes Leichenmaterial systematisch auf das Vorhandensein tuberkulöser Herde, sowohl makroskopisch wie mikroskopisch. Tuberkulose fand sich als Hauptbefund und Todesursache in 43,11 % seiner Fälle. Als Nebenbefund stellte er in 9,1 % fortschreitende, in 18 % nicht fortschreitende Tuberkulose fest. In 22,34 % ergaben sich zweifelhafte Befunde (Verkalkungen, Schwielen etc. fraglicher Herkunft), in 7,45 % war das Untersuchungsresultat vollkommen negativ. Zählt man nur die Fälle mit sicher nachgewiesener Tuberkulose zusammen, so erhält man 70 % tuberkulöse Leichen, was mit der von Lubarsch gefundenen Zahl übereinstimmt. Rechnet man die fraglichen Fälle hinzu, so erhält man 92 %, also Naegelis Ziffer.

von Baumgarten (Tübingen): Ueber Immunisierung gegen Tuberkulose.

Durch Einverleibung menschlicher Tuberkelbazillen können Rinder (nicht jedoch Kaninchen) gegen eine sonst tötliche Dosis Rindertuberkelbazillen immunisiert werden. Einmalige subkutane Impfung genügt. Es entsteht keine lokale Tuberkulose, sondern nur entzündliche Reizung wie bei der Einspritzung toter Tuberkelbazillen. Das Serum schützte Meerschweinchen und Kaninchen nicht. Die Versuche werden fortgesetzt.

von Schrötter jr. (Wien): Zur Pathogenese der sogenannten Taucherlähmung.

Es handelt sich nicht, wie bisher angenommen, um eine Myelitis. Vielmehr kommt es bei zu rascher Dekompression infolge von N-Ueberladung des Blutes zu Ischaemieen, Nekrosen, Erweichungen und Höhlenbildungen im Rückenmark. Vortr. konstatierte dies sowohl im Tierversuch (Hund), als auch an drei Fällen von Taucherlähmung beim Menschen. Es fanden sich Nekrosen in der weißen Substanz, namentlich der Hinterstränge.

Schmaus (München): Demonstration von Rückenmarks-Präparaten.

1. Fall von akuter hämorrhagischer Myelitis, klinisch innerhalb 40 Stunden verlaufen. In der grauen Substanz finden sich starke Zellinfiltrate, die sich vielfach an die Gefäße anschließen und deren Zellkerne den Leukocytenkernen gleichen. Wegen dieser Befunde und der Kürze des Prozesses hält Vortr. die Zellen für Leukocyten, nicht für Gliazellen. Präparate nach Marchi, mit Sudan und nach Weigert gaben negative Resultate.

2. Tumor im Lendenmark, bestehend aus großen epithelähnlichen Zellen (Ependymzellen?), teils in dichten Verbänden, teils locker gelagert. Dazwischen findet sich Gliasubstanz, so daß ein Bild entsteht ähnlich wie bei einem Scirrhus (Neurocarcinom).

Sternberg (Wien): Ueber sogenannte atypische Leukämie.

Bei der Sektion einer 55jährigen, an Leukämie verstorbenen Patientin mit myeloidem Blutbefund zeigten sich Milz und Lymphdrüsen nur wenig geschwollen, das Knochenmark weich und rot. Im unteren Ileum und im Coecum waren breite, dicke Infiltrate mit Eindringen in die Muskulatur und Ulcerationen. Aehnliche Tumoren fanden sich am Beckenboden. Mikroskopisch erwiesen sich die Infiltrate ganz aus großen neutrophilen Lymphocyten zusammengesetzt; es handelt sich also um geschwulstförmige Metastasen von myeloidem Gewebe im Darm und am Perineum. Der Fall verhält sich zum Myelom wie das Kundratsche Lymphosarkom zur Pseudoleukämie.

Schmorl (Dresden): Ueber Knochenstrukturen.

Vortr. hat mit einer neuen Methode (Behandlung mit Phosphorwolframsäure, Nachbehandlung mit Alaun und langes Auswässern) sehr schöne Knochenstruktur-



bilder erzielt, auch an älteren und an entkalkten Knochen. Die Methode gelingt besonders gut an Gefrierschnitten. Gefärbt werden wahrscheinlich nicht die Fasern selbst, sondern die Kittsubstanz. Normalerweise resultieren bei dieser Färbung sehr feine Linien, bei Rhachitis und Osteomalacie sehr grobe. Bei Kalkablagerung fand Vortr. im Knochen gleichzeitig fast immer auch Eisenablagerung, besonders schön am Schwangerschaftsosteophyt sowie an jungen Callusbälkchen, selbst wenn noch fast keine Verkalkung vorhanden ist; ferner bei Knochentumoren und bei Osteomalacie, bei letzterer besonders an der Grenze von kalkhaltigem und kalklosem Gewebe. Bei florider Rhachitis fand sich kein Eisen, wohl bei geringeren Graden.

Best (Gießen): Ueber die mikroskopische Eisenreaktion.

Vortr. behandelt die Schnitte mit Liquor ferri sesquichlorati und wäscht dann aus. Nunmehr geben auch diejenigen Teile Eisenreaktion, die das Eisen in fester organischer Bindung enthalten, nämlich die roten Blutkörperchen, die Muskeln und die Nucleoli. Ferner wurden mit derselben Methode an gewissen Nerven die Achsenzylinder und die Lantermannschen Segmente zur Darstellung gebracht, an den peripherischen Nerven das Neurokeratinnetz.

Davidsohn (Berlin): Ueber die Vorzüge der Kresylviolettfärbung.

Vortr. empfiehlt folgende Färbemethode: Gesättigte wässrige Lösung von Kresylviolett R extra (Chem. Fabrik Mülheim a. M.) 10 Min., Differenzieren in 70%igem Alkohol, Entwässern in 96%igem Alkohol, Carbolxylol, Balsam. Kerne blau, Granula der Mastzellen und Schleim rot, Hyalingrün, Fibrin und Muskeln blaugrün. Die Färbung ist bei jeder Härtungsmethode anwendbar.

Beitzke (Berlin): Ueber Agglutination der Staphylokokken durch menschliche Sera.

Vortr. fand in 44 menschlichen Seris 27 mal Staphyloagglutinine, mitunter in reichlicher Menge. Die Verwertung der Staphyloagglutinine am Krankenbett nach Art der Widalschen Reaktion ist daher ausgeschlossen. Doch rät Vortr. auf Grund seiner Erfahrungen, die Agglutinationsreaktion bei der bakteriologischen Diagnose an der Leiche mehr als bisher heranzuziehen. Weitere Untersuchungen des Vortr. an 41 verschiedenen Staphylokokkenstämmen brachten im wesentlichen eine Betätigung der Resultate anderer Forscher.

Beitzke und **Neuberg** (Berlin): Zur Kenntnis der Antifermente.

Es gelang den Vortr. der Nachweis, daß Antiemulsin im Stande ist, aus Galaktose und Glukose ein Disacharid zu bilden, daß also ein Antiferment das aufbaut, was das entsprechende Ferment zerstört.

Raehlmann (Weimar): Weitere Beobachtungen über die zelligen Bestandteile des Blutes (mit Demonstrationen am Ultramikroskope).

Wiederholung der schon am anderen Orte (Münch. med. Wochenschr. 1904) gemachten Mitteilungen.

Chiari (Prag): Demonstration von Präparaten.

1. Adenocarcinom der Flexura sigmoidea bei einem 13jährigen Knaben mit Lebermetastasen.

2. Fall von Hirschsprungscher Krankheit: Enorme Ausdehnung des Dickdarms bei einem $^5/_4$jährigen Knaben (seit Geburt Schwellung des Leibes), starke Hypertrophie des ganzen Magendarmkanals bis zur Flexur, die wahrscheinlich durch ihre abnorme Länge das Hindernis abgegeben hat.

Busse (Posen): Ueber syphilitische Darmstenosen.

Demonstration eines Präparates. Periarteriitis der Mesaraica unmittelbar am Tripus Halleri mit Thrombose. Am Darm Nekrosen, Geschwüre, Stenose. Mikroskopisch stellenweise Hypertrophie der Mucvsa, Zellinfiltrate, Endo- und Periarteriitis.

Rubesch (Prag): Ein Fall von völliger Epidemisierung der Harnblase.

Makroskopische und mikroskopische Demonstration des von einem idiotischen Mädchen stammenden Präparates. Wahrscheinlich handelt es sich um die Folgen eines Katarrhs.

Karakascheff (Leipzig): Ueber das Verhalten der Langerhansschen Inseln bei Diabetes mellitus.

Das scheinbare Schwinden der Langerhansschen Inseln bei Diabetes beruht auf Umbildung der Inseln in Drüsensubstanz (Demonstration entsprechender mikroskopischer Präparate). Es handelt sich um einen Ersatz des geschädigten Drüsenparenchyms durch Umbildung von Langerhansschen Inseln. Studien am Pankreas Neugeborener lehrten, daß diese Umbildung auch normalerweise statthat.

Ribbert (Göttingen): Ueber Arteriosklerose der Intima.

Verschiedene Beobachtungen hatten Vortr. zu der Annahme geführt, daß bei der Genese der Arteriosklerose das mechanische Einpressen von Blutflüssigkeit in kleine oberflächliche Verletzungen der Intima eine Rolle spielt. Nachdem er sich durch Versuche an der Leiche überzeugt, daß ein solches mechanisches Einpressen möglich ist, steht er nicht an, eine Anzahl Befunde in diesem Sinne zu deuten, die er in Zeichnungen vorführt. Es fand sich in der Intima ein cavernöses Maschenwerk, mit feinkörnigen plasmatischen, oft auch hyalinen Massen erfüllt. Ein ähnlicher Inhalt fand sich auch in umschriebenen Hohlräumen einer stark verdickten Intima, manchmal ferner in netzartig verzweigten Adern in der Media.

Winkler (Breslau): Ein Fall von Ueberwanderung des menschlichen Eies.

Demonstration der Genitalien einer 47jährigen Frau, der wegen Extrauteringravidität die rechte Tube, wegen gleichzeitiger anderweitiger Erkrankung auch das linke Ovarium exstirpiert worden war. Nach dieser Operation hat die Frau noch drei Schwangerschaften überstanden. Der Tod erfolgte durch Perforationsperitonitis. *Beitzke, Berlin.*

I. Normale Anatomie.

1029) Langelaan, J. W. On the Form of the Trunk-myotome. (First communication.) (Proc. Konink. Akad. v. Wetensch. te Amsterdam, Proceedings of the Meeting of Saturday May 28, 1904.)

Verf. studiert in dieser ersten Mitteilung die Form der Rumpfmyotome von Petromyzon fluviatilis und Acanthias vulgaris wie sie sich durch Lospräparieren des intersegmentalen Bindegewebes beim erwachsenen Tier herstellen lassen. Die Rumpfmyotome von Petromyzon haben die schon längst bekannte halbmondförmige Gestalt; die Hörner sind kranialwärts gewendet und ein wenig zueinander geneigt; zwischen den beiden Hörnern, etwas mehr nach der ventralen als nach der dorsalen Seite hin zeigt der Körper des Myotoms eine knieförmige Einbiegung, welche die dorsale Region von der ventralen trennt.

Die Rumpfmyotome der Selachier (Acanthias vulgaris) sind ohne Schwierigkeiten aus dieser Halbmondform herzuleiten. Die das Rumpfmyotom scheinbar in drei Teilstücke zerlegenden Bindegewebssepta zur Höhe der Linea lateralis und etwas weiter ventral, schneiden in Wirklichkeit nicht bis zur Innenseite des Myotoms durch. Diese Septa sind nur der Ausdruck einer stattgehabten Auffaltung des Muskelsegmentes. Weil nicht nur die Richtung des Myotoms, sondern auch die Inklination sich an der Auffaltungslinie ändert, erhalten die Myotomabschnitte die bekannte hohlkegelförmige Gestalt. Messungen der differenten Myotomabschnitte ergaben für die Länge des dorsalen Teiles 55/100 des ganzen Myotomes.

Beim Rumpfmyotom von Petromyzon gehören ebenso, wenn man die knieförmige Biegung des Myotoms als die Trennungsebene zwischen dorsalem und ventralem Abschnitt auffaßt, 55/100 der ganzen Länge des Myotoms der dorsalen Region an. Die Reduktion der dorsalen Region bei Acanthias (im Verhältnis zu der bei Petromyzon) ist daher nicht auf die Myotome übergegangen und gerade deshalb erscheint der dorsale Abschnitt des Rumpfmyotoms bei Acanthias — auf einen kürzeren Raum zusammengedrängt — aufgefaltet. *Boeke, Helder.*

1030) Hannema, L. On an uncommon form of musculus sternalis. (Petrus Camper. 2. Deel. Afl. 4.)

Verf. beschreibt eine eigentümliche Variation des Musculus sternalis an einer männlichen Leiche. Der Muskel war nur an der rechten Körperseite vorhanden,

bestand aus zwei Portionen, einer medianen oberflächlichen, vom Knorpel der dritten Rippe zum Manubrium sterni gehenden und einer tieferen, vom Rande der Clavikel ausgehenden und den Pectoralis major durchbohrenden Portion. Ein Bündel des Pectoralis major läuft über diese Portion hinweg, der von der dritten Rippe entspringende Teil des Musculus pectoralis major fehlt. Diese Verhältnisse werden vom Verf. aufgefaßt als eine Stütze der Ansicht, daß der Musculus sternalis ursprünglich ein Teil des Pectoralis major war. *Boeke, Helder.*

1031) **Eycleshymer, A. C. The cytoplasmic and nuclear changes in the striated muscle cell of Necturus.** (Amer. Journ. of Anat. Vol. III, No. 3, 1904.)

The chief results of the authors studies, "show that in the muscle cell of necturus nuclear differentiation is scarcely less marked than cytoplasmic. They warrant the assumption that nuclear material plays a most important part in cytoplasmic syntheses. They suggest that cellular degeneration and regeneration are accompanied by volumetric, structural and chemical changes in chromatin. Above all, they emphasize the importance of a more precise study of nuclear changes during cytomorphosis." *Lewis, Baltimore.*

1032) **Versluys, jr. Ueber Kaumuskeln bei Lacertilia.** (Anat. Anz. Bd. 24, H. 23/24, 1904.)

Bemerkungen gegen die Nomenklatur und einige Angaben von Chamock Bradley über die Kaumuskulatur von Lacertiliern. *Poll, Berlin.*

1033) **Schulz, O. E. Ueber einen Fall von angeborenem Defekt der Thoraxmuskulatur mit einer Verbildung der gleichseitigen oberen Extremität.** (Wiener klin. Wochenschr. XVII, Nr. 33.)

Der Fall betrifft einen kräftigen 26jährigen Mann, dessen Eltern und Geschwister keinerlei Mißbildung aufweisen. Auf der rechten Seite fehlt die sternokostale Portion des Musculus pectoralis major vollständig, ebenso der untere Anteil des Musculus trapezius. Die rechte Mamilla steht höher als die linke. Die Behaarung des Thorax ist auf die linke Hälfte beschränkt. Rechts ist Schlüsselbein und Schulterblatt kleiner als links. An die rechte Schulter setzt sich ein bis nahezu zum Ellbogengelenk normal gebildeter Humerus an, der distal mit einer rundlichen Auftreibung endigt. An letztere erscheint ein kleines schaufel- oder flossenartiges Gebilde beweglich angefügt, das in der Ruhelage im rechten Winkel zum Humerus gestellt ist. Das Röntgenbild zeigt einen länglichen Knochen an den Humerus angelagert, der als proximaler Abschnitt der Ulna zu deuten ist, während der dislale Anteil der Ulna, Karpus, Metakarpus und teilweise auch die Phalangen zu einem gemeinsamen Knochenstück verschmolzen sind. Der Radius ist nur durch einen Vorsprung am Humerus angedeutet. Verf. glaubt die Entstehung dieser Mißbildung auf eine mechanische Ursache (intrauteriner Druck) zurückführen zu dürfen. *v. Schumacher, Wien.*

1034) **Marceau, F. Sur la structure des muscles de l'Anomia ephippium.** (C. R. Acad. Sc. Paris, 3 oct. 1904.)

Les observations de Marceau ont porté sur le muscle adducteur des valves de ce lamellibranche; ce muscle comprend des faisceaux d'aspect nacré et d'aspect vitreux. Des fragments de chaume ces variétés de faisceaux ont été traités par l'acide nitrique à 20 $^0/_0$, dissociés et colorés par l'hématoxyline et l'éosine. Les faisceaux nacrés sont formés de fibres lisses, à cylindroïdes, à noyau saillant sous le sarcolemme et finement anastomosés sur les côtés. Les faisceaux vitreux sont constitués par des fibres beaucoup plus fines, ramifiées, à anastomoses multiples et dont les noyaux se montrent très rares sous le sarcolemme; un fort grossissement permet d'y reconnaître une striation transversale ou oblique, discordante d'une fibre à l'autre. La lumière polarisée montre que ces fibres se composent de substance isotrope et anisotrope; on y voit nettement la strie de Hensen, mais les disques minces y font défaut. *Soulié, Toulouse.*

1035) **Forster. Die Kontraktion der glatten Muskelzellen und der Herzmuskelzellen.** (Anat. Anz. Bd. 25, Nr. 14/15, 1904.)

F. hat experimentell festzustellen gesucht, wie bei der Kontraktion der glatten und der Herzmuskulatur sich Kern und Zellenkörper verhalten. Er erschlaffte die Gewebestücke durch Einwirkung von Cocain; um kontrahiertes Material zu er-

halten, genügte zuletzt der Reiz des Zerschneidens und des Eintauchens in das Fixationsmittel. Die Ergebnisse waren bei allen Fixationen und Färbungen identisch: die Ergebnisse können also nicht als Kunstprodukte angesehen werden. F. faßt sie selbst etwa folgendermaßen zusammen: 1. Die Muskelzelle kontrahiert sich in der Weise, daß sie sich spiralig aufrollt. 2. Diese spiralige Zusammenziehung macht der Kern passiv mit; er ist demnach langgestreckt, stäbchenförmig, wenn die Zelle schlaff ist, und spiralig gewunden, sobald diese sich kontrahiert, d. h. spiralig aufrollt. 3. Aus dem Grade der Spiralwindung des Kerns kann man den Grad der Kontraktion der Zelle erkennen. 4. Die von dem Verf. erwähnte „Stauung“, „Fältelung“, „Schlingelung“ des Kernes und die in ihm beschriebene Nucleïnspirale ist nichts anderes als eine durch die Spiralwindung vorgetäuschte Formengebung. *Poll*, *Berlin.*

1036) Horwitz, Kamilla. Ueber die Histologie des embryonalen Knochenmarkes. (Wiener mediz. Wochenschr. LIV, Nr. 31, 32, 33, 34 u. 35.)

Verfasserin untersuchte das Knochenmark von 12 menschlichen Foeten zwischen dem 4.—5.—10. Monat, und zwar an Abstrichpräparaten aus dem Femur. Fixierung der lufttrockenen Präparate durch trockene Hitze und Färbung vorzugsweise mit Ehrlichschem Triacid. Zur Darstellung der basophilen Granulationen Färbung mit Methylenblau. Im embryonalen menschlichen Knochenmark bilden die Myeloblasten (ungranulierte Knochenmarkszellen), als Vorstufen aller Knochenmarkselemente, die bei weitem überwiegende Mehrzahl der weißen Zellen, indem sie in Mengen von 75—90 % auftreten. Die Stammzelle der Markelemente ist, in Uebereinstimmung mit den Ergebnissen der Pathologie, nicht der große sondern der kleine Myeloblast. Die Myeloblasten werden allmählich zu Myelocyten, indem ihr Protoplasma stark färbbar wird und seine Granula zu produzieren anfängt. Im foetalen Mark findet man viel weniger Myelocyten als bei Erwachsenen, es sind vorwiegend neutrophile. seltener eosinophile, noch seltener basophile Myelocyten. Auch Riesenzellen kommen vor. Von den häufig vorkommenden kernhaltigen roten Blutkörperchen nehmen die erste Stelle die Normoblasten ein, es sind aber überall, manchmal sehr reichlich, Megaloblasten sowie alle Uebergänge zwischen diesen beiden Formen zu finden. Kernzerfall ist immer, sowohl in Megalo- als auch in Normoblasten nachzuweisen. Es gibt keine Methode zur tinktoriellen Trennung der Lymphocyten und Myeloblasten, eine Trennung, die durch Biologie, Pathologie und Entwicklungsgeschichte verlangt wird. *v. Schumacher*, *Wien.*

1037) Hansen. Zur Geschichte der Impressio aortica (Sabatier.) (Anat. Anz. Bd. 24 H. 23/24. 1904.)

Geschichtliche Notizen zum Beweise. daß die von Spuler beschriebene Impr. aortica den Anatomen bereits bekannt gewesen sei. *Poll*, *Berlin.*

1038) Fusari, R. Sulla divisione e sulle fessure marginali dell'osso parietale nella specie umana. (Archivio per le Scienze Mediche 1904.)

Verf. berichtet über zwei interessante Fälle von zweigeteiltem os parietale, den einen bei einem Mädchen, den anderen bei einem Erwachsenen, und fügt diese den zwei anderen schon vom Verf. beschriebenen Fällen hinzu; der eine war ein Fall von dreigeteiltem Parietal, von Messina (1889), der andere aus Ferrara (1891).

Verf. meint, es handle sich beim ersten jener zwei hier beschriebenen Fälle um eine wirkliche intraparietale Teilung im Sinne Schwalbes, im zweiten dagegen eher um ein os parietale accessorium.

Was die Erklärung der Erscheinung anbetrifft, so erinnert Verf. an die von ihm in Ferrara (1891) an einem Schädel gemachte Beobachtung, dessen Parietalfläche von zahllosen Knochenstücken besetzt war und meint, daß im Falle der Teilung des Parietale und im allgemeinen in Fällen supranumerärer Beinchen des membranösen Schädels nicht ausgeschlossen ist, daß sich von einem Ossifikationskerne verschiedene Teile loslösen und erklärt so auf einfache Weise die multiple Teilung des Parietale. *Banchi*, *Florenz.*

1039) Meves. Zur Wirkung von Säure auf die roten Blutkörperchen der Amphibien. (Anat. Anz. Bd. 25. 1904.)

Bei den Erythrocyten des Feuersalamanders tritt bei Zusatz einer 7—10%igen Essigsäure ein schärferes Hervortreten des Kernes, Sichtbarwerden des Randreifens, Erblassen, Dickerwerden des Körperchens bis auf mehr als die Hälfte seiner Länge,

und unmittelbar darauf häufig Kollabieren ein. Beim Frosch erfolgt im Moment des Erblassens eine Zunahme des Längen- und Breitendurchmessers, ein Fadengerüst, dichter um den Kern herum, wird sichtbar. Die Zellmembran trennt sich nie von der Kernoberfläche. Die Balken des Fadengerüstes sind vorwiegend der Quere nach ausgespannt. Im Anschluß an diese Beschreibung gibt M. die physikalische Erklärung des Phänomens. *Poll, Berlin.*

1040) Lewis. The question of Sinusoids. (Anat. Anz. Bd. 25 Nr. 11. 1904.)

Minots (1900) Sinusoids sind nicht weite Kapillaren (v. Ebner), sondern eine Durchwachsung eines Blutgefäßes und eines Organparenchyms, dessen Röhrchen oder Balken das einheitliche weite Gefäß in viele kleine Gefäße zerteilen. Sie entstehen also nicht wie Kapillaren durch Gefäßsprosse, die eine arterio-venöse Verbindung vermitteln. Ein Unterschied histiolgisch untergeordneten Charakters liegt in dem Mangel des Stützgewebes. L. erläutert die Morphologie der Sinusoids, die er für eine wichtige neue Zirkulationsform erklärt, an der Geschichte der Leber, der Urniere und des Herzens. *Poll, Berlin.*

1041) Bean, R. B. Observations on a study of the subclavian artery in man. (The Johns Hopkins Hospital Bulletin vol, XV, No. 159, 1904.)

The author concludes that "(1) the subclavian artery may be arranged into five definite types according to the difference in origin of the large branches. (2) The artery differs on the two sides of the body, Type I, being normal for the right-side, and Type II, for the left side. (3) Type I, without the thyroid axis as given in the anatomies of Quain and Gray, is the normal arrangement. (4) Type II, with the thyroid axis is found fewer times than Type I. (5) Eighty per cent. of the dissections were made in negro subjects, a large number of whom may have been mulattoes or mixed bloods. That hybrids tend toward variation is a well known biological law. This may explain the large number of abnormalities encountered." *Lewis, Baltimore.*

1042) Brœckært. Recherches sur les artères du larynx. (Rev. hebd. de Laryngologie, 24 sept. 1904.)

L'auteur donne une description détaillée du trajet et des branches fournies au larynx par les artères laryngée supérieure, crico-thyroïdienne et laryngée postérieure; il insiste sur la richesse des anastomoses entre ces divers vaisseaux et fait remarquer que chacun des muscles intrinséques reçoit son irrigation de plusieurs artères, ce qui assure la nutrition et par suite le bon fonctionnement de ces muscles. *Soulié, Toulouse.*

1043) Nau. Les rapports de l'artère hépatique et de la veine porte. (Soc. anat. Paris, juin 1904.)

Sur un fœtus exomphale, l'artère hépatique, au lieu de présenter les rapports normaux tels que les a décrits Retterer, croisait le flanc droit de la veine porte, sa face antérieure avant de se placer finalement en avant et à gauche. L'auteur termine par des considérations embryologiques qui lui permettent d'expliquer la position anormale observée par lui. *Soulié, Toulouse.*

1044) Zarnik. Ueber segmentale Venen bei Amphioxus und ihr Verhältnis zum Ductus Cuvieri. (Anat. Anz. Bd. 24, Nr. 23/24. 1904.)

Z. findet bei Amphioxus hinter dem Ductus Cuvieri (Burchardt 1900) mehrere metamere, sehr variable und daher wohl rudimentäre Quervenen, die nach Ursprung und Verlauf in den Müllerschen Strängen als dem D. C. homodyname Bildungen zu beurteilen sind. Der D. C. ist nur eine besonders mächtig gewordene Quervene und in seinem Entstehen von den Kardinalvenen unabhängig. Die Quervenen münden zum Teil in den Sinus venosus, zum anderen in seine kaudale Fortsetzung, die Parietallakunen, im Spaltensystem, das sich zwischen dem parietalen Blatt des Peritoneums und dem Atrialepithel ausbreitet; die hintersten endigen blind in den Müllerschen Strängen. Faßt man die Kardinalvene als ein Produkt des Zusammenflusses segmentaler Venen auf, so besteht das Zirkulationssystem wesentlich aus einem dorsalen und ventralen Längsgefäße und seitlichen Gefäßschlingen (Quervenen, Septalarterien) — eine Anordnung, die morphologisch an die Anneliden erinnert, mit deren Gefäßen auch histiologisch die Venen des Amphioxus gut übereinstimmen. *Poll, Berlin.*

1045) Pinto, C. Sullo sviluppo della milza nei vertebrati. (Arch. Italiano di Anat. e di Embr. 1904.)

Verf. hat das Problem des Ursprungs der Milz wieder in Untersuchung nehmen wollen und kommt nach Erforschung der verschiedenen embryonalen Stadien der fünf Wirbeltierordnungen zu folgenden Schlüssen: 1. Die Milz ist mesenchymalen Ursprungs; 2. Bei den meisten obgenannten Tieren nimmt das Coelom-Epithel an der Bildung der Milz teil; 3. Entodermale Elemente weder im Darm, noch im Pankreas, nehmen an deren Entwicklung teil.

Banchi, Florenz.

1046) Lewis, Th. Observations upon the distribution and structure of hämolymph glands in mammalia and aves, including a preliminary note on thymus. (Journ. of Anat. Phys. V. XXXVIII. 1904.)

Die Thymus der Vögel enthält auf ganz späten Stadien (erwachsene Tiere) Epithelialzellnester, in welchen zahlreich eosinophile Zellen vorkommen: p. 323: „There exist in Ungulata glands in which blood and lymph streams mix. There are by no means the only intermediate forms which occur. The results of Weidenreich are confirmed as to the occurrence of glands in which blood and lymph sinuses are separate."

„True haemal glands, not specialised as in the case of spleens, are to be found in the abdominal cavities of certain birds."

Diese Drüsen fanden sich beim Huhn, Fasan, Truthahn und Ente.

Wetzel, Breslau.

1047) Schaper. Einige Bemerkungen über das Wesen und die morphologische Stellung der Glandula coccygea (Glomus coccygeum). (Anat. Anz. Bd. 25, H. 7/8, 1904.)

Sch. wendet sich gegen die Einreihung der Steißdrüse in die gleiche Gruppe mit der Hypophyse, der Carotisdrüse, der Nebenniere, der Beischilddrüse, den Langerhansschen Inseln (Walker) und will nur eine nähere Beziehung zur Carotisdrüse anerkennen, wenn auch der Nachweis der Chromreaktion noch ausstehe. Auf Grund der Angaben von Jacobsson bezweifelt er die Angabe Walkers, daß das Parenchym der Steißdrüse der sympathischen Nervenplexus entbehre. Auch funktionell stehe die Glandula coccygea dem Glomus intercaroticum, nächstdem den „Paraganglien" nahe. *Poll, Berlin.*

1048) Schaffer, J. Die oberen cardialen Oesophagusdrüsen und ihre Entstehung. (Virch. Arch. Bd. 177, H. 2, 1904.)

Das ursprüngliche indifferente Epithel des Oesophagus wandelt sich in der zweiten Hälfte des vierten Embryonalmonats vorwiegend in mehrreihiges Flimmerepithel, da und dort aber auch schon zu geschichtetem Pflasterepithel um, welches schließlich in der ganzen Speiseröhre durch Metaplasie aus dem Flimmerepithel hervorgeht. Das zu allererst auftretende, indifferente Epithel kann sich jedoch an einzelnen Stellen in typisches embryonales Magenepithel mit allen seinen blastischen Potenzen umwandeln; die hieraus sich entwickelnden „oberen cardialen Oesophagusdrüsen" finden sich bei 70 % der untersuchten Individuen und sind daher als etwas Normales aufzufassen. Verf. bringt mehrere Analogien aus der Anatomie und Entwicklungsgeschichte der Wirbeltiere. Eine ausführliche kritische Besprechung der bisherigen Literatur ist vorangestellt. *Beitzke, Berlin.*

1049) Le Play, A. Positions anormales de l'appendice. (Bull. Soc. Anat. Paris, avril 1904.)

Les recherches de l'auteur ont porté sur des nouveau-nés, chez lesquels l'appendice peut être considéré comme normalement enroulé et pelotonné entre iléon et l'ampoule cœcale. — Une position anormale est l'ascendante antérieure dans laquelle l'appendice placé entre l'iléon et le cœcum remonte jusqu'au rein droit auquel l'unit un repli péritoneal; ce repli peut se prolonger jusqu' à la fossette colique du foie et former un repli hépato-appendiculaire. Une autre variété est la position descendante antérieure ou sous hépatique, dans laquelle le cœcum n'ayant pas achevé sa migration est resté au dessous du foie; l'appendice descend alors entre le cœcum et l'iléon. Au cours de ces recherches Le Play a observé quelques cas de hernie congénitale de l'appendice, celui-ci étant engagé dans le canal péritonéo-vaginal persistant. *Soulié, Toulouse.*

1050) Levi. Contributo all' istologia comparata del pancreas. (Anat. Anz. Bd. 25, Nr. 12/13, 1904.)

In einem Pancreas von Lemur mangos var. rubifrons fand L. eine enorme Entwicklung der Langerhansschen Inseln, sowohl nach ihrem Volumen, als nach ihrer Anzahl, die im schärfsten Gegensatze steht zu der fast gänzlich fehlenden Differenzierung des Pancreasgewebes zu zygomogenführenden Kanälchen. L. ist geneigt, dieses sonderbare Verhalten eher für eine primäre Hemmungsbildung der Zymogenröhrchen zu halten, denn als eine primäre Vermehrung des Inselapparats unter Hemmung der Pancreaskanälchenbildung. *Poll, Berlin.*

1051) Wiedersheim. Nachträgliche Beobachtungen zu meinem Aufsatz über den Kehlkopf der Ganoiden und Dipnoer. (Anat. Anz. Bd. 24, H. 23/24, 1904.)

Entgegen seiner früheren Angabe von Vorkommen faserknorpliger Einsprengungen im M. dilatator, stellt W. auf Grund neuer Beobachtungen fest, daß es sich, wie Göppert nachgewiesen, in der Tat um kernreiche zirkumskripte quergetroffene Bündel des glatten M. sphincter laryngis handele. *Poll, Berlin.*

1052) Sclavunos. Ueber die Ventricularsäcke des Kehlkopfes beim erwachsenen und neugeborenen Menschen sowie bei einigen Affen. (Anat. Anz. Bd. 24, 1904, H. 23/24, Nachtrag.)

Berichtigung einiger Druckfehler usw. *Poll, Berlin.*

1053) Moroff, Th. Ueber die Entwicklung der Kiemen bei Fischen. (Arch. mikr. Anat. Bd. 64.)

Nach Untersuchungen an Acanthias-Embryonen stellt Moroff zunächst fest, daß die Spritzlochkiemen bei Selachiern ebenso wie die anderen Kiemen aus dem Ektoderm entstehen, nicht aus dem Entoderm, wie Goette behauptet. Auch bei Knochenfischen bildet sich eine Spritzlochanlage, die aber kein Lumen erhält, durch Einsenkung des Ektoderms bis zur Vereinigung mit dem Entoderm. Bei Trutta fario erreicht sie die größte Ausdehnung beim Embryo von 18 Tagen. Später bildet sie sich zurück. Ob dabei die Epithelzellen vom Mesoderm resorbiert werden oder dieselben histologischen Eigenschaften wie dieses annehmen, läßt Verf. unentschieden, neigt aber mehr zur ersten Ansicht. Keinesfalls wandeln sie sich in ein anderes Organ um. Dagegen kommt es am 38.—40. Tage zur Anlage einer Spritzlochkieme, die sich zunächst ebenso entwickelt wie die der bleibenden Kiemenspalten. Erst bei 3 Monate alten Embryonen beginnt ihre Rückbildung. *Thomé, Straßburg.*

1054) Sakurai. Zur Entwicklungsgeschichte der Lungenarterien. (Anat. Anz. Bd. 25, 1904, Nr. 14/15.)

Beim Reh entstehen die Art. pulmonales zuerst von beiden Pulmonalbogen aus wie beim Menschen, allmählich aber geht die linke auf den rechten Pulmonalbogen über und nähert sich der rechten; die Strecke des rechten Pulmonalbogens zwischen dem Teilungswinkel der Bogen und dem Ursprung der linken Art. pulmonalis bildet den gemeinsamen Stamm der beiden Lungenarterien. Für diesen Uebergang führt S. als ursächliche Momente die stärkere Entwicklung der rechten Lunge und die Arbeitsteilung zwischen den beiden Pulmonalbogen an; die linke Lungenarterie kann ihr Blut nicht von dem vergänglichen linken Bogen beziehen, der als Ductus Botalli das Blut vom Truncus pulmonalis zur Aorta führt.

Poll, Berlin.

1055) Janosik, J. Ueber die Entwicklung der Vornieren und des Vornierenganges bei Säugern. (Arch. mikr. Anat. B. 64.)

Beim Ziesel findet sich die erste Anlage des Urogenitalsystems bei Embryonen von 7 Mesoblastsomiten als ein von demselben Teil der Mittelplatten ausgehender Zellhaufen. Dieser wächst distal zu einem Strang aus, der aber mit den Mittelplatten in Verbindung bleibt. Diese lösen sich in der Ausdehnung des Zellstranges vom Cölomepithel los, indem sie aber an einigen Stellen mit ihm in Zusammenhang bleiben. Diese Verbindungen stellen rudimentäre Kanälchen dar, von denen 6—7 zur Ausbildung kommen. Von einem Vornierengang kann man erst bei Embryonen von 15 Mesoblastsomiten sprechen, indem dann erst eine Abtrennung eines solchen von der gemeinsamen Anlage erfolgt. Er wächst dann selbständig weiter distal, ohne aber irgendwelche Verbindungen mit dem Epiblast einzugehen.

Der bis zum 12. Mesoblastsomiten reichende Teil der Urogenitalanlage ist der Vorniere homolog, doch werden beim Ziesel keine Glomeruli gebildet. Der vom 12—16. Mesoblastsomiten reichende Teil kann als Uebergang zur Mesonephros betrachtet werden. Aus den Mittelplatten entsteht ein Zellstrang, der in einzelne Zellhaufen zerfällt. In jedem von diesen entsteht ein Lumen und das so entstandene Kanälchen wächst lateral in den Wolffschen Gang, während am medialen Ende ein Glomerulus gebildet wird. *Thomé, Straßburg.*

1056) Jeleniewski. Zur Morphologie und Physiologie des Epithels des Nebenhodens. (Anat. Anz. Bd. 24. H. 23/24, 1904).

Verf. faßt seine an Katzen-, Hunde-, Mäuse-, Ratten-, Meerschweinchen- und Igelnebenhoden wesentlich mittels OsO_4-Fixation und Stückfärbung mit Hämatoxylin (Kolossow) und Sublimat-Essig-Osmiumsäure Fixation (Tschasownikoff) und Eisenhämatoxylinschnittfärbung gewonnenen Resultate selbst etwa folgendermaßen zusammen: 1. Das Epithel der Vasa efferentia und Coni vasculosi besteht aus einer Art typischer Flimmerzellen, die von Zeit zu Zeit secernieren, dabei ihren Flimmerapparat verlieren und ihn nachher wiederbekommen. 2. Die in den secernierenden Zellen der Vasa efferentia und des Nebenhodenepithels vorhandenen Diplosome haben mit dem Centrosoma der achromatischen Spindel nichts gemein (sondern bleiben während des Karyokineseprozesses an Ort und Stelle liegen). 3. Die Härchen des Epithels gehen von der freien Zellenfläche ab. Sie bilden im Inneren keinen fasrigen Apparat (Gurwitsch, Benda, Fuchs). 4. Die knäuelartigen Gebilde stehen in keinem Zusammenhang mit den Härchen; sie verschwinden während der Sekretfüllung, sind also kein Zellorgan (Fuchs). 5. Die sekretorische Tätigkeit des Nebenhodenepithels unterscheidet sich dadurch von den anderen Drüsenzellen, daß dabei die Zellen allmählich zu Grunde gehen und neue gebildet werden. *Poll, Berlin.*

1057) Allen, B. M. The embryonic development of the ovary and testis of the mammals. (Am. Jour. of Anat., Vol. III, No. 2, 1904.)

The author used rabbit and pig material and has arrived at the following conclusions.

1. "The sex cords-medullary cords and seminiferous tubules — are homologous structures formed as tubular invaginations of the peritoneum. 2. The cords of Pflüger are formed from the same source and in the same manner as the sex cords, but at a slightly later period of time. 3. The rete cords are formed at the same time as the sex cords and in the same manner. 4. The connective tissue of the sex-gland-stroma and albuginea is derived from the peritoneum. 5. The interstitial cells of both ovary and testis are formed from connective tissue in reference to a process of degeneration occuring in the sex-gland. 6. The primitive sex cells seen in the earliest stages are precociously developed oögonia or spermatogonia of the second order, similar cells developing during later stages, from apparently undifferentiated peritoneal cells. 7. The sex-glands exert a specific influencc, causing follicles to form in the intra-ovarian rete of the pig, and bringing about the development of spermatogonia in the intratesticular rete of both pig and rabbit. Such sex elements are not functional, because of the fact that they suffer early degeneration." *Lewis, Baltimore.*

1058) Limon. Note sur la transplantation des ovaires. (Réunion biol. Nancy, 12 juillet 1904.)

Les ovaires sont transplantés sous le péritoine ou dans les muscles de la paroi abdominale; lorsqu'on sacrifie l'animal, le point où la greffe a été faite est toujours facile à reconnaître à cause de la saillie de l'organe. Pendant une première période, un mois environ, la nutrition de l'ovaire se fait par le milieu interstitiel dans lequel cet organe se trouve plongé; la partie centrale entre en dégénérescence. Au bout de 2 ou 3 mois, la circulation sanguine s'est établie par suite de la pénétration des vaisseaux dans l'ovaire; on constate alors que les grands follicules de de Graaf ont dégénéré, tandis que les follicules primordiaux qui ont résisté, poursuivent leur évolution. Les cellules interstitielles qui perdent d'abord leurs caractères de différenciation, récupèrent l'apparence glandulaire, dès que la circulation sanguine s'est établie. *Soulié, Tolouse.*

1059) van den Broek, A. J. P. Die geslachtsstrengen van Phalangista vulpina (die Geschlechtsstränge von Ph. v.). (Verh. Kon. Akad. van Wetensch. te Amsterdam. Math. naturw. Cl. Sitzung vom 20. Mai 1904.)

Bei einem (in Querschnitten zerlegten) weiblichen Beuteljungen von Phalangista vulpina von 16,7 mm Länge erscheinen nach Verfasser die Geschlechtsstränge über eine kurze Strecke, bevor sie den Sinus urogenitalis erreicht haben, mit einander durch eine Querbrücke verbunden. Medial von den Geschlechtssträngen verlaufen die Ureteren, und diese biegen sich um die oben erwähnte Querbrücke herum nach oben um, und münden kaudo-kranialwärts gerichtet in die Blase ein. In den beiden Geschlechtssträngen sind der Müllersche und Wolffsche Gang spiralig gedreht. Diese Drehung des Wolffschen Ganges ist wohl (neben der von F. Keibel postulierten frühzeitigen Ausmündung der Ureteren in den Sinus urogenitalis) der Grund des Verlaufes der Ureteren an der medialen Seite der Geschlechtsstränge. Die hakenförmige Umbiegung der Ureteren ist Folge der zwischen den beiden Geschlechtssträngen entstandenen Querbrücke und der excessiven Ausbildung der Harnblase, durch welche die Ausmündungsstelle der Ureteren nach oben, nach dem Fundus zu, verschoben wurde. *Boeke, Helder.*

1060) Hogge, A. Recherches sur les muscles du périnée et du diaphragme pelvien, sur les glandes dites de Cowper et sur le développement de ces organes. (Annales des maladies des organes génito-urinaires, Nos 15 juillet—1er août—15 août 1904.)

Le travail, très important, de Hogge comprend trois parties: la première est une étude bibliographique des plus complètes, la seconde a trait à la structure des muscles du périnée et du diaphragme pelvien ainsi que des glandes de Cowper chez le fœtus à terme et chez le nouveau-né, et la troisième est consacrée au développement de ces organes, d'après des observations personnelles.

Pour étudier la structure des muscles du périnée et du diaphragme pelvien, Hogge insiste, à cause de la difficulté des dissections, sur la nécessité de contrôler les résultats par des coupes; ces coupes ont été faites suivant les directions sagittale, transversale et oblique-transversale (parallèle aux branches ischio-pubiennes); elles étaient sériées et pouvaient être examinées au microscope afin d'étudier tous les détails de structure et portaient sur des sujets mâles.

L'étude du centre du perinée (centrum tendineum perinei) doit précéder la description des muscles. Ce centre tendineux est un ensemble connectif „vaguement sphérique, aplati transversalement et allongé dans le sens du grand axe du corps". Placé entre l'urèthre et le rectum, il sert d'attache aux muscles bulbo-caverneux en bas, sphincter uro-génital plus haut; le transverse superficiel, le sphincter rectal et les faisceaux pré-rectaux du pubo-coccygien ont des connexions étroites avec lui. Il émet des prolongements dans divers sens, l'un des plus importants supérieur et médian est inséparable de l'aponévrose prostato-péritoneale; il renferme des fibres lisses venant des muscles recto-uréthraux.

Les muscles qui occupent le plancher pelvien dérivent de deux ébauches distinctes: le sphincter cloacal qui deviendra le diaphragme uro-génital, et les muscles primitivement caudaux qui formeront le diaphragme pelvien (releveur de l'anus).

Le diaphragme ou sphincter uro-génital n'est autre chose que la gaine striée de l'urèthre postérieur; on peut le diviser artificiellement en trois parties: une prostatique, qui s'appuie sur les cornes du croissant de la prostate et embrasse en fer à cheval l'urèthre prostatique; une deuxième ou intermédiaire qui entoure en anneau l'urèthre entre le bec de la prostate et les glandes de Cowper (les fibres striées annulaires se fixent en arrière sur le prolongement supérieur du centre tendineux, et sont séparées par places les unes des autres par les fibres lisses du muscle recto-uréthral); enfin une troisième ou diaphragmatique qui répond à l'urèthre membraneux et à l'aponévrose de Carcassonne. Si l'on examine la gaine musculaire de l'urèthre de face, c'est-à-dire sur une série de coupes parallèles aux branches ischio-pubiennes, on voit que sa dernière partie s'étale contre l'aponévrose moyenne, enferme les glandes de Cowper et qu'elle est déprimée en bas par le bulbe. On peut diviser les fibres musculaires de cette partie en trois groupes: les unes internes entourent l'urèthre et se fixent en arrière sur le centrum, les autres externes et antérieures s'entre-

croisent en avant de l'urèthre et vont s'insérer en arrière et en dehors sur l'ischion au niveau de l'ischio-caverneux; les troisièmes externes et postérieures vont des glandes de Cowper du centrum ou du bulbe vers l'ischion et correspondent au transverse profond ou muscle de Guthrie qui n'est, en réalité, qu'une partie du sphincter uro-génital. En avant des glandes de Cowper le sphincter reprend sa forme annulaire.

Dans le diaphragme pelvien (releveur de l'anus des auteurs) on peut, avec Holl distinguer les muscles ischio-coccygien, iléo-coccygien et pubo-coccygien dont le pubo-rectal représente les faisceaux internes. Ces faisceaux contractent des rapports avec le centrum, le diaphragme uro-génital et les muscles du périnée; Holl les appelle indifféremment muscle pubo-rectal et sphincter rectal, il importe, au contraire, de les distinguer. Le pubo-rectal est constitué par les fibres descendantes antéro-internes du pubo-coccygien qui contractent des rapports avec la musculature lisse du rectum, mais qui appartiennent manifestement aux muscles de l'extrémité caudale; elles sont séparées par des vaisseaux et des nerfs du sphincter rectal. Ce dernier muscle ne répond qu'en partie à celui de Holl, il est rattaché par les auteurs tantôt au releveur, tantôt au sphincter externe de l'anus. Le sphincter rectal derive du sphincter cloacal, et comprend un segment pelvien qui fait suite en dedans aux fibres internes du pubo-coccygien et un segment périnéal. Les fibres du segment pelvien s'insèrent, au dessus du diaphragme uro-génital, près des branches ischio-pubiennes et au dessous de ce diaphragme sur le centre tendineux du périnée; après avoir circonscrit et croisé le rectum en arrière, ces fibres s'unissent et s'entrecroisent avec celles du côté opposé. Le segment périnéal forme, en avant du rectum, un faisceau puissant, placé au dessus et au dévant du sphincter externe de l'anus, qui s'insère sur le centrum et qui, après avoir croisé en avant le rectum, se porte vers les insertions du bulbo-caverneux à l'ischion.

Les observations de Hogge sur le sphincter externe de l'anus, le bulbo-caverneux et l'ischio caverneux concordent, dans leur ensemble. avec les données des auteurs et, en particulier, de Holl et de Kalischer. En ce qui concerne les glandes de Cowper, Hogge distingue: 1⁰ deux lobes principaux, supérieurs ou diaphragmatiques, inclus dans le diaphragme uro-génital, et séparés l'un de l'autre par un prolongement du centrum qui se continue jusqu' à la cloison intra-bulbaire, et 2⁰ deux lobes accessoires, inférieurs ou bulbaires logés dans le tissu érectile et pouvant s'unir pour former un lobe impair et médian; le conduit excréteur de ces glandes bulbaires est rarement unique et l'on peut observer dans le conduit principal (des glandes diaphragmatiques) un certain nombre de canaux appartenant à des groupes d'acinus des glandes bulbaires.

Les recherches de Hogge concernant le développement l'amènent aux conclusions suivantes: L'ébauche des muscles du périnée et du diaphragme pelvien n'apparait qu' après le cloisonnement du cloaque entre les stades 23 et 28 mill. — Les muscles du périnée ont une ébauche commune, distincte de celles des muscles du diaphragme pelvien avec lesquels ils se mettent de bonne heure en rapport (stade de 37 à 45 mill.) par les faisceaux antéro-internes du pubo-coccygien. — Le sphincter uro-génital nait de la même manière que le bulbo-caverneux (lequel procède de la même ébauche que l'ischio-caverneux, stade 10,5/15 ctm), qu'il prolonge en haut, par des fibres qui partent des faces latérales du prolongement antérieur du centre tendineux; la forme de pont de la portion prostatique du sphincter ne résulte pas du refoulement ou de l'écartement de ses fibres par les glandes prostatiques. — Le transverse superficiel est d'origine cloacale; il est formé par la partie périnéale du sphincter rectal et par des fibres superficielles et aberrantes du bulbo-caverneux et du sphincter externe de l'anus. Le sphincter rectal, dont l'ébauche est continue à celle du bulbo-caverneux se différencie du sphincter anal à partir du stade 8,5/11,5 ctm. — La prostate et les glandes de Cowper se développent en même temps (stade de 5,5 à 6 ctm), sous la forme de bourgeons plains, émanés de l'épithélium du canal uro-génital, et qui se creusent secondairement d'une cavité. *Soulié*, *Toulouse*.

1061) Hardesty, I. On the development and nature of the neuroglia. (Am. Jour. of Anat. Vol. III, No. 3, 1904.)

The author studied for the most part pig material. He finds that at an early period the cells of the neural tube lose their boundaries and the resulting fusion of the protoplasm gives use to a syncytium. The rapid increase of the protoplasm results in a non-nucleated peripheral region of the cord which becomes the mantle layer of later stages.

The fine threads of the spongioplastic network of the original cell-protoplasm thicken and the meshes enlarge, giving rise to a filamentous reticulum, and at the peripheral and ventricular surfaces of the neural tube, this reticulum becomes condensed into the external and internal limiting membranes. Thus the specimen becomes a articulated syncytium with definite boundaries. There is a radial drawing out of this reticulum and also a radial migration of nuclei. The syncytium of the neural tube at first wholly of ectodermal origin, soon becomes invaded by the connective-tissue syncytium. This fusion of the syncytia make it impossible or difficult to determine whether the mesodermal elements take part in the formation of the neuroglia or not. The development of the neuroglia fibers from the syncytium is a process of transformation and is somewhat similar to that described for the fibrils of white fibrous tissue.

Lewis, Baltimore.

1062) Bolk, L. Beziehungen zwischen Hirnvolum und Schädelkapazität, nebst Bemerkungen über das Hirngewicht der Holländer. (Petrus Camper. 2. Deel. Afl. 4.)

Die Gehirne wurden sofort nach Eintreffen der Kadaver in das anatomische Institut (gewöhnlich etwas mehr als 48 Stunden post mortem) gewogen. Nachdem das absolute Gewicht des Gehirnes bestimmt war, wurde sofort das ganze Objekt unter Wasser gewogen. Die Schädelkapazität wurde mittelst Wasser nach einem schon früher in der Zeitschrift für Morphologie und Anthropologie Bd. V beschriebenen Verfahren bestimmt. Bei Neonati (sechs Gehirne gewogen) fand Verf. ein höheres Gewicht als andere Forscher, sogar Zieten und Marchand, welche ziemlich hohe Hirngewichte auffanden, beschrieben haben, nämlich es schwankte zwischen 370 und 460 g. Das spezifische Gewicht des Gehirnes erreicht schon in der zweiten Hälfte des ersten Lebensjahres den Wert des erwachsenen Gehirnes.

Das spezifische Gewicht des Gehirnes des erwachsenen Menschen schwankt um den Wert 1034 (125 gesunde normale Gehirne gewogen). Das Gewicht der Gehirne schwankt für Männer um den Mittelwert 1358 g, für Weiber um 1187,6 g. Die hohen Gewichte stimmen gut mit den von Marchand gegebenen Zahlen überein, jedoch die niedrigen Hirngewichte kommen bei den Holländern auffallend häufig vor (hieran ist wohl auch das Material Schuld: mehr als die Hälfte der Individuen hatte die fünfziger Jahre überschritten, das weibliche Material zeichnete sich durch geringe Körperlänge aus). Vor dem fünfzigsten Jahre füllt das Gehirn bei Männern durchschnittlich 93⁰/₀ der Schädelhöhe aus; im sechsten Dezennium fängt die Involution an, im neunten Dezennium ist die Relation zwischen Hirnvolum und Schädelkapazität bis auf + 86 Raumprozente gesunken. Aus dieser Zahl (93⁰/₀) und der mittleren Schädelkapazität (für Männer 1455 ccm, für Weiber 1273 ccm) kann man ein mittleres Hirnvolum und aus dem mittleren spezifischen Gewicht (1034) das Hirngewicht berechnen. Es zeigt sich dann, daß das mittlere Gewicht des Gehirns von männlichen Holländern 1400 g beträgt, von Holländerinnen rund 1225 g. Das Hirngewicht variiert mit der Körperlänge. Beim Manne wird durchschnittlich 8 g Hirnmasse pro Zentimeter Körperlänge gefunden, beim weiblichen Geschlecht 7,4 g.

Boeke, Helder.

1063) Spitzka, E. A. Hereditary resemblances in the brains of three brothers. (Am. Anthropologist, Vol. 6, 1904.)

There is a similarity im gyral physiognomy. In each is an unusual from of the paroccipital fissure, confluent with the occipital by the cephalic stipe, separated from the parietal fissure by a slightly depressed paroccipital isthmus, and characterized in each case by an operculation. These and other similarities lend weight to the supposition that they are hereditary signs.

Lewis, Baltimore.

1064) Zuckerkandl, E. Die Riechstrahlung. (Arb. aus d. neurolog. Inst. Wien. XI. Bd. 1904.)

Vom Gyrus fornicatus treten die Fibrae perforantes durch den Balken, vom Ammonshorn durch das Psalterium dorsale und ventrale und formieren den ventral vom Balken befindlichen Fornix longus, resp. die dorsal vom Psalterium befindliche „vordere Längsfaserschicht" des Psalteriums. Dies jedoch nur wenn die Entfernung vom Balken-Psalterium (Spleniumwinkel) klein ist. Ist sie aber wie bei den Aplacentalen groß, dann sind diese sagittalen Fasern diffus angeordnet. Die Winkelgröße bestimmt die Ausbauchung des Ammonshornes Gyrus hippocampi im Bereich der Balkenwindung. Fornix longus findet im Fasciculus subcallosus Fortsetzung; die vordere Längsfaserschicht gelangt z. Tl. in einem Fasciculus praecomissuralis in das Septum. Außerdem finden sich ihre Fasern im Fasciculus hippocampi, der Columna fornicis, in welcher sie die Basis erreichen. Eine Reihe weiterer Angaben beziehen sich auf die Septumfaserung, den Fasciculus hippocampi und F. olfactorius proprius; diese sowie die früheren Befunde sind an einem großen vergleichend anatomischen Material (Frontal, Sagittalschnitte, Weigert-Palfärbung) erhoben. *Marburg*, *Wien*.

1065) Derselbe. Ueber die Collateralfurche. (Ibidem.)

An der basalen Fläche des Lobus occipitotemporalis findet sich beim Affen oft eine einzige Furche. Dies ist bei den niederen Ostaffen das gewöhnliche. Doch zerfällt sie schon hier nicht selten in zwei hintereinander gelegene Stücke, von denen das vordere eine von der ursprünglichen Richtung lateral abweichende Verlängerung erhalten kann. So entsteht aus der Furche f. ein Furchenpaar, der S. collateralis und S. occipitotemporalis, dies zumeist bei den höheren Ostaffen und den Westaffen. An einem umfangreichen Material werden die Varianten und Verbindungen dieser Furchen dargestellt und ihre Lage zum Ammonshorn und Ventrikel gezeigt. *Marburg*, *Wien*.

1066) Kosaka und Hiraiwa. Ueber die Facialiskerne beim Huhn. (Jahrb. f. Psych. u. Neur. XXV. Bd. 1. Aufl.)

An Durchschneidungsversuchen des N. Facialis, Exstirpationen des M. mylohyoidens und digastricus bei Hühnern wird mit Thioninfärbung die genaue Lage des Facialiskernes bestimmt.

Der Hauptkern ventrolateral in der Medulla oblong. gelegen: multipolare, 10—38 μ große Zellen, die größeren überwiegen; er überragt nach beiden Seiten den Abducenskern (sagittale Ausdehnung), ohne den Trigeminuskern zu erreichen. Bis nahezu ein Drittel seiner Längenausdehnung begleitet ihn dorsal der kleinzelligere Nebenkern. Etwas größer als dieser letztere, doch kleiner als der Hauptkern ist der durch die dichte Lagerung seiner Zellen ausgezeichnete Digastricuskern gleichfalls dorsal vom Hauptkern. Dieser Hauptkern hat enge Beziehungen zum M. subcutaneus colli, der Nebenkern zum M. mylohyoidens posterior, der Digastricuskern zu dem gleichnamigen Muskel. *Marburg*, *Wien*.

1067) Scaffidi, V. Ueber den feinen Bau und die Funktion der Hypophysis des Menschen. (Arch. mikr. Anat. Bd. 64.)

Zur Untersuchung wurden wenn möglich nur die Hypophysen von Personen verwandt, die infolge von Verletzungen gestorben waren. Fixiert wurde in 90% Alkohol, Sublimatalkohol oder 10% Formalin, eingebettet in Paraffin. Schnittdicke 3—10 μ. Gefärbt in saurem Hämatoxylin, dann in einer Mischung von 2 Teilen 2% Orange-G Lösung und 3 Teilen 1% Säurefuchsinlösung, Differenziert wurde die Färbung in einer Mischung von Toluol und Essentia terpentinae aa in der Wärme, darauf in Xylol-Anilinöl.

Es finden sich in jeder Hypophyse 2 Zellarten, von denen die einen sich mit Orange, die andern mit Säurefuchsin färben. Die ersten enthalten zahlreiche feinste Körnchen, während die zweiten gröbere, ungleiche Granula aufweisen. Ferner finden sich Zellen, in denen nur spärliche zerstreute oder in Gruppen zusammenliegende rotgefärbte Granula liegen. Das körnchenfreie Protoplasma dieser Zellen nimmt vom Hämatoxylin einen violetten Ton an. Schließlich finden sich noch Kerne, die nur von einem schmalen Protoplasmasaum umgeben sind. Verf. nimmt an, daß der Hypophyse eine doppelte innere Sekretion zukommt, die von den mit Orange bezw. Säurefuchsin sich färbenden Zellen ausgeführt wird. Die

oben beschriebenen Zellformen sollen verschiedenen Funktionsstadien der fuchsinophilen Zellen entsprechen, während an den mit Orange sich färbenden Zellen die verschiedenen Funktionsstadien sich durch Veränderungen des Kernes bemerkbar machen. *Thomé, Straßburg.*

1068) **Marie, P. et Guillainly. Les dégénérations secondaires du cordon antérieur de la moelle (Le faisceau pyramidal direct et le faisceau en croissant, les voies para-pyramidales du cordon antérieur).** (Revue neurologique, 30 juil. 1904.)

Les auteurs ont étudié les dégénerescences secondaires du cordon antérieur de la moelle dans une série de seize observations; ils concluent que dans le cordon antérieur il existe des fibres pyramidales à côté desquelles descendent des fibres parapyramidales. Ces fibres quoiqu' adjacentes à la voie pyramidale, ne lui appartiennent pas, elles tirent leur origine du mésencéphale et du myelencéphale. *Soulié, Toulouse.*

1069) **Ingbert, Ch. E. An enumeration of the medulated nerve fibers in the ventral roots of the spinal nerves of man.** (The Jour. of Comp. Neur. and Psychol. vol. XIV, No. 3, 1904.)

The total area of the cross-section of the ventral roots of the left spinal nerves of a large man is 26.50 mm, that of the dorsal roots 54.93 mm, the ratio of their are on 1 : 2.07. There are 703.700 medulated nerve fibers in the ventral roots of the left spinal nerves and 653.627 in the dorsal giving a ratio of 1 : 3.2. "In the increase of the nerve supply to the limbs, the gain has been far more in the sensory than in the motor fibers." There are about 80.747 (39,1 $^0/_0$) fine fibers (less than 7.5 μ) in the ventral roots and 381.176 (60 $^0/_0$) fine fibers (less than 7.1 μ) in the dorsal roots, in other words, the ratio of fine fibers in the ventral to those in the dorsal roots is 1 : 4.7." There are about 122 953 (60.90 $^0/_0$) large fibers (7.5 μ or more in diameter) in the ventral roots, and 372 451 (40 $^0/_0$) in the dorsal roots a ratio of 1 : 2.7." *Lewis, Baltimore.*

1070) **Harrison, R. G. Neue Versuche und Beobachtungen über die Entwickelung der peripheren Nerven der Wirbeltiere.** (Sitzungsber. d. Niederrhein. Ges. f. Natur- u. Heilkunde, Bonn, 11. Juli 1904.)

Aus früheren Untersuchungen hatte Verf. erschlossen, daß die Schwannschen Zellen aus der Ganglienleiste stammen. Er entfernte nun mittels einer scharfen Scheere bei 2,7 bis 3 mm langen Embryonen von Rana esculenta den größten Teil der Ganglienleiste samt der dorsalen Hälfte des Medullarrohrs und fand dann an den nach verschiedener Zeit abgetöteten Versuchstieren die motorischen Nerven ganz normal entwickelt, aber vollständig nackt, d. h. ohne Schwannsche Zellen. Aus diesen Versuchen ergibt sich, daß die Achsenzylinder der Nervenfasern ganz unabhängig von jenen Zellen entstehen als Auswüchse der Nervenzellen. Verf. konnte auch direkt das Auswandern der fraglichen Zellen vom Zentrum nach der Peripherie unter dem Mikroskop verfolgen, so legte z. B. eine solche innerhalb einer halben Stunde einen Weg von 35 μ zurück. *Kr.*

1071) **Harrison, R. G. An experimental study of the relation of the nervous system to the developing musculature in the embryo of the frog.** (American Journ. of Anat. Vol. III., No. 2, 1904.)

The author cut away the spinal cord in the caudal part of young embryos before there were any traces of histilogical differentiation in the nervous or muscular systems. All chances of any peculiar formative stimulus emanating from the nervous system as such was eliminated. Still the differentiation of the contractile substance took place in normal manner, as did the grouping of the fibers into individual muscles. *Lewis, Baltimore*

1072) **Sala. Beitrag zum Studium der feineren Struktur der Netzhaut.** (Anat. Anz., Bd. 24, 1904. Nr. 9/10.)

In der Zwischenkörnerschicht der Netzhaut von Kaninchen, Katzen und Hund hat S. mit Cajals neuer Silbernitratmethode an den horizontalen vielfach verzweigten Zellen eine eigenartige Beziehung zu den Gefäßen darstellen können. Mancher von den Fortsätzen umwindet schlingenförmig oder hakenförmig die Kapillare, andere umranken das Gefäß mit mehreren bis zu vier Spiralwindungen,

andere umfassen es mit einem zierlichen fibrillärem Muff. Ob diese Zellen nervöser Natur oder ob sie Neurogliaelemente sind, läßt S. unentschieden.

Poll, Berlin.

1073) **Puglisi-Allegra, S. Studio della glandola lacrimale.** (Arch. ital. di Anat. e di Embr. 1904.)

Verf. hat mit vielfachen technischen Methoden den Bau der Tränendrüse bei vielen Säugetieren, den Menschen einbegriffen, und bei Chelone midas studiert und kommt zu folgenden Schlüssen:

Die Drüse ist röhrenförmig und die Röhrchen besitzen eine eigene Membran und ein sezernierendes Epithel. Die Epithelzellen haben in den verschiedenen Zeitpunkten ihrer Funktion ein verschiedenes Aussehen. Einige Zellen besitzen schaumiges Cytoplasma mit sehr kleinen, mit Sekret gefüllten Alveolen, andere haben wieder das Sekret in großen Tropfen in wenigen großen Vakuolen angesammelt. Dicht anliegend an der eigenen Membran, sind kontraktile Zellen vorhanden, die durch Differenzierung aus den Epithelialzellen entstanden sind. Das Sekret wird entweder von der freien Oberfläche der Zelle, oder auf dem Wege der Sekretionskapillaren, die zwischen den Zellen und innerhalb derselben eingegraben sind, ausgesondert. Die Drüsennerven sind vasomotorische und sekretorische Nerven. Die letzteren dringen mit feinen Fäden durch die eigene Membran der Röhrchen ein und bilden um die Zellen herum und innerhalb derselben Nervennetze. *Banchi, Florenz.*

1074) **Giannelli, L. Contributo allo studio dell' occhio parietale nei rettili.** (Monit. Zool. Ital., 1904.)

Verf. hat die Entwickelung des Gewölbes des Zwischenhirns bei Seps erforscht und gesehen, daß bei ihr das Parietalauge eine Abzweigung der Epiphyse ist, von der es sich später abtrennt, und bei der sie anterior wird, wenn das Zirbelpolster die Epiphyse selbst zum Gehirn in vertikale Stellung treibt. Der Parietalnerv erscheint bei den Embryonen, sobald sich die Epiphyse und das Parietalauge getrennt haben; dann aber atrophiert besagter Nerv und findet sich in vorgerückteren Embryonen nicht mehr, wobei zugleich das Pinealauge kleiner wird. Verf. ist der Meinung, daß der Nerv zusammen mit dem Parietalauge auch bei den meisten Sauriern ein ganz rudimentäres Organ bilde, und daraus erklärt sich, wie besagter Nerv im Laufe selbst des embryonalen Lebens vieler Arten bald erscheinen, bald verschwinden, und wie alle rudimentären Organe, starken individuellen Variationen unterworfen sein kann. Dieser Tatsache sind wahrscheinlich die abweichenden Beobachtungen verschiedener Autoren über die Gegenwart oder Abwesenheit des Nervs bei ein und derselben Art zu verdanken. *Banchi, Florenz.*

1075) **Meek. Notes on the auditory organ and the orbit of Orthagoriscus mola.** (Anat. Anz. Bd. 25, H. 7/8. 1904.)

Berichtigung eines irrtümlichen Citates aus Harting in einer früheren Beschreibung des Gehörorgans durch d'Arcy W. Thompson. Der Opticus entspringt stirnwärts am Ursprung der Recti; von diesem Punkte tritt ein starkes fibröselastisches Band an den Nerven kurz vor dem Eintritt in den Bulbus heran.

Poll, Berlin.

1076) **Chauveau, C. Sur quelques points d'anatomie comparée de l'oreille externe et moyenne.** (Archives internat. de Laryngologie, sept.—oct. 1904.)

Les observations portent sur le cheval, le bœuf, le mouton, le porc et le lapin. *Soulié, Toulouse.*

1077) **Schmidt, V. Zur Frage über die laterale Nasendrüse bei Säugetieren.** (Anat. Anz. Bd. 25, 1904.)

Sch. gibt eine Uebersetzung einer Mitteilung von Tschaganaksky über die laterale Nasendrüse bei Hunden, die in russischer Sprache erschienen und deshalb wenig beachtet worden ist. Von besonderem Interesse ist die Auffassung der Drüsenmasse in der Auskleidung des Sinus maxillaris und der lateralen Nasenwand zwischen oberer und unterer Muschel als einheitliches Organ, das ein weiteres Paar seröser Drüsen darstellt und einen Ausführungsgang besitzt, der an der Grenze der respiratorischen Schleimhaut des mittleren Nasenganges und des mehrschichtigen Pflasterepithels mündet. Von der Drüsenstruktur gibt Tsch.

eine genaue histiologische Schilderung. Im Anschlusse hieran teilt Sch. mit, daß sich bei Mäuseembryonen die laterale Nasendrüse aus dem Epithel des vorderen Abschnittes der Nasenhöhle an der Grenze gegen den Vorhof, jedoch noch im Bereiche des Nasenhöhlenepithels zunächst als eine dorsale Ausstülpung entwickelt, welche alsdann zu einem sagittal verlaufenden Ausführungsgang auswächst, welcher sich allmählich von der dorsalen Wand der Nasenhöhle zu der lateralen begibt und sich allmählich auf seinem Laufe choanenwärts tiefer vertebralwärts senkt, bis er den Sinus maxillaris erreicht, in dessen lateraler und unterer verdickter Wand er eine große Zahl von kuglig erweiterten Drüsenacini bildet, die sich auch noch sekundär verästeln. *Poll, Berlin.*

1078) Plotnikow. Ueber die Häutung und über einige Elemente der Haut bei den Insekten. (Zeit. für wiss. Zool., Bd. 76, Heft 3, 1904.)

Verf. bespricht die interessante Frage der Häutung bei Insekten auf Grund eigener Untersuchungen an Larven von Tenebrio molitor, Raupen und Puppen von Bombinator mori, Oeneria, Ongyia, Sphinx u. a. und Puppen von Coccinelliden, Chrysomeliden u. a. Die unterste (tiefste) Schicht der zum Abwerfen bestimmten Cuticula färbt sich mit Hämatoxylin und Hämalaun intensiver und überzieht über dem Hypoderma alle Fortsetzungen der abzuwerfenden Cuticula. Die Eigenschaften dieser „plasmatischen“ Schicht machen die Annahme wahrscheinlich, daß die Schicht die Bewegungen der Hypoderma unter der Cuticula erleichtert. Sie begünstigt eine Faltenbildung beim Vergrößern der Oberfläche der neuen Haut, beseitigt das Reiben beim Herausziehen der alten Cuticula aus den Tracheen und Ausführungsgängen der Drüsen. Anfänglich erfüllt sie diese Rolle allein und ganz selbständig, später aber wirkt sie mit der Exuvialflüssigkeit zusammen.

Diese letztere stellt eine Flüssigkeitsansammlung dar, welche bei den Insekten und den Arthropoden überhaupt während der Häutung unter der alten Cuticula auftritt. E. Verson war der Erste, der nachgewiesen hat, daß die von ihm bei den Raupen von Bombyx mori entdeckten Hautdrüsen (Versonsche Drüsen) an der Bildung der Exuvialflüssigkeit teilnehmen, indem sie periodisch bei den Häutungen ein Sekret in den Raum zwischen der alten Cuticula und dem Hypoderma ausscheiden. Diese Drüsen sind dann von anderen Untersuchern auch bei anderen Insektenlarven gefunden worden. Auch Plotnikow stellte bei Chrysomeliden- und Coccinelliden-Larven fest, daß bei diesen Larven in allen Lebensaltern wohl gesonderte Exuvialdrüsen und haarbildende Zellen nebeneinander vorkommen; die letzteren scheinen aber gar keinen Anteil an der Bildung der Exuvialflüssigkeit zu nehmen.

Die Exuvialdrüsen verschwinden nach dem Larvenleben. Die bei der Puppenhäutung entstehende Exuvialflüssigkeit muß sich aber auf irgend eine andere Weise bilden. Plotnikow macht dafür eine in den Hypodermazellen entstehende Vakuolenbildung verantwortlich. Auch die Möglichkeit, daß die Malpighischen Gefäße hieran Anteil nehmen, wird diskutiert. Anfangs sind nämlich die Malpighischen Gefäße mit Kristallen aus oxalsaurem Kalk überfüllt, während zwischen den Cuticulae keine Spur von Kristallen dieses Salzes zu sehen war. Später — vor dem Ende der Häutung — erscheinen die Kristalle des oxalsauren Kalkes zwischen den beiden Cuticulae in großer Menge, während dagegen die Malpighischen Gefäße jetzt von denselben fast vollständig frei sind.

Noch bevor die Bildung der neuen Cuticula angefangen hat, wird schon die alte Cuticula unter dem Einflusse der Flüssigkeit vom Hypoderma abgehoben. In der Regel dringt die Exuvialflüssigkeit zwischen das Hypoderma und die „plasmatische“ Schicht ein, wobei gewöhnlich ein unbedeutender Teil der letzteren am Hypoderma haften bleibt. Das Eindringen der Flüssigkeit geschieht, wie es schon Pantel beschrieben hat, in der Weise, daß in der „plasmatischen“ Schicht Vakuolen erscheinen, die in horizontaler Richtung gegeneinander wachsen und sich miteinander vereinigen. Mit der Ansammlung dieser Flüssigkeit bildet sich zwischen der Cuticula und dem Hypoderma ein freier Raum für das Wachsen der Härchen, Cuticulardörnchen u. dgl. Die Ansammlung der Flüssigkeit dauert bis zum Abwerfen der alten Cuticula; zu gleicher Zeit bildet sich die neue Cuticula.

Die Exuvialflüssigkeit, die in erster Linie zum Abschieben der alten Cuticula bestimmt ist, dient zugleich auch zum Erweichen derselben und kann in einigen

Fällen sogar den größten Teil derselben auflösen. So wird nach Braun der alte Panzer des Flußkrebses ärmer an Kalksalzen und nimmt an Dicke ab. Bei der Larve von Tenebrio wird die zum Abwerfen bestimmte Cuticula bis auf die pigmentierte Oberschicht vernichtet.

Die Bildung der neuen Cuticula geht bei Raupen in der Weise vor sich, daß auf der Oberfläche der Hypodermazellen und deren Fortsätze Cuticularlamellen abgelagert werden. Mit dem Wachsen der Cuticula verlängern sich auch die Zellfortsätze. In gleicher Zeit nähern sich die Fortsätze jeder Hypodermazelle basalwärts allmählich aneinander und bilden zuletzt ein kompaktes Stielchen, sodaß sich an den Hypodermazellen büschelförmige Fortsätze bilden, welche sich in der horizontal geschichteten Cuticula in senkrechter Richtung lagern. Gegen die Ansicht, daß die Cuticulardörnchen eine Bedeutung für den Häutungsprozeß haben und zur mechanischen Ablösung der abzustreifenden Cuticula vom Hypoderma dienen, sprechen die Tatsachen, daß 1. ein und dasselbe Insekt im gewissen Stadium mit Cuticulardörnchen versehen ist, im anderen dieselben aber nicht besitzt, daß 2. einige Insekten gar keine Cuticulardörnchen besitzen, und daß 3. die Dörnchen nur stellenweise auf der Cuticula vorhanden sind.

Ballowitz, Greifswald.

1079) **Esterly, C. O. The structure and regeneration of the poison glands of Plethodon.** (Univ. of california Publications, Zoology, Vol. 1, No. 7, 1904.)

The skin glands of Plethodon oregonensis are of two kinds mucous and granular, the latter being poisonous in character. With the ejaculation of the secretion, the poison glands are destroyed. Renewal takes place by growth into the old glands of a new and smaller gland, which is mucous in character. A small mucous gland fundament is present in all poison glands, and its growth is stimulated by the removal of the secretion and degeneration of the poison gland. The author believes that these mucous glands are transformed into poison glands.

Lewis, Baltimore.

1080) **Vitali. Le espansioni nervose e le ghiandole del derma sottoungueale nell'uomo.** (Anat. Anz. Bd. 25, 1904, No. 11.)

V. hat mit Ruffinis Goldchloridmethode die Nervenverteilung studiert und ist in manchen Punkten zu anderen Beobachtungen wie Dogiel in seiner kurz vorher erschienenen Arbeit gelangt. In den Papillen findet er nicht nur Golgi-Mazzonische, sondern auch ein- oder mehrlappige Meißnersche Körperchen, in einigen von diesen deutlich den Apparat von Timofeew. Im Stratum subpapillare verlieren die Fasern ihr Myelin und bilden ein Netz desselben Charakters, wie Ruffini in der Haut beschrieben hat. In dem Corium finden sich einzelne Golgi-Mazzonische und außerdem Körperchen, die Uebergangsformen zu den Pacinischen darstellen. Für einzelne feinere Details wird auf die ausführliche Arbeit verwiesen. In seinen Präparaten fand V. auch schweißdrüsenähnliche Gebilde.

Poll, Berlin.

1081) **Carpi. Ueber die feinere Innervation des sogenannten präocularen Meniscus der Ophidier.** (Anat. Anz. Bd. 25, No. 9/10, 1904.)

Mittels der Golgi- und der Imbitionsmethode mit Methylenblau hat C. an der eigentümlichen brillenartigen Bildung, die bei den Schlangen die Stelle der Augenlider einnimmt, die Nervenfasern dargestellt. Aus den Fäserchen eines subkonjunktivalen Plexus entsteht ein sehr viel feinfaseriges Netz, der subepiteliale Plexus. Von diesem dringen Fäserchen ins Epithel, die mit kleinen rundlichen oder eiförmigen Körperchen enden. Vielleicht stellen diese besonders ansehnlichen und formbeständigen Gebilde eine der ganzen Haut dieser Tiere eigentümliche Bildung dar. *Poll, Berlin.*

1082) **Janssens. Das chromatische Element während der Entwickelung des Ovocyts bei Triton.** (Anat. Anz. Bd. 24, H. 23/24, 1904.)

Die Eierstöcke ganz junger Larven zeigen dieselben Bilder wie die jungen Spermatocyten. Es folgen nach einer Ruhepause ein Stadium des dünnen Knäuels, dann der Synapis. Während dieser Entwicklungsperiode findet wahrscheinlich die numerische Reduktion der Chromosome statt. Hierauf folgt ein Bouquetstadium mit 12 halbkreisförmigen Fäden, deren Enden auf einen Punkt gerichtet sind. Die Fäden spalten sich längs und die parallelen Fädchenpaare bleiben nun be-

stehen, ob sie Beziehungen zu den Nukleolen gewinnen (Carnoy, Lebrun), ist schwer zu sagen. Die besten Präparate erhält man für diese Untersuchungen durch Fixation nach Perenji oder Bouin und Eisenhämatoxylinfärbung. Die Unabhängigkeit der Chromosomen von den Nukleolen erweist sich besonders bei Verwendung eines aplanatischen Immersionskondensators. *Poll, Berlin.*

1083) **Lubosch, W. Untersuchungen über die Morphologie des Neunaugeneies.** (Jenaische Ztschr. 38. Bd. N. F. 31. Bd., 4. H., S. 673—724, 1 Taf.

Verf. hat die Vorgänge beim Wachstum und bei der Dotterbildung des Neunaugeneies untersucht, vornehmlich mit Rücksicht auf die stammesgeschichtliche Stellung des Eies. Die Dotterbildung zeigt gewisse Besonderheiten, insofern eine deckelförmige Zone am animalen Pol von ihr frei bleibt. Auf älteren Stadien ist es nur ein feiner Gang (Spermagang früherer Autoren), der kein Dotter enthält. Der animale Pol ist angepaßt den Ernährungsverhältnissen des Keimbläschens, der Vegetation der Dotterbildung; so sind Beziehungen zu dem meroblastischen Bdellostomaei gegeben. Die Eihüllen sind nur primäre. Die primären Eihüllen werden erstens von einer Randschicht des Eies gebildet. Nach außen davon sind zwei starke Zonae zu beobachten, die bald homogen, bald radiär gestreift sind. Die Streifung ist der Ausdruck der jeweiligen Füllungszustände der Poren mit hindurchströmendem Nahrungsmaterial. Die Follikelepithelien sind ursprünglich platte, breite Zellen. Sie führen dem Ei Dotterbildungsmaterial zu. Das Material lagert sich in peripherischen Vakuolen ab. In der Umgebung dieser Vakuolen entsteht durch Verbindungen mit der Nukleinsäure echter Dotter. Wenn die Dotterbildung abgeschlossen ist, schwellen die Follikelepithelien an und gehen später noch vor Platzen des Follikels zu Grunde. Das Keimbläschen beteiligt sich wenig an den Vorgängen des Eileibes. Alles Chromatin des ursprünglich vorhandenen Netzes fließt in einen großen strukturlosen Nukleolus zusammen, aus dem dann später die Chromosomen der Richtungsspindel sich entwickeln. Der erste Richtungskörper wird noch im Ovarium gebildet. Stammesgeschichtlich ist die Frage die, ob man das Petromyzonten- und Bdellostomaei miteinander in nähere Verwandtschaft setzen dürfe, als z. B. das Petromyzontenei und Amphibienei. Diese Frage ist zu bejahen. Sodann fragt es sich, ob das Petromyzontenei vom Bdellostomaei ableitbar sei oder umgekehrt. Die totale fast aequale Furchung des Neunaugeneies spricht für primitive Stellung dieses Eies. Die Neunaugen müssen stets eine sehr schnelle Embryonalentwicklung durchgemacht haben. Ihr Parasitismus muß also erst jüngeren Datums, für das Geschlechtstier erworben sein. Die Larvenform ist die Rekapitulation freilebender Vorfahren. Andererseits bilden die dotterreichen Bdellostomaeier eine Anpassung an die parasitische Lebensweise der Tiere. Es dauert lange, bis die Jungen ausschlüpfen. Es findet eine Art Bebrütung dieser Eier statt. *Lubosch, Jena.*

1084) **Munson, J. P. Researches on the oogenesis of the tortoise, Clemmys marmorata.** (Am. Jour. of Anat. Vol. III, No. 3, 1904.)

The oogonia divides into eight daughter cells, one of which is centrally placed, and surrounded by the other seven cells, it becomes the oocyte. The author divides the growth of the oocyte into three periods, (1) from the beginning of growth to the time when the cytoplasm assumes its characteristic granular appearance; true nucleoli appear in the germinal reside. (2) To the period of true yolk-formation. (3) The period of true yolk-formation in which the yolk-bodies are formed. The author has made a careful study of the progressive changes of the germinal reside, the centrosome and sphere (cytocenter), the yolk nucleus, and the cytoplasm during these periods. *Lewis, Baltimore.*

1085) **Eycleshymer. Bilateral symetry in the egg of Necturus.** (Anat. Anz., Bd. 25, No. 9/10, 1904.)

Die Untersuchung von 30 Neckturuseiern, deren Orientierung meist mit Hilfe natürlicher Marken möglich war, betreffs der Lage der Furchen zur Medianebene ergab, daß diese mit den ersten beiden in der weitaus größten Mehrzahl der Fälle alle möglichen Winkel bildete. Wenn die Furchung wirklich bestimmte Embryonalbezirke abgrenzt, so müssen späterhin ausgedehnte Ueberschüsse an der einen und beträchtliche Fehlbeträge an anderen Stellen ausgeglichen werden, da sie höchst unregelmäßig verläuft. Durch mannigfache Verschiebungen werden die

ersten Furchen in ihrem Verlaufe so stark gebrochen, und verzerrt, daß schon durch die allmählich entstehende übergroße Unregelmäßigkeit der Fläche ein Zusammenfallen mit der Medianebene unmöglich wird. Die Stelle erhöhter und beschleunigter Zellenteilung, die zuerst sichtbar wird, bezeichnet den Kopf, die zu zweit erscheinende das Schwanzende: Dadurch ist die craniokaudale Axe und damit auch die Medianebene bestimmt. *Poll, Berlin.*

1086) **Schaper. Experimentelle Untersuchungen über den Einfluß der Radiumstrahlen und der Radiumemanation auf embryonale und regenerative Entwicklungsvorgänge.** (Anat. Anz., Bd. 25, 1904, No. 12/13.)

Sch. will die durch die Radiumstrahlen hervorgerufenen morphologischen Veränderungen an einfachsten Lebensformen und einfachsten Geweben studieren. Er experimentierte mit 10 mgr Radiumbromid und stellte eine sehr große Zahl von Versuchen an, von denen sich die erste Gruppe mit der Entwicklung auf verschiedenen Stadien von Eiern der Rana esculenta, die zweite auf Froschembryonen von 4,5—5,3 mm, die dritte auf solche von 7—8,5 mm, die vierte auf 18—28 mm Länge bezieht. In einer weiteren Reihe teilt Sch. Beobachtungen über den Einfluß der Bestrahlung auf die Regeneration bei Tritonlarven und Süßwasserplanarien mit, während sich eine sechste Versuchsgruppe mit den Einwirkungen der Emanation auf Froschlarven beschäftigt. Sch. fand eine ausgesprochen hemmende Wirkung der Radiumstrahlen auf die Zellteilung, auf embryonales Wachstum und embryonale Differenzierung, sowie auf den Regenerationsverlauf, die sich jedoch erst nach dem Ablaufe einer gewissen Latenzperiode zu erkennen gibt. Diese zeigte sich besonders deutlich auch bei der Regeneration, die zuerst ganz normal beginnt, um sich später auffallend zu verzögern. Des weiteren fallen besonders die eigenartigen Schädigungen ganz akuter Art ins Auge, die der Dotter erleidet: es werden beständig Dotterschollen oder selbst ganze Dotterzellen nach außen entleert. Die älteren dotterärmeren Embryonen zeigten so ausgiebige äußerlich wahrnehmbare Veränderungen nicht, gingen aber auch über kurz oder lang zu Grunde. Die histiologische Untersuchung des Materials verspricht über die feineren Einzelheiten, besonders in Bezug auf das Verhalten des Kernes, interessante Aufschlüsse. *Poll, Berlin.*

1087) **Meyer, A. W. On the structure of the human umbilical reside.** (Am. Jour. of Anat., Vol. III, No. 2, 1904.)

The author describes especially the entodermal tubules extending into the walls of the reside some of them open into the reside white others are entirely desconnected from the entoderm. They appear during the second week, reach their greatest development by the fourth or fifth and then gradually disappear by the eighth or ninth week. *Lewis, Baltimore.*

1088) **van den Broek, A. J. P. Die Eihüllen und die Placenta von Phoca vitulina.** (Petrus Camper. 2. Deel. Afl. 4.)

In dieser Arbeit berichtet Verf. ausführlicher über die in der schon in dieser Zeitschrift referierten, in den Sitzungsberichten der Kon. Akademie zu Amsterdam erschienenen vorläufigen Mitteilung beschriebenen Beobachtungen, und illustriert seine Angaben durch Abbildungen. Es sei deshalb auf das frühere Referat verwiesen. *Boeke, Helder.*

1089) **Le Goïe, V. Contribution à l'étude des inversions viscérales.** (Revue de médecine, août 1904.)

Considérations générales et discussion des théories émises sur les inversions viscérales à propos d'un cas d'inversion sur une jeune fille. Cette observation est accompagnée d'une radiographie. *Soulié, Toulouse.*

1090) **Cazal. Un cas de polydactylie héréditaire.** (Toulouse Médical, 15 août 1904.)

La main gauche porte, sur le bord cubital un doigt surnuméraire analogue au petit doigt, mais sans attache ou squelette. Un appendice analogue a été enlevé, du côté droit par une ligature, au moment de la naissance. Les pieds portent de chaque côté, un petit orteil double et articulé avec le 5[e] métatarsien. Le père présente, à la main, une polydactylie analogue.

Soulié, Toulouse.

1091) v. Gößwitz, W. Sechs Fälle von linksseitigem Zwerchfell-Defekt. (Jenaische Ztschr. 38. Bd. N. F. 31. Bd. 4. H.)

Verf. beschreibt sechs Fälle von linksseitigem Zwerchfelldefekt, die in vortrefflicher Weise als Erklärung sich auf die Phylogenese und Ontogenese des Zwerchfells stützen. Stammesgeschichtlich der jüngste Teil und entwicklungsgeschichtlich die Schlußstelle des Diaphragmas ist ein Punkt hinten und seitlich neben der Wirbelsäule (sog. „Bochdaleksche Stelle“). An ihr treten oft kongenitale Lücken auf, die dann zwischen äußerem oder dritten Schenkel des Lendenteils des Zwerchfells, der letzten fleischigen Zacke seines Rippenteils und der letzten falschen Rippe liegen. Die höheren Grade der Defekte gehen analog der Ausbildung des ganzen Zwerchfells von statten. Der älteste ventrale Abschnitt wird am seltensten von Defekten ergriffen. Verf. bildet diese sukzessiv fortschreitenden Defektbildungen an 5 schematischen Figuren ab. Die Mitteilungen des Verf. sind zugleich als Ergänzungen zu der größeren von ihm vor einiger Zeit publizierten Dissertation zu betrachten. *Lubosch, Jena.*

II. Pathologische Anatomie.

1092) Heinecke, H. Zur Kenntnis der Wirkung der Radiumstrahlen auf tierische Gewebe. (Münch. med. Wochenschr. 1904. No. 31.)

Verf. untersuchte die Milz von mit Radiumstrahlen behandelten Mäusen und fand folgende Veränderungen: Das ganze Organ ist außerordentlich arm an zelligen Elementen, so daß die Pulpa wie ausgepinselt aussieht. Die Bindegewebsbalken scheinen verdickt zu sein. Die Malpighischen Körperchen entbehren größtenteils fast vollkommen der Leukocythen. In der Pulpa fehlen die normalen Riesenzellen völlig, ebenso die polynucleären Leukocythen und eosinophilen Zellen. Dagegen finden sich in ihr größere Mengen von Pigmentzellen. Die Veränderungen, die die Radiumstrahlen auf das lymphoide Gewebe ausüben, bestehen in Zerfall der Lymphocytenkerne in allen von Strahlen getroffenen Organen. Die Veränderungen sind somit völlig dieselben, wie bei mit Röntgenstrahlen behandelten Tieren.

Runge, Berlin.

1093) Ziegler, K. Histologische Untersuchungen über das Oedem der Haut und des Unterhautzellgewebe. (Zieglers Beiträge z. pathol. Anat. u. allg. Pathol. Bd. 36. H. 3. 1904.)

Untersuchungen an 21 Fällen. Härtung ödematöser Hautstücke durch Einstichinjektion mit 10%igem Formalin, Nachhärtung in Alkohol, Celloidineinbettung. Färbung mit Hämatoxylin-Eosin, nach van Gieson, mit polychromem Methylenblau, mit Eisenhämatoxylin und Nachfärbung nach van Gieson (Maximow).

Z. scheidet 2 histologische Hauptgruppen: 1. die nichtentzündlichen Oedeme: marantische, Blut- und Lymphstauungsoedeme. Sie sind charakterisiert durch Dilatation und erhöhte Durchlässigkeit der Gefäße, die ihren Anfang in den subkutanen Capillaren nimmt. Gesteigerter Austritt von Flüssigkeit, von Lymphocyten und roten Blutkörperchen. Die Flüssigkeit lockert das Bindegewebe und splittert die Bündel in Fibrillen auf; das Epithel wird in Blasen abgehoben. In den Bindegewebszellen ev. Flüssigkeitsvacuolen und Kernquellung; Quellung und herniöse Ausstülpungen des Elastins an den elastischen Fasern; Zerfall der roten Blutkörperchen; an dilatierten Venen sklerotische Wandverdickung. Die Lymphocyten stammen aus den Blutgefäßen, zu einem kleinen Teil, bei vorhandener Lymphstauung, aus den Lymphgefäßen. Sie wandeln sich unter Vergrößerung von Kern und Protoplasma in vielgestaltige Zellen, polymorphe Leukocyten um, die identisch sind mit Maximow's Polyblasten, Marchand's leukocytoiden Zellen, v. Marchalkòs Krümelzellen, zum Teil auch mit Unna's Plasmazellen. Sie lagern sich in ihren späteren Umwandlungsformen besonders der Adventitia der Gefäße, der Umgebung der Drüsen und dem Fettgewebe ein und entsprechen dann den Ranvierschen Klasmatocyten. Diese Umbildungsvorgänge haben ihr Vorbild in der Entstehung der Klasmatocyten aus den normalerweise in der Umgebung der Capillaren befindlichen Lymphocyten. Sie sind amoeboider Bewegung

fähig und haben ausgesprochene phagocytäre Eigenschaften. Die Ehrlichschen Mastzellen entstehen ebenfalls aus den kleinen Lymphocyten, entsprechen also den Klasmatocyten, unterscheiden sich aber durch die metachromatisch färbbaren Granula. Die polymorphen Lymphocyten gehen nicht in Bindegewebszellen über: ein Teil bleibt als Klasmatocyten, ein anderer als Mastzellen erhalten, ein Teil geht zu Grunde.

Bei länger bestehendem Oedem sieht man stets Zeichen von Atrophie des Gewebes, vor allem des Fettgewebes und der epithelialen Bestandteile; deutliche Wucherungsvorgänge fehlen.

2. Das entzündliche Oedem: Es ist bedingt durch das Auftreten gewisser chemisch wirksamer Stoffe, welche zu stärkerer Gewebs- und Gefäßläsion und Gewebstod führen können und durch ihre Anwesenheit oder durch ihre Zerstörungsprodukte aktive Auswanderung und vermehrte Ansammlung zunächst der viel- und polymorphkernigen Leukocyten des Blutes veranlassen. Bei hochgradiger Auswanderung treten auch reichlich einkernige Leukocyten auf. Das Schicksal der Leukocyten ist Untergang und Resorption der Abbauprodukte oder seltener Rückwanderung in die Gefäßbahn. Die ebenfalls vorhandene Schädigung der Gefäßwände kündigt sich auch hier wieder durch die erhöhte Durchlässigkeit und das Auftreten von roten Blutkörperchen und Lymphocyten an; letztere machen die gleichen Umbildungsphasen durch wie beim nichtentzündlichen Oedem.

Zu den entzündlichen Oedemen rechnet Z. auch gewisse nephritische. Der Flüssigkeitsaustritt erfolgt nicht durch eine Erhöhung der sekretorischen Tätigkeit der Capillarendothelien unter irgend welchen pathologischen funktionellen Reizen, sondern ist der Ausdruck einer Schädigung derselben, welche zur Verminderung bis vollständigem Verlust ihrer regulatorischen Funktion führen kann.

Pick, Berlin.

1094) **Todde, C. Ueber die Sekretionserscheinungen der Zellen in pathologischen Zuständen.** (Centralbl. f. allgem. Patholog. u. patholog. Anatom. Bd. 15. No. 19. 1904.)

Experimentell-cytologische Untersuchungen an den Zellen des Pankreas, des obersten Darmabschnittes und der Nieren von Fröschen (Fixation in Flemming'scher Lösung, Färbung nach etwas modifizierter Galeotti'scher Methode), denen in den dorsalen Lymphsack Lösungen von Jodnatrium, salzsaurem Pilokarpin und schwefelsaurem Atropin gespritzt wurden. Zum Teil waren vorher kleine Mengen einer $25^0/_0$ igen Phosphorlösung iniziert worden. Die morphologischen Aeußerungen der Sekretion — 1. die fuchsinophilen Granula, 2. die Plasmosomen, welche beide „im Zellkern" entstehen, sowie 3. die Vacuolen im Zellplasma als Ausdruck der Produktion flüssiger Substanzen — wurden unter diesen verschiedenen Versuchsbedingungen einer vergleichenden Beobachtung unterzogen. T. fand sie in verschiedener Weise ausgesprochen, je nach der inizierten Substanz, und zwar sowohl in ihrer Intensität wie in ihrer speziellen Art. So wurde bald nur die Sekretion der flüssigen Substanz, bald vorwiegend die Produktion der Plasmosomen oder der Granula beeinflusst; anderemale erfolgte ein Einfluß auf mehrere oder alle Sekretionsleistungen, anderemale fehlte ein solcher überhaupt.

Als eine besondere Art von Sekretionsprodukten proclamiert T. in den Pankreaszellen die um den Kern und an der Zellbasis gelagerten „fuchsinophilen Fasern", die mit den fuchsinophilen Granula Aehnlichkeit besitzen. Indessen ist diese Aehnlichkeit nur eine äußere; beide sind voneinander unabhängig und werden dementsprechend im Experiment durch die genannten Lösungen auch verschieden beeinflußt. *Pick, Berlin.*

1095) **Dagonet, J. Transmissibilité du cancer.** (Arch. de médec. expériment. Mai 1904.)

Verf. hat unmittelbar nach der Operation eines Peniscarcinoms ein Stück einer carcinomatösen Lymphdrüse in sterilem Wasser zerkleinert, und einer Ratte in die Bauchhöhle injiziert. Das Tier starb 15 Monate nach der Operation, die Sektion ergab große Carcinomknoten im Netz, der Leber und Milz, die mikroskopisch den identischen Bau wie der Originaltumor aufwiesen, einen verhornenden Pflasterzellenkrebs. *Benda, Berlin.*

1096) Cornil, V. et Coudray, P. Fractures du cartilage de conjugaison, fractures juxta-epiphysaires et fractures des extrémités osseuses, au point de vue expérimental et histologique. (Arch. de médec. expérim. Mai 1904.)

Die Versuche des Verf. erstreckten sich einerseits auf Kadaver, an denen der Mechanismus der Frakturen festgestellt wurde, und andererseits auf lebende Kaninchen, die unter Narkose operiert und verschieden lange beobachtet wurden. Für die Untersuchung wurden die Knochenstücke ohne weiteres Zerschneiden auf 24 Stunden in konzentrierte Pikrinsäure getan, dann in die gleiche Flüssigkeit mit 5% Salpetersäure für 3—4 Tage, dann Entwässerung, Einbettung in Celloidin, Färbung Hämatoxylin van Gieson.

Bei den Versuchen an Kadavern konnten artificiell fast alle Varietäten der Knorpelverletzungen, die bei Kindern und Neugeborenen bekannt sind, hervorgerufen werden; besonders auch reine und vollständige Ablösungen des Verbindungsknorpels, Quer- und Schrägbrüche, einmal auch einen Längsbruch des Verbindungsknorpels.

Am lebenden Tier wurden ebenfalls die verschiedensten Variationen arteficiell erzeugt. Bei reinen Knorpelfracturen bleibt das Periost meist unverletzt, wird nur abgehoben; bei gleichzeitigem Bruch der Diaphysen wird auch das Periost zerrissen und oft zwischen die Bruchflächen verlagert. Alle diese Verletzungen heilen sehr schnell, aber meist mit Entstehung von Knochensubstanz im Gebiete des Verbindungsknorpels. Hierdurch wird das weitere Längenwachstum des betreffenden Knochens beträchtlich eingeschränkt. Bei manchen Verletzungen erfolgen Versprengungen von Knorpelstückchen in die Diaphyse. Dieselben bleiben lebensfähig und vergrößern sich durch Zellteilung, scheinen nicht zu ossifizieren. Die Arbeit ist reich an sehr interessanten Einzelbeobachtungen, die im Original nachzulesen sind. *Benda, Berlin.*

1097) Bidault, C. Recherches sur les leucocytes du sang du cheval et sur certaines leucocytoses expérimentales. (Arch. de méd. expérim. Mai 1904.)

Die Arbeit enthält einige Beobachtungen über die Zahlenverhältnisse der Leukocyten des Pferdebluts unter normalen und einigen durch therapeutische Mittel modifizierten Verhältnissen, Die Einteilung in Lymphocyten, mononucleäre, polynucleäre, eosinophile Leukocyten ist der Betrachtung zu Grunde gelegt. Arecolin bewirkt eine Verminderung der Mononucleären und eine Vermehrung der Eosinophilen, Pilocarpin eine Vermehrung der Polynucleären und Eosinophilen, sekundär eine Vermehrung der Mononucleären. Jodkali bewirkt eine Hyperleukocytose, die bei einmaliger großer Dosis von einer Hypoleukocytose eingeleitet wird, bei mehreren kleinen Dosen allmählieh steigt. Besonders die Mononucleären erfahren eine beträchtliche Vermehrung. Nach Injektionen von Antitetanin und Mallein treten Hyperleukocytosen von wesentlich polynucleärem Typus auf. Besonders ausgesprochen ist die Steigerung der Polynucleären bei rotzkranken Tieren, die schon an und für sich Leukocytosen aufweisen, unter der Einwirkung des Malleins. *Benda, Berlin.*

1098) Riethus. Beitrag zur Kasuistik und Therapie der Struma lingualis. (D. Zeitschr. f. Chir. Bd. 74.)

Wallnußgroße, durch Operation entfernte Struma colloides, die hinter dem Foramen coecum an der Zungenbasis gelegen, die Epiglottis nach hinten verdrängt hatte. Dieselbe ist nach Ansicht des Verf. aufzufassen als ein persistierender Rest der unpaaren medianen Thyreoidea-Anlage, die sich normaler Weise vom Boden der Mundrachenhöhle in die Tiefe senkt und zum Isthmus der Schilddrüse wird. In diesem Fall war der Raum vor der Trachea auffallend leer, doch ließ sich ein völliges Fehlen des Isthmus bei der im Verlauf der Operation nötig gewordenen Tracheotomie nicht einwandsfrei nachweisen. *Engelmann, Berlin.*

1099) Huguenin. Kasuist. Beiträge zur Lehre des Carcinoms der Schilddrüse. (D. Zeitschr. f. Chir. Bd. 73.)

Verf. schildert einen Fall von Wirbelcarcinom, (Carcinom folliculare Borst) das sich als auf dem Blutwege entstandene Solitärmetastase eines nur mit größter Mühe nachzuweisenden, polymorphzelligen Carcinoms der Schilddrüse entwickelt hatte. Ihrem mikroskopischen Bau nach entsprach die Metastase teilweise dem Primärtumor (Zellstränge mit geringem Stroma) teilweise zeigte sie jedoch Hohl-

räume, bekleidet mit tubischen Zellen und gefüllt mit einer, dem Colloid tinctoriell sich ähnlich verhaltenden Masse; so daß sie außerordentlich einer normalen Thyreoidea ähnelte und zwar hatte gerade dieser, gutartiger erscheinende Teil der Metastase zu den größten Zerstörungen am Wirbel geführt. Verf. bespricht im Anschluß hieran die bisher bekannten Fälle metastasierender Schilddrüsen-Carcinome und kommt zu dem Ergebnis, dieselben entwickelten sich nicht so sehr innerhalb einer normalen Schilddrüse, sondern meist auf dem Boden einer Struma. *Engelmann*, *Berlin*.

1100) Bayon. Ueber die Thyreoiditis simplex und ihre Folgen. (Centralbl. f. allgem. Patholog. u. pathol. Anat., Bd. XV, Nr. 18.)

Entnahme der Schilddrüse aus der Leiche längstens 12 Stunden p. m. Nach 5 bis 10tägiger Härtung in 10%igem Formol Gefrierschnitte, Färbung mit Sudan III, Elastin nach Weigert-Pranter, Hämatoxylin, van Gieson, Marchi-Alghieri.

Teil I. Die normale Schilddrüse des Erwachsenen ist der Erkrankung verdächtig beim Gewicht über 50 und unter 30 g; der Follikeldurchmesser schwankt zwischen 20 und 500 μ. Vacuolen im Kolloid (nach Formolhärtung) sind nicht Kunstprodukte (Schrumpfungsvacuolen), sondern Fett- oder Mucinvacuolen. Das Follikelepithel enthält reichliche Fettkörnchen. Unzweifelhaftes Kolloid in den Lymphgefäßen konnte B. nicht nachweisen; dagegen werden M. B. Schmidt's Zellknospen an den Schilddrüsenarterien bestätigt. Die Schilddrüse der Neugeborenen enthält öfters wenig oder gar kein Kolloid, kein Fett und wenig Bindegewebe, die des Greises viel Fett, viel Bindegewebe und wenig oder gar kein Kolloid.

Teil II. Die eigentlichen Ursachen der Thyreoiditis und Strumitis — zwei gut zu scheidende Prozesse — sind stets infektiöse (Infektion bei Verletzungen oder bei Infektionskrankheiten). B. konnte in gesunden Schilddrüsen und leichteren Graden von Kropf in sämtlichen Fällen an Infektionskrankheiten Verstorbener, wenn auch nur auf einzelne Follikel beschränkt, eine Thyreoiditis oder Strumitis nachweisen. Vorwiegende Lokalisation im rechten Lappen. Die wesentlichen entzündlichen Veränderungen sind (mit de Quervain) a) Vermehrung, Abstoßung und Entartung der Epithelzellen; b) Veränderung und Schwund des Kolloids; c) Eindringen von multinucleären Leukocyten, kleineren Rundzellen und größeren zelligen Elementen in die Bläschen; Bildung von Fremdkörperriesenzellen um nicht resorbierte Kolloidschollen; d) Auftreten einer bindegewebigen Organisation.

Teil III. In schweren und diffusen Fällen von Entzündung der Schilddrüse folgt bindegewebige Organisation (Histiogenese des Schilddrüsenschwundes bei Myxoedem und Kretinismus).

Viele „klinische und sonstige" Beobachtungen sprechen aber auch dafür, daß eine Infektionskrankheit von einem Kropf gefolgt sein kann, d. h. also, daß letzterer — und zwar vertritt Verf. diese Meinung speziell für die knotige Form der Kolloidstruma — den Ausgang der Thyreoiditis darstellt. Die Abstoßung der Epithelzellen und der im Kolloid zusammengeballten Epithelfetzen infolge der Thyreoiditis geben den Reiz ab für eine vermehrte Sekretion und ein sich Dehnen und Neubilden der Epithelwand der Follikel. Eine Neubildung von Follikeln beim Kropf hat B. nicht beobchten können. *Pick*, *Berlin*.

1101) Hammar, J. A. Ein Fall von Nebenlunge bei einem Menschenfötus von 11,7 mm Nackenlänge. (Ziegl. Beitr. z. pathol. Anat. u. allgem. Patholog. Bd. 36, H. 3, 1904.)

Bei der Verfolgung der Verästelungen des Bronchialbaumes an dem in Serienschnitte zerlegten Embryo wurden linkerseits zwei ganz isolierte Epithelbläschen gefunden, ein kleineres im obersten (dorsokranialen) Abschnitt der linken Lunge, und ein größeres dorsalwärts vom linken oberen Lungenlappen in der linken Pleurahöhle, mit einem Bindegewebstiel nach vorn und außen am obersten Ende der linken Pleura inserierend. Mikroskopisch herrscht vollkommene Uebereinstimmung mit dem Bau der Bronchien.

Die für die „accessorischen Lungen" ganz allgemein offene Frage, ob sie ihre Entstehung einer überzähligen primären Anlage oder der secundären Abschnü-

rung in einem späteren Stadium verdanken, entscheidet H. für den vorliegenden Fall in letzterem Sinne und zwar durch Vergleich mit den durch Rekonstruktion gewonnenen normalen Bildungsverhältnissen des Bronchialbaumes bei anderen Embryonen. Die fraglichen Bläschen sind Derivate eines in Fortfall geratenen Bronchus und sind durch Abschnürung aus ihm entstanden.

Ueberhaupt besteht, wie H. des Näheren ausführt, für die Anschauung von der Genese der Nebenlungen aus dritten selbständigen Lungenanlagen wenig Wahrscheinlichkeit. Vielmehr dürfte es sich auch bei den scheinbar unabhängigen Nebenlungen um Abstammung von der normalen Lungenanlage durch Verlagerung resp. sekundäre Abtrennung von Bronchien handeln. Die Abschnürung braucht keineswegs notwendig durch Pleurafalten zu geschehen. *Pick, Berlin.*

1102) Hammar, J. A. Ein beachtenswerter Fall von kongenitaler Halskiemenfistel nebst einer Uebersicht über die in der normalen Ontogenese des Menschen existierenden Vorbedingungen solcher Mißbildungen. (Ziegl. Beitr. z. patholog. Anat. u. z. allgem. Patholog., Bd. 36, H. 3, 1904.)

Bei einem Schafsfötus von 75 mm St.-Sch.-L. bestehen an der Vorderseite des Halses symmetrisch in der Höhe des obersten Luftröhrenendes an jeder Seite der Mittellinie zwei kleine warzenförmige Erhabenheiten. Jede derselben schließt einen mit mehrschichtigem Epithel ausgekleideten Gang ein, der sich rechterseits der Halsthymus anlegt, linkerseits dagegen zunächst in einen mit Zylinderepithel austapezierten kranialwärts aufsteigenden Gang übergeht, um dann erst durch Vermittelung des letzteren in der Larynxgegend zur Halsthymus zu gelangen. Dieses linksseitige Rohr besitzt zweifellos die Bedeutung einer unentwickelten Strecke der Halsthymus. Kranialwärts von der Anschlußstelle beginnt an jeder Seite ein kleines rundliches Knorpelstäbchen. Die gesamte Mißbildung stellt eine angeborene doppelseitige äußere Halskiemenfistel dar.

Die kongenitalen Halsfisteln sind Hemmungsbildungen, welche in verschiedenen Momenten der normalen Entwickelung einsetzen können, und zwar ist es hier von Belang, nicht nur die Verhältnisse bei der höchsten Entwickelung des Kiemenapparates, sondern auch den Weg welchen seine regressiven Metamorphosen durchlaufen, zu kennen. Eingehende Schilderung dieser Verhältnisse speziell bei menschlichen Embryonen, bei denen Verf. übrigens (Embryo von 5 mm Nl.) die vorübergehende Anlage einer fünften Schlundspalte beobachtet hat, und Erläuterung der Genese für die verschiedenen Formen der Halsfisteln, der inkompleten äußeren, der vollständigen und der inneren Halsfisteln (Schlunddivertikel), an der Hand dieser Darstellung.

Die innere Endigung und der Verlauf kongenitaler Halsfisteln lassen in günstigen Fällen die Mißbildung auf bestimmte embryonale Gebilde beziehen, während die kutane Mündung für diese oder jene Genese keinerlei Anhalt bietet, weder wenn sie primär entstand, noch wenn der Durchbruch einer urprünglich inkompleten inneren Fistel sekundär im Fötalleben oder später erfolgte. Mutatis mutandis will Verf. seine Ausführungen auch auf die Genese der branchiogenen Cysten bezogen wissen.

Im vorliegenden Fall sind die an die Halsthymus angeschlossenen Gänge offenbar durch das Persistieren des Ductus (und teilweise wenigstens der Vesicula) praecervicalis beider Seiten entstanden. *Pick, Berlin.*

1103) Marx, H. Ueber einen eigenartigen primären Tumor der Leber nebst Bemerkungen zur Chorioepitheliomfrage. (Ziegl. Beitr. z. patholog. Anat. u. z. allgem. Patholog. Bd. 36, H. 3. 1904.)

Bei einem unter den Erscheinungen eines Krebses der Gallenwege verstorbenen 52jährigen Mann finden sich in der enorm verdickten und vergrößerten Leber zahlreiche bis faustgroße Geschwulstknoten von meist dunkelrot hämorrhagischer bis schwärzlicher Farbe, so daß sie unregelmäßig geschichteten Thrombusmassen gleichen. Sie komprimieren zum Teil die großen Gallengänge; ein Knoten ragt auch in die Gallenblase.

Obschon diese Geschwülste nicht nur im makroskopischen Verhalten, sondern auch im mikroskopischen Bilde eine bedeutende Uebereinstimmung mit dem Chorioepitheliom zeigen, ist es nach M. doch „mit aller Bestimmtheit auszuschließen, daß diese Neubildung ein Chorioepitheliom darstellt“. Die Geschwulst könnte nur

eine „isolierte Lebermetastase“ eines solchen sein, und eine Primärgeschwulst ist nirgends, insbesondere auch nicht in den (Ref. NB. nicht genauer untersuchten) Hoden nachgewiesen. Vielmehr sind die verschiedenen Elemente der Geschwulst sämtlichals Derivate von Endo- resp. Perithelzellen aufzufassen, der Tumor gehört zu den Hämangiosarcomen und ist ein Peritheliom, das sich in der Wand von primären Cavernomen entwickelt hat.

Die Geschwulst ist „wahrscheinlich“ ihrem Wesen nach analog dem „Sarcome angioplastique“ der französischen Autoren, für das aber Verf. nicht auszuschließen wagt, daß es entsprechend der von deutschen Autoren (auch vom Ref.) gegebenen Deutung nicht doch ein Chorioepitheliom darstellt. (Gegen die Beweisführung des Verf. für seine Auffassung des vorstehenden Falles möchte Ref. hier nur darauf hinweisen, daß zwar Albrecht mit seinen an Chorioepitheliom erinnernden Bildern in einem Leberteratom zitiert ist, aber die vorliegende Geschwulst als einseitig chorioepitheliomatös entwickeltes Teratom der Leber mit keinem Worte in differential-diagnostische Erwägung gezogen ist.) *Pick*, *Berlin.*

1104) Dantschakoff-Grigorevsky, W. Ueber experimentell erzeugte Lebercirrhose. (Centrabl. f. allgem. Pathol. u. pathol. Anat. Nr. 16/17. 1904.)

Injektionen 4tägiger bei 37° in Fleischbouillon gezüchteter Staphylokokken bei Kaninchen (3—5 ccm pro dosi in 4tägigen Intervallen). Die Tiere wurden 7 bis 15 Wochen nach der ersten Injektion getötet. Fixation in Alkohol und Zenker; Färbung mit Eisenhämatoxylin nach Heidenhain — van Gieson, polychromem Methylenblau und Gentianaviolett.

Wie schon makroskopisch ergab sich auch mikroskopisch typische Lebercirrhose, also Vermehrung des interlobulären Bindegewebes, Eindringen von zelligen Elementen resp. von Bindegewebe in das Läppcheninnere und Zerlegung der Leberzellen in Gruppen. An den Parenchymzellen der Leber keine sichtbaren Degenerationszeichen (sie enthielten bedeutende Quantitäten von Gallepigment), so daß Verf. zur Annahme der primären Bindegewebsproliferation neigt. Amyloidentartung sah Verf. in keinem der Fälle. *Pick*, *Berlin.*

1105) Merkel, H. Ueber die Umwandlung der Lebercavernome in fibromähnliche Knoten. (Ziegl. Beitr. z. patholog. Anat. u. allgem. Patholog. Bd. 36, H. 3, 1904.)

In den Lebercavernomen verschiedenster Größe, zumal bei älteren Leuten sind thrombotische Vorgänge mit beginnender oder fortgeschrittener Organisation, d. h. umschriebener Verödung der Hohlräume oft zu finden. Auch ist häufig eine fibröse Umwandlung durch unmittelbare Verdickung und Wucherung der bindegewebigen Septen (Virchow) zu sehen, oder es kombinieren sich beide Arten der Verödung des Cavernoms. Eingehende Beschreibung von sechs hierher gehörigen Fällen. Ist die Umwandlung der Cavernome eine sehr intensive, totale, so kann makroskopisch leicht eine Verwechslung mit Fibromen, narbig veränderten Syphilomen ja selbst mit vernarbten und eventuell verkalkten Echinokokken passieren. Hier hilft die Elastinfärbung leicht auf den richtigen Weg, insofern sie das ursprüngliche Netzwerk der Wandungen der verödeten Bluträume in dem scheinbar homogenen kernarmen „Fibromgewebe“ in überraschender Weise aufdeckt.

Abgesehen von nodulären Fibromen der Leber im Anschluß an den Sympathicus (Ziegler) möchte M. die bisher beschriebenen wenigen Literaturfälle von „Fibromen“ der Leber zu fibrös verödeten Cavernomen umdeuten. *Pick*, *Berlin.*

1106) Falckenberg, K. Ueber die Hämosiderinreaktion der Leber nach Anwendung der verschiedenen Härtungsflüssigkeiten. (Centralbl. f. allgem. Pathol. u. pathol. Anat. Bd. 15, H. 16/17. 1904.)

F. zog für den Nachweis des Eisens ausschließlich die Berlinerblaureaktion in Anwendung. Alkoholhärtung und Gefrierschnitte (nach Extraktion des Alkohols in Wasser oder auch Formol) oder Celloidinschnitte gaben die sicherste und genaueste Reaktion. Formolalkohol und Sublimathärtung stehen dem Alkohol wenig nach, während Formol, Formol-Müller und Zenker nicht zu empfehlen sind (Abspaltung des Eisens durch die Säuren resp. sauren Salze), ebensowenig wie Paraffineinbettung. Formol-Alkohol und Sublimat stehen dem Alkohol wenig nach.

Als sicherstes Verfahren empfiehlt F.: Einlegen der Schnitte in ein 25 ccm eines 1 $^0/_0$igen wässerigen Salzsäuregemisches enthaltendes Glasschälchen, nach dem

8 bis 10 Tropfen einer 2%igen Ferrocyankaliumlösung zugefügt sind. Nach 1/2 Stunde gründliches (bis zu 2 Stunden) Auswaschen in mehrfach gewechseltem Wasser; dann Alaunkarmin 24 Stunden.

Mit Hilfe dieser Methode untersuchte F. 44 Lebern mit und ohne pathologische Veränderungen (braune Atrophie, Hämosiderosis, Stauung, Cirrhose, gelbe Atrophie, Fettleber, Pseudomelanose u. a. m.) von Personen verschiedensten Alters.

Abgesehen von einem Fall fand F. nur da Berlinerblaureaktion, wo man durch Kontrollpräparate überhaupt Pigment nachweisen konnte. Das auf jenen einen Fall beschränkte Vorkommen farbloser Eisenalbuminate (3 Monate altes an Inanition verstorbenes Kind) steht im Widerspruch mit den Angaben anderer Autoren über deren Häufigkeit. — Gewisse Uebergänge vom eisenhaltigen zu dem nicht die Eisenreaktion gebenden Pigment sind denkbar. — Bei der Pseudomelanose fand sich deutliches Pigment mit Eisenreaktion.

Die Häufigkeit pigmentierter Eisenverbindungen in der Leber überhaupt konnte F. nicht bestätigen; F. fand solche unter seinen 44 Fällen nur in 15 derselben und zwar auch nur bei solchen Erkrankungen, bei denen ihr Vorkommen von keiner Seite bestritten wird. *Pick, Berlin.*

1107) **Lieblein. Beitrag zur Kasuistik der Myome des Dünndarms.** (Bruns Beitr. z. klin. Chir. Bd. 41.)

Kindskopf großes Leiomyom, 60 cm unterhalb der Flexura duodeno-jejunalis gelegen, dasselbe war von der Längsmuskulatur des Darms ausgegangen, hatte die Ringmuskulatur bei seinem weiteren Wachstum zur Seite gedrängt und reichte bis an die Submukosa. *Engelmann, Berlin.*

1108) **Besse, Pierre-Marie. Polyadénome duodénal brunnerien ulcéré.** (Arch. de méd. expérim. Tome XVI, Mai 1904.)

Verf. findet in einem Falle einer erheblichen Verdickung der Duodenumschleimhaut mit mamelonnierter Oberfläche und Ulcerationen als mikroskopische Grundlage eine Hyperplasie der Brunnerschen Drüsen, über der die Schicht der Lieberkühnschen Drüsen Atrophie und Nekrosen erkennen läßt. Ob wirklich, wie Verf. annimmt, die Geschwüre Folgen der Drüsengeschwüre, und nicht vielmehr das Ganze Manipulationen chronischer Stauungskatarrhe und hämorrhagischer Erosionen — es handelt sich um einen alten Herzfehler — darstellen, scheint Ref. nicht genügend aufgeklärt. *Benda, Berlin.*

1109) **Ssobolew. Ueber die Struma der Langerhansschen Inseln der Bauchspeicheldrüse.** (Virch. Arch. Bd. 177 Suppl.-Heft.)

Im Pankreas einer 55jährigen, an Diabetes verstorbenen Frau fanden sich die Langerhansschen Inseln zum Teil stark vergrößert, sie bestanden aus hohen Zylinderzellen mit zentral gelegenem chromatinreichen Kern, welche meist in zwei durch eine Capillare getrennten Reihen gelagert waren. An anderen Inseln waren nur einige Zellen hypertrophisch, die Hauptmasse hingegen atrophisch, zwischen beiden Zellformen waren alle Uebergänge zu sehen; daneben bestand hyaline Entartung des Gerüstes. Verf. ist der Ansicht, daß die Atrophie mit nachfolgendem Diabetes hier das Primäre ist, während die adenomähnlichen Wucherungen in zahlreichen Inseln als vicariierende Hypertrophie aufzufassen ist. In dem gleichen Pankreas sah Verf. noch eigenartige Drüsentubuli, gruppenweise in zellarmes Bindegewebe eingeschlossen. Verf. hält sie für primäre Tubuli pancreatici, die auf einer frühen Entwicklungsstufe stehengeblieben sind und sich nicht weiter zu normalem Pankreasdrüsengewebe differenziert haben. *Beitzke, Berlin.*

1110) **Gutmann. Beiträge zur Histologie des Pankreas.** (Ibid.)

I. Befunde am Pankreas bei Diabetes mellitus. Histologische Untersuchungen an 14 eigenen Fällen führen Verf. zu der Anschauung, daß die Veränderungen der Inseln mit dem Diabetes gar nichts zu tun haben oder wenigstens nur in einem lockeren Zusammenhang damit stehen.

II. Transformation von Pankreasparenchym in Langerhanssche Inseln? In einem der erwähnten Fälle sowie in einem Falle von perniciöser Anämie ohne Diabetes sah Verf. Uebergänge von Langerhansschen Inseln zu normalem Pankreasparenchym und glaubt, daß letzteres sich in erstere umbilde (die umgekehrte Möglichkeit bleibt unerörtert). Eine Ursache für den Vorgang vermag Verf. nicht anzugeben. In dem Diabetesfalle wäre vielleicht die hochgradige Atrophie



eines Teiles der Drüse anzuschuldigen, in dem anderen Falle fehlten jedoch nennenswerte Veränderungen am Pankreas. Verf. glaubt, daß die Langerhansschen Inseln nicht die selbständigen und konstanten Gebilde sind, als welche sie zur Zeit fast allgemein angesehen werden. *Beitzke, Berlin.*

III. Technik.

1111) **Culmann, P. Monoculares, bildaufrichtendes Prismenmikroskop.** (Zeitschr. wiss. Mikr. Bd. 20. H. 4.)

Das von der Firma Zeiss gebaute Mikroskop liefert durch Verwendung von Porroschen Prismen ein aufrechtes Bild, was für präparatorische Zwecke von größtem Nutzen ist. Es ist deshalb das Instrument auch wesentlich als Präpariermikroskop gedacht, doch bietet es den Vorteil, daß es auch stärkere Vergrößerungen zuläßt. So kann man noch bequem mit Oc. 4 und Obj. C. arbeiten, was eine Vergrößerung von 220 ergibt. *Kr.*

1112) **Cajal, S. R. Ueber einige Methoden der Silberimprägnierung zur Untersuchung der Neurofibrillen, der Achsenzylinder und der Endverzweigungen.** (Zeitschr. wiss. Mikr. Bd. 20. H. 4.)

Ueber die Cajalschen Fibrillenmethoden ist in diesem Centralblatt schon pag. 31 und 255 berichtet worden. *Kr.*

1113) **André, E. Concrétions dans le vert de méthyle acétique.** (Zeitschr. wiss. Mikr. Bd. 20. H. 4.)

In alten angesäuerten Methylgrünlösungen bilden sich Niederschläge, die aus Stärkekörner ähnlichen Partikeln bestehen. Sie sind konzentrisch geschichtet, unlöslich in Säuren, löslich in Alkalien. Da sie leicht Veranlassung zu groben Irrtümern geben können, sollte man immer nur frische Lösungen benutzen. *Kr.*

1114) **Regaud, Cl. Le collodionnage des cellules. Méthode de préparation applicable aux éléments anatomiques naturellement ou artificiellement dissociés.** (Zeitschr. wiss. Mikr. Bd. 21, Heft 1.)

Verf. empfiehlt vor allem dann, wenn es darauf ankommt, in histologischen Kursen Präparate von isolierten Zellen, Blutkörperchen, Spermatozoen o. dgl. zu verteilen, folgendes recht ansprechende Verfahren. Die isolierten Elemente werden durch Zentrifugieren sedimentiert, die Macerationsflüssigkeit wird abgegossen, durch Wasser ersetzt, wiederum zentrifugiert und wiederum abgegossen. Dann setzt man vorsichtig absoluten Alkohol, dann Aether und schließlich einige Tropfen Kollodium zu, indem man beständig das Röhrchen schüttelt, um die Zellen in der dünnen Kollodiumlösung zu verteilen. Von der entstandenen Emulsion hebt man dann beliebige Mengen mit trockener Pipette ab und verteilt sie auf einem Objektträger so, daß sich ein dünnes Häutchen bildet. Dasselbe kann dann nach bekannten Regeln weiterbehandelt werden. *Kr.*

1115) **Bartel, J. Zur Technik der Gliafärbung.** (Zeitschr. wiss. Mikr. Bd. 21, H. 1.)

Vorbehandlung des Materials wie bei Weigert resp. Mallory, Einbettung in Paraffin. Schnittdicke 10 μ. Die nicht entparaffinierten Schnitte kommen für $^1/_2$—1 Stunde in 0,3%iges Kaliumpermanganat, dann für 6—12 Stunden in Chromogen-Ameisensäure-Natriumsulfit, für 12—24 Stunden in Methylviolett und für $^1/_4$—$^1/_2$ Stunde in Jodjodkalium. Alles in der Weigertschen Vorschrift. Die Schnitte müssen auf allen diesen Flüssigkeiten schwimmen und werden zwischen je zweien immer in einer großen Schale Wasser gut abgespült. Nachdem die Schnitte aus dem Jodjodkalium in Wasser abgespült sind, werden sie mittels Filtrierpapier aufgefangen, im Thermostaten bei 38° getrocknet und dann in einer Mischung von 1 Tl. Anilin mit 10—100 Tln. Xylol differenziert und entparaffiniert zu gleicher Zeit. Danach gutes Auswaschen in reichlichen Mengen Xylol. *Kr.*

1116) **Pavlow, W. Einige Bemerkungen über die Hämatoxylinfärbung der Nervenfasern des Zentralnervensystems.** (Zeitschr. wiss. Mikr. Bd. 21, Heft 1.)

Die gänzlich unwesentlichen Abänderungen, welche Verf. an der Palschen Methode vorgenommen hat, bestehen darin, daß er überall Methylalkohol statt

Aethylalkohol nimmt, Kultschizkysches statt Weigertsches Hämatoxylin und statt 0,3%iges Kaliumpermanganat 0,5%iges. *Kr.*

1117) Schultze, O. Ueber Stückfärbung mit Hämatoxylin. (Zeitschr. wiss. Mikr. Bd. 21, H. 1.)

Verf. hat die R. Heidenhainsche Chrom-Hämatoxylin-Stückfärbung so abgeändert, daß er das Fixationsmittel gleich als Beize benutzt. Er fixiert in chromhaltigen Lösungen (Kaliumbichromat 3% oder Kaliumbichromatessigsäure, -pikrinsäure, -osmiumsäure, -formol oder Chromosmiumessigsäure etc.) überträgt dann für 24 Stunden in 50%igen Alkohol, dann für die gleiche Zeit oder länger in 70%igen Alkohol, der 0,5%iges Hämatoxylin enthält, dann 80%igen Alkohol, Alkohol absolutus und Einbettung. Als Intermedium verwendet Sch. Chloroform oder Cedernholzöl. Bergamottöl löst den Chromlack, kann also event. als Differenzierungsmittel benutzt werden. Nachfärbung in Alauncochenille. (Ref. hat die hier empfohlene Methode mit ganz geringen Modifikationen bereits zu Lebzeiten R. Heidenhains in Breslau vielfach benutzt, verwendet sie auch heute noch und kann sie bestens empfehlen.) *Kr.*

1118) Lundvall. Ueber Demonstration embryonaler Knorpelskelette. (Anat. Anz. Bd. 25, H. 7/8, 1904.)

L. hat die Methode von van Wyhe derart modifiziert, daß er statt Methylenblau Toluidinblau benutzt und die Objekte statt in Xylol und Canadabalsam, in Benzol-Schwefelkohlenstoff aufhellt und aufhebt. Die Methodik ist sonach folgende: 1. Fixierung in 10%igem Formol, wenigstens 48 Stunden. 2. 95%iger Spiritus, wenigstens 48 Stunden. 3. ¼%iges Toluidinblau in Salzsäure-Spiritus einige Tage, + 40° C. 4. Entfärbung in Salzsäure-Spiritus + 40° C. 5. 95%iger Spiritus (oft zu wechseln!) einige Tage. 6. Entwässerung in absolutem Alkohol, 24—48 Stunden oder noch längere Zeit. 7. 2 Tle. absoluten Alkohol + 1 Tl. Benzol, 12—24 Stunden. 8. 2 Tle. Benzol + 1 Tl. absoluten Alkohol 24—48 Stunden. 9. Benzol. 10. Aufbewahrung in Schwefelkohlenstoff 1 + Benzol 4. *Poll, Berlin.*

1119) Heidenhain. Ueber Vorzeichnungen für Kollegienhefte und über anatomisches Zeichnen. (Anat. Anz. Bd. 25, No. 9/10, 1904.)

H. empfiehlt zur Herstellung von Kollegienheftvorzeichnungen den Neo-Cyclostyle, einen Apparat, der direkt in feinen sauberen Linien in kurzer Zeit viele und gleichmäßig gute Abzüge mit geringen Kosten herzustellen erlaubt, und beschreibt das etwas abgeänderte Verfahren, das er mit diesem ursprünglich zur Vervielfältigung von Schriftsätzen bestimmten Apparate eingeschlagen hat. — Im Anschluß hieran erörtert H. die Vorzüge von Vorzeichnungen für die Ausbildung plastischen Vorstellungsvermögens bei den Studierenden. Dadurch werde vermieden, daß die in der Vorlesung gegebenen Wandtafelzeichnungen unrichtig — oder gar nicht — in den Kollegienheften reproduziert würden. *Poll, Berlin.*

1120) Bartels. Bemerkungen über die Behandlung und Aufbewahrung nach Gerotas Methode hergestellter Lymphgefäß-Injektionspräparate. Anat. Anz. Bd. 25, 1904, H. 11.)

B. stellt sich jedesmal die Farbstofflösung durch Verreiben von Berliner Blau mit Terpentin frisch her und filtriert durch Putzleder. Zur Injektion verwendet er eine Anelsche (oder Lüersche Spritze) mit zwei Ringen für Zeige- und Mittelfinger, die man mit einer Hand neu füllen kann. Farbstoffflecke beseitigt er mit Wasser, Seife und Bürste, dann erst mit Terpentin. — Das Präparat gelangt nach 24 Stunden in eine 10%ige Formollösung. Zur endgültigen Aufbewahrung nach der Präparation des gehärteten Präparates wird dieses einige Tage gewässert, auf 14 Tage in ein Gemisch von 2 Tln. Wasser und 1 Tl. ungereinigtem Glyzerin eingelegt, zum Abtropfen frei aufgehängt und trocken aufbewahrt. Diese Aufbewahrung hat vor der feuchten Methode den Vorzug, daß keine Gewebefetzen flottieren, die Lymphgefäßstrecken nicht herumschwimmen, und daß die Uebersichtlichkeit gewonnen hat. *Poll, Berlin.*

Für die Redaktion verantwortlich: Prof. Rudolf Krause in Berlin (für normale Anatomie) und Dr. Max Mosse in Berlin (für patholog. Anatomie und Mikrotechnik).
Verlag von Urban & Schwarzenberg in Wien und Berlin. — Druck von Julius Sittenfeld in Berlin.

ZENTRALBLATT

FÜR

NORMALE UND PATHOLOGISCHE ANATOMIE

MIT

EINSCHLUSS DER MIKROTECHNIK

JAHRGANG I HEFT 12 1904

I. Normale Anatomie.

1121) Laguesse, E. Développement des lamelles du tissu conjonctif lâche sous-cutané. (Echo médical du Nord 7 août 1904.)

Les recherches de Laguesse ont porté sur des embryons de rat blanc compris entre le 15e et le 18e jour. Les lamelles du tissu conjonctif lâche sous-cutané paraissent dues à l'extension, au fusionnement et à la régularisation des larges expansions exoplasmiques des cellules du mésenchyme primitif. Plus tard, l'exoplasme continue à s'accroître pour devenir la substance amorphe des lamelles où l'on voit les fibrilles s'individualiser, tandis que la cellule proprement dite se constitue par le noyau et l'endoplasme. La lamellisation parait surtout commandée par les muscles, elle peut manquer complètement dans le tissu réticulé, par exemple.

Soulié, Toulouse.

1122) Mulon, P. Action de l'acide osmique sur les graisses. (Bibl. Anat. T. XIII, fasc. 4, août 1904.)

De ce travail complétant la communication faite au Congrès des anatomistes de Toulouse, Mulon conclut: 1° L'acide oléique est le seul facteur de coloration et de fixation des graisses par l'acide osmique; 2° Toute graisse qui noircit par l'acide osmique contient surtout de l'oléine; 3° Toute graisse qui jaunit et brunit renferme en majeure partie de la palmitine et de la stéarine; 4° les lècithines, pauvres en oléine rentrent dans la catégorie des graisses bistres, à coloration secondaire.

Soulié, Toulouse.

1123) Chatin, J. Sur le cartilage étoilé ou ramifié. (C. R. Ac. Sc. Paris. 22 août 1904.) **Sur la morphologie comparée de la cellule cartilagineuse.** (Ibid. 12 sept.)

Chatin a observé des cellules cartilagineuses ramifiées non seulement dans les cartilages des cephalopodes mais dans la sclérotique des sauriens dans le cartilage cricoïde du blaireau. — Si l'on considère la cellule cartilagineuse dans la série animale, il est facile de se convaincre qu'elle possède un polymorphisme tout à fait comparable à celui de la cellule conjonctive.

Soulié, Toulouse.

1124) Schreiber, L. Ueber vitale Krappfärbung, ein Beitrag zur Kenntnis der Ernährung des Knochens. (Arbeit. aus d. pathol. Inst. Tübingen, Bd. 4, 1904.)

Eine Notiz von Berzelius, daß bei Krappfütterung der Glaskörper sich rot färbt, konnte nicht bestätigt werden, doch ließen sich an den Knochen junger Kaninchen, noch besser junger Tauben, die mit Krapplösung in Natr. bicarb. oder mit angeknetetem Krapppulver gefüttert wurden, die Vorgänge der vitalen Knochenfärbung genau verfolgen. Die mikroskopische Untersuchung wurde am lebensfrischen oder in Formol fixiertem Knochen vorgenommen und teils Rasiermesserschnitte, teils Gefrierschnitte angefertigt. Die Krappfärbung betrifft nicht ausschließlich den neu angebauten Knochen, sondern besonders bei den Tauben auch die fertige Substanz. Die Färbung folgt genau dem Gefäßsystem, es heben sich die äußeren und inneren Grundlamellen sowie die Wände der Haversschen und Volkmannschen Kanäle ab. Es erfolgt also die Tinktion durch Diffusion des Farbstoffs aus den Gefäßen. Ein den Farbstoff führendes Saftkanalsystem ließ sich nicht konstatieren, vor allem ließ sich erkennen, daß die Knochenkörperchen und -höhlen samt ihren Ausläufern ungefärbt blieben. Von den färbenden Substanzen

der Krappwurzel: Alizarin, Purpurin und Ruberythrinsäure ist der letzteren die vitale Knochenfärbung wahrscheinlich ausschließlich zuzuschreiben.

Dietrich, Tübingen.

1125) Le Double, A. F. A qui faut-il attribuer la découverte du canal qui donne issue hors du crâne à la corde du tympan? (Congrès inter. des Sc. histor. de Rome. — In Annales médico-chirurg. du Centre, 9 oct. 1904.)

L'ostium exitus de la corde du tympan est appelé, à l'étranger, par certains auteurs: trou et canal de Civinini, et par d'autres: trou et canal d'Huguier. Comme date les descriptions de Civinini (1830) sont antérieures à celles d'Huguier (1834); mais Civinini a un prédecesseur dans Comparetti qui a donné, à plusieurs reprises, une bonne description du trou et du canal dans: Observationes anatomicae de aure interna comparata (Patavii 1789). Il y aurait donc lieu de dire désormais: trou et canal de Comparetti. *Soulié, Toulouse.*

1126) Viannay, Destot et Gallois. Note sur l'ossification des épiphyses du coude. (Bull. Soc. anat. Paris, mai 1904.)

Les recherches de ces auteurs, faites à l'aide de la radiographie sur des enfants depuis six mois jusqu' à 14 ans, ont donné des résultats concordants avec ceux obtenus par Farabeuf. Le premier point est le point coudylien qui apparait au début de la 3e année, celui de la cupule radiale et celui de l'épitrochlée au début de la 5e année.

Les points trochléen, épitrochléen, épicoudylien et olécranien se montrent vers la 10e année; à 14 ans, tous les points sont soudés, mais le cartilage diaphyso-épiphysaire est encore très net. *Soulié, Toulouse.*

1127) Byrnes, E. On the skeleton of regenerated anterior limbs in the frog. (Biol. Bulletin, vol. VII, No. 3, 1904.)

In the regenerated hands there is a tendency to reduction in the number of digits, in the number of phalanges in each digit, and in the carpal cartilages. The experiments were done on larval forms. *Lewis, Baltimore.*

1128) Weidenreich. Zur Kinnbildung beim Menschen. (Anat. Anz. Bd. 25, Nr. 12/13, 1904.)

Polemisches. *Poll, Berlin.*

1129) Fischer. Nochmals Walkhoffs Lehre von der Kinnbildung. (Anat. Anz. Bd. 25, H. 11, 1904.)

Polemisches. *Poll, Berlin.*

1130) Schüller, A. u. Robinsohn, J. Die röntgenologische Untersuchung der Schädelbasis. (Wiener klin. Rundschau XVIII, Nr. 26.)

Um beim Lebenden brauchbare Aufnahmen der Schädelbasis zu erlangen, gilt die gute Fixierung des Kopfes und die ausgiebigste Benutzung der Blende als Vorbedingung. Es ist zweckmäßig, nur „typische“ Aufnahmen der Schädelbasis anzufertigen, d. h. Aufnahmen, die unter Benutzung gewisser, leicht auffindbarer Punkte und Linien am Schädel stets in bestimmter, genau definierter Durchleuchtungsrichtung vorgenommen werden. Alle Teile der Schädelbasis können am Röntgenbilde zur Darstellung gelangen, nur bedarf es dazu einer Reihe in verschiedener Durchleuchtungsrichtung angefertigter Aufnahmen. Bei der frontalen Aufnahme steht der Kopf mit seiner Medianebene parallel der Platte, der Fokus ist derart postiert, daß der Hauptstrahl durch die beiden Ohrpunkte hindurchgeht. Diese Aufnahme liefert die beste Totalansicht. Bei der sagittalen Aufnahme steht die Medianebene des Schädels senkrecht zur Platte, wobei entweder das Gesicht oder das Hinterhaupt der Platte anliegt. In ersterem Falle wird der Fokus in jene Ebene verlegt, die man sich durch die beiden höchsten Punkte der Orbitalränder parallel der deutschen Horizontalebene gelegt denkt. In letzterem Falle rückt man den Fokus so tief herab, daß er in eine durch den Rand der oberen Schneidezähne und die Ohrpunkte gelegten Ebene zu liegen kommt. Der Mund muß möglichst weit geöffnet werden. Eine dritte Gruppe von Aufnahmen bilden die axialen, die beim Lebenden wegen technischer Schwierigkeiten keine schönen Bilder ergeben. Um einzelne Details der Schädelbasis besser zur Ansicht zu bringen, empfiehlt es sich, schräge Durchleuchtung des Schädels vorzunehmen. So läßt z. B. eine Aufnahme, bei der der Kopf um 25° gedreht wird und die Platte der weiter hinten stehenden Kopfhälfte anliegt,

mit großer Deutlichkeit das Felsenbein seiner ganzen Ausdehnung nach übersehen. Bei einer doppelt schrägen Aufnahme, bei der der Schädel um 25° geneigt und um 25° gedreht ist, wobei die Platte der höher und vorne stehenden Schädelhälfte anliegt, sieht man die Details der pharyngealen Fläche der mittleren Schädelgrube recht deutlich. *v. Schumacher, Wien.*

1131) v. Schumacher, S. Ein Fall von sekundärer Syndaktylie an den Zehen. (Wiener klin. Wochenschr. XVII, Nr. 30.)

An der Leiche eines Weibes, die an den Händen und am rechten Fuße keine Verbildung aufwies, waren die drei ersten Zehen des linken Fußes mit einander verwachsen. An der Basis der verwachsenen Zehen finden sich vom Dorsum zur Planta ziehend zwei enge Kanäle, die als Rudimente des ersten und zweiten Zwischenzehenraumes aufzufassen sind. Während die Nagelphalangen der zweiten und dritten Zehe frei vorragen (die der großen Zehe fehlt oder ist mit der Grundphalanx verschmolzen) sind die Knochen distal von den rudimentären Zwischenzehenräumen durch Bänder unter einander in feste Verbindung gesetzt. Das Vorhandensein und die Beschaffenheit der Reste von Zwischenzehenräumen spricht für die Annahme, daß die Zehenanlagen ursprünglich getrennt waren und erst nachträglich infolge einer mechanischen Einwirkung (intrauteriner Druck) wieder miteinander zum größten Teile verschmolzen sind. Der Fall wäre als eine exogene, sekundäre, partielle distale („gitterförmige“) Syndaktylie aufzufassen.

Autoreferat.

1132) Schwalbe, G. Sulla sutura metopica nei primati. (Atti Soc. Romana di Antropologia. 1904.)

Verf. teilt nicht die Meinung Rankes über den Mangel einer metopischen Naht bei den Primaten und über die phylogenetische Bedeutung, die ihr dieser und andere Forscher zuschreiben wollten. Verf. hat 118 Schädel von Prosimiae untersucht und bei denselben 73 mal die Gegenwart der metopischen Naht konstatiert. Bei den amerikanischen Affen fand Verf. diese Naht nur in zwei Exemplaren komplet; das eine war ein Fötus, das andere ein sehr junges Subjekt. Bei den Affen der alten Welt fand Verf.: bei Semnopithecus unter 94 Subjekten 27 Fälle von Metopismus; bei Cercopithecus und Cercocebus scheint Metopismus in den jüngsten Individuen normal: 10 Fälle auf 12; bei Macacus und Inuus unter 25 Fällen, wiesen drei mehr oder weniger vollständigen Metopismus auf und in 100 Fällen war eine supranasale Naht vorhanden; bei Cynocephalus hatte von 100 Fällen keiner eine metopische Naht, viele jedoch eine Spur supranasaler Naht.

Bei den Anthropoiden fand Verf.: bei Hylobates unter 161 Fällen einen einzigen Erwachsenen mit Spuren metopischer Naht; bei sehr jungen Orang-Utang Spuren, besonders in der supranasalen Portion; bei Schimpansen fand es Verf. in 21 Exemplaren nie vor; aber Selenka und Deniker berichten von Fällen von vollständigem Metopismus bei jungen Individuen.

Die Verwischung der Naht ist bei den Anthropoiden, wie beim Menschen, normal, kommt jedoch bei ersteren frühzeitiger zustande. *Banchi, Florenz.*

1133) Dwight, Th. A loney supracondyloid foramen in man. With remarks about supracondyloid and other processes from the lower end of the humerus. (Am. Jour. of Anat. Vol. III., No. 3, 1904.)

The foramen described occured on the inner surface of the left humerus. The median nerve passes through it. *Lewis, Baltimore.*

1134) Le Damany, P. La cavité cotyloïde. Evolution ontogénique comparée de sa profondeur chez l'homme et les animaux. (Journ. de l'Anatomie, juillet-août 1904.)

Les faits principaux exposés dans ce mémoire ont été analysés dans le fasc. 2 du Centralblatt, voyez p. 35. *Soulié, Toulouse.*

1135) Pellegrini, A. Il tipo normale e le variazioni delle arteriae subclavia ed axillaris. (Monitore Zool. Italiano. 1904.)

Verf. hat diese Arterien einer Untersuchung in Bezug auf Variationen mit statistischer Methode unterworfen, ähnlich wie es im anatomischen Institut in Florenz von anderen Autoren schon mit anderen verschiedenen arteriellen Gebieten getan wurde. Die untersuchten Fälle waren 52 und die Beobachtung blieb auf den Menschen

beschränkt. Verf. schließt aus seinen Untersuchungen, daß der Ursprung der a. subclavia normal rechts, von den coronariae des Herzens 9—10 cm, links 13—14 cm absteht; beim Manne ist die Maximaldistanz, beim Weibe die Minimaldistanz häufiger. Die Schwankungen sind rechts weitgehender als links. In allen Fällen existierte eine a. anonyma. Die Verhältnisse der a. subclavia boten keinerlei Variationen dar. Die kollateralen Aeste der subclavia schwanken zwischen einem Minimum 7 und einem Maximum 12; die Normalzahl ist 10 u. z.:

1. A. Vertebralis, 2. A. Mammaria interna, 3. A. Thyreoidea inferior, 4. A. Cervicalis ascendens, 5. A. Cervicalis superficialis, 6. A. Transversa scapulae, 7. A. Intercostalis suprema, 8. A. Cervicalis profunda, 9. A. Scalena, 10. A. Transversa colli.

Die A. thyreoidea inferior entspringt normal mit einem der a. cervicalis ascendens superf. und der a. transversa scapulae gemeinsamen Ast, und bildet den tirobicervico-skapularen Ast Poiriers. Die A. cervicalis ascendens ist kein kollateraler Ast der a. tyreoidea inferior, sondern eine von ihr ganz verschiedene Arterie.

Die A. transversa colli ist in 77 % aller Fälle vorhanden und bietet in ihrem Ursprung große Variationen dar; sie entspringt in gewissen Fällen aus der axillaris.

Die kollateralen Aeste der a. subclavia sind auf den zwei Seiten des Körpers immer verschieden; rechts entspringen sie aus einem enger begrenzteren Stücke der Arterie als links. Die distalsten Zweige weisen in ihrem Ursprunge größere Schwankungen auf.

Die a. axillaris muß auf den unteren Rand der Sehne des großen Dorsalmuskels beschränkt sein. Die Länge der a. axillaris schwankt zwischen 13 und 17½ cm, normal ist sie 14 beim Weibe, 16 beim Manne; rechts ein wenig länger als links. Die kollateralen Zweige schwanken von 8—14, die häufigste Zahl ist 12. Unter diese kollateralen Zweige müssen folgende Arterien einbegriffen werden: Die kleine Thoraxarterie, die Korakoideen, die cutanea axillaris, die besonders häufig vorkommen, und die es nicht verdienen, vernachlässigt zu werden, wie es gewöhnlich geschieht. *Banchi, Florenz.*

1136) Lautier. Foie anormalement lobé. (Soc. Anat. et Phys. Bordeaux, 20 juin in Journal de Médecine de Bordeaux, 2 oct. 1904.)

Le lobe gauche était divisé en trois lobes par trois sillons profonds de 2 ctm; de ces sillons partaient trois sillons secondaires moins profonds qui subdivisaient le lobe gauche en six lobes secondaires. *Soulié, Toulouse.*

1137) Debeyre, A. Les bourgeons pancréatiques accessoires tardifs. (Thèse de Lille 1904.)

Les recherches de Debeyre ont porté sur des embryons de rat compris entre le 11e et le 21e jour, fixés, par les liquides de Flemming, de Zenker et de Bouin, et colorés par l'hématoxyline au fer ou par le carmin boracique. Après inclusion à la paraffine, les embryons étaient débités en coupes sériées, et reconstruits partiellement à l'aide de la méthode de Born. De ses observations, Debeyre conclut que, chez le rat comme chez tous les vertébrés, le pancréas se constitue par trois ébauches: une dorsale et deux ventrales dont une, la gauche, en voie de regression se serait fusionnée avec la droite. Secondairement, la masse ventrale unique ainsi formée se divise en un pancréas ventral crânial et un caudal. Vers le 15e jour apparaissent une dizaine de bourgeons pancréatiques accéssoires tardifs nés de l'épithélium du cholédoque; leur nombre va croissant et, chez l'adulte on en compte jusqu'à cinquante débouchant isolément dans le cholédoque. Les deux plus volumineux sont constitués: l'un par la fusion du pancréas dorsal et du pancréas ventral caudal et l'autre par le pancréas ventral crânial.

Debeyre fait remarquer que ces bourgeons pancréatiques accessoires nés du cholédoque sont un argument puissant en faveur de l'hypothèse d'un hépato-pancréas, puisque l'ébauche hépatique qui, d'après la théorie classique, ne doit donner que du foie, après avoir formé les pancréas ventraux, produit encore secondairement et tardivement du tissu pancréatique. *Soulié, Toulouse.*

1138) Elkes, Ch. Der Bau der Schilddrüse um die Zeit der Geburt. (Arbeiten aus d. pathol. Institut Tübingen, Bd. IV, H. 3, 1904.)

Bei einer Anzahl von Foeten von $4^1/_2$—$6^1/_2$ Monaten zeigte die Schilddrüse neben solidem Epithelcylinder mehr oder weniger zahlreiche Follikel, zum Teil mit körnigem Inhalt, doch auch mit Kolloid in und außerhalb der Follikel. Beim Neugeborenen dagegen ist das Epithel der stark hyperämischen Drüse in soliden Haufen und Cylindern angeordnet, nur an der Peripherie findet sich Follikelbildung mit undeutlichem Sekret. Mit dem Alter des Kindes nimmt dann die Sekretion typischen Kolloids zu, das Epithel wird kubisch und abgeplattet. Interessant ist vor allem das Vorkommen der Kernklumpen post partum, die in der foetalen Schilddrüse fehlen. Es finden sich zum Teil dichte Kernhaufen, die schließlich vollständig verschmelzen, so daß nur die Konturen der Einzelkerne angedeutet sind. E. glaubt, daß die foetal vorhandenen Follikel zur Zeit der Geburt verschwunden sind und die Veränderungen im Bau in Verbindung stehen mit den chemischen Veränderungen des Stoffwechsels um diese Zeit. Vielleicht ist es eine gewisse Schädigung, welche die Drüse trifft und welche auch die Bildung der Kernklumpen erklären ließe. *Dietrich, Tübingen.*

1139) Melle Campana et Calmettes. Absence congénitale d'un rein. (Soc. Anat. Phys. Bord. 25 juillet 1904.)

Le rein manquant était remplacé par une masse volumineux dont la structure était celle de la capsule surrénale. *Soulié, Toulouse.*

1140) Laigniel-Lavastine et Bloch. Rein en fer à cheval. (Bull. Soc. Anat. Paris 1904.)

Observation d'un cas de rein en fer à cheval chez une femme. A la partie postéro-inférieure du pont qui unit les deux reins se rend une artère unilatérale venant directement de l'aorte. *Soulié, Toulouse.*

1141) Tiberti, N. Ueber die Sekretionserscheinungen in den Nebennieren der Amphibien. (Beitr. z. pathol. Anat. u. allg. Pathol. Bd. 36, H. 2. 1904.)

Histologische Untersuchungen an den Nebennieren anurer Amphibien, insbesondere von Bufo vulgaris und Rana temporaria nach subkutaner Einspritzung von Substanzen (Pilokarpin, Nikotin), welche die Sekretion in den wahren drüsigen Organen befördern, und von solchen, die als toxische Produkte des Stoffwechsels betrachtet werden (Xanthin, Leucin, Taurocholsäure). Technik: Fixierung in Flemmingscher, Hermannscher, Zenkerscher Flüssigkeit und gesättigter Sublimatlösung; Paraffin; Färbung nach Galeotti (Anilinwasserfuchsin, wässrig-alkoholische Pikrinsäurelösung, alkoholisches Methylgrün; Kerne und Granula rot, Cytoplasma grün), mit Safranin, Hämatoxylin-Eosin.

T. findet, daß die physiologische Sekretion fuchsinophiler und fettiger (wohl aus Lecithin bestehender) Granula (Metaplasmakörnchen) in den Rindenepithelien durch die Injektion der genannten Substanzen stets mehr oder weniger gesteigert wird. Die Fettgranula scheinen aus den fuchsinophilen zu entstehen, letztere bilden sich im Kern und gelangen aus diesem in das Cytoplasma. Für die schon in der Norm mit fuchsinophilen Körnchen in Plasma und Kern überaus stark gefüllten „chromaffinen" Markzellen läßt sich eine merkliche Veränderung nicht feststellen. In einigen Fällen war eine Steigerung der Menge der fuchsinophilen Körnchen zu beobachten, die sich unter normalen Verhältnissen im Lumen der venösen Sinus des Organs vorfinden. Ist die Meinung einer Anzahl von Autoren, daß das Sekret der Markzellen der Amphibien-Nebenniere in die Blutbahn übergehe, zutreffend, so könnte aus diesem Befunde auf eine gesteigerte Tätigkeit auch der Markzellen gefolgert werden. *Pick, Berlin.*

1142) Whilihead, R. H. The embryonic development of the interstitial cells of Leydig. (Am. Journ. of Anat., Vol. III, No. 2, 1904.)

The author finds that the Leydig's cells are desired in the pig from a connective tissue syncytium which in turn is desired from the mesothelium of the genital ridge. The Leydig's cells pass through live phases of growth, rapid growth in embryos from 2.4 cm to 3.5 cm. followed by a phase of atrophy. Synchronous with the atrophy there is extensive growth of the seminiferous tubules. In embryos of 20 cm the Leydig's cells begin to increase enormously in number, attaining a maximum al. 28 cm. *Lewis, Baltimore.*

1143) Rabl, H. Ueber die Vorniere und die Bildung des Müllerschen Ganges bei Salamandra maculosa. (Arch. mikr. Anat. B. 64.)

Bei Salamandra maculosa werden jederseits zwei Vornierentrichter angelegt, von denen die stark gewundenen Kanälchen ihren Ursprung nehmen, um schließlich in den Wolffschen Gang überzugehen. Schon bei 15 mm langen Larven sind diese Verhältnisse deutlich. Bei 45mm langen sind noch keine Rückbildungserscheinungen zu beobachten, doch hat auch kein erhebliches Wachstum mehr stattgefunden. Die Windungen der Kanälchen sind nunmehr in die Länge gezogen. Die ganze Anlage rückt im Lauf der Entwicklung mehr kaudalwärts. Der Glomerulus liegt anfangs zwischen den beiden Vornierentrichtern, kommt dann allmählich vor den ersten oder gar kranialwärts von diesem zu liegen. Schon bei der jüngsten untersuchten Larve zeigen die Mesenterien Verhältnisse, die im wesentlichen denen des erwachsenen Tieres entsprechen.

Das Epithel der Vornierentrichter besteht aus kubischen oder niedrig zylindrischen Zellen, die außerordentlich lange Cilien tragen. Die Vornierenkammer hat glattes Epithel, der Uebergang zwischen den beiden Epithelarten erfolgt an einzelnen Stellen ganz schroff. Die Vornierenkanälchen, die ein wechselndes Lumen besitzen, sind von Drüsenzellen sehr verschiedenen Aussehens ausgekleidet, was vermutlich auf verschiedene Funktionszustände zurückzuführen ist. Der Kern liegt meist basal, im Protoplasma finden sich feinste Fädchen. Am freien Rand der Zellen ist vielfach ein zarter, niedriger Bürstenbesatz vorhanden. In vielen Zellen finden sich Vakuolen, die teilweise auf extrahiertes Fett zurückzuführen sind. Wenigstens finden sich nach Fixation mit Flemmingscher Lösung reichlich schwarze Granula in den Zellen. Auch sonstige Granula sind vielfach nachzuweisen. Am Vornierengang sind 3 Abschnitte zu unterscheiden: 1. das Drüsenstück, das dieselben Zellen trägt, wie die Vornierenkanälchen, 2. das Schaltstück, dessen Zellen Flimmerhaare tragen, ähnlich wie die Vornierentrichter und 3. das Endstück, das diejenige Struktur besitzt, welche der Wolffsche Gang auch in seinem hinteren, in der Urniere gelegenen Abschnitte aufweist.

Im Glomerulus finden sich außer den Gefäßen eigentümliche Haufen von kubischen Epithelzellen, die häufig ein Lumen umgeben, also ein Bläschen darstellen. Ihre Kerne sind groß, rundlich, im Protoplasma ist ein Netzwerk feiner Fädchen enthalten. Ferner finden sich im Glomerulus reichlich Pigmentzellen.

Das proximale Ende des Müllerschen Ganges wird bei verschiedenen Larven in verschieden großer Ausdehnung vom Peritonealepithel gebildet. In dieser Strecke tritt von der Mündung des zweiten Vornierentrichters an eine allmähliche Erhöhung des Epithels auf. So entsteht ein Streifen zylindrischer Zellen, welcher in sagittaler Richtung rückwärts verläuft. Das erhöhte Epithel rückt bald nach seiner Anlage in die Tiefe, an seiner kaudalen Spitze häufig früher als am kranialen Anfang. Der Trichter geht aus jener Region des Peritonealepithels hervor, an welcher vormals der zweite Vornierentrichter gemündet hat, oder der zweite Vornierentrichter bildet sich in den Trichter des Müllerschen Ganges um, indem gleichzeitig der ursprüngliche Trichtergang am Uebergang in den Trichter obliteriert. Der bei weitem größte Teil des Müllerschen Ganges entsteht dann durch freies Auswachsen des hintern freien Endes. Eine Beteiligung des Wolffschen Ganges findet dabei nicht statt. *Thomé, Straßburg.*

1144) Gerhardt, U. Morphologische und biologische Studien über die Kopulationsorgane der Säugetiere. (Jen. Ztschr. 39. Bd. 1904. H. 1.)

Verf. hat es sich zur Aufgabe gemacht, den Kopulationsakt bei Säugetieren zu studieren und seine mannigfachen Verschiedenheiten zu der Vielgestaltigkeit der Kopulationsorgane in Verbindung zu bringen. Er widmet zunächst einen besonderen Abschnitt der Schilderung des männlichen Kopulationsorganes in der Reihe der Säugetiere. Trotz einer zusammenfassenden Uebersicht gelingt es indes nur bei wenigen Formen, die Gestalt des Penis als eine Anpassung an die Form der Vagina und der Portio vaginalis nachzuweisen. Für sehr viele Zustände bleibt vorab nichts anderes übrig, als sie zu registrieren und sie zu einem Einblick in die ungeheuere Variationsbreite dieses Organs zu benutzen. (Sollte hier nicht eine ebenso gründliche Untersuchung der weiblichen Geschlechtsorgane noch manche Beziehungen enthüllen? Ref. F. Billairet. Sur le dernier terme

de la copulation chez les mammifères. Thèse. Bordeaux. 1902.) In einem ausführlichen Kapitel wird auf Grund der Literatur die phyletische Stellung des Säugetierpenis erörtert. Im wesentlichen handelt es sich um die Frage, ob sämtliche Penisformen der Amnioten auf einen Ausgangspunkt zurückführbar sind, oder nicht. Schwierigkeiten bereiten hierbei die Eidechsen und Schlangen mit ihrem paarigen Kopulationsorgan. Verf. scheint der Auffassung zuzuneigen, nach der der Penis der Schildkröten, Krokodile, Vögel und Säugetiere homolog sei, im Gegensatz zu den paarigen Organen der Saurier und Ophidier. (Joh. Müller, Boas, Gegenbaur.) Indes wird auch die gegenteilige Ansicht beleuchtet, namentlich durch eine vortreffliche Analyse und Kritik der neueren Fleischmannschen Arbeiten. Als sehr wichtig hebt Verf. hierbei den Punkt hervor, daß der Schildkrötenpenis aus einer paarigen Anlage hervorgehe. Wertvoll ist ferner der vom Verf. geäußerte Gedanke, daß eine auf dem Penis der Monotremen verlaufende Rinne möglicherweise der Spermarinne des Penis bei Sauropsiden homolog sei. Aus dem nun folgenden biologischen Teil, in dem auf Grund ausgedehnter Beobachtungen in Zoologischen Gärten die Begattung zahlreicher Säugetiere beobachtet wird, sei Folgendes hervorgehoben. 1. Die Erectio Penis. In vielen Fällen tritt sie erst während der Begattung ein, namentlich in Fällen mit langer Glans. Der Penisknochen dient als Stützorgan. 2. Die Immissio gelingt oft mit beträchtlichen Schwierigkeiten (Tapire); gelegentlich sogar ist manuelle Hilfe des Menschen förderlich (Equus). Ungemein variiert. 3. Die Stellung der Tiere beim Coitus. Besonders auffällig ist der Modus bei den Tylopoden. 4. Die Bewegungen während des Coitus fehlen bei vielen Tieren (Sus, Cavia, Lepus, Mus decumanus, Felis, Ruminantia). 5. Die Ejaculatio ist entweder in seltenen Fällen protrahiert, z. B. beim Kängeruh, noch deutlicher beim braunen Bären, wo der Akt mit mehrfachen Ejaculationen sich bis zu einer Dauer von $^3/_4$ Stunden erstrecken kann. Oder sie ist einmalig, wie bei Caniden, Feliden usw. Auch bei Wiederkäuern findet eine einzige Ejaculation statt, aber blitzschnell, im Moment der Immissio. Diese erfolgt stoßartig; der Stoß ist bei Hirschen so kräftig, daß das Weibchen nach vorn gestoßen wird, während das Männchen steil in die Höhe springt. Bekannter sind Vorgänge bei der Begattung von Nagern, wo bei Meerschweinchen, Ratte und Maus Abweichungen bestehen. Die Lösung nach der Cohabitation geht in den allermeisten Fällen leicht von statten. Schwierigkeiten („das Hängen") finden sich z. B. beim Pferde und den Caniden, wo sie durch die während des Aktes stark geschwollene Glans bedingt sind. Verf. weist schließlich auf manche Postulate hin, die durch seine Untersuchungen gegeben sind. So z. B. die verschiedene Innervation, die für die verschiedene Ejaculation z. B. der Hirsche und aller anderen Tiere angenommen werden muß. Ferner auf die Menge der Faktoren, die bei der Begattung zusammentreffen und durch ihre Vereinigung die Variationen erzeugen (Reizbarkeit und Spannung der Haut des Penis, Blutfülle, die Größe der Reiz empfindenden Fläche, die Zahl der Nervenendapparate, die Erregbarkeit der Centren, Verschiedenheiten der Muskeln, Menge des Ejaculates, Sekretfähigkeit des Hodens und der accessorischen Drüsen.) Verf. kommt zu dem Schlusse, daß, wie im Bau, so auch in der Funktion der Geschlechtsorgane insofern große Verschiedenheiten bestehen, als die Leichtigkeit, mit der der Zweck der Begattung trotz verschiedener Mittel erreicht werden kann, eine ungeheuere Mannigfaltigkeit in der Wahl dieser Mittel zuläßt. *Lubosch, Jena.*

1145) Joris, H. Histogenèse du Neurone. (Bull. Acad. roy. de Med. de Belgique, 25 juin 1904.)

L'auteur étudie des fœtus humains de 2, 5, 6, 8 mois, des embryons de lapin de chat et de poulets à divers ages. La fixation a été faite par le mélange de Bouin (Formol 10, Acide Acétique 2, sol. sat. acide picrique 30) le sublimé Acétique, l'acide Osmique à 1 %. La coloration a été faite au bleu de Toluidine $^5/_{1000}$ avec fixation consécutive par le molybdate d'Ammonium. L'auteur étudie le développement des cellules et des fibrilles et arrive à des conclusions assez différentes à des données classiques. Le nerf a une origine double, une partie de ses fibrilles est produite par les neuroblastes l'autre par des cellules se trouvant dans les tissus. Dans la moelle, les fibrilles se differencient très tôt et „dessinent les voies nerveuses bien avant le développement complet des cellules. Ces

vois fibrillaires sont doublées plus tard par des voies protoplasmiques. Les premières sont continues et communes à plusieurs cellules, les autres sont exactement limitées, car elles représentent l'expansion de cellules nerveuses déterminées."

Philippson, Brüssel.

1146) Azoulay, L. Les neurofibrilles d'après la méthode et les travaux de Ramón y Cajal. (Presse médicale 23 juillet 1904.)

Article de vulgarisation en langue française du résultat des observations publiées dans les „Trabájos del laboratorio de investigaciones biologicas de la Universidad de Madrid" de décembre 1903 à mars 1904. *Soulié, Toulouse.*

1147) Obersteiner, H. Weitere Bemerkungen über die Fettpigmentkörnchen im Zentralnervensystem. (Arb. aus d. neurol. Inst. Wien. Bd. 11. 1904.)

Der Autor ergänzt seine Untersuchungen aus dem vorigen Heft, indem er zwei Formen eigenartiger Anordnung des Lipochroms in den Ganglienzellen des Vorderhorns beschreibt. Bei der ersten (Marchifärbung) findet es sich zentral eng am Kern (periphere Lipolyse), bei der zweiten ist es zart netzartig angeordnet, was auf successiven Schwund des Fettpigmentes hinweist. Beide Formen fanden sich in einem myelitischen Rückenmark und dürfen als pathologisch gelten.

Marburg, Wien.

1148) Cameron, J. On the Presence and Significance of the superior commissure throughout the vertebrata. (Journ. of Anat. Phys. V. 38, 1904.)

Der Verfasser resumiert seine Ergebnisse wie folgt: 1. The superior commissure is not only present, but is a well-marked structure in birds. 2. The sup. comm. of lower vertebrates consists for the most part of fibres which take origin from the cells of the ganglia habenulae, and course between these two ganglia. 3. The posterior set of fibres in the commissura habenularum of the human brain is homologous with the superior comm. of lower vertebrates. 4. Some of the fibres of the sup. comm. pass to the epiphysis and constitute its nerve supply. 5) It has been shown that in some cases a distinct decussation of many of these fibres takes place. 6. In the adult human brain one lateral half of the pineal body is supplied by fibres from the ganglion habenulae of the opposite side. These fibres thus decussate with one another. 7. The latter fact furnish as evidence that the human pineal body is probably a bilaterally developed structure and not a mesial unpaired structure. 8. The innervation of the pineal eye of Vertebrates, like the structure (. . . .) of the eye itself, is arranged on the Invertebrate plan, as found, for example, in the simple median eyes of same Arthropods; and the ganglia habenulae constitute the optic ganglia from which those take origin," (Gaskell. Ammocetes.) 9. (. . . . .) 10. The superior commissure remains distinct and separate from the posterior commissure as development proceeds. These two structures showed no tendency to blend with one another in any of the Verbrate types which were examined in connection with this research. *Wetzel, Breslau.*

1149) Banchi, A. Studio anatomico di un cervello senza corpo callo oso. (Monit. Zoologico Italiano 1904. — Archivio Ital. di Tisiologia 1904. — Arch. Ital. di Anat. e di Embriologia 1904.)

Verf. hat ein Gehirn vorgefunden, dem das Corpus callosum, die Commissura anterior der kommissurale Teil des Trigonums und selbst das Septum lucidum gänzlich fehlten. Das betreffende Subjekt war eine an Kardiopathie gestorbene 73 jährige Frau, die ihr ganzes Leben hindurch keine Abnormität in den Funktionen ihrer Nervenzentren gezeigt hatte. Der Schädel war plagiokephal, brachykephal, elattokephal und hypsokephal. Das Kleinhirn wog 1079 g und die Hemisphären wogen 92 g weniger als der von Calori angegebene Durchschnittstypus. Das Hirn hatte asymmetrische Form, und der cerebrale Index übertraf den kephalischen um 4,38. Die Entwicklung der Furchen und Windungen war durchaus nicht mangelhaft, und auf der konvexen und orbitären Fläche sehr regelmäßig. Auf der Medianfläche fehlte der Gyrus cinguli. Die mikroskopische Untersuchung ergab dem Verf., daß, mit Ausnahme der kommissuralen Bündel, von denen keine Spur zu finden war, alle Assoziationsbündel normal gelegen und entwickelt waren. Es fand sich außerdem ein großes medianes Asso-

ziationsbündel oder -system vor (wie es gewöhnlich in solchen Fällen vorkommt), in dem Verf. drei Assoziationsfasergruppen oder -bündel unterscheiden konnte; ein occipitofrontales (Onufroviczsche Bündel), ein occipitoparietales und parietofrontales, und schließlich ein drittes, das den sogen. Forelschen Fornix longus bildet, der in unserm Falle ein besonderes Interesse darbietet. Verf. glaubt nicht, daß dieses Medialsystem im ganzen eine Heterotypie sui generis des Corpus callosum darstelle, sondern meint, es sei ein schon normaler Weise vorhandenes aber dünnes und dissoziiertes Fasersystem, das in diesem Falle reichlicher und kompakter geworden sei. Es ist nicht richtig, das von Onufrovicz, Kaufmann u. A. beschriebene Medialbündel mit dem zu identifizieren, das Déjerine seitlich vom Nucleus caudatus im Normalhirn beschreibt und Onufroviczsches Occipitofrontalbündel nennt; denn tatsächlich existiert dieses Bündel auch in Verf.'s Falle gleichzeitig und unabhängig vom wirklichen Onufroviczschen Bündel, welches das anormale Medialbündel ist. *Banchi*, *Florenz.*

1150) **Hatschek, R. Bemerkungen über das ventrale Haubenfeld, die mediale Schleife und den Aufbau der Brücke.** (Arb. aus d. neurol. Inst. Wien. Bd. 11. 1904.)

Nach kritischer Sichtung der über das ventrale Haubenfeld der Brücke mitgeteilten Tatsachen beschreibt der Autor bei Phoca vitulina (Weigert-Palpräparate) ein Bündel dieses Gebietes, das sich einerseits bis in die Trigeminusgegend verfolgen läßt, dann von der ventralen Bindearmspitze dorsal von der medialen Schleife zur Mitte zieht und kreuzt; anderseits anscheinend im Areal der medialen Schleife cerebralwärts gelangt. Dieses offenbar selbständige System — ventrale Haubencomissur — besitzen auch die Nager, (Maus, Blindmaus). Es hat weder zum Bindearm, noch zur ventralen Kleinhirnthalamusbahn noch auch zum Trigeminus Beziehungen.

Weiter werden Details über das Corpus parabigeminum und seine Faserung mitgeteilt. Dorsale Fasern desselben gelangen ins tiefe Mark des vorderen Vierhügels, ventrale lassen sich bis in die lateralen Brücken keine verfolgen, mediale finden sich im Haubenfeld, alle sehr deutlich beim Schwein.

Ueberwiegt bei einem Tiere die Muskulatur des hinteren Körperabschnittes so ist der mediale Teil der med. Schleife in der Brücke besser entwickelt, beim Ueberwiegen des vorderen Körperabschnittes der laterale Teil, entsprechend den Funktionen und der Länge des Gollschen und Burdachschen Stranges.

Während das Stratum superficiale pontis allgemein gut entwickelt ist, findet sich die tiefere Brückenfaserung erst mit der Ausbildung des Großhirns stärker hervortretend, weshalb die oberflächliche Schicht der Brücken — Kleinhirnverbindung — der phylogenetisch älteren — angehört, die tiefere der jüngeren Brücken — Großhirnverbindung. *Marburg*, *Wien.*

1151) **Karplus, J. P. Bemerkungen über die grauen Massen im Funiculus cuneatus der menschlichen Medulla oblongata.** (Ibidem.)

Im Burdachschen Strang sind drei Arten grauer Substanz von einander abzuscheiden, der Hauptkern, der äußere Kern und die inkonstante Substantia gelatinosa Rolandi. Der Autor konnte durch Verfolgung an mehreren lückenlosen Serien den Zusammenhang dieser letzteren mit der des Trigeminus nachweisen. Sie ist in wechselnder Mächtigkeit, wechselnder Lokalisation, oft nur einseitig zu finden. Oft dürfte dieses abgesprengte Stück von Trigeminusfasern begleitet sein, was bereits zu Mißdeutungen Anlaß gab. *Marburg*, *Wien.*

1152) **Popper, E. Ein Marsupialierrückenmark.** (Ibidem.)

Das Rückenmark von Phascolarctus (Art?, Querschnitte nach Weigert-Pal, Alauncochenille gefärbt) unterscheidet sich von vielen anderen durch absolutes Fehlen des Seitenhorns, starke Ausbildung der retikulierten Substanz, Eintreten hinterer Wurzelfasern lateral vom Hinterhorn; starke Entwicklung der Kommissuren. Die Zellen meist chromophob. Lage der Clarkeschen Säule auffallend; eigenartige Zellgruppe an der Hinterhornbasis im unteren Dorsal und Lumbarmark. Der Zentralkanal ähnelt dem der Vögel. *Marburg*, *Wien.*

1153) Boeke, J. Beiträge zur Entwicklungsgeschichte der Teleostier. II. Die Segmentierung des Kopfmesoderms, die Genese der Kopfhöhlen, das Mesectoderm der Ganglienleisten und die Entwicklung der Hypophyse bei den Muraenoiden. (Petrus Camper, 2. Deel. Aufl. 4.)

Material und Methode wurden schon in der früher in Petrus Camper erschienenen Arbeit (Petrus Camper, 2. Dul., 2. Aufl., S. 135—210; vergl. Referat 314, Heft 4 dieser Zeitschrift), welche die Gastrulation und Keimblätterbildung bei den Muraenoiden behandelte, beschrieben. Auch für die (provisorische) Systematik der Muraenoiden-Eier wird auf diese erste Arbeit verwiesen. Im ersten Abschnitt bringt Verf. den Beweis, daß, wie er es in seiner früheren Arbeit für die frühesten Entwickelungsstadien und für den Rumpf darzutun versucht hat, auch in dem Kopf das Mesoderm scharf von der Entodermanlage zu trennen ist; das „laterale Mesentoderm" Gregorys besteht in Wirklichkeit aus zwei gesonderten Zellschichten, Mesoderm und Entoderm.

Die beiden dorsalen Kopfmesodermstreifen, hinten durch die Chorda getrennt, mehr nach vorn durch die Sklerotomkommissur (ausschließlich mesodermal) verbunden, zerfallen sowohl hinter als auch vor dem Ohrbläschen in Segmente, welche als den Rumpfmyomeren gleichwertige Bildungen aufgefaßt werden dürfen. In diesen Segmenten des dorsalen Kopfmesoderms treten Hohlräume auf, welche sich vergrößern und die Kopfhöhlen aus sich hervorgehen lassen. Bei dieser Segmentierung des dorsalen Kopfmesoderms und der Ausbildung der Kopfhöhlen sind unverkennbare Spuren von Verschmelzung einzelner Somiten vorhanden. Die Zahl der postotischen Kopfsomiten und der in der Bildung der späteren Kopfhöhlen eingegangenen Somiten ist daher nicht mit Sicherheit festzustellen. Die Zahl der prostotischen Kopfsomiten beträgt 5. Das sechste liegt unterhalb der Ohrblase. Aus der Wand der Kopfhöhlen und dem nicht in die Bildung der Kopfhöhlen eingehenden vorderen Somitenpaar gehen die Augenmuskeln hervor.

Die Anlage des Herzens, des Endokards und des Perikards, ist auf das Mesoderm zurückzuführen, des Perikards auf den medialen Abschnitt der Seitenplatte, des Endokards auf die zwischen der Seitenplattenanlage und dem Myotom in engerem Sinne gelegenen Zellen, welche von Swaen und Brachet als „portion moyenne" des Mesoblastes unterschieden werden.

Vielleicht gehen auch noch einige Entodermzellen in die Bildung der Herzanlage ein, und auch vom Mesoderm aus der Umgebung des Blastoporus kriechen einige Zellen als wahre Wanderzellen über die Oberfläche der Dottersphäre nach der Herzanlage hin und gehen in die Bildung des venösen Teils des Herzendothels ein.

Im folgenden Abschnitt wird die Bildung der Sklerotomkommissur aus dem dorsalen Kopfmesoderm und die Abschnürung derselben von dem vorderen Chordaende eingehend beschrieben.

Die definitive Hypophysis cerebri scheint ganz mesodermaler Herkunft zu sein; der ektodermale Anteil scheint sich völlig zurückzubilden. Die Hypophyse bildet sich in einer ursprünglich dreifachen, später zu einem einheitlichen Ganzen verschmelzenden Anlage. Das vordere Ende der Hirnachse ist nach Verf. im vorderen Neuroporus, oberhalb des Recessus opticus, da wo das Gehirn am längsten mit dem Ektoderm in Verbindung bleibt, zu suchen. Das Infundibulum ist eine ventrale Bildung. Ueber die Beteiligung des Ektoderms der Ganglienleiste am Aufbau des Kopfmesoderms macht Verf. die folgenden Angaben; 1. Bei den Muraenoiden wandelt sich ein großer Teil der Nervenleisten des Kopfes in Mesenchym (Mesektoderm) um. 2. Bestimmte Abschnitte der Nervenleisten lassen die Kopfnerven und Ganglien aus sich hervorgehen. 3. das oberflächliche Ektoderm beteiligt sich wesentlich an dem Aufbau der Kopfganglien. Für die Details sei auf das Original verwiesen. *Autoreferat.*

1154) Cushing, H. The sensory distribution of the fifth cranial nerve. (The Johns Hopkins Hospital Bulletin. Vol. XV, 1904.)

The author has studied carefully 26 cases of intercranial neurectomy consisting in the removal of the trigeminal ganglion. He has made observations upon the field of cutaneous anaesthesia, upon the anaesthesia of the mucous membranes, upon the disturbances of "muscular sense", upon the distribution to the meninges,

upon the sensory distribution of adjoining fields, and upon the overlap and permanence of anaesthesia. He finds the boundary-line after extirpation of the ganglion to extend, from the mid-longitudinal line of the scalp at a point corresponding roughly to the upper end of the Rolandic fissure, in a somewhat irregular manner to the anterior attachment of the pinna thence only the ascending rim of the helix thence into and along the upper wall of the external auditory canal to the tympanic membrane which is included to a greater on less extent in the anaesthetic area. The line returns along the lower wall of the canal to the lowen edge of the tragus and thence across the check and over the horizontal ramus of the jaw to the mid line on 2 cm. below the mental prominence.

Lewis, *Baltimore.*

1155) **Piollet, P. et Viannay, Ch. Note sur le trajet intrapétreux du nerf facial.** (Bull. Soc. Anat., Paris, mai 1904.)

D'après de minutieuses dissections portant sur 10 sujets, ces auteurs concluent que la première partie du trajet intrapétreux du facial est horizontale et perpendiculaire à l'axe du rocher, la deuxième lui est parallèle et la troisième est verticalement descendante. *Soulié*, *Toulouse.*

1156) **Laignel-Lavastine. Les variations macroscopiques du plexus solaire.** (Ibid.)

Dans ce mémoire accompagné de nombreuses figures qui schématisent les dissections, l'auteur s'occupe de la disposition des ganglions du plexus solaire chez la grenouille, le cobaye, le lapin, le chien, le cheval et l'homme (73 observ.). Les ganglions forment une masse unique chez les types inférieurs et l'on peut suivre, dans la série phylogénetique, l'évolution de cette masse en ganglions distincts de plus en plus nombreux. Chez l'homme, il parait y avoir une sorte de variation compensatrice dans les dimensions réciproques des divers ganglions solaires. *Soulié*, *Toulouse.*

1157) **Fröhlich, A. Beitrag zur Kenntnis des intraspinalen Faserverlaufes einzelner hinterer Rückenmarkswurzeln.** (Arb. aus d. neurol. Inst. Wien, Bd. 11, 1904.)

Beschreibung von Degenerationen nach Durchschneidung der 5., 6., 7. Cervical-, 1. und 2. Thorakalwurzel links, der 6., 7., 8. Cervical- und 1. Thorakalwurzel rechts (Marchipräparate). Einzelne degenerierte Fasern lateral vom Hinterhornapex werden auf die Hinterwurzelläsion bezogen, doch kann eine Nebenverletzung nicht ausgeschlossen werden. *Marburg*, *Wien.*

1158) **Eggeling, H. Zur Morphologie der Augenlider der Säuger.** (Jenaische Ztschr. N. F. 32. Bd., 1. Heft.)

Hauptgegenstand der Untersuchung ist die Frage nach dem Vorkommen und der Verbreitung des Tarsus und der Meibomschen Drüsen in den Augenlidern der Säugetiere. Beide Gebilde gehören nicht unbedingt zu den charakteristischen Bestandteilen der Augenlider. Wo sie fehlen, könnte es sich statt um eine Reduktion auch um einen primitiven Zustand handeln. Ein Tarsus wird, wie in der Literatur bereits bekannt ist, in ausgebildeter Form nur beim Menschen gefunden, was damit in Zusammenhang gebracht wurde, daß der Mensch allein einen ovalen Spalt bei gehobenem Augenlid besitzt, während die Tiere eine annähernd kreisrunde Lidöffnung haben. Bei ihnen wird durch die Weichheit des oberen Lides nur sein mittlerer Teil gehoben, beim Menschen dagegen das Lid in ganzer Breite. Durch eine Untersuchung von Vertretern der wichtigsten Säugetierklassen war es Verf. möglich, einleuchtend die stammesgeschichtliche Entwickelung der Augenlider zu schildern. Ihr ältester Bestandteil ist von den Amphibien her vererbt. Er besitzt einen Ueberzug von Zylinderepithel, der eine Anpassung an das Wasserleben darstellt. Die bei den Amphibien noch niedrige Hautfalte erfährt bei Säugetieren einen durch stärkere Entfaltung der Muskulatur bedingten Zuwachs. Dieser Zuwachs ist ursprünglich eine beiderseitig mit Integument und allen seinen Attributen ausgestattete Falte, so daß im Innern des Konjunctivalsackes ursprünglich dem geschichteten Plattenepithel eine viel weitere Verbreitung zukommt. (Ornitthorhinchus, Echidna.) Gleichfalls finden sich hier ursprünglich Haare, Talgdrüsen und Schweißdrüsen. In Anpassung an die Gleitbewegung des Bulbus und die Sekretion der Tränenflüssigkeit hat sich die innere Fläche modifiziert. Die Epithel-

grenze wird mehr zum freien Lidrand hin verlegt, wobei mannigfache Uebergangszustände und Konvergenzerscheinungen beobachtet werden. Z. B. zeigen Delphinus und Phoca hinsichtlich der bis zum freien Lidrand ausgedehnten Epithelgrenze völlige Uebereinstimmung, die durch Anpassung an das Wasserleben erklärt werden muß. Es bilden sich ferner die Haare zurück; die Schweißdrüsen verschwinden, während die Talgdrüsen sich mächtiger entfalten und zu Meibomschen Drüsen werden. Diese bilden sich stärker aus, da ihnen die Aufgabe zufällt, die gleitende Fläche des Lides glatt zu erhalten und gegen die Tränenflüssigkeit zu schützen. Die Ableitung des Tarsus ist schwierig. Seine Funktion bei der Oeffnung des Auges (s. o.) erklärt nicht, von welchen Anfängen die Bildung herleitbar ist. Verf. hebt hervor, daß derbes Bindegewebe fast immer in der Umgebung der Meibomschen Drüsen vorkommt, ohne diese aber fehlt. Er ist der Ansicht, daß unter der Wirkung der Muskeln, die für die Entleerung der Drüsen sorgten und die am orbitalen Rand des Tarsus ansetzen, eine stärkere Entfaltung und Konsolidierung dieses Bindegewebes allmählich stattgefunden haben möge.

Lubosch, Jena.

1159) **Trojan, E. Hautsinnesorgane bei Malthopsis spinulosa.** (Sitzungsber. d. naturw.-med. Ver. f. Böhmen „Lotos“, 1904, S. 99—106.)

Es konnten im ganzen 84 solcher Organe an dem untersuchten Fische nachgewiesen werden. Sie sind gelblich-weiß und bestehen aus einem 0,07 mm langen Stiel und einem halbkugeligen 0,4—0,5 mm langen dicken Kopfe. Durch den Stiel treten eine Arterie, eine Vene und ein starker Nerv in den Kopfteil des Organes. In dem letzteren findet sich ein reiches Kapillarnetz und Nervengeflecht. — Da diesen Organen ein zylindrisches Hautsinnesepithel fehlt, so können sie den Leydigschen „Nervenknöpfen“ nicht an die Seite gestellt werden. Sie gehören dem Hautsinnessystem an und dienen vielleicht der Perzeption des Wasserdruckes. *Fischel, Prag.*

1160) **Retterer, C. Structure et évolution du tégument externe.** (Journal de l'Anatomie, juillet-août 1904.)

Dans cet article très documenté, Retterer expose ses procédés d'experimentation dans l'étude de l'évolution du tégument externe et les résultats qu'il a obtenus. Ces faits essentiels, communiqués au Congrès des anatomistes de Toulouse, ont été précédement analysés. *Soulié, Toulouse.*

1161) **Loeb, L. and Strong, R. On regeneration in the pigmented skin of the frog, and on the character of the chromatophores.** (Am. Jour. of Anat. Vol. III, No. 3, 1904.)

The chromatophores in the epidermis of the frogs skin were found to behave in regeneration as ordinary epithelial cells and not as the chromatophores of the cutis. No indication of a migration of pigmented or pigment producing cells of any kind from the dermis into the epidermis was observed. *Lewis, Baltimore.*

1162) **Sabin, F. R. On the development of the superficial lymphatics in the skin of the pig.** (Am. Jour. of Anat. Vol. III, No. 2, 1904.)

The lymphatics begin to bud from the vascular endothelium at the junction of the cardinal and subclavian veins on either side of the neck in pigs 14.5 mm long. They first reach the skin in pigs 18 mm long. From the point behind the ear where they first reach the surface the lymphatics spread in three directions, 1st to the posterior part of the neck, back of the head and over the scapula; 2nd toward the angle of the jaw, for the ducts of the face, and 3rd toward the front of the neck for the ducts of the lower jaw, chest and fore legs. In pigs 3 cm long, lymph ducts have reached the skin over the crest of the ilium from their place of origin at the junction of the femoral and sciatic veins. The ducts from this source spread in two directions. 1st to the posterior part of the back and hip, 2nd, to the inguinal region for the abdominal wall and leg. In a pig 6.5 cm long the spreading of the superficial lymphatics in the skin is practically completed and there are free anastomoses in the various systems. The ducts from a primary plexus in the subcutaneous tissue and a secondary one in the chorium. *Lewis, Baltimore.*

1163) **Wassilieff. Zur Spermatogenese bei Blatta germanica.** (Anat. Anz. Bd. 25, Nr. 11, 1904.)

W. findet in den Spermatogonien gewöhnliche punktförmige Centralkörper;

in den Spermatocyten 1. Ordn. treten hakenförmige, V-förmige auf, und zwar gelingt es, sie dicht am Kern ohne scharfe Abgrenznng gegen diesen zu sehen. Der Durchbruch am Knick erfolgt zu verschiedener Zeit, sein Ergebnis zwei einfache Stäbchen bilden die Zentralkörper des Spermatocyten 2. Ordn. Eines davon geht in die Spermatide über und verwandelt sich hier beim Auswachsen des Axenfadens in ein Paar punktförmiger Körperchen. *Poll*, *Berlin.*

1164) Brachet, A. Recherches experimentales sur l'oeuf de rana fusca. (Arch. de Biol. XXI, 1904.)

L'auteur divise les oeufs de grenouille en quatre lots. Le premier chez lequel le premier plan de division coincide avec le plan de symétrie. En piquant un des blastomères des oeufs de ce lot il obtient le plus généralement des hémi-embryons typiques.

Dans le deuxième lot, la première segmentation fait avec le plan de symétrie un angle de 90°. L'auteur pique le blastomère postérieur et obtient un hemiembryon antérieur.

Dans les deux derniers lots le premier plan de division fait un angle de 45° à gauche ou à droite du plan de symétrie. L'auteur pique respectivement le blastomère gauche ou droit et obtient des trois-quarts d'embryons antérieurs droits ou gauches suivant le lot considéré.

La conclusion da l'auteur est: „Le plan de symétrie bilatérale de l'oeuf fécondé devient toujours le plan de symétrie bilatérale de l'embryon quelque soit la direction du premier plan de division. La destinée des deux blastomères issus de la première segmentation est sous la dépendance absolue de la direction du plan de division, et est déterminé par la qualité des matériaux ovulaires qu'ils contiennent. *Philippson*, *Brüssel.*

1165) Conklin, E. G. Experiments on the origin of the cleavage centrosomes. (Biol. Bulletin, vol. VII, No. 3, 1904.)

The eggs of Crepidula plana brought into a 1 percent solution of Na Cl in normal sea water for four hours show the cleavage of the egg centrosome and the formation of a perfect spindle, the sperm nucleus remaining for removed from the egg nucleus. A second spindle is formed in connection with the sperm nucleus and unites with that of the egg nucleus to form a tetrad. The author concludes the cleavage centrosomes may arise in more than a single manner.

Lewis, *Baltimore.*

1166) Bullot, G. Artificial parthenogenesis and regular segmentation in an annelid (Ophelia). (Univ. of Californ. Publications, Physiol., Vol. 1, No. 19, 1904.)

The experiments show that in this form of annelid parthenogenetic larvae originate from regularly segmenting eggs. *Lewis, Baltimore.*

1167) Bilard. Ueber die fibrinösen Gerinnungen an der placentaren Fläche des Chorion. (Virch. Arch. Bd. 177, H. 3.)

Des Verf. Untersuchungen an 19 Placenten der verschiedensten Entwicklungsstadien führten zu folgenden Schlüssen:

Da, wo ein Syncitium das Chorion villosum bekleidet, zeigt die Chorionoberfläche zahlreiche Kapillaren; da wo es fehlt und an seiner Stelle eine Fibrinschicht auf dem Chorion liegt, werden die Kapillaren sehr spärlich, ja fehlen auf lange Strecken vollkommen. Die Existenz des Syncytium ist also allem Anschein nach an diejenige eines Kapillarnetzes im gegenüberliegenden fötalen Bindegewebe gebunden. Beide schwinden in der zweiten Hälfte der Schwangerschaft fast vollständig und das Syncytium wird durch Fibrin ersetzt. Syncytium und fötale Kapillaren gehören also in funktioneller Beziehung zusammen und von denen das fötale Bindegewebe bedeckenden epithelialen Schichten kommt jedenfalls dem Syncytium der Hauptanteil an dem Stoffaustausch zwischen Mutter und Frucht zu. Ob das Syncytium oder die Kapillaren eher schwinden, läßt sich nicht sicher entscheiden. Das Fibrin stammt aus dem mütterlichen Blut. *Beitzke*, *Berlin.*

1168) Rabaud, E. et Anthony, R. Etude anatomique et considérations morphogéniques sur un exencéphalien proencéphale. (Bibliographie anat. T. XIII, fasc. 4. août 1904.)

Description d'un sujet du sexe féminin agé de six mois présentant cette monstruosité et porteur d'un bec-de lièvre complexe unilatéral. Après avoir passé

en revue les diverses théories susceptibles d'expliquer cette anormalie, les auteurs pensent qu'elle résulte d'un arrêt de croissance qui s'est installé à une époque où le squelette cranien était encore malléable. Cette opinion n'est pas absolue en ce sens que l'arrèt de développement peut se produire plus tard, lorsque l'ossification est assez avancée pour opposer une barrière infranchissable à l'expansion du cerveau; ce sont alors les fontanelles qui sont refoulées et font les frais d'agrandissement du crâne. *Soulié, Toulouse.*

1169) Hillel, E. Ueber die Vorderextremität von Eudyptes chrysocome und deren Entwicklung. (Jenaische Ztschr. 38. Bd. N. F. 31. Bd. 4. H.)

Diese Untersuchung sucht einen Entscheid darüber herbeizuführen, ob die Pinguine, deren vordere Extremität zu einem Ruderorgan umgebildet ist, einen primitiven Charakter repräsentieren oder ob sie erst sekundär zu dieser „pseudoprimitiven" Stufe gelangt sind. Im ausgebildeten Zustande zeigt die Extremität von Eudyptes gemäß ihrer Aufgabe als Ruder, als ein mechanisch einheitliches Gebilde. Sie besteht zwar aus denselben Skelettstücken, wie auch sonst die freie Extremität der Vögel, aber infolge der Funktion sind alle Knochen stark verkürzt und verbreitert. Die Verkürzung ist sehr beträchtlich, indem bei anderen Vögeln ihre relative Länge doppelt so groß ist. Der anatomische Bau zielt darauf hin, den Flügel möglichst unbeweglich zu gestalten. Auch die Form der Gelenke macht die Beweglichkeit der einzelnen Abschnitte des Flügels zu einer äußerst beschränkten. Als eine diesem Zwecke dienende Erscheinung ist auch die beginnende Verschmelzung der beiden Carpalia anzusehen, welche sich sonst bei Vögeln nie findet.

Durch entwicklungsgeschichtliche Untersuchung ergibt sich, daß der Carpus ursprünglich aus 5 Carpalelementen besteht, deren zwei proximal liegen und als Radiale und Ulnare bezeichnet werden müssen Das Radiale steht der Form, die es im definitiven Zustande hat, schon von Anfang an sehr nahe, während das Ulnare Veränderungen durchmacht, die auf Rekapitulation eines Rückbildungsvorganges schließen lassen. Es wächst aus zwei getrennten Anlagen zusammen, außer aus der schon genannten noch aus einem lateral in die Sehne des Fl. digit. V. eingelagerten akzessorischen Knorpelstück („Sesambein"). Während der Entwicklung verschmelzen beide Bestandteile; ebenso leitet sich auch die Verschmelzung von Radiale und Ulnare ein. Außerdem verschmilzt mit dem Ulnare auch noch ein kleiner, mit Vorsicht als Zentrale gedeuteter Knorpel. Ein Intermedium ist gleichfalls knorplig isoliert angelegt, verschmilzt aber bald mit der Ulna, sodaß im definitiven Zustande die Ulna einen Fortsatz besitzt, der zwischen Radiale und Ulnare eingeschoben ist und mit beiden Knochen artikuliert. Zwei distale Knochen entsprechen den Carpalia 1+2 und 3+4. Diese sind ursprünglich selbständig, verwachsen dann aber unter sich und mit dem Metacarpus. „Noch beim erwachsenen Pinguin ist die Grenze der embryonalen Carpalia distalia in Gestalt einer tiefen Furche, welche quer über den proximalen Teil des Metacarpus verläuft, deutlich zu erkennen." Von Metacarpalknorpeln sind embryonal 4 vorhanden, deren Deutung als I—IV oder als II—V zweifelhaft gelassen, indes die als I—IV nach Analogie der Befunde bei anderen Vögeln als wahrscheinlich hingestellt wird. Im einzelnen zeigen die Knorpelanlagen manche Differenzierungen, wie sie auch für andere Vögel beschrieben werden. Die Verwachsung der einzelnen Stücke zu einem einheitlichen Komplex untereinander und mit den Carpalia vollzieht sich erst gegen Ende der Entwicklung, teils auch erst nach dem Ausschlüpfen.

Nur an den Phalangen läßt sich ein knochenreiches Stadium auch entwicklungsgeschichtlich nicht mehr nachweisen, vielmehr bestehen hier gegen die Flieger bereits deutlich reduzierte Zustände: am I. Metacarpale findet sich keine Phalanx (sonst bei Vögeln 2) am II. Metacarpale 2 (sonst 3) am III. Metacarpale 1 (sonst 2). Ein früherer Zustand wird nur dadurch rekapituliert, daß die Phalangen im Zustande erster Anlage rund sind wie auch sonst bei Vögeln, während sie sich später zur Erfüllung der Ruderfunktion abplatten. Der Radius zeigt entwicklungsgeschichtlich die Eigentümlichkeit, daß er aus zwei Stücken zusammenwächst. Der Hauptteil entspricht dem Radius anderer Vögel; ein aus bindegewebiger Verknorpelung hervorgehender leistenartiger Streif verwächst später mit dem Haupt-

teil und bildet die scharfe platte Kante, die den unteren zur Ruderfunktion fähig macht. Ebenso erfolgt diskret die Entstehung des Olecranon für die Ulna, aber früher als die Entstehung des Radiuskammes, da ein Olecranon auch den Fliegern zukommt. Im ganzen zeigt die Entwicklung der vorderen Extremität des Pinguins, daß sie in früher embryonaler Zeit dem Flügel eines larinaten fast in jeder Hinsicht gleichkommt. Die Rudergestalt ist also nachträglich erworben, und es stammen demnach die Pinguine von flugfähigen Vögeln ab. *Lubosch, Jena.*

II. Pathologische Anatomie.

1170) **Margulies. Ein Beitrag zur Kenntnis des Ertrinkungstodes.** (Virch. Arch., Bd. 178, Oct. 1904.)

Zur Erforschung der Frage, wie der fast regelmäßig zu findende starke Luftgehalt in den Lungen Ertrunkener zustande kommt, brachte Verf. Kaninchen teils in Ex-, teils in Inspirationsstellung unter Wasser, maß das während des Ertrinkens aus den Luftwegen entweichende Luftquantum und ermittelte Lungengewicht und Lungenvolumen nach eingetretenem Tode. Er gelangte zu folgenden Schlüssen: Die in den Atemwegen befindliche Luft kann innerhalb des Wassers zum Teil nicht ausgestoßen werden. Die starke Ausdehnung der Lungen Ertrunkener wird im wesentlichen durch Luft verursacht. Der Grad der Ausdehnung ist von dem Respirationszustande abhängig, in welchem der Ertrinkende sich befand, ehe er unter den Wasserspiegel gelangte. Die Hyperaëmie der Lungen beweist demnach nur, daß der Tod unter Wasser eingetreten ist, nicht, daß Ertrinken die Todesursache war. *Beitzke, Berlin.*

1171) **Rössle, R. Die Rolle der Hyperämie und des Alters in der Geschwulstentstehung.** (Münch. med. Woch., 1904, No. 30—32.)

Verf. kommt in Bezug auf die Rolle, welche die Hyperämie bei der Geschwulstentstehung spielt, zu dem Schlusse, daß sie zwar eine starke Vermehrung von Zellen veranlassen kann, welche organisch ihrem Mutterboden eingefügt und deshalb den spezifischen Ernährungseinrichtungen desselben unterworfen sind, daß sie aber nicht imstande ist, eine biologische Aenderung der Zellen im Sinne einer endlosen Teilfähigkeit im fremden Gewebe hervorzurufen. Diese Ansicht bedarf aber einer gewichtigen Einschränkung. Es kommt nämlich noch auf das Alter der von der Hyperämie betroffenen Zellen an. Je früher sich mit dem Wachstum des Menschen ein Gewebe von seinem Embryonalhabitus entfernt, desto früher kann eine bösartige Geschwulst aus den Zellen gleicher Art hervorgehen. Damit stimmt die tägliche Erfahrung überein, daß man Sarkome in allen Lebensaltern antrifft, daß sie mit Vorliebe bei jugendlichen Individuen vorkommen, und daß das Karzinom eine Krankheit älterer Leute ist. Die Wirkung des Alters in Bezug auf die Entstehung von Geschwülsten muß man sich folgendermaßen vorstellen: Nicht diejenigen Zellen, welche, entsprechend ihrer Natur, in verschiedenem Maße mit dem Gesamtorganismus gealtert sind, dadurch, daß sie sich durch Funktion am Stoffwechsel beteiligt haben, erzeugen die Geschwülste, sondern diejenigen, welche von der Beteiligung am Lebensprozesse ausgeschlossen, im Gegensatze zum Blut und den sie umgebenden Geweben jugendlich geblieben oder wieder geworden sind. Das erstere geschieht durch die sogen. Keimversprengung, das zweite im Verlauf von chronischen Entzündungen.

Die gutartigen Geschwülste, die man zumeist in das Gebiet der Mißbildungen verweisen müsse, entstehen wohl auf ähnliche Weise, wie die bösartigen. Die Annahme einer abnormen Versorgung eines zirkumskripten Gefäßteiles oder eine abnorme vasomotorische Reizung eines Gefäßendastes genügt, um die pathologische Vermehrung einer bestimmten Zellgruppe im Embryo zu erklären.

Runge, Berlin.

1172) **Dietrich, A. Experimente zur Frage der fettigen Degeneration.** (Münch. med. Woch. 1904, No. 34.)

Verf. stellte folgende Untersuchungen an: 1. Er bewahrte Kaninchenorgane unter verschiedenen Bedingungen im Brutschrank aseptisch auf und untersuchte dieselben dann mikroskopisch. 2. Er implantierte Organe, teils in Celloidinsäckchen, teils frei in die Bauchhöhle eines anderen Tieres. 3. Er verursachte

Organschädigungen durch mehr oder weniger vollständiges Abschneiden oder Behinderung der Zirkulation. Die Ergebnisse der Untersuchungen waren folgende: Es ist dem inneren Abbau der Zellen, welchen man als Autolyse bezeichnet, ein direkter Anteil an dem Auftreten von Fett in degenerierenden Zellen nicht zuzuschreiben, weder in dem Sinne, daß feinst verteiltes Fett durch den Zerfall des Protoplasmas sichtbar wird, noch dadurch, daß fettverwandte Stoffe (Protagone, Lecithine) Fett vortäuschen oder zu Fett umgesetzt werden. Autolytische Prozesse spielen vielleicht bei der myelinogenen Nekrobiose (Kayserling und Orgler) eine Rolle, da schollige, doppelbrechende Substanzen (Myelin) auch bei Autolyse auftreten; ob jedoch letztere allein den ganzen Prozeß erklären kann, ist nicht sicher. Wo man bei experimentellen Untersuchungen Fett findet, tritt es auf in Abhängigkeit von einer gewissen Zirkulation, mindestens unter dem Einfluß einer plasmatischen Durchströmung. Eine gewisse Funktionsfähigkeit der Zelle ist nötig, um Fett entstehen zu lassen, doch vermag anscheinend auch ein diffundierendes und bei stärkerem Zellzerfall extrazellulär wirkendes Zellprodukt die Fettbildung zu bewirken. Man muß also bei den regressiven Metamorphosen auseinander halten: den autolytischen Zerfall, die myelinogene Nekrobiose und die eigentliche fettige Degeneration, welche besser als „degenerative Fettinfiltration" zu bezeichnen wäre. *Runge, Berlin.*

1173) **Tendeloo, N. Ph. Lymphogene, retrograde Metastasen von Bakterien, Geschwulstzellen und Staub aus der Brust- in die Bauchhöhle, besonders in paraaortalen Lymphdrüsen.** (Münch. med. Woch. 1904, No. 35.)

Es kann eine intrathorakale Tuberkulose auf die paraaortalen Lymphdrüsen übergreifen, während alle anderen Drüsen und sonstigen Organe des Bauches frei von Tuberkulose bleiben. Findet man neben einander Tuberkulose der tracheobronchialen und der paraaortalen Lymphdrüsen, so muß man jene als primär, diese als sekundär betrachten. In vier Fällen von Karzinom der Brustdrüse hatte sich dasselbe durch fortschreitendes Wachstum und Aussäung von Knötchen in die Brustwand und die Brustorgane verbreitet, und zwar den Lymphwegen entlang: durch die Brustwand den interkostalen Lymphgefäßen entlang nach dem Rippenfell. Von hier aus Uebergreifen auf das Lungenfell, dann in die Lunge. Ferner kamen Metastasen in mediastinalen und auf dem Zwerchfell liegenden Lymphdrüsen vor. In den Bauchorganen fanden sich einmal keine Metastasen, einmal waren sie in einer prä- und retroaortalen Lymphdrüse vorhanden, einmal zeigten sich einige Knötchen in der Leber und in paraaortalen Lymphdrüsen bis an die Teilungsstelle der Aorta; einmal in der Leber und in portalen Lymphdrüsen.

Außerdem fand Verf. in paraaortalen Lymphdrüsen verschiedenen Sitzes, in coeliakalen und parailiakalen Drüsen, einmal in einer Drüse im rechten breiten Mutterbande einer 52jährigen Frau graues und grauschwarzes Pigment und hält dieses für verschlepptes Staubpigment, das den Lymphwegen entlang aus der Brust- in die Bauchhöhle und in paraaortale Lymphdrüsen verschleppt ist. Auch fand Verf. den Weg hierfür, indem er in einem oder beiden Pfeilern des Zwerchfelles das gleiche Pigment entdeckte; außerdem auch in bindegewebigen Strängen und Häuten, die eine Verwachsung vom Lungenfell mit der Zwerchfellpleura darstellten. Daß diese Staubpartikelchen nicht mit dem Blut-, sondern mit dem Lymphstrom den Lymphdrüsen zugeführt worden sind, beweist auch ihr Vorhandensein im interfollikulären und perivaskulären Gewebe der Drüsen, sowie in deren Marksträngen, Lymphgefäßen und deren Wand, nicht aber in den Follikeln. *Runge, Berlin.*

1174) **Odier, R. Lésions produites par la toxine tétanique.** (Arch. de méd. expérim., Bd. XVI, H. 4, Juli 1904.)

Verf. sucht durch mikroskopische Untersuchungen die von Behring und von Marie und Morax begründete Anschauung zu unterstützen, daß die Aufnahme des Tetanustoxins durch die motorischen Nervenendigungen erfolgt und auf dem Wege der Nerven zum Zentralorgan fortgeleitet wird. Er untersuchte die Nervenendigungen an sechs Meerschweinchen, die mit einer nach drei Tagen tötlichen Dosis Tetanin injiziert worden waren, nach 6, 12, 24, 36, 48 und 60 Stunden. Er fand, daß die Nervenendigungen in der Weise degenerieren, daß die feinsten

Verzweigungen zuerst zu Grunde gehen und der Prozeß allmählich so fortschreitet, daß von der Endigung nichts als einige ausgemergelte Inseln von Axenzylindersubstanz übrig bleiben. Auch in den Stämmen läßt sich ein progressiver Zerfall der Axenzylinder verfolgen, der an der Extremität, die als Einfuhrstelle des Giftes gedient hat, am ausgeprägtesten ist. Verf. spricht sich über die angewandten Methoden nur sehr kurz aus, für die Nervenendigungen und Axencylinder ist Vergoldung angewandt; Ref. muß bemerken, daß ihm keine Methode für die Darstellung der Axenzylinder peripherischer Nerven bekannt ist, deren Handhabung zuverlässig genug ist, um so bedeutsame Schlußfolgerungen daran zu knüpfen.

Benda, Berlin.

1175) **Rehn. Multiple Knochensarkome und Ostitis deformans.** (Archiv f. klin. Chir. Bd. 74.)

Zu den bisher bekannten zwei Fällen einer Kombination entzündlicher Prozesse im Knochenmark mit Tumoren (Fall von Recklinghausen und Schoenenberger) fügt Verf. einen dritten. Es handelt sich um multipel auftretende, sarkomatöse Knoten, die sich im Laufe von zehn Jahren an den Diaphysen der Extremitäten, den Rippen und den Beckenknochen eines Mädchens entwickelten und keine Neigung zu Rezidiven zeigten. Makroskopisch von braunroter oder weißlicher Farbe, je nachdem sie jüngeren oder älteren Datums waren, waren sie mit starken Veränderungen des nicht sarkomatös erkrankten Knochens kombiniert, derselbe befand sich im Zustande der Erweichung, seine Kompakta, nur in einigen schmalen Zügen erhalten, war durch ein spongiöses Gewebe mit Massen roten lymphoiden Markes ersetzt, die Form der Knochen stark verändert. Mikroskopisch bestanden die braunroten Tumoren aus Spindelzellen mit zentral gelagerten Riesenzellen. Die weißlichen, anscheinend älteren Knoten bestanden aus einem Trabekelwerk neugebildeter Knochenspangen, deren Zwischenräume von langspindligen, nach den Bälkchen zu mehr kubischen Zellen, ähnlich dem von Recklinghausen sogenannten Fasermark, ausgefüllt wurden. — Verf. ist der Ansicht, diese dem myelogenen Riesenzellensarkom entsprechenden Tumoren seien hervorgegangen auf Grund eines chronisch entzündlichen Prozesses im Knochenmark, wofür auch der sich über einen Raum von zehn Jahren hinziehende Verlauf der Erkrankung sprechen würde.

Engelmann, Berlin.

1176) **Tanon et Bijon. Présentation de pièces d'arthropathie tabétique.** (Bull. et Mém. de la Soc. anatom. de Paris, Avril 1904.)

Examen histologique par le professeur Cornil. Le plateau du tibia présente au milieu une dénudation de son cartilage. Dans l'os, les travées osseuses sont minces. Les espaces médullaires agrandis et remplis de moelle adipeuse. Sous la partie conservée du cartilage, les espaces médullaires sont remplis d'une moelle riche en petites cellules qui envoie des prolongements dans la base du cartilage. Dans le cartilage, les capsules sont allongées et contiennent de 2 à 6 cellules petites dont les noyaux se colorent mal. *Achard, Paris.*

1177) **Ebner, A. Ein Fall von Ganglion am Kniegelenkmeniskus.** (Münch. med. Wochenschr. 1904, Nr. 39.)

Die Geschwulst saß seitlich vorn, 2 cm vor dem Ansatz der Bizepssehne, dem äußeren Rande des Meniskus externus des Kniegelenks mit breiter Basis an. Ein Zusammenhang des Lumens der Geschwulst mit dem Gelenkkavum war nicht nachweisbar. Mikroskopisch erwies sich der Tumor als ein Konglomerat von multiplen, mehr oder weniger zystischen Hohlräumen, deren Lumen von einer dünnen Schicht parallel zu einander und konzentrisch zum Lumen verlaufender Bindegewebsfasern umgrenzt wurde. Ein Endothelbelag war nirgends nachweisbar. An anderen Stellen war die innere bindegewebige Begrenzungszone stark kernreich. Einzelne Faserbündel schienen gleichsam in das Innere abgeblättert, und zwischen ihnen lagen stark tingierte, aufgequollene Kerne, die sich unter allmählichem Verlust ihrer Tinktionsfähigkeit auch frei bis in den Zysteninhalt ausbreiteten. Nach außen von dieser Bindegewebsschicht fand sich in einigen Zysten eine sklerotische Schicht, auf die dann peripherwärts eine äußerst zell- und gefäßreiche Schicht folgte. Diese schloß kleine Herde hyaliner Massen in sich ein. Ihre Gefäße wiesen den Charakter der Endarteritis auf, die teilweis bis zur Obliteration derselben geführt hatte. *Runge, Berlin.*

1178) Pfannkuch, Fr. Beiträge zur Lehre von der akuten Leukämie. (Münch. med. Wochenschr. 1904, Nr. 39.)

Sektion eines Falles von akuter Leukämie ergab blutige Ergüsse in die serösen Höhlen, starke Vergrößerung der Milz, mehrerer Drüsengruppen, der Thymusdrüse und der Nieren sowie dunkelrotes Knochenmark. Außerdem bestand eine Ueberschwemmung der Lymphknoten, der Milz, des Pankreas, der Submaxillaris, der Leber, der Nieren, der Blutgefäße und deren Scheiden mit großkernigen, mit schmalem, granulationsfreiem Protoplasmasaum versehenen Rundzellen, die die Gewebsstruktur teilweis völlig verwischten. Das Blutbild zeigte ein Verhältnis der roten zu den weißen Blutzellen von $2^1/_2 : 1$. Es setzte sich zusammen vorwiegend aus großen Leukocyten (76,5 %), neutrophilen Myelocyten (10,6 %) und neutrophilen polynukleären Leukocyten (12,2 %). Eosinophile Zellen und kleine Lymphocyten waren sehr spärlich. Die roten Blutkörperchen waren poikilocytisch, wechselnd groß und häufig gekernt. Außerdem fanden sich Zellen, die sich von Lymphocyten durch deutliche Degenerationserscheinungen unterschieden. Teils erschien nur der Kern gequollen, schaumig strukturiert und ohne Grenzen ins granulationsfreie Protoplasma übergehend. Bei weiter vorgeschrittener Degeneration war vom Protoplasma nichts mehr zu sehen, vielmehr war die ganze Zellfläche von einem zerklüfteten Kern ausgefüllt. Weiterhin nahmen die Zellen ganz bizarre Formen an, sowohl in den äußeren Strukturen, wie den Kernbildern. Schließlich färbten sich die Zellen nicht mehr und zeigten nur noch ein Netz blasser Fäden ohne Kerne. An Größe kamen die am wenigsten veränderten Zellen den großen Lymphocyten gleich. Es dürfte sich hier wohl um metamorphosierte Lymphocyten handeln. *Runge*, *Berlin*.

1179) Weil. P. E. et Clerc A. Contribution à l'étude de la leucémie chez les animaux. (Arch. de méd. expérim. Tom. XVI Nr. IV Juli 1904.)

Die wesentliche Beobachtung betrifft einen Fall von lymphatischer Leukämie bei einer Hündin, bei der durch Versuche und makroskopische und mikroskopische Untersuchung des Sektionsmaterials die außerordentliche Analogie mit der menschlichen Erkrankung festgestellt wurde. Uebertragungsversuche blieben negativ. Die andere Beobachtung ist sehr unvollständig und betrifft einen Fall, den die Verfasser nach der ausschließlich klinischen Beobachtung als aleukämische Lymphomatose ansprechen. Die Arbeit enthält eine dankenswerte Literaturzusammenstellung der einschlägigen tierpathologischen Beobachtungen. *Benda*, *Berlin*.

1180) Malloizel. Tumeur myéloïde du sternum avec généralisation. (Bull. et Mém. de la Soc. anatom. de Paris, mars 1904.)

Homme de 21 ans atteint d'adénopathies multiples. Examen du sang pendant la vie; globules rouges 3 500 000, globules bleues 8000. Polynucléaires 85,9 p. 100; eosinophiles 3,6; gros mononucléaires 7,8; lymphocytes 2,7. A l'autopsie, le sternum est infiltré de tissu néoplasique qui forme une masse en arrière de lui. Tumeurs secondaires dans les poumons, la rate, les ganglions. Examen histologique: amas considerables de myéloplaxes, dont queques unes renferment jusqu' à 40 noyaux; autour se trouvent des médullocelles à noyau vivement coloré. En certains points, au voisinage des amas de myéloplaxes se trouvent des polynucléaires; les myéloplaxes se comportent comme des macrophages et renferment des débris de noyaux de polynucléaires ou des débris d'hématies. Les éosinophiles sont assez rares. *Achard*, *Paris*.

1181) Mignon et Dopter. Thrombo-phlébite mésaraïque primitive. (Presse méd., 29 oct. 1904.)

A l'autopsie d'un homme de 48 ans ayant présenté des symptômes d'occlusion intestinale, M. et G. ont trouvé une thrombose des veines mésaraïques, étendue secondairement à la veine porte. Sur les parois de la grande veine mésaraïque, il y avait, en outre, des lésions de phlébite et des cocci prenant le Gram. L'intestin grêle, très épaissi, présentait des lésions d'oedème et de stase, avec infarctus veineux et hémorrhagies. La rate était farcie de foyers hémorrhagiques avec îlots de nécrose. Le foie ne présentait que de rares îlots de dégénérescence graisseuse. M. et D. n'ont pu rassembler dans la littérature que 9 cas de phlébite mésaraïque primitive. *Achard, Paris.*

1182) Gautier, R. Etude sur le phlébite pneumonique à propos d'un cas terminé par embolie de l'artère pulmonaire. (Bull. et. Mém. de la Soc. anatom. de Paris, juill. 1904.)

Pneumonie compliquée de phlébite fémorale et terminée par mort subite. La paroi veineuse, épaissie, présentait des épaississements de la tunique interne, renfermant des pneumocoques. *Achard, Paris.*

1183) Theile. Ueber Angiome und sarkomatöse Angiome der Milz. (Virch. Arch., Bd. 178, H. 2, Nov. 1904.)

Nach ausführlicher Besprechung der bisherigen Literatur Bericht über vier eigene Fälle. Bei dreien handelte es sich um zirkumskripte Tumoren vom Bau der bekannten Leberkavernome. Im vierten Falle war die ganze Milz beträchtlich vergrößert, auf dem Durchschnitt teils fleischrot, teils dunkelrot gefärbt; von eigentlichem Milzgewebe war nur sehr wenig mehr vorhanden. Mikroskopisch zeigte sich teils ein angiomatöses, teils ein zellreiches, sarkomatöses Gewebe. In Magen, Leber und Lunge fanden sich Metastasen von ähnlicher Beschaffenheit, nur daß hier der sarkomatöse Charakter überwog. Verf. möchte den Tumor als „destruierendes Angiom", nicht als „Angiosarkom" bezeichnet wissen.

Beitzke, Berlin.

1184) Haberer, H. Sarkom und Karzinom bei demselben Individuum. (Arch. f. klin. Chir. 73.)

Bei einem 54jährigen Schlosser, dem ein nußgroßes Riesenspindelzellen-Sarkom der Epiglottis entfernt worden war, fand sich $1^1/_2$ Jahre später ein typisches Plattenepithelkarzinom der Zunge und Epiglottis, das operativ entfernt wurde. Verf. ist der Ansicht, es habe sich hier nicht um einen auf der Basis der alten Operationsnarbe entwickelten Tumor, sondern um ein primäres Zungenkarzinom gehandelt, das erst sekundär auf die Epiglottis übergegriffen habe.

Engelmann, Berlin.

1185) Coenen, H. Ueber Lymphosarkom der Thymus bei einem sechsjährigen Knaben. (Arch. f. klin. Chir., Bd. 73.)

Verf. gewann bei einem unter den Erscheinungen diphtheritischer Larynxstenose gestorbenen Knaben ein Lymphosarkom des vorderen Mediastinums, das allem Anschein nach von der Thymus ausgegangen war, obwohl sich Hassalsche Körperchen innerhalb der Tumorenmasse nicht mit Sicherheit nachweisen ließen. Kombiniert war der Tumor mit einer ausgesprochenen Lymphaemie, einer Erkrankung des gesamten lymphatischen Drüsenapparates wie einer Anhäufung von Lymphocythen in der Leber und den Nieren; in letzteren waren hierdurch schon makroskopisch sichtbare, hirse- bis kirschkerngroße Knötchen entstanden, während sich innerhalb der Leber die Lymphocytenanhäufung nur mikroskopisch nachweisen ließ; sie fand sich hier besonders im periportalen Gewebe und bildete ein dichtes Infiltrat, das die Leberzellenbalken teilweise zur Atrophie gebracht hatte. Verf. weist auf den häufiger schon beobachteten Zusammenhang zwischen Sarkomen und Blutkrankheiten hin und spricht sich im Gegensatz zu Ehrlich und Pinkus dahin aus, daß die Knoten und Infiltrate in Leber und Nieren aufzufassen seien als proliferierende Lymphocyten-Metastasen, die durch die Blutbahn in die betreffenden Organe verschleppt seien. *Engelmann, Berlin.*

1186) Abrikossoff. Ueber die ersten anatomischen Veränderungen bei Lungenphthise. (Virch. Arch., Bd. 178, Nov. 1904.)

Unter 453 Sektionen fand Verf. in acht Fällen kleinste primäre tuberkulöse Herdchen in den Lungen. Die mikroskopische Untersuchung an Serienschnitten ergab, daß der tuberkulöse Prozeß in den sieben ersten Fällen mit Sicherheit, in dem letzten wahrscheinlich von einem intralobulären Bronchus der Lungenspitze seinen Ausgang genommen hatte, und zwar in Form einer produktiven tuberkulösen Peribronchitis. Vom Anfangsorte geschieht die weitere Fortpflanzung des Prozesses auf verschiedene Art. Zunächst verbreitet er sich längs des Bronchus und seiner Aeste in auf- und absteigender Richtung als Lymphangitis tuberculosa. Das tuberkulöse Granulationsgewebe kann in den Bronchus hineinwuchern und tuberkulöse (bezw. käsige) Bronchitis erzeugen. Durch Aspiration infektiösen Materials von da in benachbarte Bronchialäste kommt es sodann zu bronchopneumonischen Veränderungen in der unmittelbaren Umgebung des primären

Herdes, womit bereits das zweite Stadium des tuberkulösen Prozesses erreicht wird. Nicht ganz einfach ist zu erklären, woher die primäre Lymphangitis peribronchialis kommt. Die Infektion geschieht jedenfalls nicht, wie Aufrecht will, auf hämatogenem Wege; denn es ließ sich allemal mit Sicherheit nachweisen, daß die Gefäße in den untersuchten Herden erst sekundär ergriffen waren. Andererseits läßt sich der bronchopneumonische Charakter des initialen Tuberkuloseherdes auch nicht im Sinne einer inhalatorischen Entstehung der Infektion verwerten. Wie Verf. sich durch Untersuchungen an der menschlichen Leiche, sowie durch Tierversuche überzeugte, können bronchopneumonische Affektionen sowohl bei bronchogener als auch bei hämatogener Infektionsweise entstehen. Aber „der gewöhnliche Beginn des tuberkulösen Prozesses von einem intralobulären Bronchus im Verein mit der Selbständigkeit und dem primären Charakter der tuberkulösen Affektion des Lungengewebes bei der Phthise repräsentiert einen wichtigen faktischen Beleg zugunsten dessen, daß die Lunge von Tuberkelbazillen, welche mit der Inspirationsluft in dieselbe eindringen, infiziert wird.“ Auf diese Weise entsteht die Lungenphthise bei Erwachsenen; die Bevorzugung der Spitze erklärt Verf. damit, daß daselbst infolge der schlechteren Lüftung stets eine Sekretstauung und ein langsameres Strömen der Lymphe statthat, beides Umstände, welche die Ansiedelung der Tuberkelbazillen begünstigen. Bei Kindern hingegen werden in der Regel primär auf dem Inhalationswege die Bronchialdrüsen affiziert, und auf die Lungen pflanzt sich der Prozeß erst konsekutiv fort. Einbruch der Bazillen von solch einer tuberkulösen Bronchialdrüse konnte Verf. an seinem Material nicht beobachten. Dagegen sah er in mehreren Fällen ein Durchwandern der Tuberkelbazillen aus einer an die Bronchialwand angelöteten kranken Drüse in die peribronchialen Lymphräume und sogar bis ins Bronchiallumen bei erhaltenem Epithel. Im Gegensatz zu den tuberkulösen Lungenherden primärer aërogener Herkunft weisen die sekundären Herde kein bestimmtes histologisches Bild auf. *Beitzke, Berlin.*

1187) **Bloch, M. Cancer primitif de la plèvre.** (Bull. et Mém. de la Soc. anatom. de Paris, mars 1904.)

Femme de 50 ans. Pleurésie hémorrhagique. La plèvre pariétale présente de petits noyaux indurés et un épaississement diffus d'aspect aréolaire. La néoplasie est constituée par du carcinome typique, avec petits noyaux pleins et alvéoles bordés d'une ou plusieurs rangés de cellules.

Ce cas est à rapprocher de ceux décrits par Wagner sous le nom de cancer endothélial, par Schottelius sous le nom de lymphangite cancéreuse, par Schwenninger sous le nom de lymphangite proliférante. *Achard, Paris.*

1188) **Bauer, F. Zur Aetiologie der Melaena neonatorum.** (Münch. med. Woch. 1904, No. 27.)

Exitus des Kindes $3^1/_2$ Tage post partum an Melaena neonatorum. Alle inneren Organe sind hochgradig blutarm, auffallend blaß. Im Duodenum viel hellrotes Blut und 3 mm vom Pylorus entfernt ein scharfrandiges, beinahe kreisrundes Geschwür mit einem Durchmesser von 4:3,4 mm. Am Rande sind nur die oberflächlichen Mucosaschichten ulceriert, während im Zentrum die ganze Mucosa bis zur Muskularis fehlt. Die Stelle des Geschwürs ist dem Pankreaskopfe adhärent. Vielleicht ist das Ulcus auf dem Boden einer Ekchymose entstanden, die durch Stauungshyperämie an dieser Stelle verursacht worden ist. *Runge, Berlin.*

1189) **Hedinger. Kongenitale Divertikelbildung im Processus vermiformis.** (Virch. Arch., Bd. 178, H. 1, 1904.)

Im distalen Drittel des Processus vermiformis bei einem neugeborenen Kinde fanden sich zahlreiche Verlagerungen von Mucosaherden in die tiefer gelegenen Wandschichten und ferner zahlreiche Ausstülpungen des Lumens. Diese Ausstülpungen reichten zum Teil nur bis zur Muskularis oder seltener in diese hinein, zum Teil wird die ganze Darmwand an zirkumskripter Stelle ausgebuchtet. Ausführliche Besprechung der bisherigen Literatur. *Beitzke, Berlin.*

1190) **Ribbert. Epithelcysten zwischen Steißbein und Rectum bei einem Fötus.** (Ibidem.)

Bei einem 27 cm langen Embryo, der noch durch mehrere andere Miß-

bildungen ausgezeichnet war, fand sich zwischen Steißbein und Rectum ein Konvolut von kleinen, mit breiigem Inhalt versehenen Cysten. Sie standen untereinander und auf diese Weise indirekt alle mit einem kurzen Gange in Verbindung, der in der Nähe der Afteröffnung, etwas nach innen von ihr dorsal ausmündete, so daß das Ganze einer großen, vielfach verzweigten und cystisch erweiterten Drüse glich. Die Cysten waren ebenso wie der Gang meist von mehrfach geschichtetem Plattenepithel ausgekleidet, mehrere hatten jedoch ein einschichtiges, schleimbildendes, becherzellenhaltiges Zylinderepithel. In anderen Cysten fanden sich beide Epithelarten nebeneinander, manchmal so, daß wenige Zylinderzellen von Plattenepithelien überlagert werden. Bei Untersuchung einiger gleichaltriger normaler Föten werden in dieser Gegend mehrmals drüsige Ausstülpungen des Mastdarmes gesehen. Verf. glaubt, daß auch hier eine solche vorhanden gewesen, in die das Plattenepithel hineingewuchert ist. Auf diese Weise ließe sich die Entstehung eines Teiles der in der beschriebenen Gegend öfter gefundenen Dermoidcysten denken. *Beitzke, Berlin.*

1191) **Haffner. Ausgedehnte disseminierte Fettgewebsnekrose der Bauchhöhle ohne Erkrankung des Pankreas.** (Münch. med. Woch. 1904, No. 33.)

Sektionsbefund: Netz mit zahlreichen, hirsekorn- bis linsengroßen, schneeweißen Flecken übersät, ebenso das runde Mutterband, das Fett des Colon, der Radix mesenterii und des Omentum minus, sowie das präperitoneale Fett, Beckenfettgewebe und Fett des Blasenscheitels. Im Nierenfett zahlreiche Nekrosenherde. Das mesenteriale Fettgewebe ist in weiche nekrotische Massen verwandelt und von Blutungen durchsetzt. Pankreas makroskopisch ohne Besonderheiten. Das umgebende Fettgewebe stark nekrotisch zerfallen und von Blutungen durchsetzt. Mikroskopisch fanden sich im Pankreas herdweise Verfettungen der Drüsenzellen und Auftreten von fetthaltigen Zellen im interstitiellen Bindegewebe, wobei es sich aber nur um Folgen des vorangegangenen operativen Eingriffes und um agonale resp. postmortale Veränderungen handelt. *Runge, Berlin.*

1192) **Mauté, A. et Daniel, C. Sarcome de la langue.** (Bull. et Mém. de la Soc. anatom. de Paris, juill. 1904.)

Homme de 20 ans, opéré d'une tumeur linguale. La tumeur est formée de cellules rondes ou polyédriques à gros noyau ovoïde et à protoplasma très clair, avec karyokinèse. Au milieu des cellules sont des vaisseaux nombreux sans paroi propre ou limités seulement par un endothélium. En outre quelques leucocytes polynucléaires sont infiltrés entre les cellules, ainsi que des fibrilles conjonctives. Les cas authentiques de sarcome lingual recueillis dans la littérature sont peu nombreux. *Achard, Paris.*

1193) **Rabé, M. et Denis, M. Sarcome de l'amygdale chez un enfant de 9 ans.** (Bull. et Mém. de la Soc. anatom. de Paris, avril 1904.)

Tumeur récidivante de l'amygdale. On y voit des nappes de cellules rondes, petites, à noyau relativement volumineux et parfois en karyokinèse; en outre on y trouve des capillaires néoformés sans paroi propre, autour desquels sont ordonnées les cellules néoplasiques. *Achard, Paris.*

1194) **Labhardt und Saltykoff. Ein Fall von ungewöhnlich großem sekundären Lebertumor bei atypischem Schilddrüsencarcinom.** (D. Zeitschr. f. Chir. Bd. 74.)

Ein als Eierstocksgeschwulst angesprochener Tumor, der sich bei der Operation als mit der Leber verbunden darstellt, erweist sich bei weiterem Verlauf als Metastase eines Schilddrüsencarcinoms, das in der Bauchhöhle, den Ovarien, der Beckenmuskulatur und den Nieren Metastasen gemacht hatte. Interessant ist die Vielgestaltigkeit der in den Metastasen gelegenen Zellen, die in dem Primärtumor angedeutet, sich in den sekundären Knoten weiter ausbildet und bei dem großen Reichtum an Spindel-, Riesen- und Rundzellen den Gedanken nahe legt, es handle sich hier um ein Sarkom oder wenigstens nicht um ein reines Carcinom. Verf. entschied sich jedoch dahin, daß hier ein außerordentlich vielgestaltiges und polymorphzelliges Carcinom, wie es sich nicht selten in der Schilddrüse findet, dessen sarkomähnliche Partieen doch regelmäßig Uebergänge zu den eigentlichen alveolären krebsigen Baue erkennen ließen. Bemerkenswert ist es, daß in der einen, innerhalb der Beckenmuskulatur gelegenen Metastase sich auch eine Beteiligung

der muskulösen Elemente erkennen läßt, indem zwischen den Tumorenzellen junge neugebildete Muskelfasern und Riesenzellen auftreten, deren Form, deren säulenartige Kerngruppierung sie dem Muskelgewebe zuweisen. *Engelmann, Berlin.*

1195) **Gaillard, L. Cirrhose hypertrophique de la rate sans cirrhose du foie et sans tuberculose.** (Bull. et Mém. de la Soc. médic. des hôpit. de Paris, 28 oct. 1904.)

Chez une femme de 77 ans, atteinte d'anémie et de troubles digestifs qui avaient fait croire à un cancer de l'estomac, G. a trouvé, à l'autopsie la rate très hypertrophiée, pesant 1200 gr., et très dure. L'examen histologique montra une sclérose sous-corticale et de larges tractus fibreux qui pénétraient dans l'épaisseur du parenchyme et qui étouffaient les glomérules. Le foie avait un volume normal et présentait seulement un certain nombre des cellules en dégénérescence graisseuse et une très légère infiltration leucocytique des espaces portes. *Achard, Paris.*

1196) **Jeanselme et Weil, P. E. Cirrhose hypertrophique tuberculeuse de la rate.** (Bull. et Mém. de la Soc. médic. des hôpit. de Paris, 21 oct. 1904.)

Femme de 45 ans, atteinte de mal de Pott ancien, adhérences pleurales et péritonéales, et hypertrophie splénique. L'examen de sang pendant la vie avait donné: globules rouges 2 280 000; globules blancs 25 000; polynucléaires 85 p. 100; grands mononucléaires et macrophages 13,5.

La rate pèse 580 gr.; sa capsule est très épaissie et présente de nombreux néocapillaires. Pas d'endartérite. Les corpuscules de Malpighi sont normaux et formés de lymphocytes. La trame conjonctive est épaissie et infiltrée d'un exsudat albumineux colorable par l'éosine. Les cellules de la pulpe sont formées presque exclusivement de lymphocytes et de macrophages. En outre, on voit des plasmazellen, quelques globules rouges nucléés et des mastzellen. Pas de tubercules.

Le foie est sclérosé et ne renferme pas de tubercules.

J. et W. admettent que la cirrhose de la rate et celle du foie sont des lésions simultanées et indépendantes l'une de l'autre, et également d'origine tuberculeuse. *Achard, Paris.*

1197) **Fenzi, C. Ricerche sul modo di comportare delle fibre elastiche nelle cirrosi renali ed epatiche.** (Lo Sperimentale 1904, fasc. III.)

Verf. kommt zu folgenden Schlüssen: I. Bei den Nieren- und Lebercirrhosen kann eine Produktion elastischen Gewebes stattfinden, welche die Quantität des präexistierenden elastischen Gewebes vermehrt, oder auch dahin vordringt, wo es normalerweise nicht existierte. II. Das neugebildete elastische Gewebe führt seinen Ursprung entweder auf arterielle oder venöse Gefäße, auf die Gallengänge oder auch auf die Kapsel zurück; häufig nimmt es in ein und demselben Falle gleichzeitig von zwei oder mehr der vorgenannten Organteile seinen Ursprung und zwar infolge Association der Bedingungen, die zu seiner Bildung anregen. III. Die stärkste Produktion entstammt den Arterien, die der Venen ist mit Ausnahme der Pfortaderverzweigungen nicht sehr reichlich. IV. In der Niere besteht kein quantitatives Verhältnis zwischen Neubildung des Bindegewebes und des elastischen Gewebes. V. Die Quantität des neugebildeten elastischen Gewebes steht in direktem Verhältnis zur Stärke der Gefäßverletzungen. VI. Die Produktion des elastischen Gewebes hängt von bestimmten Zuständen der Gefäße ab. VII. Die chronischen sklerotisierenden Prozesse der Gefäße können eine Vermehrung des elastischen Gewebes in der Adventitia und Intima bewirken, sind aber nicht im Stande, es im angrenzenden Parenchym zu verbreiten, wenn dieses seinerseits nicht Sitz eines cirrhotischen Prozesses ist. VIII. Das neue elastische Gewebe verbreitet sich im Parenchym nur dann, wenn dieses, wenngleich cirrhotisch, noch funktioniert. IX. Ist das parenchymatöse Gewebe vollständig atrophisch geworden, so unterliegen die darin verbreiteten elastischen Fasern wenigstens in der Niere, und reagieren nicht mehr auf die gewöhnlichen, spezifischen Färbemittel. *Parodi, Turin.*

1198) **Lasio. Ueber die Regeneration der Schleimhaut der Harnblase in Beziehung zur operativen Behandlung der chronischen Cystitis.** (Virch. Arch. Bd. 178. Okt. 1904.)

Verf. excidierte bei Hunden linsen- und thalergroße Stücke der Blasen-

schleimhaut und studierte zu verschiedenen Zeiten die sich einstellenden reparatorischen Vorgänge. Dieselben treten in den entfernteren Lagen des submucösen Bindegewebes schon sehr früh auf, kenntlich durch das Auftreten von Karyokinesen und Fibroblasten. In gleicher Zeit regeneriert sich auch die Mucosa, und zwar im Ganzen rascher als das Bindegewebe, in dem sich vom Rande des erhaltenen Epithels aus karyokinetisch sich teilende Zellen über den Defekt hinwegschieben, ganz wie bei einer heilenden Epidermiswunde. Die epitheliale Decke nimmt unter beständiger Zellvermehrung meist noch beträchtlich an Dicke zu; und in einem Falle, wo große Strecken der Blasenschleimhaut abgetragen waren, war die neugebildete Epitheldecke nur aus 3—4 Zellagen zusammengesetzt. Das darunterliegende Bindegewebe wird im Gegensatz zur normalen lockeren Submucosa ein derbes Narbengewebe, über dem das Epithel nicht verschieblich ist. Die Resultate des Verf. ermutigen zu der von manchen bereits geübten Behandlung der chronischen Cystitis mit Excision der erkrankten Schleimhaut. *Beitzke*, *Berlin.*

1199) **Laignel-Lavastine et Bloch, P. Goutte.** (Bull. et Mém. de la Soc. anatom. de Paris, juin 1904.)

A l'autopsie d'un homme de 60 ans, mort de néphrite goutteuse, L. et B. ont examiné les reins et l'encéphale. Les reins renfermaient des concrétions mûriformes d'acide urique et des stries blanchâtres parallèles aux tubes urinifères et formées d'urate de soude. Ces dernières, étudiées sur des fragments durcis par l'alcool, infiltraient aussi bien les espaces intertubulaires des pyramides que la lumière des canaux droits. Sur des fragments durcis par le formol, on remarquait de la sclérose glomérulaire, la dilatation des tubes contournés dont les cellules étaint abrasées, des lacunes de désintégration d'Ebstein avec des cellules mortifiées, des débris protoplasmiques et des fibrilles sinneuses, enfin des lésions vasculaires. Dans la substance corticale des lobules paracentraux (méthode de Nissl), les grandes cellules pyramidales étaient normales, les petites pyramidales étaient pour la plupart en neuronophagie, et les moyennes pyramidales, de forme globuleuse et teintes en rosé par le bleu polychrome de Unna, présentaient des lésions de neuronophagie, de chromatolyse et de caryolyse. *Achard*, *Paris.*

1200) **Mauté, A. et Daniel, C. Cancer colloïde du corps utérin.** (Bull. et Mém. de la Soc. anatom. de Paris, juin 1904.)

Utérus extirpé à une femme de 40 ans, et rempli entièrement par une masse gélatineuse. Intégrité du col utérin. La tumeur est un épithélioma cylindrique avec dégénérescence colloïde; en certains points on ne distingue, au milieu de grandes cavités remplies de substances colloïdes, que de rares débris cellulaires méconnaissables. *Achard*, *Paris.*

1201) **Basso, G. L. Beitrag zur Kenntnis der gutartigen bindegewebigen Neubildungen des Ovariums, insbesondere der Myome.** (Arch. f. Gynäk. Bd. 74, H. 1.)

Verf. bespricht die Ansichten der verschiedenen Autoren über die gutartigen Neubildungen der Ovarien, schildert an der Hand der bisherigen Beobachtungen die Befunde und geht dann auf die Beschreibung von vier Fällen von fibromyomatösen Tumoren des Ovariums über, die er selbst untersuchte.

Im Fall 1 ist das Ovarium in einen faustgroßen, derben Tumor umgewandelt mit einer gänseeigroßen Cyste an der Hinterwand. Er besteht aus derbem Bindegewebe mit Muskelfasern um die Gefäße herum, die vielfach in die Muskelfasern der Media übergehen. Im Fall 2 sitzt dem rechten Ovarium ein faustgroßer Tumor auf, der größtenteils aus Schleimgewebe mit Sternzellen besteht. Hin und wieder begegnet man dazwischen Muskelfasern in der Gegend der Gefäße. Im Fall 3 ist das Ovarium in eine kindskopfgroße Neubildung umgewandelt, die größtenteils aus Muskelfasern besteht, zwischen denen sich hin und wieder Bindegewebszüge in hyaliner Degeneration befinden. Die Muskelfasern liegen hauptsächlich um die Gefäße herum, die keine Adventitia haben und deren Tunica media ohne Grenze durch die Muskelfasern des Tumors führt. Im Fall 4 ist das Ovarium in einen teils cystischen, teils soliden kleinfaustgroßen Tumor mit vielen Adhäsionen umgewandelt. Unter einer bindegewebigen Kapsel findet sich das den Tumor ausmachende Bindegewebe, in das Züge von Muskelfasern hinein gestreut sind, namentlich um die Gefäße herum. Es handelt sich somit um eine aktive

Wucherung der Muskelfasern der Tunica media, die sich nicht nur nach außen, sondern auch teilweis nach innen, bis zur Verengerung der Gefäßlumina äußert. Nie konnte der Uebergang von Muskelelementen aus der benachbarten Tube oder dem Tumorstiel auf die Geschwulst selbst beobachtet werden. *Runge, Berlin.*

1202) **Schmorl und Geipel. Ueber die Tuberkulose der menschlichen Placenta.** (Münch. med. Wochenschr. 1904, Nr. 38.)

Unter 20 Placenten von an Miliartuberkulose (1) und Meningitis tuberculosa (1) gestorbenen oder an vorgeschrittener Tuberkulose (11), mäßig entwickelter (4) und beginnender (3) Lungentuberkulose leidenden Frauen ergaben 9 ein positives Resultat in Bezug auf das Vorhandensein von Tuberkulose. Am häufigsten findet man die tuberkulösen Herde an der Oberfläche der Zotten und in den intervillösen Räumen, wo sie sich teils als Rundzellenherde, teils als typische Tuberkel darstellen. Eine Modifikation dieser Form wird dadurch bedingt, daß die Tuberkelbazillen sich an den decidualen Fortsätzen oder in den hyalinen Massen ansiedeln. Bei der zweiten, selteneren Form entwickelt sich tuberkulöses Granulationsgewebe primär im Innern der Zotten. Bei der dritten Form lokalisieren sich rasch verkäsende Rundzelleninfiltrate in der Decidua basalis, speziell in der Nähe des Nitabuchschen Fibrinstreifens, durchbrechen letzteren, gelangen in das Gebiet der Placenta foetalis und zerstören die Haftzotten. Einen selteneren Ort der Lokalisation der tuberkulösen Veränderungen bildet die choriale Deckplatte der Placenta foetalis. Einmal hatte der Herd das Amnion durchbrochen, und waren Tuberkelbazillen und käsiger Detritus auf die innere Oberfläche des Amnion, also in die Eihöhle selbst gelangt. Es können somit alle Teile der Placenta tuberkulös erkranken. Die Infektion erfolgt mit großer Wahrscheinlichkeit immer auf hämatogenem Wege. Eine tuberkulöse Veränderung der Placenta kann nicht bloß am Ende der Schwangerschaft, sondern auch schon in früheren Monaten eintreten; und zwar lokalisiert sie sich dann zumeist in der Decidua basalis, während sie am Ende der Schwangerschaft sich hauptsächlich in der Placenta foetalis findet. Die Placentartuberkulose tritt nicht nur bei Miliartuberkulose oder weit vorgeschrittener Lungentuberkulose auf, sondern selbst bei klinisch inzipienter Phthise. *Runge, Berlin.*

1203) **Schmidlechner, C. Carcinoma clitoridis.** (Arch. f. Gynäk. Bd. 74, Heft 1.)

Fall 1. Nußgroßes, höckeriges, leicht blutendes Gebilde in der Gegend der Clitoris, das auch auf das Präputium und den oberen Teil der kleinen Schamlippen übergeht. An der Oberfläche des Tumors wird die Grundsubstanz von faserigem Bindegewebe gebildet, das von einem Plattenepithel überzogen wird, von dem sich Epithelzapfen in das Grundgewebe einsenken. Mehr in der Tiefe des Tumors sieht man die das Corpus cavernosum clitoridis bildenden Röhrensysteme, in wellenartig angeordnetem Bindegewebe verlaufend: und in unmittelbarer Nähe derselben die parallel verlaufenden Epithelzapfen. — Fall 2. In der Clitorisgegend nußgroßer Tumor, vom rechten Lappen des Präputiums ausgehend, von unebener, leicht blutender Oberfläche. Mikroskopisch erweist sich der Tumor als verhornter Plattenepithelkrebs. *Runge, Berlin.*

1204) **Schmidlechner, C. Ulcus vulvae rodens Virchow.** (Arch. f. Gynäk. Bd. 74, Heft 1.)

An der inneren Fläche der linken kleinen Schamlippe fast kreisförmiges, gelapptes Ulcus mit scharfem unterminierten Rand, das bis auf die linke Seite des Bulbus urethrae reicht. An der ulcerierten Stelle kein Epithel; der Grund wird von gefäß- und zellreichem Bindegewebe mit starker kleinzelliger Infiltration gebildet. Keine Proliferation des Endothels der Blutgefäße. Es lassen sich weder Riesenzellen, Plasmazellen noch Tuberkelbazillen auffinden. Das angrenzende Epithel ist normal, mit etwas erhabenen Papillen. *Runge, Berlin.*

1205) **Schmidlechner, C. Perithelioma labii maioris.** (Arch. f. Gynäk. Bd. 74, Heft 1.)

In der rechten großen Schamlippe haselnußgroßer, harter, mit der Umgebung verwachsener Tumor mit einem unebenen, zerfallenden, leicht blutenden Geschwür. Der periphere Teil der Geschwulst wird von einem blutreichen, grobfaserigem Bindegewebe, der zentrale von einer homogenen, weicheren Substanz gebildet.

Letztere zeigt einen alveolarartigen Bau. Die Alveolen verschmelzen teils mit einander, teils verlieren sie sich in dem dazwischen liegenden Bindegewebe. Sie bestehen aus verschieden großen, dichtgruppierten Rundzellen, deren Kerne lebhafte Teilung aufweisen. Zwischen den Zellen liegen feine Bindegewebsfibrillen. Im Zentrum jeder Alveole sieht man ein Gefäßlumen, zu Klumpen geballte Blutkörperchen enthaltend. In den kleineren Gefäßen ist die die Wand des Lumens bildende, einreihige Endothelschicht zu erkennen. Rings um diese gruppiren sich mantelförmig die Rundzellen der Neubildung, ohne jedoch die Gefäßwandung zu durchbrechen. Es handelt sich somit um ein Rundzellensarkom, dessen Ursprung in dem Perithel der Gefäße bezw. in dem Endothel der die Capillaren umgebenden Lymphräume zu suchen ist. *Runge, Berlin.*

1206) **Meyer, K. Beitrag zur spontanen Uterusruptur in der Schwangerschaft.** (Beitr. z. Geburtsh. u. Gynäk. Bd. 9. Heft 1.)

Gravidität im neunten Monat. Der Riß sitzt auf der linken Seite des Fundus, 5 cm lang, $^1/_2$ cm vom Tubenabgang entfernt, und geht auf die Hinterwand des Uterus über. In der Gegend desselben ist das Peritoneum verdickt und teilweis von Fibrinmassen bedeckt. In der Muscularis hat daselbst das Bindegewebe seine fibrilläre Zeichnung eingebüßt und ist in eine transparente, gallertige Masse mit wenigen Kernen umgewandelt. Zahlreiche Gefäße sind hyalin degeneriert, teilweis sogar völlig obliteriert durch hyaline Massen oder Kokkenhaufen. In den Muskelfasern ist die feine Längsstreifung verloren gegangen, das Protoplasma ist trübe, gequollen, teils vacuolär zerfallen. So ist es stellenweis zum völligen Schwund der Muskulatur und einer consecutiven Zunahme des Bindegewebes gekommen, das aber auch schon wieder, wie geschildert, zerfallen ist. Die Mucosa zeigt keine wesentlichen Veränderungen. Elastische Fasern finden sich reichlicher als normal. Allem Anschein nach haben diese Veränderungen schon vor der Ruptur des Uterus bestanden und sind nicht Folgen derselben. Die eigentliche Ursache für die Entstehung des Risses dürfte wohl in der Infantilität des Uterus zu suchen sein. *Runge, Berlin.*

1207) **Nebesky. Ueber das gleichzeitige Vorkommen von Sarkom und Carcinom im Uterus.** (Arch. f. Gynäk. Bd. 73. Heft 3.)

Uterus faustgroß. Auf der Innenfläche zahlreiche warzige Unebenheiten, an der Hinterfläche ein gestielter Tumor, der sich als riesenzellenhaltiges, großzelliges Spindelzellensarkom erweist und allem Anschein nach aus der Schleimhaut des Uterus entstanden ist. Das Schleimhautepithel des Polypen besteht aus einer mehrfachen Lage von Plattenepithelien, von der sich Epithelzapfen in das unterliegende Sarkomgewebe einsenken; auch finden sich in demselben isoliert liegende Nester von Plattenepithelien. Außer diesem Epithelüberzug zeigt der Tumor das Bild des Adenocarcinoms. An vielen Stellen haben die Epithelien desselben die typische Gestalt von Plattenepithelien; es finden sich sogar ziemlich reichlich typische Cancroidperlen. Da diese Gruppen von Plattenepithelien teilweis mitten in den Drüsencarcinomnestern eingelagert sind und nirgends mit dem Deckepithel zusammenhängen, so ist wohl anzunehmen, daß sie durch Metaplasie aus den Epithelzellen des Drüsencarcinoms entstanden sind. Die beschriebene adenocarcinomatöse Umwandlung der Schleimhaut findet sich über die ganze Corpushöhle ausgebreitet, das Plattenepithel jedoch nur im Bereiche der sarkomatösen Neubildung. Verf. glaubt, daß der Reiz, welcher das Carcinom und das Sarkom entstehen ließ, der gleiche ist, und stellt sich den Werdegang des Prozesses folgendermaßen vor: Bereits früher hatte eine adenomatöse Wucherung der Uterusschleimhaut bestanden. Als dann der Reiz einzuwirken begann, traf er zuerst das Schleimhautstroma. Dasselbe fing an, sarkomatös zu wuchern und riß einzelne epitheliale Bestandteile mit sich fort. Später erst wurde das Epithel der Uterindrüsen von dem gleichen unbekannten Agens ergriffen und wurde carcinomatös. In der weiteren Folge teilte sich dann die krebsige Degeneration auch den übrigen Drüsen der Corpushöhle, sowie den im sarkomatösen Polypen eingebetteten mit. Sodann berichtet Verf. über einen Fall von Sarkom des Uterus, wo sich an einem Drüsenknäuel im Corpus uteri deutliche Zeichen einer beginnenden krebsigen Degeneration fanden. *Runge, Berlin.*

1208) Heinricius, G. Ein Fall von Endothelioma lymphaticum ovarii. (Archiv f. Gynäk. Bd. 73. Heft 2.)

Durch Operation gewonnener Tumor von doppelt Kindskopfgröße, glatter Kapsel und glänzender, heller Schnittfläche. Die Kapsel ist 2—3 mm dick und besteht aus zellarmem Bindegewebe. In einem teils zellarmen, teils myxomatös degenerierten Bindegewebe sieht man dicht oder spärlich gestellte, feine, wie Perlenbänder sich schlängelnde, strang- oder röhrenförmige Bildungen aus runden oder kubischen, neoplastischen Zellen, mit geringem Protoplasma und großem Kern. Zumeist sind diese Bildungen mit Zellen angefüllt, welche gewöhnlich in der Mitte ein Lumen frei lassen; stellenweise aber sieht man ein Endoepithel als längliche Zellen einen Teil der Wand des Rohres bilden, die im übrigen aus angehäuften neoplastischen Zellen besteht. In einer Partie der Geschwulst haben die Zellen Zylinderform angenommen und sind regelmäßig rund um einen mit Lymphe gefüllten Raum angeordnet. Unregelmäßig über den Tumor verteilt finden sich verschieden große Hohlräume mit einem Endothel ausgekleidet. In einigen dieser Räume liegen Zellen ringförmig mit einem Lumen in der Mitte angeordnet. Nirgends ist ein Rest von Ovarialgewebe zu finden. Das Stroma ovarii spielt eine passive Rolle. Es handelt sich somit um eine Proliferation der in den Lymphspalten und Lymphkapillaren des Bindegewebes befindlichen Endothelzellen.

Runge, *Berlin*.

1209) Halban, I., u. Tandler, I. Zur Anatomie des periurethralen Abscesses beim Weibe. (Archiv f. Gynäk. Bd. 73. Heft 2.)

Urethralöffnung weit offen. Urethralwulst tumorartig vorgebaucht. Im sagittalen Durchschnitt sieht man das Septum urethro-vaginale wesentlich verdickt. In der hinteren Wand der Urethra ein ca. 4 mm tiefes Divertikel, dessen Boden in eine unregelmäßig gestaltete Höhle übergeht, die mit ihrem unteren Pol sich der vorderen Vaginalwand auf ca. 3 mm nähert und nirgends die Breite von 1—2 mm überschreitet. Am unteren Ende der Höhle beginnt ein haarfeiner Gang, der in das Vaginallumen mündet. Mikroskopisch sieht man, daß die Urethralschleimhaut sich ohne Grenze auf die Oberfläche des Divertikels fortsetzt, auf dessen Boden sie verloren gegangen ist. Im Innern der Höhle finden sich nekrotische Massen, die eine große Menge von Rundzellen einschließen und nach außen hin in starke Züge verdichteten Bindegewebes übergehen, in dem sich strotzend gefüllte Gefäße und Rundzellen finden. Die Wand des Fistelganges wird von denselben nekrotischen Massen gebildet. Das wohl angeborene Divertikel hat nach Ansicht des Verf. das prädisponierende Moment für die Entstehung des Abscesses abgegeben, der selbst wohl seine Ursache in einer gonorrhoischen Infektion hat.

Runge, *Berlin*.

1210) Gibelli, C. Beitrag zum Studium der Cysten an den breiten Mutterbändern. (Archiv f. Gynäk. Bd. 73. Heft 2.)

Fall 1. Cyste von birnförmiger Gestalt, 10 cm lang, 10 cm breit. Im Cysteninhalt Flimmerhaare. Innenfläche der Cyste glatt, rosa gefärbt, von schlecht erhaltenem, unterbrochenem, einzeiligem, niedrigem Zylinderepithel ausgekleidet. Dieses sitzt einem dünnen, fibrillären Bindegewebe auf, dem nach außen eine Muskelschicht folgt, deren Fasern sich nach der kleineren Kreisachse der Cyste richten, und dann eine andere Muskelschicht, deren Bündel senkrecht auf der ersten stehen. — Fall 2. Eirunde Cyste, 10 : 7 cm. Innenfläche teils glatt und dünn, teils runzelig und verdickt, hin und wieder mit hirsekorngroßen Knötchen besetzt und von einer einschichtigen, flimmernden Zylinderepithelschicht ausgekleidet. Die Knötchen erweisen sich als papillenartige Vorsprünge, die ein Stroma sternförmigen Bindegewebes aufweisen. Die Cystenwand besteht aus einer Schicht verschiedenartig verlaufender, fibrillärer Bindegewebsbündel, der nach außen zwei Schichten glatter Muskelfasern aufliegen, von denen die Fasern der inneren Schicht kreisförmig, jene der äußeren quergeschnitten erscheinen. In der Wandschicht des mittleren Teiles der Cyste liegt eine enge Höhlung, deren Oberfläche tiefe Buchtungen und lange, gewundene, fransenförmige Papillen zeigt, welche sich in das Lumen eindrängen und ein an Elementen reiches Bindegewebe, glatte Muskelfasern und zahlreiche Gefäße aufweisen. Das die Höhlung umgebende Bindegewebe enthält glatte Muskelfasern und kleine, runde oder etwas verlängerte Räume, deren Bekleidungs-

epithel ähnlich dem der Papillen ist. Verf. glaubt, daß die erste Cyste nach ihrer Form, ihren Verbindungen mit dem Uterus, der Cervix und ihrer Ausdehnung bis in das vordere Scheidengewölbe hinab, sowie nach der Struktur ihrer Wand und der Anlage der Elemente darin, von dem Wolffschen Gange abstamme. Die zweite Cyste ist wohl aus einer Nebentube entstanden, wofür auch der Befund der kleinen Höhle in der Cystenwand spricht. *Runge*, *Berlin.*

1211) **Hoehne, O. Zur Frage der Enstehung intramuskulärer Abzweigungen des Tubenlumens.** (Archiv f. Gynäk. Bd. 74. Heft 1.)

Durch Injektion einer großen Anzahl von Tuben mit flüssiger Leimlösung konnte Verf. feststellen, daß als die häufigste Ursache für die Entstehung der intramuskulären Abzweigungen des Tubenlumens die Tubenwandvereiterung zu betrachten ist. Abscesse innerhalb der Tubenwand im Gefolge eines schweren Entzündungsprozesses der Genitalien, Durchbruch derselben in das Tubenlumen, Ektropionierung der Tubenschleimhaut um den Rand der Perforationsöffnung, Prolaps von Tubenfalten in den Absceßraum und Ueberhäutung der Absceßwand seitens des verlagerten Schleimhautepithels, das sind die hervorragenden Punkte bei der Entstehung der Abzweigungen des Tubenlumens. *Runge*, *Berlin.*

1212) **Bauereisen, A. Ein Fall von Cystadenoma uteri.** (Beiträge z. Geburtsh. u. Gynäk. Bd. 9. Heft 1.)

Von der Vorderwand des normalen Uterus geht ein Tumor von Faustgröße aus, der mit ihm durch einen $1^1/_2$ cm dicken Stiel verbunden ist. Der Tumor enthält eine Höhle, welche durch einen Kanal mit dem Uteruskavum kommuniziert und chokoladenbraune Flüssigkeit enthält. Die Wandung des Tumors beträgt 3—4 cm. Die Uterusschleimhaut zeigt das Bild der gland. interst. Endometritis. An der Tumorinnenfläche findet sich nirgends Epithel, sondern sie ist von einer 2—3 mm dicken Schicht lymphadenoiden Gewebes ausgekleidet. In dieses eingestreut findet man überall Drüsengebilde, welche nach allen Richtungen dem Bau der Recklinghausenschen Adenomyome entsprechen. Der übrige Teil der Wand besteht aus Bindegewebe, das von myomatösen Gewebszügen mehr oder weniger durchsetzt ist. Da wo Uterusschleimhaut und die Auskleidung des Stiels und der Tumorhöhle zusammenstoßen, zeigt die Mucosa den schon angegebenen Befund. Das Stromagewebe des Uterus setzt sich durch den Stiel bis in die Tumorhöhle fort ohne Deckepithel. Die Drüsen des Tumors hängen ununterbrochen mit denen der Uterushöhle zusammen. Je mehr man sich dem Tumor nähert, um so mehr verändern sich die Drüsenepithelien. Ihre Färbbarkeit wird größer, die Drüsen- und Epithelformen werden reicher, bis sie allmählich in die den Adenomyomen eigentümlichen Formen übergehen. Verf. glaubt, daß der Ausgangspunkt des Tumors die Uterusschleimhaut ist, was er sowohl aus der direkten Fortsetzung der Uterusdrüsen in die des Stiels und des Tumors schließt, als auch daraus, daß er nirgends einen Zusammenhang mit dem Gartnerschen Gang auffinden konnte. *Runge*, *Berlin.*

1213) **Pollack, E. Die Scheidencysten in ihrer Beziehung zum Gartnerschen Gang.** (Zeitschr. f. Geb. u. Gynäk. Bd. 52.)

Die im Scheidengewölbe sitzende, an der rechten Uteruskante heraufreichende Cyste wurde exstirpiert und erwies sich als weit über wallnußgroß. Färbung mit Eosin-Haematoxylin, Ehrlichscher Triacid-Lösung und nach Weigert. Die Cyste zeigt ein hohes Zylinderepithel mit unverhältnismäßig großem chromatinreichen Kern und Flimmerbesatz. Es folgt Bindegewebe, glatte Muskulatur und wieder Bindegewebe, das in die Scheidenwand übergeht. Schon die Lage seitlich am Uterus spricht für die Entstehung aus dem Gärtnerschen Gange. Auch das Epithel entspricht dem dieses Ganges. *Zuntz, Berlin.*

1214) **Kraus, E. Die Tuberkulose des graviden und puerperalen Uterus.** (Zeitschr. f. Geb. u. Gynäk. Bd. 52.)

Die aus der mikroskopischen Untersuchung von zwei Fällen und der Zusammenstellung der ziemlich spärlichen einschlägigen Literatur gewonnenen Resultate sind folgende: Die Tuberkulose tritt im schwangeren Uterus auf als a) Endometritis tbc. chronica, flächenförmig aus den Tuben fortgeleitete Erkrankung des Endometriums, als b) miliare Infektion der Placentarstelle plus Placenta bei gleichzeitigem Freibleiben der Decidua vera, 2. eine miliare Infektion

des Endometriums im schwangeren Uterus außerhalb der Placentarstelle wurde noch nicht beobachtet. 3. Die miliare Tuberkulose im puerperalen Uterus kann ausgehen a) von einem extragenitalen Herde auf dem Wege der Blutbahn, b) von einer Tubentuberkulose durch direkte Aussaat von Bazillen aus dem Tubensekret.

Zuntz, Berlin.

1215) **Bosse, P. Ueber interstitielle Gravidität.** (Zeitschr. f. Geb. u. Gyn. Bd. 52.)

Das durch Laparotomie gewonnene Präparat betrifft das linke Uterushorn, das an seiner Vorderwand die Rupturstelle zeigt. Es wurde in Serienschnitte zerlegt. Die Tube zeigt keinerlei Veränderungen. Von ihr geht ein blindendigendes Divertikel ab, dessen submucöses Gewebe in Decidua umgewandelt ist. Das Epithel ist intakt, bis auf eine, dem Hohlraum, in dem das Ei liegt, nahegelegene Stelle. Diese haben wir als Durchbruchsstelle des Eies, als Stelle seiner subepithelialen Ansiedelung anzusehen. Der Hohlraum des Eies selbst liegt völlig innerhalb der Muskulatur, in die es durch aktives Wuchern des Zottenepithels eingedrungen ist. Als Beweis dafür finden sich weithin in die Muskulatur versprengte ganze Zotten und Balken von Zottenepithel. *Zuntz, Berlin.*

1216) **Zaborszky, St. v. Ein Fall von Chorioepitheliom.** (Centralbl. f. Gynäk. 1904, No. 18.)

Bericht über einen Fall, der ad exitum kam. Bei der Sektion zeigte der Tumor histologisch das typische Bild des Chorioepithelioms (nach Marchand). Die Wand des Uterus war verdünnt. An seiner oberen Fläche ein nußgroßer Knoten und in seiner Höhle ein haselnußgroßer. Metastasen in der Vagina und in den Lungen. *Runge, Berlin.*

1217) **Pinto, C. Ueber die pathologische Histologie der Oophoritis chronica.** (Centralbl. f. Gynäk. 1904, No. 23.)

Die Oophoritis chronica entsteht teils durch Kontiguität (d. h. nach vorhergehender Tubenerkrankung), teils durch Verschleppung der pathogenen Agentien auf dem Wege des Blut- und Lymphstromes. In beiden Fällen ist der Prozeß sowohl parenchymatöser wie interstitieller Natur. Man unterscheidet daher besser Oophoritis corticalis und diffusa.

Im ersteren Falle ist der Eierstock normal groß, zeigt zahlreiche Adhäsionen an der Oberfläche; die Albuginea ist verdickt, die Primärfollikel sind stark vermindert und teilweis verändert; viele sind atretisch.

Im zweiten Falle ist der Eierstock etwas kleiner als normal. Das Stroma der Rindensubstanz ist in frischeren Fällen hyperplastisch; in älteren atropisch. Die Primärfollikel sind an Zahl stark vermindert. Die Graafschen Follikel sind teils normal, teils atretisch, teils cystisch degeneriert; jedoch meist weniger schwer als im ersteren Fall. Das Stroma der Marksubstanz ist in älteren Fällen derb und zellarm. Die Gefäße sind oft sehr zahlreich, mit hyaliner Degeneration der Media und Intima oder Endoarteriitis obliterans oder perivasculärer Sklerose. Häufiger zeigen sich hämorrhagische Herde im Stroma. Diese Form führt zumeist zu allgemeiner Sklerose des Eierstocks.

Die kleincystische Degeneration ist nicht als eine universelle Oophoritis zu betrachten. *Runge, Berlin.*

1218) **Karakascheff, K. J. Beiträge zur pathologischen Anatomie der Nebennieren.** (Ziegl. Beitr. zur patholog. Anat. u. allgem. Pathol. Bd. 36. H. 3. 1904.)

K. vertritt gegenüber den anderen Theorien über die Entstehung des Morbus Addisonii (primäre Erkrankung des Plexus coeliacus, des Zentralnervensystems, der Nervi splanchnici, der circumcapsulären Ganglien der Nebenniere, des chromaffinen Systems, der Glandula pituitaria) die Anschauung von der primären Affektion der Nebennieren, und zwar ist es nach K. die Rindensubstanz der Nebenniere, deren primäre Erkrankung den ganzen Addison'schen Symptomenkomplex nach sich zieht. Das beweisen zwei von K. untersuchte Fälle von M. A., in denen als einzige „wesentliche“ pathologische Veränderung nur ein einfacher Schwund beider Nebennieren sich vorfand, bei sehr gut erhaltener Marksubstanz im Fall I (Plexus coeliacus beidemale intakt). Dagegen ist die Erkrankung der Marksubstanz allein ohne wesentliche Bedeutung, wie nach K. eine Beobachtung

von doppelseitigen, älteren (wohl bei der Geburt entstandenen) Hämorrhagieen im Nebennierenmark bei einem 5 monatlichen Mädchen bezeigt. Dieses starb an „Paedatrophie infolge Magendarmkatarrhs", ohne Symptome des M. A.

Bei einseitiger Erkrankung der Nebenniere erfolgt, wie im Tierexperiment, auch beim Menschen kompensatorische Hypertrophie der anderen, und zwar wird diese vorwiegend von der Zona fasciculata bestritten. K. konnte dieses in einem Falle von Schrumpfung einer Nebenniere durch Tuberkulose mit vicariierender Hypertrophie der anderen feststellen. Der Umstand, daß hier kein M. A. zustande kam, wie auch sonst ganz allgemein niemals in den Fällen der Literatur, in welchen die vicariierende Zunahme ausgebildet war, wird gleichfalls von K. im Sinne seiner These von der aetiologischen Bedeutung des Schwundes der Nebennierenrinde für den M. A. verwertet. Den Schluß bildet die Mitteilung eines Falles von typischem M. A. bei einem 14 jährigen Knaben mit tuberkulöser Verkäsung beider Nebennieren. Bemerkenswert ist bei der Seltenheit des M. A. im Kindesalter die Jugend des Patienten und die hier sicher primäre Tuberkulose der Nebennieren.

K. wendet sich mit seinen Ausführungen hauptsächlich gegen die neuerdings von Wiesel aufgestellte und durch sorgfältige anatomische Befunde gestützte Lehre von der Genese des M. A. durch eine Erkrankung des chromaffinen oder phäochromen Systems, d. h. derjenigen Zellart, welche als konstanter Bestandteil des Nebennierenmarkes und der sympathischen Ganglien mit Chromsalzen eine elektive Bräunung erfährt und physiologisch durch ihre blutdruckerhöhende Eigenschaft gekennzeichnet ist. Ref. möchte die Bemerkung nicht unterlassen, daß von einer Widerlegung dieser neuen Lehre durch K's. Untersuchungen füglich nicht die Rede sein kann, da aus der Schilderung der letzteren nirgends ersichtlich ist, daß das chromaffine System in- und außerhalb der Nebenniere als solches berücksichtigt worden ist. Insbesondere hätte im Fall III)isolierte doppelseitige Erkrankung des Nebennierenmarkesbei 5 monatl. Kind ohne M. A.) eine Untersuchung der chromaffinen Körper (Paraganglien) am Abgange der Art. mesenterica inferior nicht unterbleiben dürfen, resp. berichtet werden müssen, die bei kleinen Kindern noch so kräftig entwickelt sind, daß der Ausfall des chromaffinen Bestandes im Nebennierenmark kaum wesentlichen Einfluß für den Gesamtkörper besitzt. Wenn K. gegen die Angaben Wiesel's über das „Intaktsein" der Rinde bei seinen (W's) Fällen von tatsächlicher Markerkrankung einwendet, es sei „in Anbetracht der Kleinheit des Organs und der Art des Krankheitsprozesses (Tuberkulose) gewagt, bei festgestellter Affektion des Markes die Rindensubstanz für normal zu erklären", so gilt das vice versa natürlich ebenso für K's. eigene und die aus der Literatur herangezogenen Befunde von „isolierter" Erkrankung der Rinde. *Pick, Berlin.*

1219) Wichmann. Anatomische Untersuchungen über die Aetiologie der Prostatahypertrophie. (Virch. Arch. Bd. 178. H. 2. Nov. 1904.)

Ciechanowski, Rotschild u. a. hatten gefunden, daß der Ausgangspunkt der Prostatahypertrophie in produktiven Bindegewebsprozessen zu suchen sei. Dadurch würde Verlegung von Drüsengängen und Erweiterung von Drüsenräumen herbeigeführt; auf diese Erweiterung soll die Vergrößerung der Vorsteherdrüse fast ausschließlich zu beziehen sein, während der Bindegewebsneubildung nur eine untergeordnete Rolle zukomme. Diesen Ansichten tritt Verf. auf Grund seiner Untersuchungen an 25 Vorsteherdrüsen entgegen. Er gelangt zu folgenden Schlüssen: „Die in hypertrophischen und nicht-hypertrophischen Vorsteherdrüsen in überwiegender Mehrzahl vorhandenen Drüsenerweiterungen geben für das Zustandekommen der Prostatavergrößerung sc. Hypertrophie nur ausnahmsweise eine Unterlage ab. Als Ursache für das Zustandekommen dieser Erweiterungen sind nur selten periglanduläre Infiltrationen aufzufinden. Für das Zustandekommen dieser Infiltrate sind Urethritiden von größter Bedeutung." *Beitzke, Berlin.*

1220) Lie. Veränderungen in dem Nervensystem bei plötzlichem Uebergang vom hohen zum normalen Barometerdruck. (Virch. Arch. Bd. 178. Oct. 1904.)

Nach Besprechung der bisherigen Literatur berichtet Verf. über einen eigenen Fall: 49 Jahre alter Taucher; Schwindel, Lähmung der Extremitäten und

Schmerzen in denselben bald nach Abnahme des Taucherhelms, Tod 85 Stunden nach dem Insult. Bei der Sektion finden sich im Rückenmark zahlreiche, zum Teil nur mikroskopische Blutungen, am meisten im unteren Abschnitt der Halsanschwellung. Daneben finden sich helle Stellen in der weißen Substanz „von netzförmigem Aussehen, das jedenfalls teilweise dadurch entsteht, daß die einzelnen Nervenfasern verbreitert und zum Teil zersprengt sind.“ Zahlreiche nach hinten ziehende Nervenfasern waren atrophisch und zwar meist im Brust- und Lendenteil; „nebenan gab es eine mäßige Vermehrung des Bindegewebes.“ In den peripherischen Nerven fand Verf. dieselben Veränderungen wie in den hinteren Wurzeln. In der weißen Hirnsubstanz, fast garnicht in der grauen fanden sich ähnliche Blutungen und helle Flecke wie im Rückenmark. Diese Veränderungen entstehen durch plötzliches Entweichen von Gasen aus dem Blut und der Gewebsflüssigkeit bei rascher Herabsetzung des Barometerdrucks. Verf. bezeichnet den Vorgang mit den früheren Autoren als traumatische Myelitis. Die Gefahr scheint erst beim Arbeiten in mehr als 30 m Tiefe zu entstehen. *Beitzke, Berlin.*

1221) **Vigouroux, A. et Laignel-Lavastine. Atrophie musculaire, type Aran-Duchenne, chez un paralytique général.** (Bull. et Mém. de la Soc. anatom. de Paris, juill. 1904.)

Homme de 36 ans, mort de paralysie générale avec atrophie musculaire des mains, troubles de la déglutition et de la phonation. Outre les lésions classiques de méningo-encéphalite diffuse, on trouve dans la moelle une sclérose des zones radiculaires postérieures (méthode de Weigert-Pal) et des lésions des cellules radiculaires antérieures (méthode de Nissl). Dans le bulbe, les cellules des noyaux ont conservé pour la plupart leur forme et leurs grains chromatiques. Dans la moelle cervicale, les cellules des cornes antérieures sont très diminuées de nombre et très altérées, déformées, globuleuses en voie de chromatolyse. Ces lésions sont moindres dans la moelle dorsale et encore assez marquées dans la moelle lombaire. *Achard, Paris.*

1222) **Marie, Pierre et Idelsohn. Un cas de lésion linéaire limitée à la substance blanche de la frontale ascendante droite dans sa moitié supérieure. Hémiplégie. Etude de la dégénération secondaire pyramidale.** (Rev. neurologique, 30 oct. 1904.)

A l'autopsie d'un homme atteint d'hémiplégie gauche avec attaques épileptiformes, M. et I. ont trouvé une cicatrice d'hémorrhagie cérébrale, linéaire, limitée à la substance blanche de la frontale ascendante, et de plus, des dégénérations complexes. La substance blanche de la frontale ascendante près de l'écorce présentait de nombreux corps granuleux colorés par l'acide osmique. Il en était de même des étages inférieurs du centre ovale et du corps calleux. Dans le faiscean pyramidal, la dégénérescence a été suivie dans le pédoncule, puis elle se diffusait dans toute la largeur de la pyramide bulbaire, et se poursuivait dans le faisceau croisé de la moelle. *Achard, Paris.*

1223) **Vigouroux, A. et Laignel-Lavastine. Pachyméningo-encéphalite scléro-gommeuse.** (Bull. et Mém. de la Soc. anatom. de Paris, mai 1904.)

Pachyméningite adhésive avec nodules lymphocytiques mortifiés au centre et périphlébite. Dans le lobe frontal d'un hémisphère, se trouvent des gommes, dans lesquelles se voient des placards bleuâtres (coloration par l'hématoxyline-éosine), formés de lymphocytes. Il y a aussi des lymphocytes infiltrant les parois des artères et des veines. Sur les limites de la lésion, réaction névroglique sous forme de fibres et de trousseaux indiquant un processus peu aigu.

Achard, Paris.

1224) **Jacobaeus. Paget's disease und sein Verhältnis zum Milchdrüsenkarzinom.** (Virch. Arch., Bd. 178, Okt. 1904.)

Klinische und anatomische Beschreibung von drei neuen Fällen. Verf. gelangt zu folgenden Schlüssen: Paget's disease ist von Anfang an ein Karzinom, ausgegangen vom Drüsenepithel der Ausführungsgänge. Die Epidermisveränderungen beruhen auf der Proliferation des Drüsenkrebses im Epithel. Die Pagetzellen sind keine in loco krebsig degenerierten Epidermiszellen, sondern eingewanderte Drüsenkrebszellen. Ihr Auftreten, isoliert oder in kleineren Gruppen, beruht auf den eigenen Eigenschaften der Epidermis. Der Beweis hierfür liegt in dem Um-

stande, daß dem Paget's disease ähnliche Hautveränderungen entstehen, wenn ein gewöhnlicher Drüsenkrebs durch die Haut ulceriert. Das in vielen Fällen späte Auftreten des scheinbar sekundären Krebses, die Benignität der oberflächlichen Tumoren beruht teils auf der Benignität des Karzinoms im einzelnen Falle, teils auf dem Hindernis für die Proliferation des Tumors, welches Bindegewebe und vielleicht auch glatte Muskulatur bieten, das bei der Einziehung der Mammilla entsteht. Aus demselben Grunde hält er es für möglich, daß ein in der Tiefe beginnender Krebs gehindert wird, durch die Ausführungsgänge nach der Oberfläche vorzudringen und zu Paget's disease Anlaß zu geben. *Beitzke, Berlin.*

1225) Winkler, M. Ueber Psammome der Haut und des Unterhautgewebes. (Virch. Arch., Bd. 178, Nov. 1904.)

Bei einem 10jährigen Mädchen, das wegen Skoliose in Behandlung war, fanden sich zufällig unter der Rückenhaut drei flache, 2–4 cm messende, ovale Tumoren, zwei davon nahe der Wirbelsäule, einer etwas weiter von ihr entfernt in der Gegend der rechten Niere. Bei Exstirpation der Knoten zeigte sich, daß sich alle mit einem drehrunden Strang in die Tiefe fortsetzten, von denen einer bis zum Periost der Wirbelsäule zu verfolgen war. Mikroskopisch handelte es sich um eine in der Cutis und Subcutis gelegene, sich im allgemeinen nicht scharf absetzende Neubildungsmasse, welche aus dickeren und dünneren, sich in der mannigfaltigsten Weise durchflechtenden Zellsträngen bestand, zwischen denen in den verschiedensten Richtungen durchschnittene Bindegewebsmassen vorhanden waren. In den Zellsträngen fanden sich häufig konzentrisch geschichtete Haufen von Zellen und in deren Mitte Kalkablagerungen; letztere werden jedoch auch im Bindegewebe, besonders in eigentümlichen hyalinen Bindegewebskugeln angetroffen. Auffallend war der große Gehalt der Tumoren an Nerven. Insbesondere fand sich in dem zum Periost der Wirbelsäule ziehenden Strang ein größerer Nerv, zentral in die Tumormasse eingebettet. Dieselbe nahm ihren Ausgang von einem Gewebe, das die Nerven unmittelbar umgab und von dem subkutanen Bindegewebe durchaus verschieden war, vielmehr den meningealen Hüllen des Zentralnervensystems glich. Verf. spricht daher die Tumoren als Psammome an, entstanden aus peripherischen Nervenscheiden, die ausnahmsweise über das Spinalganglion hinaus ihren meningealen Charakter bewahrt haben. Die Haut über den Tumoren war durch Elastinverlust und Pigmentzellenvermehrung verändert.

Beitzke, Berlin.

1226) Marzinowsky und Bogrow. Zur Aetiologie der Orientbeule. (Virch. Arch., Bd. 178, Okt. 1904.)

Neunjähriger Perser mit infiltrierten, dunkelroten, z. T. ulcerierten Stellen an Nasenspitze, linker Wange und rechter Ohrmuschel. In Ausstrichpräparaten von den Granulationen des Geschwürsbodens fand sich eine große Anzahl Körperchen von ovaler, seltener rundlicher Form, 1—3 μ groß, hauptsächlich im Protoplasma von epithelioiden Zellen, seltener freiliegend. Die freiliegenden zeigten eine schwach fortschreitende Bewegung. Bei Färbung nach Giemsa erschien an einem Pole eine größere, in der Mitte des Gebildes eine kleinere Chromatinmasse. Der Teilung des Körperchens geht eine Teilung der Chromatinanhäufungen (Makro- und Mikronukleus) voraus. In Uebereinstimmung mit anderen Autoren halten Verff. diese Körperchen für die Erreger der Orientbeule, und zwar für Protozoen, äußerst nahe Verwandte der Trypanosomen. Kulturen, auf allen möglichen Nährböden angelegt, blieben steril, Tierversuche (Meerschweinchen und Kaninchen) fielen negativ aus. *Beitzke, Berlin.*

1227) Mauté, A. et Daniel, C. Myxome du sein chez l'homme. (Bull. et Mém. de la Soc. anatom. de Paris, juill. 1904.)

Homme de 37 ans, opéré de tumeur du sein, du volume d'un petit œuf, de consistance gélatineuse. L'examen histologique montre de grandes cellules fusiformes à prolongements anastomoses, de petites cellules rondes à protoplasma bien coloré, de grandes cellules rondes à protoplasma clair, des cavités remplies de tissu muqueux.

D'après M. et D., c'est le seul cas de myxome pur de la région mammaire dans le sexe masculin. *Achard, Paris.*

1228) Besse, P. M. Tuberculose bovine et tuberculose humaine. (Arch. de médec. expérim. Mai 1904.)

Die Untersuchungen betreffen den histologischen Bau perlsuchtähnlicher Formen der Serosentuberkulose des Menschen. Die drei untersuchten Fälle standen in Beziehung zu tuberkulösen Darmgeschwüren, die in zwei Fällen als primäre Darminfektion angesehen werden durften. Nach dem histologischen Bau sind die Knoten als Comglomerattuberkel anzusehen, weichen also von dem gewöhnlichen Bau der Perlsuchtknoten etwas ab, obgleich, wie Verf. betont, auch die Perlsuchtknoten bisweilen diesen gleichen Bau erkennen lassen. Verf. sieht diese Form als eine lokal chronische und gutartige an, die aber nichts destoweniger virulent und zur Metastasenbildung befähigt ist. Angaben über das mikroskopische, kulturelle und infektiöse Verhalten der Bazillen fehlen. *Benda, Berlin.*

1229) Liefmann, E. Ein Fall von Durchbruch einer verkalkten Mediastinaldrüse in die Aorta ascendens, akute allgemeine Miliartuberkulose. (Centralbl. f. allgem. Pathol. u. pathol. Anatom. Bd. XV. No. 18.)

Der in der Ueberschrift skizzierte Fall betrifft einen 6jährigen Knaben. Es bestand alte käsige Tuberkulose der Mediastinal- und Mesenterialdrüsen. Erstere bewirkte tuberkulose Infektion des Bauchfells, letztere durch Kontaktinfektion eine obliterierende Pericarditis, andrerseits durch successive Arrosion der Aortenwand eine freie Kommunikation des Gefäßinneren (0,5 cm oberhalb der linken vorderen Aortenklappe) mit einer tuberkulös infizierten, aus der Drüsenverkäsung und -erweiterung entstandenen Höhle und damit allgemeine Miliartuberkulose. Noch jetzt wies der dem Blutstrom zugekehrte freie Rand der Durchbruchsstelle Tuberkelbazillen in enormer Menge auf. *Pick, Berlin.*

III. Technik.

1230) Lefas. Nouveau procédé de coloration des granulations neutrophiles. (Bull. et Mém. de la Soc. anatom. de Paris, juin 1904.)

La Vésuvine S (B. Anilin Soda Fabrik, Stuttgart), qui colore la chromatine nucléaire, colore aussi les granulations neutrophiles et acidophiles, ce qui indique peut-être un rapport d'origine entre elles.

Technique: 1° Fixation à l'alcool absolu 15 minutes ou au sublimé acétique (eau 100 cc., acid. acétique et sublimé āā 4 gr.) 1 à 12 heures. — 2° Coloration à l'hématéine ou l'hématoxyline. — 3° Lavage à l'eau. — 4° Coloration 10 minutes avec eau 100 cc., vésuvine S 3 gr. — 4° Deshydratation par l'alcool absolu et le xylol.

Les granulations neutrophiles sont brunes, les granulations acidophiles sont plus foncées. *Achard, Paris.*

1231) Weigert, K. Eine kleine Verbesserung der Hämatoxylin-van Gieson-Methode. (Zeitschr. wiss. Mikr., Bd. 21, H. 1.)

Statt der sonst meist geübten Vorfärbung mit Alaunhämatoxylin schlägt W. eine solche mit Eisenhämatoxylin vor. Man mischt am besten immer kurz vor dem Gebrauch gleiche Raumteile von folgenden beiden Lösungen miteinander: I. 1%ige Lösung von Hämatoxylin in 90%igem Alkohol und II. Liquor ferri sesquichlorati Ph. G. IV 4 ccm, Salzsäure (offic.) 1 ccm, Wasser 95 ccm färben wenige Minuten bis beliebig lang. Ein Ueberfärben tritt nicht ein. Abspülen in Wasser und Einbringen in die Giesonmischung, die W. so herstellt, daß er auf 100 ccm einer bei Zimmertemperatur gesättigten, wässerigen Pikrinsäure 10 ccm 1%iger wässeriger Säurefuchsinlösung nimmt. In dieser Lösung bleiben die Schnitte nur ganz kurze Zeit, werden flüchtig in Wasser abgespült, in 90%igem Alkohol entwässert und in Karbolxylol aufgehellt. *Kr.*

Für die Redaktion verantwortlich: Prof. Rudolf Krause in Berlin (für normale Anatomie) und Dr. Max Mosse in Berlin (für patholog. Anatomie und Mikrotechnik).
Verlag von Urban & Schwarzenberg in Wien und Berlin. — Druck von Julius Sittenfeld in Berlin.

Gedruckt bei Julius Sittenfeld in Berlin W., Mauerstraße 43, 44.

Bd. I. 1904 Heft 7

ZENTRALBLATT

FÜR

NORMALE UND PATHOLOGISCHE ANATOMIE

MIT

EINSCHLUSS DER MIKROTECHNIK

herausgegeben von

Prof. Dr. RUD. KRAUSE BERLIN und **Dr. MAX MOSSE** BERLIN

Jährlich erscheinen 12 Hefte, die einen Band bilden.
Der Preis für den Jahrgang beträgt Mark 24.—, für ein einzelnes Heft Mark 2.50
Verlag von URBAN & SCHWARZENBERG in Berlin und Wien

Zuschriften redaktionellen Inhalts sind sämtlich zu richten an: Prof. Dr. **Rud. Krause** in Halensee-Berlin, Georg Wilhelmstr. 24a (für normale Anatomie) und Dr. **Max Mosse** in Berlin, Alexander-Ufer 3 (für patholog. Anatomie und Mikrotechnik).

Abonnements nehmen alle größeren Buchhandlungen des In- und Auslandes entgegen.

Wegen **Inserate** und **Beilagen** wende man sich an den **Verlag** in Berlin, Friedrichstr. 105b.

INHALT



Fortsetzung auf der III. Umschlagseite.

Elephantiastische Verdickung des Unterschenkels, 669) Koerber, Allgemeine entzündliche Schwellung der Haut; *i. Infektionskrankheiten:* 670) Bonome, Nuova localisazione dell' influenza, 671) Fadyean, Reaction of Anthrax blood.

III. **Technik** S. 223—224: 672) Pelagetti, Neue Färbungsmethoden mit Anwendung der Zenkerschen Fixierungsflüssigkeit, 673) Mayer, Hämateïn und Hämalaun, 674) Pappenheim, Chemismus der Elastinfärbung und des Elastins, 675) Borchert, Markscheidenfärbung bei niederen Wirbeltieren, 676) Pelagetti, Methode zur Färbung der roten Blutkörperchen im fixierten Gewebe.

Gedruckt bei Julius Sittenfeld in Berlin W., Mauerstraße 43, 44.

Bd. I. 1904 Heft 8

ZENTRALBLATT

FÜR

NORMALE UND PATHOLOGISCHE ANATOMIE

MIT

EINSCHLUSS DER MIKROTECHNIK

herausgegeben von

Prof. Dr. RUD. KRAUSE und Dr. MAX MOSSE

BERLIN BERLIN

Jährlich erscheinen 12 Hefte, die einen Band bilden.

Der Preis für den Jahrgang beträgt Mark 24.—, für ein einzelnes Heft Mark 2.50

Verlag von URBAN & SCHWARZENBERG in Berlin und Wien

Zuschriften redaktionellen Inhalts sind sämtlich zu richten an: Prof. Dr. **Rud. Krause** in Halensee-Berlin, Georg Wilhelmstr. 24a (für normale Anatomie) und Dr. **Max Mosse** in Berlin, Alexander-Ufer 3 (für patholog. Anatomie und Mikrotechnik).

Abonnements nehmen alle größeren Buchhandlungen des In- und Auslandes entgegen.

Wegen **Inserate** und **Beilagen** wende man sich an den **Verlag** in Berlin, Friedrichstr. 105b.

INHALT



Fortsetzung auf der III. Umschlagseite.

Vorzeitige Lösung der normal sitzenden Placenta, 773) Pinto, Pathologische Histologie der Oophoritis chronica, 774) Graefe, Endo- bezw. Perithelioma ovarii, 775) Littauer, Malignität des Chorioepithelioms, 776) Runge, Anatomie der Tubargravidität, 777) Le Dentu, Sarcomes du vagin dans l'enfance, 778) Marchand, Normale und pathologische Histologie der Décidua; ***g. Nervensystem:*** 779) Kölpin, Hirnabscess.

III. Technik S. 255—256: 780) Riche et Halphen, Teintures histologiques à l'acide carminique et au carmin, 781) de Nabias, Méthode de coloration du système nerveux, 782) Ramón y Cajal, Trois modifications pour des usages différents de la méthode de coloration des neurofibrilles.

Karl Weigert †. S. 256.

Gedruckt bei Julius Sittenfeld in Berlin W., Mauerstraße 43, 44.

Bd. I. 1904 Heft 9

ZENTRALBLATT

FÜR

NORMALE UND PATHOLOGISCHE ANATOMIE

MIT

EINSCHLUSS DER MIKROTECHNIK

herausgegeben von

Prof. Dr. RUD. KRAUSE und Dr. MAX MOSSE
BERLIN BERLIN

Jährlich erscheinen 12 Hefte, die einen Band bilden.
Der Preis für den Jahrgang beträgt Mark 24.—, für ein einzelnes Heft Mark 2.50
Verlag von URBAN & SCHWARZENBERG in Berlin und Wien

Zuschriften redaktionellen Inhalts sind sämtlich zu richten an: Prof. Dr. **Rud. Krause** in Halensee-Berlin, Georg Wilhelmstr. 24a (für normale Anatomie) und Dr. **Max Mosse** in Berlin, Alexander-Ufer 3 (für patholog. Anatomie und Mikrotechnik).

Abonnements nehmen alle größeren Buchhandlungen des In- und Auslandes entgegen.

Wegen **Inserate** und **Beilagen** wende man sich an den **Verlag** in Berlin, Friedrichstr. 105b.

INHALT



Fortsetzung auf der III. Umschlagseite.

produzione del callo cartilagino, 866) Hart, Osteomalacie mit multiplen Riesenzellensarkomen und Cystenbildung; *c. Blut und Lymphe, Gefässsystem, blutbildende Organe:* 867) Witte, Tuberkulose der Mitralklappe und Aorta, 868) Torhorst, Histologische Veränderungen bei der Sklerose der Pulmonalarterie, 869) Gilbert et Weil, Leucémie aiguë, 870) Picchi, Un tumore nella parete di una vena; *d. Atmungsorgane:* 871) Goerke, Degenerative Vorgänge im Pflasterepithel der Schleimhaut der oberen Luftwege, 872) Miodowski, Histologie der Mandelanhänge, 873) Donogány und von Lénárt, Primärer Krebs der Nasenhöhle, 874) Lebram, Miliar-Aktinomykose der Pleura; *e. Verdauungsorgane:* 875) Caspary, Embolische Darmdiphtherie, 876) Ribadeau-Dumas et Lecène, Etat du foie et de la rate après ligature du cholédoque chez le cobaye, 877) Vanzetti, Eziologia della necrosi del pancreas; *f. Harn- und Geschlechtsorgane:* 878) Pietro Sisto, Azione del Sublimato corrosivo sui reni, 879) Pick, Adenokystoma papilliferum vulvae polyposum, 880) Rosenstein, Aktinomykose der weiblichen Adnexe, 881) Grein, Chorioepithelioma malignum, 882) Hörmann, Ruptur eines Chorioepithelioms, 883) Hennig, Lehre von der Metritis, 884) Glockner, Sekundäres Ovarialcarcinom, 885) Hörmann, Bösartigkeit und Spontanheilungen von Chorioepitheliomen, 886) Hinz, Chorioepitheliom nach Tubargravidität, 887) v. Velits, Chorioepithelioma „benignum", 888) Liepmann, Eibildung in Carcinomen des Ovariums, 889) Jung, Aetiologie der Kraurosis vulvae, 890) Kleinhans, Adenomyomen des weiblichen Genitaltractus, 891) Hammerschlag, Chorioepitheliom; *g. Nervensystem:* 892) Solmersitz, Pathologische Anatomie der Huntingtonschen Chorea, 893) Marinesco, Structure de la partie fibrillaire des cellules nerveuses, 894) Raymond et Cestan, Anévrisme cirsoïde probable de la moelle, 895) Reitmann, Fortsatz der Chiasma nervi optici, 896) Reichardt, Pupillarfasern im Sehnerv, 897) Klien, Bedeutung der bei Morbus Basedowii im Zentralnervensystem nachgewiesenen Befunde, 898) Dinkler, Multiple Herdsklerose des Gehirns und Rückenmarks; *h. Sinnesorgane:* 899) Le Gendre et Morax, L'infection oculaire endogène par le pneumocoque; *i. Integument:* 900) Stoerk und Erdheim, Cholesteatomhaltige Mamma-Adenome, 901) Thimm, Psoriasis vulgaris der Haut und Schleimhaut; *k. Infektionskrankheiten:* 902) Verzprémi, Kongenitale Tuberkulose.

III. **Technik** S. 288: 903) Lefas, Procédé de coloration des granulations neutrophiles, 904) Dubreuil, Méthode de coloration des fibrilles conjonctives, 905) Joris, Nouvelle méthode de coloration des neurofibrilles.

Gedruckt bei Julius Sittenfeld in Berlin W., Mauerstraße 43. 44.

Bd. I. 1904 Heft 10

ZENTRALBLATT

FÜR

NORMALE UND PATHOLOGISCHE ANATOMIE

MIT

EINSCHLUSS DER MIKROTECHNIK

herausgegeben von

Prof. Dr. RUD. KRAUSE und **Dr. MAX MOSSE**
BERLIN BERLIN

Jährlich erscheinen 12 Hefte, die einen Band bilden.
Der Preis für den Jahrgang beträgt Mark 24.—, für ein einzelnes Heft Mark 2.50
Verlag von URBAN & SCHWARZENBERG in Berlin und Wien

Zuschriften redaktionellen Inhalts sind sämtlich zu richten an: Prof. Dr. **Rud. Krause** in Halensee-Berlin, Georg Wilhelmstr. 24a (für normale Anatomie) und Dr. **Max Mosse** in Berlin, Alexander-Ufer 3 (für patholog. Anatomie und Mikrotechnik).

Abonnements nehmen alle größeren Buchhandlungen des In- und Auslandes entgegen.

Wegen **Inserate** und **Beilagen** wende man sich an den **Verlag** in Berlin, Friedrichstr. 105b

INHALT



Fortsetzung auf der III. Umschlagseite.

992) Schwalbe, Intraabdominelle Hernie der Bursa omentalis, 993) Ruckert. Knochen- und Knorpelbefunde in den Tonsillen, 994) Löhlein, Peritonitis bei eitriger Lymphangioitis des Ductus thoracicus, 995) Sitsen, Obliteratie van de Appendix; *f. Harn- und Geschlechtsorgane:* 996) Hitschmann, Mikroskopische Diagnose des Abortus, 997) Kroemer, Lymphorgane der weiblichen Genitalien und ihre Veränderungen bei malignen Erkrankungen des Uterus, 998) Theilhaber und Hollinger, Beschaffenheit des Mesometrium bei Uteruscarcinomen, 999) Marchetti, Pathologische Anatomie der Nebennieren, 1000) Tollens, Folgen der Markkegelobliteration der Kaninchenniere; *g. Nervensystem:* 1001) Hulst, Fibrosarkomatose des Nervensystems, 1002) Fuchs, Sogenannter idiopathischer Hydrocephalus chronicus internus beim Erwachsenen, 1003) Immucopulo, Multiple Osteome des Gehirns, 1004) Messing, Drei Fälle von Porencephalie, 1005) Neurath, Nervöse Komplikationen und Nachkrankheiten des Keuchhustens, 1006) Bunzl, Parasitologie des Gehirns, 1007) Alexander und v. Frankl-Hochwart, Acusticustumor, 1008) Sträußler, Eigenartige Mißbildung des Zentralnervensystems, 1009) Pilcz, Zur Lehre von der progressiven Paralyse, 1010) Stransky, Hirnrindenveränderungen bei Herderscheinungen auf Grund senil-arteriosklerotischer Atrophie, 1011) Bumke, Pathogenese der paralytischen Anfälle, 1012) Kaes, Markfaserbefunde in der Hirnrinde bei Epileptikern, 1013) Sjövall, Beziehungen zwischen Verbreitungsgebiet des Krampfes und Lokalisation der anatomischen Veränderungen bei experimentellem Tetanus; *h. Integument:* 1014) Pasini, X-Zellen und hyaline Körperchen im Hautepitheliom, 1015) Lusena, Carcinoma delle ghiandole sudoripare, 1016) Schlagenhaufer, Ein namentlich in der Haut sich ausbreitendes mucocellulares Neugebilde, 1017) Arnal und Salmon, Anatomie pathologique des lésions syphilitiques chez les singes anthropoïdes, 1018) Zieler, „Paget's disease of the nipple" und Karzinom; *i. Infektionskrankheiten:* 1019) Ipsen, Menschentuberkulose vom Aussehen der Rinderperlsucht, 1020) Nattan-Larrier, Tuberculose mammaire, 1021) Roger et Weil, Nouvelle saccharomycose expérimentale chez le lapin, 1022) Marchand und Ledingham, Infektion mit „Leishmanschen Körperchen", 1023) Schabad, Actinomycosis atypica pseudotuberculosa, 1024) Kneise, Zur Kenntnis der reinen Septikämie, 1025) Paoli und Gioelli, Klinisch-bakteriologische Untersuchungen über Icterus gravis bei einer Schwangeren; *k. Buchbesprechung:* 1026) Türk, Vorlesungen über klinische Hämatologie.

III. Technik S. 320: 1027) Pappenheim, Zur Aufklärung der chemischen Natur des Weigertschen und Unnaschen Elastinfarbstoffes, 1028) Blochmann, Verwendung von Schieferplatten zum Aufstellen von anatomischen Präparaten.

Gedruckt bei Julius Sittenfeld in Berlin W., Mauerstraße 43, 44.

Bd. I. 1904

Heft 11

ZENTRALBLATT

FÜR

NORMALE UND PATHOLOGISCHE ANATOMIE

MIT

EINSCHLUSS DER MIKROTECHNIK

herausgegeben von

Prof. Dr. RUD. KRAUSE und Dr. MAX MOSSE

BERLIN BERLIN

Jährlich erscheinen 12 Hefte, die einen Band bilden.
Der Preis für den Jahrgang beträgt Mark 24.—, für ein einzelnes Heft Mark 2.50

Verlag von URBAN & SCHWARZENBERG in Berlin und Wien

Zuschriften redaktionellen Inhalts sind sämtlich zu richten an: Prof. Dr. **Rud. Krause** in Halensee-Berlin, Georg Wilhelmstr. 24a (für normale Anatomie) und Dr. **Max Mosse** in Berlin, Alexander-Ufer 3 (für patholog. Anatomie und Mikrotechnik).

Abonnements nehmen alle größeren Buchhandlungen des In- und Auslandes entgegen.

Wegen **Inserate** und **Beilagen** wende man sich an den **Verlag** in Berlin, Friedrichstr. 105 b

INHALT

Fortsetzung auf der III. Umschlagseite.

cancer; ***b. Knochen und Bänder:*** 1096) Cornil et Coudray, Fractures du cartilage de conjugaison etc.; ***c. Blut und Lymphe, Gefässsystem, blutbildende Organe:*** 1097) Bidault, Leucocytes du sang du cheval et certaines leucocytoses expérimentales; ***d. Atmungsorgane:*** 1098) Riethus, Struma lingualis, 1099) Huguenin, Carcinom der Schilddrüse, 1100) Bayon, Thyreoiditis simplex, 1101) Hammar, Fall von Nebenlunge; ***e. Verdauungsorgane:*** 1102) Hammar, Fall von kongenitaler Halskiemenfistel, 1103) Marx, Eigenartiger primärer Tumor der Leber, 1104) Dantschakoff-Grigorevsky, Experimentell erzeugte Lebercirrhose, 1105) Merkel, Umwandlung der Lebercavernome in fibromähnliche Knoten, 1106) Falckenberg, Hämosiderinreaktion der Leber, 1107) Lieblein, Myome des Dünndarms, 1108) Besse, Polyadénome duodénal brunnerien ulcéré, 1109) Ssobolew, Struma der Langerhansschen Inseln, 1110) Gutmann, Histologie der Pankreas.

III. Technik S. 351—352: 1111) Culmann, Monoculares, bildaufrichtendes Prismenmikroskop, 1112) Cajal, Silberimprägnationsmethoden des Nervensystems, 1113) André, Concrétions dans le vert de méthyle acétique, 1114) Regaud, Collodionnage des cellules, 1115) Bartel, Gliafärbung, 1116) Pavlow, Hämatoxylinfärbung der Nervenfasern des Zentralnervensystems, 1117) Schultze, Stückfärbung mit Hämatoxylin, 1118) Lundvall, Demonstration embryonaler Knorpelskelette, 1119) Heidenhain, Vorzeichnungen für Kollegienhefte, 1120) Bartels, Behandlung und Aufbewahrung von Lymphgefäß-Injektionspräparaten.

Gedruckt bei Julius Sittenfeld in Berlin W., Mauerstraße 43. 44.

Bd. I. 1904 Heft 12

ZENTRALBLATT
FÜR
NORMALE UND PATHOLOGISCHE ANATOMIE
MIT
EINSCHLUSS DER MIKROTECHNIK

herausgegeben von

Prof. Dr. RUD. KRAUSE und **Dr. MAX MOSSE**
BERLIN — BERLIN

Jährlich erscheinen 12 Hefte, die einen Band bilden.
Der Preis für den Jahrgang beträgt Mark 24.—, für ein einzelnes Heft Mark 2.50
Verlag von URBAN & SCHWARZENBERG in Berlin und Wien

Zuschriften redaktionellen Inhalts sind sämtlich zu richten an: Prof. Dr. **Rud. Krause** in Halensee-Berlin, Georg Wilhelmstr. 24a (für normale Anatomie) und Dr. **Max Mosse** in Berlin, Alexander-Ufer 3 (für patholog. Anatomie und Mikrotechnik).

Abonnements nehmen alle größeren Buchhandlungen des In- und Auslandes entgegen.

Wegen **Inserate** und **Beilagen** wende man sich an den **Verlag** in Berlin, Friedrichstr. 105b.

INHALT

Fortsetzung auf der III. Umschlagseite.


R. Jung, Heidelberg, Landhausstr. 12
MIKROTOME
verschiedener Form und Grösse in anerkannt
bester Ausführung. Preisliste kostenfrei.

Gedruckt bei Julius Sittenfeld in Berlin W., Mauerstraße 43. 44.


G.E.STECHERT
& Co.

